

## **Associação de retalho reposicionado coronário, proteína derivada da matriz do esmalte e enxerto de tecido conjuntivo subepitelial como tratamento de recessões gengivais múltiplas: Relato de caso**

**Association of coronally advanced flap, protein derived from the enamel matrix and subepithelial connective tissue graft as a treatment for multiple gingival recessions: Case report**

**Asociación de colgajo reposicionado coronario, proteína derivada de la matriz del esmalte y injerto de tejido conectivo subepitelial como tratamiento de múltiples recesiones gingivales: Reporte de caso**

Recebido: 22/02/2021 | Revisado: 01/03/2021 | Aceito: 04/03/2021 | Publicado: 11/03/2021

**Tuane Consalter de Mello Fernandes**

ORCID: <https://orcid.org/0000-0002-2951-4916>  
Universidade Estadual de Londrina, Brasil  
E-mail: [tuconsalter@gmail.com](mailto:tuconsalter@gmail.com)

**Karine Rodrigues Segá**

ORCID: <https://orcid.org/0000-0001-8030-4052>  
Universidade Estadual de Londrina, Brasil  
E-mail: [karinersega@gmail.com](mailto:karinersega@gmail.com)

**Priscila Paganini Costa**

ORCID: <https://orcid.org/0000-0002-0250-5905>  
Universidade Estadual de Londrina, Brasil  
E-mail: [pripaganini@uel.br](mailto:pripaganini@uel.br)

**Fernanda Akemi Nakanishi Ito**

ORCID: <https://orcid.org/0000-0002-7849-5846>  
Universidade Estadual de Londrina, Brasil  
E-mail: [fernakanishi@uel.br](mailto:fernakanishi@uel.br)

**Luciana Prado Maia**

ORCID: <https://orcid.org/0000-0001-5697-2587>  
Universidade Estadual de Londrina, Brasil  
E-mail: [luciana.maia@uel.br](mailto:luciana.maia@uel.br)

**Maria Beatriz Bergonse Pereira Pedriali**

ORCID: <https://orcid.org/0000-0001-8595-7108>  
Universidade Estadual de Londrina, Brasil  
E-mail: [mbeatrizpedriali@uel.br](mailto:mbeatrizpedriali@uel.br)

### **Resumo**

A cirurgia plástica periodontal é uma terapia reconstrutiva definida como procedimentos cirúrgicos realizados para corrigir ou eliminar deformidades anatômicas, de desenvolvimento ou traumáticas da gengiva ou mucosa alveolar e está indicada para o tratamento de recessões gengivais isoladas ou múltiplas. A recessão gengival é caracterizada como um defeito mucogengival que ocorre pela migração apical da gengiva e mucosa alveolar tendo como consequência a exposição da porção radicular do elemento dentário. As principais queixas dessa condição são hipersensibilidade dentinária e insatisfação estética. O retalho reposicionado coronário associado ao uso do enxerto de tecido conjuntivo subepitelial é considerado o padrão ouro dentre as técnicas de recobrimento radicular por sua previsibilidade e estabilidade. A literatura mostra que o uso da proteína derivada da matriz do esmalte pode potencializar a regeneração periodontal, levando a resultados favoráveis. O presente relato de caso é relacionado a paciente de 43 anos, gênero feminino, com queixa de hipersensibilidade dentinária e recessões gengivais múltiplas do tipo 1 (RT1) e tipo 2 (RT2) nos incisivos centrais e laterais superiores. Após as adequações iniciais do meio bucal, o tratamento eleito foi o recobrimento radicular pela técnica do retalho reposicionado coronário associado ao enxerto de tecido conjuntivo subepitelial e a utilização da proteína derivada da matriz do esmalte nos dentes anteriores superiores. O acompanhamento do caso em um ano revelou sucesso no recobrimento radicular pela técnica e uso do biomaterial selecionados, sendo efetivos para o tratamento de recessões múltiplas tipo 1 (RT1) e tipo 2 (RT2).

**Palavras-chave:** Periodontia; Proteínas do esmalte dentário; Retração gengival; Tecido conjuntivo.

### Abstract

Periodontal plastic surgery is a reconstructive therapy defined as surgical procedures performed to correct or eliminate anatomical, developmental or traumatic deformities of the gingiva or alveolar mucosa and is indicated for the treatment of isolated or multiple gingival recessions. Gingival recession is characterized as a mucogingival defect and occurs by apical migration of the gingiva and alveolar mucosa resulting in the exposure of the root portion of the dental element. The main complaints of this condition are dentin hypersensitivity and aesthetic dissatisfaction, which elect the choice of this treatment. The coronary repositioned flap associated with the use of subepithelial connective tissue graft is considered the gold standard among root covering techniques for its predictability and stability. The literature shows that the use of proteins enamel matrix derivative can potentiate periodontal regeneration, leading to favorable results. The present case report is related to a 43-year-old, female patient, with dentin hypersensitivity and multiple gingival recessions type 1 (RT1) and type 2 (RT2) in the upper central and lateral incisors. After the initial adjustments of the oral environment, the treatment chosen was the root coverage with coronary advanced flap technique associated with the subepithelial connective tissue graft and the use of the protein derivative from enamel matrix in the upper anterior teeth. The follow-up of the case in one year revealed success in root coverage by the technique and use of biomaterial, being effective for the treatment of multiple recessions type 1 (RT1) and type 2 (RT2).

**Keywords:** Periodontics; Dental enamel proteins; Gingival recession; Connective tissue.

### Resumen

La cirugía plástica periodontal es una terapia reconstructiva definida como procedimientos quirúrgicos realizados para corregir o eliminar deformidades anatómicas, del desarrollo o traumáticas de la encía o mucosa alveolar y está indicada para el tratamiento de recesiones gingivales aisladas o múltiples. La recesión gingival se caracteriza como un defecto mucogingival que se produce a través de la migración apical de la encía y la mucosa alveolar que da como resultado la exposición de la porción de la raíz del elemento dental. Las principales quejas de esta patología son hipersensibilidad dentinaria y insatisfacción estética, que eligen la elección de este tratamiento. El colgajo coronario reposicionado asociado con el uso de injerto de tejido conectivo subepitelial se considera el estándar de oro entre las técnicas de recubrimiento radicular por su predictibilidad y estabilidad. La literatura muestra que el uso de proteínas derivadas de la matriz del esmalte puede potenciar regeneración periodontal, conduciendo a resultados favorables. El presente caso clínico se relaciona con una paciente de 43 años, género femenino, con hipersensibilidad dentinaria y múltiples recesiones gingivales tipo 1 (RT1) y tipo 2 (RT2) en los incisivos centrales y laterales superiores. Tras los ajustes iniciales del ambiente bucal, el tratamiento elegido fue la cobertura radicular mediante la técnica del colgajo coronario reposicionado asociado al injerto de tejido conectivo subepitelial y el uso de la proteína derivada de la matriz del esmalte en los dientes anteriores superiores. El seguimiento del caso en un año reveló éxito en el recubrimiento radicular mediante la técnica y uso de biomaterial, siendo eficaz para el tratamiento de recesiones múltiples tipo 1 (RT1) y tipo 2 (RT2).

**Palabras clave:** Periodoncia; Proteínas del esmalte dental; Retracción gingival; Tejido conectivo.

## 1. Introdução

As cirurgias plásticas periodontais são procedimentos cirúrgicos realizados para corrigir ou eliminar deformidades anatômicas, de desenvolvimento ou traumáticas da gengiva ou mucosa alveolar e podem ser realizadas como método preventivo ou corretivo de defeitos mucogingivais e ósseos. Dentre elas, estão incluídos procedimentos de recobrimento radicular, que visam principalmente tratar as queixas relacionadas as condições de hipersensibilidade dentinária, insatisfação estética, associadas à cárie ou lesão cervical não cariada (Miller & Allen, 1996; Cortellini & Bissada, 2018).

O equilíbrio entre dentes e gengiva além de resultar em harmonia para o sorriso, também representa saúde e função pois simboliza a composição correta dos tecidos, e essa condição é almejada para a resolução das deformidades mucogingivais (Sculean et al., 2014).

O processo de tomada de decisão para o recobrimento radicular em áreas estéticas é baseado na presença de lesão cervical não cariada, perda de inserção interproximal, mal posicionamento dentário, quantidade de gengiva queratinizada apical à recessão e espessura gengival. Estes parâmetros são importantes para se alcançar um resultado estético total que corresponde não somente à cobertura radicular completa, mas também ausência de profundidade de sondagem residual, ausência de inflamação detectável e coloração, textura e volume tecidual compatível com as áreas adjacente (Stefanini et al., 2018; Miller, 1994; Cairo et al., 2010; Cairo, 2017).

Atualmente a literatura aponta que o retalho reposicionado coronário associado ao enxerto de tecido conjuntivo é o

procedimento mais previsível, efetivo e com estabilidade à longo prazo dentre as inúmeras abordagens cirúrgicas para o recobrimento radicular (Cairo et al., 2011; Sculean et al., 2014; Chambrone & Tatakis, 2015; Cortellini & Bissada, 2018; Dai et al., 2019).

Frequentemente associada à recessão gengival pode-se observar a presença de uma lesão cervical não cariada, relatada como um desgaste da estrutura dentária na região do terço cervical, em coroa e raiz, que pode resultar em perda da referência da junção cimento-esmalte. A posição da junção cimento-esmalte é examinada para diagnóstico, escolha de tratamento e avaliação final do procedimento de recobrimento radicular, e a sua ausência pode dificultar as análises. Portanto, nestas situações, indica-se a predeterminação do máximo recobrimento radicular e realização de uma restauração prévia até esse nível para melhor análise da previsibilidade e prognóstico do tratamento, além de assegurar melhor adaptação do contorno da margem gengival e melhor resolução da hipersensibilidade dentinária, especialmente nos casos B+. A resina composta possibilita a confecção de um correto perfil de emergência, viabilizando um substrato estável, liso e convexo propício ao contorno gengival, além de favorecer a estabilidade de cor à longo prazo (Zucchelli et al., 2006; Santamaria et al., 2007; Pini-Prado et al., 2010; Zucchelli et al., 2011; Santamaria et al., 2016; 2018; Cortellini & Bissada, 2018).

O retalho reposicionado coronário associado ao enxerto de tecido conjuntivo podem ser potencializados com o uso das proteínas derivadas da matriz do esmalte, que geram um novo estímulo aos tecidos propiciando ações e mecanismos fundamentais que constituem a regeneração periodontal com a formação de cimento, ligamento periodontal e osso alveolar, possibilitando uma nova inserção e ganho de nível clínico de inserção (Bosshardt, 2008; Henriques et al., 2010; Rasperini et al., 2011; McGuire et al., 2016; Miron et al., 2016; Sculean et al., 2016; Dai et al., 2019).

As proteínas derivadas da matriz do esmalte auxiliam também no processo de cicatrização, diminuindo a expressão de genes inflamatórios precoces, regulando o crescimento e reparo tecidual com atividades que podem durar de 1 a 2 semanas. Os resultados clínicos observados nos pós-operatórios mostram menos sintomatologia dolorosa, inchaço, sangramento e sensibilidade radicular. Um estudo verificou maior densidade do tecido mole, melhor cicatrização, formação de vasos sanguíneos e fibras colágenas no tecido conjuntivo. Esses resultados podem ser explicados pela rápida organização e maturação das estruturas (Rasperini et al., 2011; Miron et al., 2016; Sculean et al., 2016; Oliveira et al., 2017).

O trabalho em questão objetiva relatar um caso clínico de paciente com queixa de hipersensibilidade dentinária, apresentando recessões gengivais múltiplas tipo 1 e tipo 2 de Cairo et al. (2011) em dentes anteriores associadas a lesões cervicais não cariosas, nas quais o tratamento corretivo eleito foi o retalho reposicionado coronário associado ao enxerto de tecido conjuntivo subepitelial e utilização das proteínas derivadas da matriz do esmalte. Adicionalmente, objetiva-se relatar o acompanhamento pós-procedimento cirúrgico e discutir a efetividade e benefícios da técnica e materiais utilizados.

## 2. Metodologia

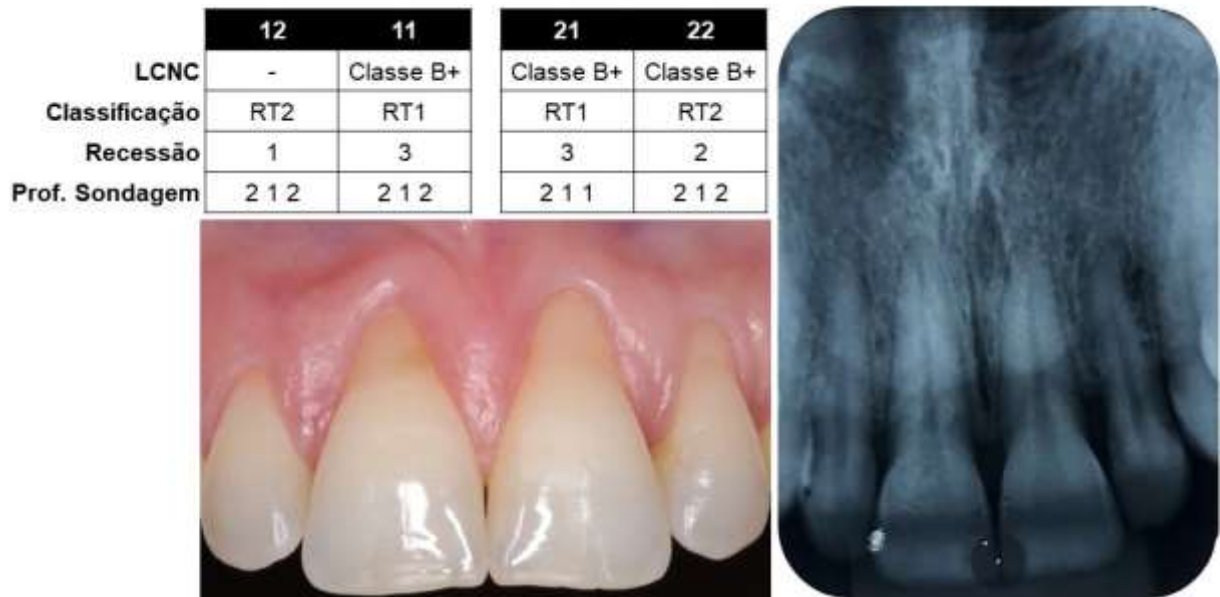Trata-se de um estudo de caso, visando a descrição detalhada e análise do procedimento cirúrgico (Pereira et al., 2018). Seguindo os preceitos do Comitê de Ética em Pesquisa envolvendo Seres Humanos (CAAE 15414919.7.0000.5231) a paciente recebeu todas as informações referentes ao procedimento cirúrgico e acompanhamento pós-operatório. A autorização do procedimento ocorreu mediante a assinatura do Termo de consentimento livre e esclarecido (TCLE).

## 3. Relato de Caso

Paciente, gênero feminino, 43 anos, compareceu à Clínica Odontológica Universitária da Universidade Estadual de Londrina com queixa de hipersensibilidade dentinária nos dentes anteriores superiores. Clinicamente apresentava recessões múltiplas tipo 1 (RT1) nos incisivos centrais e tipo 2 (RT2) nos laterais, ambas associadas a lesões cervicais não cariosas (B+), ausência de inflamação e cor e textura tecidual compatível com a normalidade. Inicialmente foi realizada adequação do meio

bucal com cimento de ionômero de vidro restaurador (Riva Light Cure®) nos dentes 11 e 21 devido à elevada hipersensibilidade dentinária relatada pela paciente. Em seguida, foi realizado tratamento periodontal básico, instruções de higiene oral e documentação fotográfica. Os parâmetros clínicos iniciais foram verificados e exames radiográfico e fotográfico foram avaliados em conjunto (Figura 1).

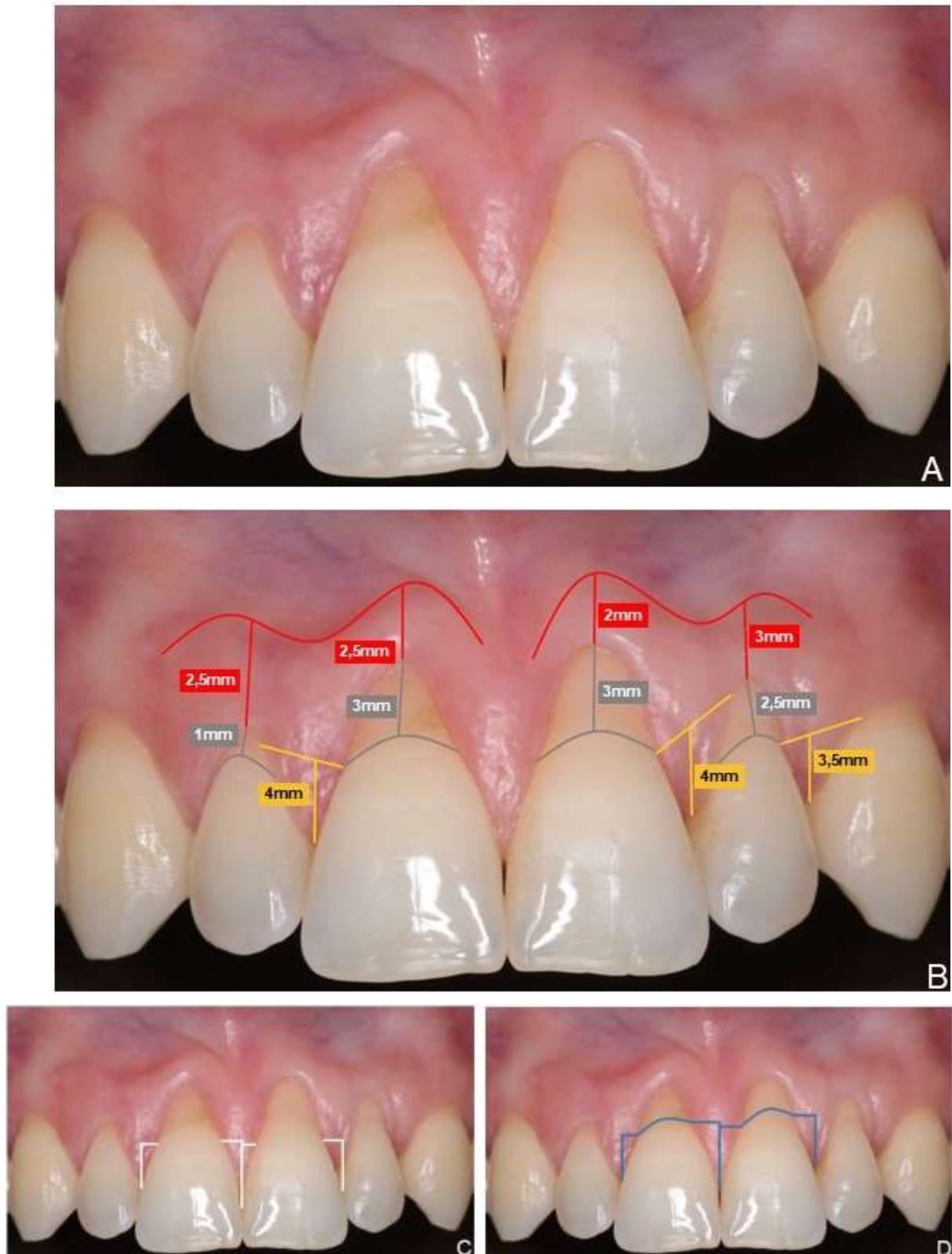
**Figura 1.** Parâmetros clínicos iniciais apresentando recessões gengivais e lesões cervicais não cariosas (LCNC) e exame radiográfico mostrando pequena perda de inserção interproximal entre os incisivos centrais e laterais (11 e 12; 21 e 22).



Fonte: Autores (2020).

A técnica terapêutica eleita foi o recobrimento radicular dos dentes 11, 12, 21 e 22 pela técnica do retalho reposicionado coronário (Zucchelli & De Sanctis, 2000) associado ao enxerto de tecido conjuntivo subepitelial e à utilização de proteínas derivadas da matriz do esmalte (Emdogain® Straussman®). O planejamento cirúrgico incluiu a avaliação da quantidade e qualidade do tecido queratinizado, medidas das recessões gengivais, demarcação de referência para o posicionamento das incisões segundo os preceitos da técnica eleita e predeterminação do máximo recobrimento radicular (Figura 2).

**Figura 2.** Planejamento cirúrgico. A) Condição inicial. B) Medidas em milímetros do tecido queratinizado (vermelho), medida das recessões (cinza) e demarcação das incisões (amarelo). C) Cálculo do máximo recobrimento radicular (branco). D) Previsão do máximo recobrimento radicular (azul).



Fonte: Autores (2020).

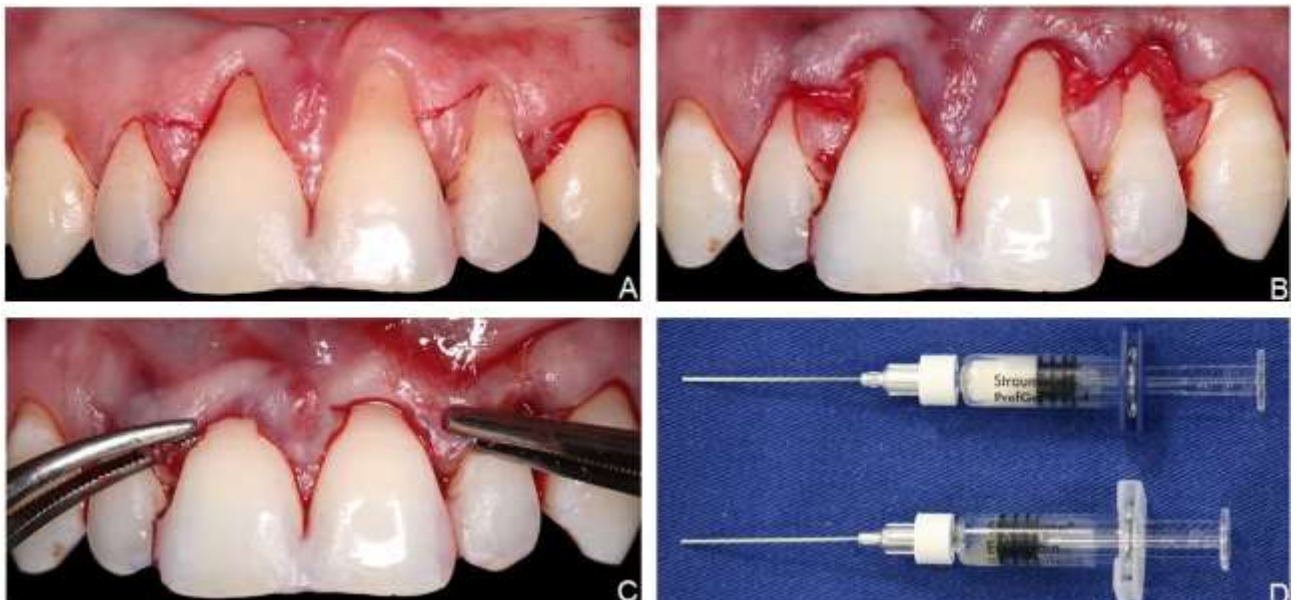


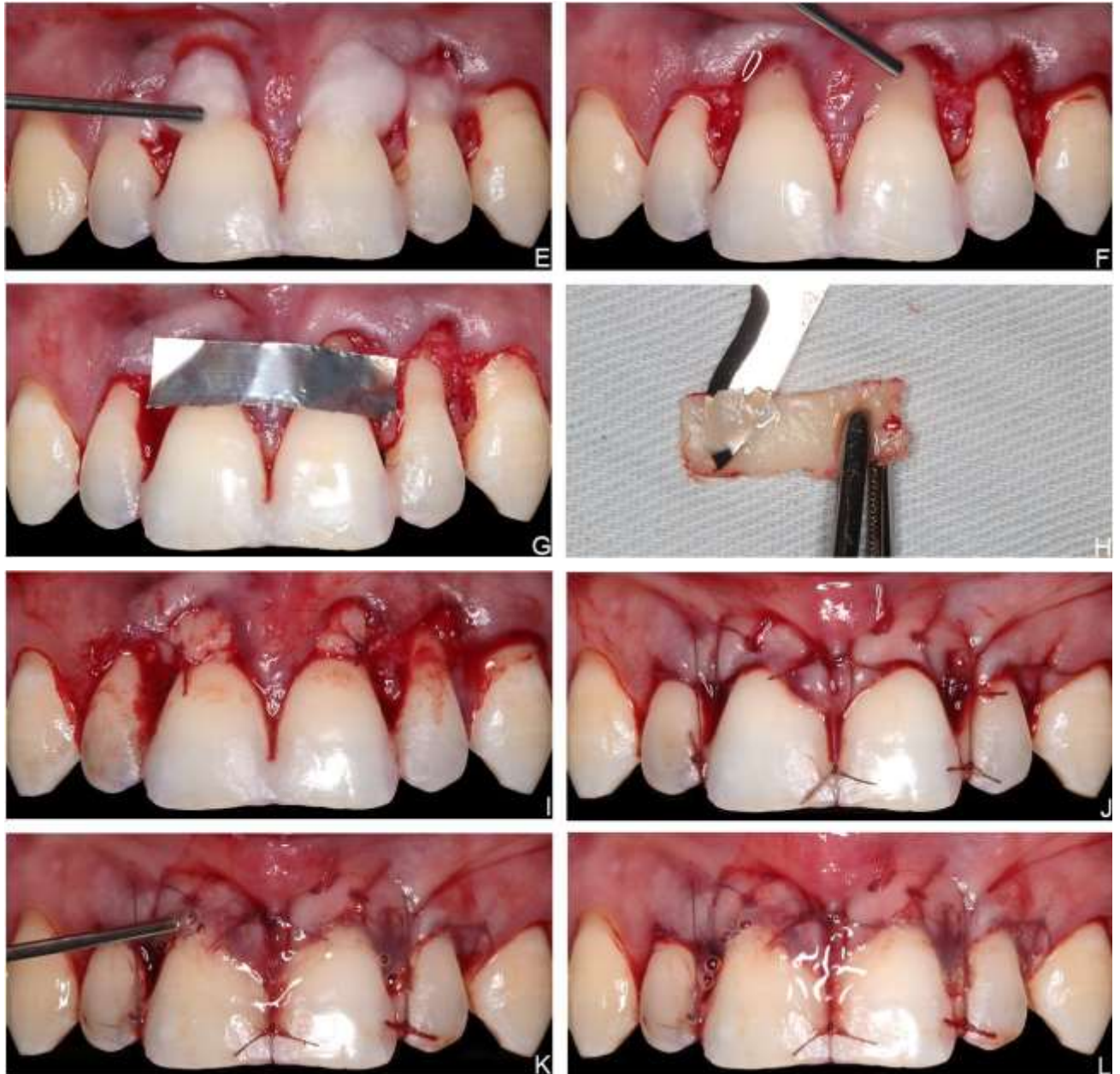
Restaurações em resina composta foram realizadas nas interproximais incisais dos incisivos para viabilizar a utilização das suturas suspensórias. O preparo da região receptora seguiu protocolo baseado na técnica do retalho reposicionado coronário realizado entre os dentes 11 e 12, 21 e 22, 22 e 23 com incisões oblíquas paramarginais partindo da JCE em direção à margem gengival dos dentes adjacentes. O posicionamento dessas incisões teve como referência a altura das recessões (3mm; 2,5mm) adicionando 1mm a partir da ponta da papila. E posteriormente incisões intrassulculares preservando integralmente a papila entre os incisivos centrais. O descolamento do retalho foi misto, parcial-total-parcial, ultrapassando a linha mucogengival para garantir o tracionamento coronário dos tecidos (Figura 3).

O preparo radicular abrangeu raspagem e alisamento da superfície, e condicionamento das raízes com EDTA 24% (Prefgel® Straussman®) por 02 minutos, conforme recomendado pelo fabricante, seguido de irrigação abundante com solução salina estéril e aplicação de proteínas derivadas da matriz do esmalte (Emdogain® Straussman®) no sentido apical para incisal sobre a superfície radicular (Figura 3).

A região doadora de escolha foi o palato esquerdo e o tecido conjuntivo foi removido por meio de excisão total e posterior desepitelização, medindo no final 15 x 4 cm. Após a finalização das suturas, foi aplicado novamente as proteínas derivadas da matriz do esmalte na ferida cirúrgica (Figura 3). Na área doadora palatal, foi colocada esponja hemostática estabilizada com suturas (Figura 4).

**Figura 3.** Procedimento cirúrgico do retalho reposicionado coronário associado ao enxerto de tecido conjuntivo e uso de proteínas derivadas da matriz do esmalte. A) Incisões oblíquas entre os dentes 11 e 12, 21 e 22, 22 e 23. B) Descolamento de um retalho misto. C) Avaliação da efetividade do tracionamento coronário dos tecidos. D) Seringas de 0,6 ml Prefgel® e 0,15 ml (30mg/ml) Emdogain® Straussman®. E) Aplicação do EDTA 24%. F) Aplicação do biomaterial. G) Guia para remoção do enxerto de tecido conjuntivo. H) Enxerto de tecido conjuntivo sendo desepitelizado. I) Adaptação e sutura do enxerto. J) Suturas do retalho. K) Aplicação do biomaterial na ferida cirúrgica. L) Aspecto cirúrgico final.

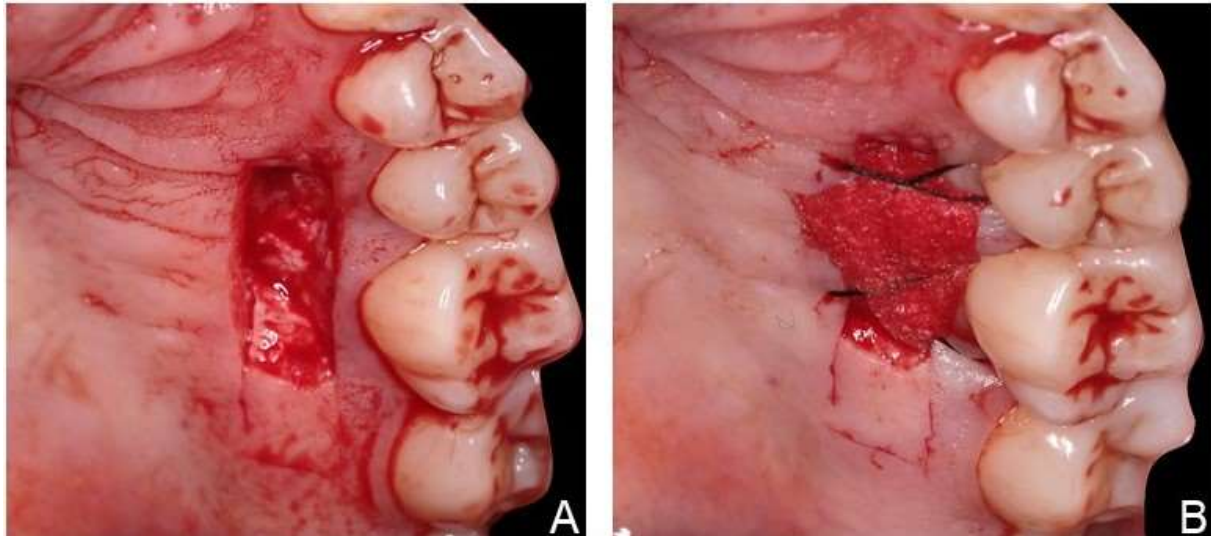




Fonte: Autores (2020).



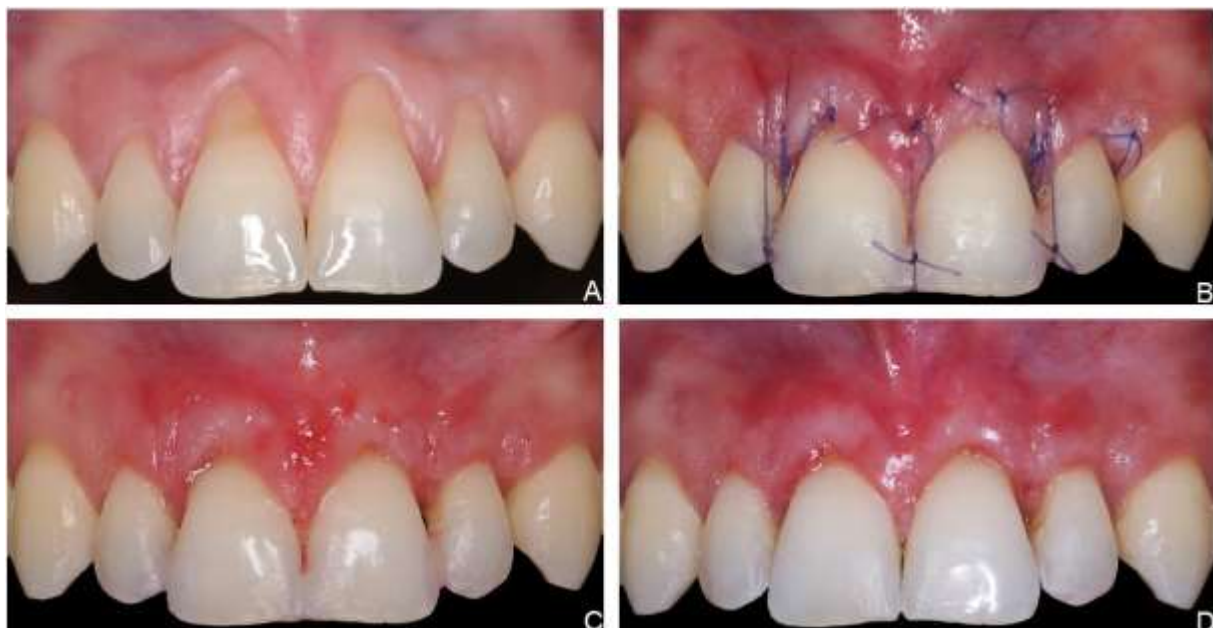
**Figura 4.** Área doadora. A) Enxerto removido. B) Acomodação da esponja hemostática reabsorvível e sutura.



Fonte: Autores (2020).

No acompanhamento pós-operatório de 07 dias, foram removidas as suturas do palato. A região receptora apresentava sinais controlados e esperados de edema e rubor, sem necrose superficial. Com 14 dias, realizou-se a remoção das suturas da região receptora que já apresentava aumento notável em altura e espessura gengival, regiões perceptíveis de revascularização e melhora na condição de hipersensibilidade da paciente. Com 21 dias, as restaurações em resinas compostas nas incisais foram removidas e pôde-se observar uma cicatrização satisfatória, ausência de inflamação e uma ótima condição de recobrimento radicular (Figura 5).

**Figura 5.** Acompanhamento pós-operatório. A) Condição inicial. B) 07 dias. C) 14 dias. D) 21 dias.

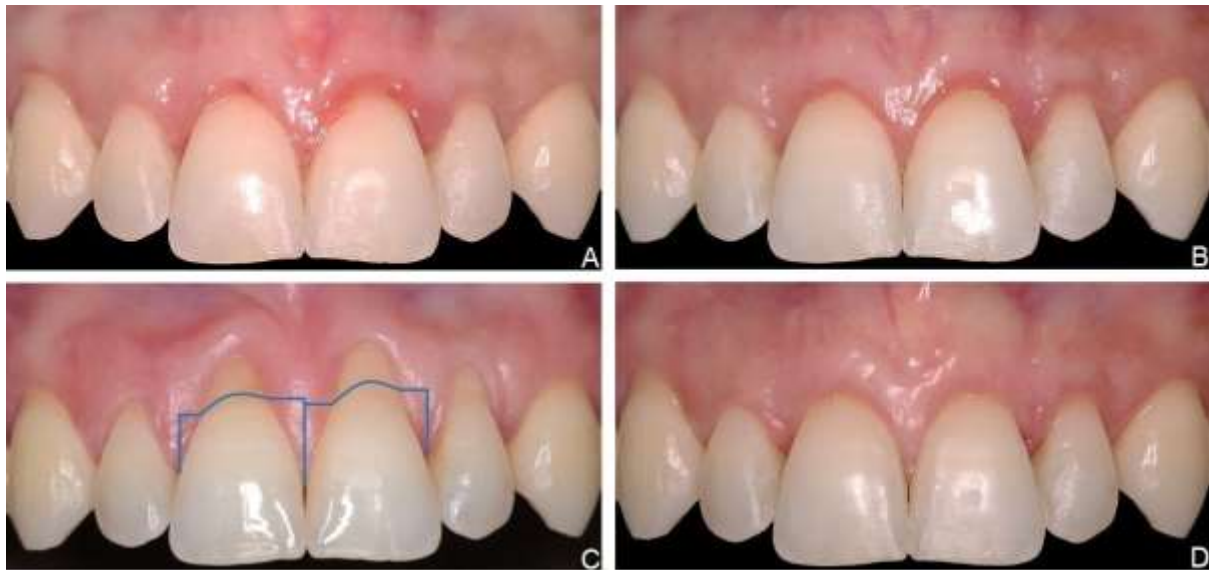


Fonte: Autores (2020).



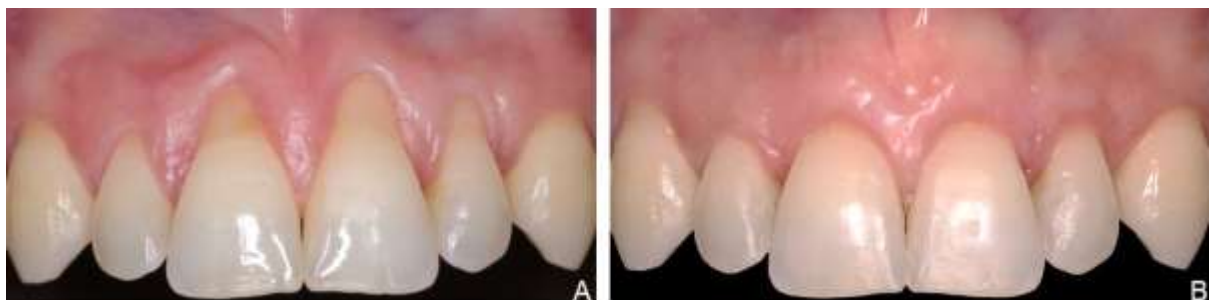Em decorrência da pandemia pelo coronavírus, SARS-CoV2, o acompanhamento sequencial foi interrompido. Ao ser restabelecido, após 7 meses, observou-se leve inflamação na região dos incisivos centrais, portanto foi realizado o protocolo de terapia periodontal. No acompanhamento de 1 ano, após o recobrimento radicular, verificou-se uma adequada compatibilidade de cor, textura e volume às áreas adjacentes e cobertura total da porção radicular dos elementos dentários 11, 12, 21 e 22 demonstrando o sucesso do planejamento e da técnica, mas também sua previsibilidade e estabilidade à longo prazo (Figura 6 e Figura 7).

**Figura 6.** Acompanhamento do caso à longo prazo. A) 07 meses. B) 08 meses. C) Previsão do máximo recobrimento radicular. D) Aspecto clínico final do caso, 1 ano.



Fonte: Autores (2020).

**Figura 7.** A) Inicial. B) Pós-operatório de 1 ano.



Fonte: Autores (2020; 2021).

#### 4. Resultados e Discussão

O plano do tratamento é elaborado após a obtenção de informações indispensáveis da anamnese, exame físico e exames complementares, sendo que as individualidades de cada caso devem ser consideradas para eleição da melhor abordagem terapêutica. A análise de todos os parâmetros clínicos e classificação das condições envolvidas possibilitou o direcionamento correto para o sucesso clínico. A paciente em questão mencionou como queixa principal a hipersensibilidade dentinária, provocada pela presença de recessão gengival e lesão cervical não cariiosa expondo as porções radiculares dos dentes anteriores superiores.

Os fatores etiológicos foram atribuídos a uma associação de um fenótipo gengival fino e escovação traumática. Os métodos corretivos disponíveis para a resolução do caso foram debatidos pelas indicações de hipersensibilidade, comprometimento estético e lesão cervical não cariada presentes. A paciente recebeu instruções de higiene bucal e orientações quanto a mudança de hábitos nocivos como a escovação traumática (Miller & Allen, 1996; Zucchelli & Mounssif, 2015; Cortellini & Bissada, 2018).

O tratamento da região anterior exige uma alta demanda estética e se mostrou necessária a realização do procedimento restaurador nas lesões cervicais não cariosas para um equilíbrio na continuidade do tecido dental, o material eleito foi a resina composta que apresenta vantagem de estabilidade de cor à longo prazo. A restauração foi realizada até o máximo recobrimento radicular previsto para que o enxerto de tecido conjuntivo e as proteínas derivadas da matriz do esmalte entrassem em contato diretamente com a superfície radicular, possibilitando a formação de inserções conjuntivas. A associação dos procedimentos restaurador e cirúrgico periodontal auxilia na adaptação da margem gengival, buscando uma adequação estética da anatomia dentária e conseqüentemente resolução da hipersensibilidade dentinária (Santamaria et al., 2007; Pini-Prato et al., 2010; Santamaria et al., 2016; 2018).

A associação do retalho reposicionado coronário e enxerto de tecido conjuntivo é considerado o padrão ouro para os casos de recobrimento radicular, conferindo previsibilidade, efetividade, estabilidade à longo prazo, além de determinar o sucesso clínico por proporcionar compatibilidade de cor, textura e volume às áreas adjacentes (Cairo et al., 2011; Sculean et al., 2014; Chambrone & Tatakis, 2015; Cortellini & Bissada, 2018; Stefanini et al., 2018; Dai et al., 2019).

O retalho reposicionado coronário, neste caso, foi essencial para um ideal tracionamento tecidual visto a presença de amplas e múltiplas recessões gengivais. Dentre as várias abordagens técnicas optou-se pela proposta por Zucchelli e De Sanctis (2000) pela disposição das incisões compatível ao posicionamento das papilas. O uso do enxerto de tecido conjuntivo assegurou uma maior estabilidade dos tecidos, ganho de nível clínico de inserção, em altura e espessura, almejado pela condição de fenótipo A1 fino e festonado apresentado pela paciente. A área doadora de escolha foi a região do palato e quando adaptado ao tecido subepitelial demonstra melhor e mais completa cobertura radicular (Han et al., 2008; De Rouck et al., 2009; Cortellini & Bissada, 2018).

O uso de proteínas derivadas da matriz do esmalte foi indicado para potencializar a técnica na tentativa de induzir a regeneração periodontal. A aplicação do biomaterial foi realizada sobre a superfície radicular, para que ocorresse a estimulação celular induzindo a formação de ligamento periodontal, cemento, osso e novos vasos sanguíneos. Novas inserções de fibras colágenas foram constituídas além do ganho de nível clínico de inserção (Bosshardt, 2008; Henriques et al., 2010; Rasperini et al., 2011; Mcguire et al., 2016; Miron et al., 2016; Sculean et al., 2016; Dai et al., 2019).

As proteínas derivadas da matriz do esmalte também auxiliam no processo de cicatrização diminuindo o potencial de inflamação, dor, inchaço, sangramento e sensibilidade radicular no pós-operatório. A regulação do reparo tecidual ocorre em menos tempo proporcionando manifestações pós-cirúrgicas mais controladas como foi relatada pela paciente (Rasperini et al., 2011; Oliveira et al., 2017).

O sucesso efetivo do tratamento só pode ser alcançado com a colaboração do paciente nos cuidados pós-operatórios, na higiene bucal correta e principalmente mudança dos hábitos nocivos. O cirurgião-dentista além de esclarecer procedimentos, dúvidas, expor as possibilidades, documentar os atendimentos, deve deixar o paciente informado da importância de sua corresponsabilidade nos resultados do tratamento (Pereira et al., 2017).

## 5. Conclusão

A avaliação do caso clínico, eleição do tratamento e execução das técnicas selecionadas foram justificados por embasamento teórico-prático da literatura, possibilidades da rotina clínica e materiais disponíveis. O recobrimento radicular

pela técnica de retalho reposicionado coronário associada ao enxerto de tecido conjuntivo subepitelial e o biomaterial composto por proteínas derivadas da matriz do esmalte demonstrou ser efetivo para o tratamento de recessões múltiplas RT1 e RT2 com lesões cervicais não cáries B+ proporcionando recobrimento radicular total, coloração e textura compatível aos tecidos adjacentes, ganho de nível clínico de inserção e ganho em altura e espessura gengival, fatores relevantes para a estabilização à longo prazo, além de conforto pós-operatório e melhora da hipersensibilidade dentinária, queixa principal da paciente. Mais estudos devem ser realizados de forma controlada e randomizada para verificar o benefício adicional do uso do biomaterial composto por proteínas derivadas da matriz do esmalte juntamente ao enxerto de tecido conjuntivo subepitelial nas cirurgias de recobrimento radicular.

## Referências

- American Academy of Periodontology. (1996). Consensus report on mucogingival therapy. Proceedings of the World Workshop in Periodontics. *Ann Periodontol*, 1, 702-706.
- Bosshardt, D. D. (2008). Biological mediators and periodontal regeneration: a review of enamel matrix proteins at the cellular and molecular levels. *J Clin Periodontol*, 35(8), 87-105.
- Cairo, F. (2017). Periodontal plastic surgery of gingival recessions at single and multiple teeth. *Periodontol 2000*, 75(1), 296-316.
- Cairo, F., Nieri, M., Cattabriga, M., Cortellini, P., De Paoli, S., De Sanctis, M., Fonzar, A., Francetti, L., Merli, M., Rasperini, G., Silvestri, M., Trombelli, L., Zucchelli, G., & Pini-Prato, G. P. (2010). Root coverage esthetic score after treatment of gingival recession: an interrater agreement multicenter study. *J Periodontol*, 81(12), 1752-1758.
- Cairo, F., Nieri, M., Cincinelli, S., Mervelt, J., & Pagliaro, U. (2011). The interproximal clinical attachment level to classify gingival recessions and predict root coverage outcomes: an explorative and reliability study. *J Periodontol*, 38(7), 661-666.
- Chambrone, L., & Tatakis, D. N. (2015). Periodontal soft tissue root coverage procedures: a systematic review from the AAP regeneration workshop. *J Periodontol*, 86(2), S8-S51.
- Cortellini, P., & Bissada, N. F. (2018). Mucogingival conditions in the nature dentition: Narrative review, case definitions, and diagnostic considerations. *J Periodontol*, 89(1), 204-213.
- Dai, A., Huang, J. P., Ding, P. H., & Chen, L. L. (2019). Long-term stability of root coverage procedures for single gingival recessions: A systematic review and meta-analysis. *J Clin Periodontol*, 46, 572-585.
- De Rouck, T., Eghbali, R., Collys, K., De Bruyn, H., & Cosyn, J. (2009). The gingival biotype revisited: transparency of the periodontal probe through the gingival margin as a method to discriminate thin from thick gingiva. *J Clin Periodontol*, 36, 428-433.
- Han, J. S., John, V., Blanchard, S. B., Kowolik, M. J., & Eckert, G. J. (2008). Changes in gingival dimensions following connective tissue grafts for root coverage: comparison of two procedures. *J Periodontol*, 79(8), 1346-1354.
- Henriques, P. S. G., Pelegrine, A. A., Nogueira, A. A., & Borghi, M. M. (2010). Application of subepithelial connective tissue graft with or without enamel matrix derivative for root coverage: a split-mouth randomized study. *J Oral Sci*, 52(3), 463-471.
- Mcguire, M. K., Scheyer, E. T., & Schupbach, P. (2016). A prospective, case-controlled study evaluating the use of enamel matrix derivative on human buccal recession defects: a human histologic examination. *J Periodontol*, 87(6), 645-653.
- Miller, P. D. (1994). Periodontal plastic surgical techniques for regeneration. In: Polson AL. Periodontal Regeneration - Current Status and Directions. Chicago: Quintessence, 53-70.
- Miller, P. D., & Allen, E. P. (1996). The development of periodontal plastic surgery. *Periodontol 2000*, 11, 7-17.
- Miron, R. J., Sculean, A., Cochran, D. L., Froum, S., Zucchelli, G., Nemcovsky, C., Donos, N., Lyngstadaas, S. P., Deschner, J., Dard, M., Stavropoulos, A., Zhang, Y., Trombelli, L., Kasaj, A., Shirakata, Y., Cortelli, P., Tonetti, M., Rasperini, G., Jepsen, S., & Bosshardt, D. D. (2016). Twenty years of enamel matrix derivative: the past, the present and the future. *J Clin Periodontol*, 43, 668-683.
- Oliveira, R. G., Junqueira, A., Picinini, L. S., Montesino, A. C., Pearce, M., Joly, J. C., & Silva, R. C. (2017). Histological effects of enamel matrix derivative proteins (Emdogain®) on the healing of rats wounds. *Dentistry Adv Res*, 2017(3), 1-8.
- Pereira, A. S., Shitsuka, D. M., Parreira, F. J., & Shitsuka, R. (2018). Metodologia do trabalho científico. UFSM. [https://repositorio.ufsm.br/bitstream/handle/1/15824/Lic\\_Computacao\\_Metodologia-Pesquisa-Cientifica.pdf](https://repositorio.ufsm.br/bitstream/handle/1/15824/Lic_Computacao_Metodologia-Pesquisa-Cientifica.pdf).
- Pereira, V. G., Mendes, E. M., Rosa, A. D., & Martins, V. M. (2017). Cirurgia plástica periodontal: retalho recolocado coronal modificado. *Rev Odontol Contemp*, 1(2), 29-37.
- Pini-Prado, G., Franceschi, D., Cairo, F., Nieri, M., & Rotundo, R. (2010). Classification of dental surface defects in areas of gingival recession. *J Periodontol*, 81(6), 885-890.

- Rasperini, G., Rocuzzo, M., Francetti, L., Acunzo, R., Consonni, D., & Silvestri, M. (2011). Subepithelial connective tissue graft for treatment of gingival recessions with and without enamel matrix derivative: a multicenter, randomized controlled clinical trial. *Int J Periodontics Restorative Dent*, 31(2), 133-139.
- Santamaria, M. P., Queiroz, L. A., Mathias, I. F., Neves, F. L. S., Silveira, C. A., Bresciani, E., Jardini, M. A. N., & Sallum, E. A. (2016). Resin composite plus connective tissue graft to treat single maxillary gingival recession associated with non-cariou cervical lesion: randomized clinical trial. *J Clin Periodontol*, 43, 461-468.
- Santamaria, M. P., Sauid, F. F., Nociti, F. H., Casati, M. Z., Sallum, A. W., & Sallum, E. A. (2007). Periodontal surgery and glass ionomer restoration in the treatment of gingival recession associated with non-cariou cervical lesion: report of three cases. *J Periodontol*, 78(6), 1146-1153.
- Santamaria, M. P., Silveira, C. A., Mathias, I. F., Neves, F. L. S., Dos Santos, L. M., Jardini, M. A. N., Tatakis, D. N., Sallum, E. A., & Bresciani, E. (2018). Treatment of single maxillary gingival recession associated with non-cariou cervical lesion: randomized clinical trial comparing connective tissue graft alone to graft plus partial restoration. *J Clin Periodontol*, 45, 968-976.
- Sculean, A., Cosgarea, R., Stahli, A., Katsaro, C., Arweiler, N. B., Brex, M., & Deppe, H. (2014). The modified coronally advanced tunnel combined with an enamel matrix derivative and subepithelial connective tissue graft for the treatment of a isolated mandibular Miller Class I and II gingival recession: a report of 16 cases. *Quintessence Int*, 45(10), 829-835.
- Sculean, A., Cosgarea, R., Stahli, A., Katsaro, C., Arweiler, N. B., Miron, R. J., & Deppe, H. (2016). Treatment of multiple adjacent maxillary Miller Class I, II and III gingival recession with the modified coronally advanced tunnel, enamel matrix derivative, and subepithelial connective tissue graft: a report of 12 cases. *Quintessence Int*, 47(8), 653-659.
- Stefanini, M., Marzadori, M., Aroca, S., Felice, P., Sangiorgio, M., & Zucchelli, G. (2018). Decision making in rootcoverage procedures for the esthetic outcome. *Periodontol 2000*, 77, 54-64.
- Zucchelli, G., De Sanctis, M. (2000). Treatment of multiple recession-type defects in patients with esthetic demands. *J Periodontol*. 71(9), 1506-1514.
- Zucchelli, G., Gori, G., Mele, M., Stefanini, M., Mazzotti, C., Marzadori, M., Montebugnoli, L., & De Sanctis, M. (2011). Non-cariou cervical lesions associated with gingival recessions: a decision-making progress. *J Periodontol*. 82(12), 1713-1724.
- Zucchelli, G., & Mounssif, I. (2015). Periodontal plastic surgery. *Periodontol 2000*, 68(1), 333-368.
- Zucchelli, G., Testori, T., & De Sanctis, M. (2006). Clinical and anatomical factors limiting treatment outcomes of gingival recession: a new method to predetermine the line of root coverage. *J Periodontol*. 77(4), 714-721.