

Análise em micro-CT de dente rachado em segundo molar mandibular com anatomia em C após trauma oclusal: Relato de caso

Micro-CT analysis of cracked tooth in the second mandibular molar with C anatomy after occlusal trauma: Case report

Análisis de micro-TC de diente fracturado en el segundo molar mandibular con anatomía C después de trauma oclusal: Reporte de caso

Recebido: 12/03/2021 | Revisado: 18/03/2021 | Aceito: 18/03/2021 | Publicado: 24/03/2021

Christianne Velozo

ORCID: <https://orcid.org/0000-0001-9651-3043>
Universidade de Pernambuco, Brasil
E-mail: chris_velozo@hotmail.com

Hugo Dantas

ORCID: <https://orcid.org/0000-0002-3931-0802>
Universidade Federal da Paraíba, Brasil
E-mail: hugodantas92@gmail.com

Frederico Barbosa de Sousa

ORCID: <https://orcid.org/0000-0002-9158-8342>
Universidade Federal da Paraíba, Brasil
E-mail: fredericosousa@hotmail.com

Diana Santana de Albuquerque

ORCID: <https://orcid.org/0000-0002-7897-2489>
Universidade de Pernambuco, Brasil
E-mail: dianaendodontia@gmail.com

Resumo

O objetivo do presente estudo foi analisar em micro-CT dente extraído por cracked tooth. Uma mulher de 38 anos, branca, com queixa de ocasional discomfort ao morder caroço de milho de pipoca, procurou a urgência. Após exame clínico intra-oral e radiográfico, o segundo molar mandibular direito (dente 47) foi diagnosticado com polpa viva e fratura das cúspides linguais, e após remoção de restauração de amálgama constatou-se incomplete fracture initiated from the crown na crista proximal distal. O plano de tratamento iniciou-se com reabilitação protética através de coroa total. Três meses depois sintomas de pulpite irreversível sintomática. A cavidade pulpar foi acessada através da coroa protética e o dente foi tratado endodonticamente. Dois anos depois o paciente apresentou fístula próxima a sulco gengival e sondagem periodontal de 12mm no centro da superfície distal. Ao exame tomográfico de feixe cônico observa-se extensa perda óssea atingindo o canal mandibular. O plano de tratamento foi a exodontia do elemento dentário. O dente extraído foi então submetido ao escaneamento no micro-CT. Na análise das imagens do micro-CT do dente extraído, constatou-se dente rachado constatou-se, estendendo-se da coroa até a raiz proximal (face distal). Foi verificado também má adaptação do cone de guta-percha no terço apical do tratamento endodôntico realizado. Através deste relato, podemos inferir que, o diagnóstico de dente rachado é um desafio na prática clínica, e a propagação corono-radicular da rachadura está associada a infiltração microbiana e consequente risco de perda do elemento dental.

Palavras-chave: Dente rachado; Tratamento endodôntico; Micro-CT.

Abstract

The aim of the present study was to analyze in a micro-CT tooth extracted by cracked tooth. A 38-year-old white woman, complaining of occasional discomfort when biting popcorn kernels, sought emergency care. After intraoral and radiographic clinical examination, the right second mandibular molar (tooth 47) was diagnosed with live pulp and fracture of the lingual cusps, and after removal of the amalgam restoration, an incomplete fracture initiated from the crown was found in the distal proximal crest. The treatment plan started with prosthetic rehabilitation using a full crown. Three months later symptoms of symptomatic irreversible pulpitis. The pulp cavity was accessed through the prosthetic crown and the tooth was treated endodontically. Two years later, the patient presented a fistula close to the gingival sulcus and a 12mm periodontal probe in the center of the distal surface. Cone-beam tomographic examination reveals extensive bone loss reaching the mandibular canal. The treatment plan was extraction of the dental element. The extracted tooth was then subjected to scanning at the micro-CT. In the analysis of the micro-CT images of the

extracted tooth, it was found cracked tooth, extending from the crown to the proximal root (distal face). There was also a bad adaptation of the gutta-percha cone in the apical third of the endodontic treatment performed. Through this report, we can infer that the diagnosis of cracked tooth is a challenge in clinical practice, and the corono-radicular spread of crack is associated with microbial infiltration and consequent risk of loss of the dental element.

Keyword: Cracked tooth; Endodontic treatment; Micro-CT.

Resumen

El objetivo del presente estudio fue analizar en micro-TC diente extraído por diente fracturado. Una mujer blanca de 38 años, que se quejaba de molestias ocasionales al morder granos de palomitas de maíz, buscó atención de emergencia. Después del examen clínico intraoral y radiográfico, el segundo molar mandibular derecho (diente 47) fue diagnosticado con pulpa viva y fractura de las cúspides linguales, y después de retirar la restauración de amalgama, se encontró una fractura incompleta iniciada desde la corona en la cresta proximal distal. El plan de tratamiento comenzó con la rehabilitación protésica con una corona completa. Tres meses después síntomas de pulpitis irreversible sintomática. Se accedió a la cavidad pulpar a través de la corona protésica y el diente se trató endodónticamente. Dos años después, el paciente desarrolló una fístula próxima al surco gingival y una sonda periodontal de 12 mm en el centro de la superficie distal. El examen tomográfico de haz cónico revela una pérdida ósea extensa que llega al canal mandibular. El plan de tratamiento fue la extracción del elemento dental. Luego, el diente extraído se sometió a un escaneo en el micro-CT. En el análisis de las imágenes de micro-TC del diente extraído, se encontró diente fracturado, extendiéndose desde la corona hasta la raíz proximal (cara distal). También hubo una mala adaptación del cono de gutapercha en el tercio apical del tratamiento endodóntico realizado. A través de este informe, podemos inferir que el diagnóstico de diente fracturado es un desafío en la práctica clínica, y la diseminación corono-radicular de la fractura está asociada con la infiltración microbiana y la consecuente riesgo de pérdida del elemento dentario.

Palabras clave: Diente agrietado; Tratamiento de endodoncia; Micro-CT.

1. Introdução

Dentes trincados ou com fratura radicular vertical apresentam um dilema de diagnóstico para o dentista e quanto mais cedo for feito um diagnóstico correto, maiores serão as chances de salvar o dente. A Associação Americana de Endodontistas identificou 5 tipos de fraturas dentárias longitudinais em dentes, incluindo linha de fissura, cúspide fraturada, dente rachado, dente quebrado e fratura vertical da raiz (AAE, 2008). O diagnóstico de dente trincado (rachado) é desafiador devido à diversidade de sintomas e à dificuldade de localização de fissuras. Coloração, transiluminação e microscopia são usados para identificar e confirmar a presença de rachaduras (Seo, et al., 2012; Kang, et al., 2016).

A localização, direção e tamanho da trinca ou fratura ditam a escolha do tratamento, e o diagnóstico de dente trincado não é tão obvio inicialmente. Atividades incomuns (ou parafunções) são atividades oromandibulares ou linguais não funcionais que podem incluir, sozinhas ou em combinação: aperto da mandíbula, bruxismo, batidas nos dentes, mordidas na bochecha, lábios ou língua, mordidas de unhas, língua pressionando os dentes, protrusão da língua, mastigação de goma, mordida de objetos (Lavigne, et al., 2005; Kampe, et al., 2016; Winocur, et al., 2001).

Dentes restaurados com amálgama e incrustações de ouro foram mais suscetíveis a trincas, enquanto a incidência de dentes trincados aparecendo em dentes restaurados com incrustações de resina e porcelana foi menor (Seo, et al., 2012). Essa observação de que os dentes restaurados com amálgama desenvolveram mais rachaduras é semelhante aos achados descritos por Cameron em 1976. Dentes rachados foram mais prevalentes em molares inferiores (Cameron, 1976; Eakle, et al., 1986; Guer, et al., 1987; Krell & Rivera, 2007; Abbott & Leow, 2009) e com ligeira predileção feminina (Cameron, 1976).

Em ambientes clínicos, a radiografia periapical comumente usada não é ideal para o diagnóstico de dente trincado devido às informações limitadas que fornece. A tomografia computadorizada de feixe cônico (TCFC) pode ser usada para detectar sinais sutis de perda óssea perirradicular (Metska, et al., 2012; Patel, et al., 2019), no entanto, ainda apresenta limitações no diagnóstico de linhas de fissura (Chavda, et al., 2014). As rachaduras são muitas vezes finas e incompletas nos dentes e os dispositivos TCFC atuais não podem exibir a maioria dessas linhas estreitas rachadas (Brady, et al., 2014; Patel, et al., 2019; Yuan, et al., 2020). Por este motivo, a TCFC não é sugerida para uso rotineiro durante o diagnóstico de dentes rachados (Yuan, et al., 2020). Como resultado, o diagnóstico precoce e preciso da fissura dentária ainda é um desafio na

prática clínica. A micro-tomografia computadorizada de alta resolução não destrutiva de raio - X tridimensional é considerada padrão ouro (Peters, et al., 2001) pois permite análise tridimensional, quantitativa e não destrutiva de diferentes variáveis da amostra (Alves, et al., 2016, Nevares, et al., 2016).

Após uma pesquisa na literatura, os autores não encontraram nenhum relato de caso com uma análise por micro-CT de um dente rachado, pós extração. O objetivo deste estudo foi relatar o caso clínico de uma paciente que sofreu em segundo molar mandibular direito (47) fratura de cúspide, e rachadura no dente com posterior extração, e o mesmo foi submetido a análise em micro-CT.

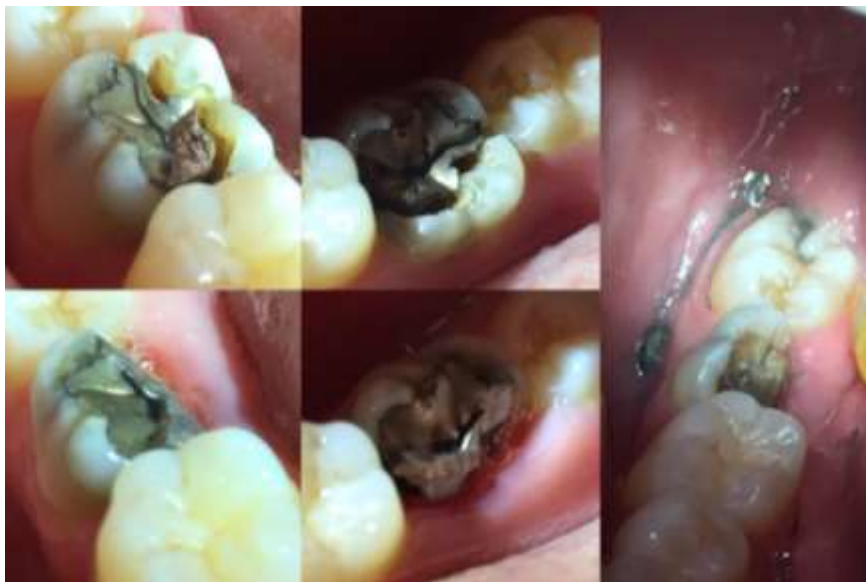2. Metodologia

O presente artigo trata-se de um estudo de caso, de estrutura descritiva e qualitativa, onde é relatada a abordagem clínica de um caso de dente rachado com posterior extração dentária e análise do mesmo em microtomografia computadorizada. Quanto aos termos éticos, a paciente assinou o Termo de Consentimento Livre e Esclarecido, e foram respeitados os princípios éticos descritos na Declaração de Helsinque. (Pereira, et al., 2018).

3. Relato de Caso Clínico

Mulher de 38 anos, de ascendência branca, compareceu à clínica de emergência da Faculdade de Odontologia de Pernambuco, Universidade de Pernambuco, Camaragibe, Pernambuco, Brasil com queixa de desconforto ocasional ao morder carço de milho de pipoca. Após exame clínico intra-oral e radiográfico, o segundo molar mandibular direito (dente 47) foi diagnosticado com polpa viva e fratura das cúspides linguais, e após remoção de restauração de amálgama constatou-se fratura incompleta iniciada da coroa na crista proximal distal. (Figura 1).

Figura 1 - Fratura das cúspides linguais e fratura incompleta iniciada da coroa na crista proximal distal.

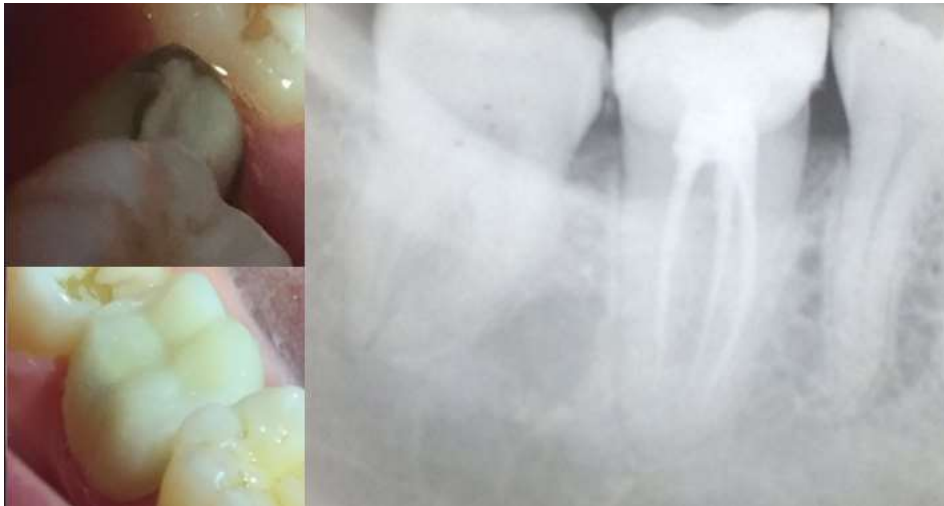

Fonte: Autores.

O teste de vitalidade pulpar a frio (EndoFrost, Roeko, Langenau, Germany) foi positivo. Além disso, após análise da oclusão observa-se mordida profunda anterior e desgaste de algumas cúspides dos dentes posteriores. Após remoção do fragmento do dente 47 observou-se invasão do espaço biológico com necessidade de aumento de coroa clínica. O tratamento de escolha foi um preparo protético para instalação de coroa total de contenção de cerômero Nexco (Ivoclar Vivadent Ltda., Barueri, Brazil). Após três meses, a paciente procurou novamente a urgência com queixa de dor intermitente no dente 47,

dor de cabeça, dor de ouvido e em uso de anti-inflamatório e analgésico. Com o diagnóstico de pulpite irreversível sintomática, o tratamento endodôntico foi realizado, após fenestração da coroa total de cerômero, e observou-se através de microscópio operatório a anatomia interna do canal radicular em forma de C, com presença de nódulos pulpares. Foi escolhido o sistema Wave One Gold (Dentsply Sirona) para preparo dos canais radiculares, realizado em duas sessões (Figura 2).

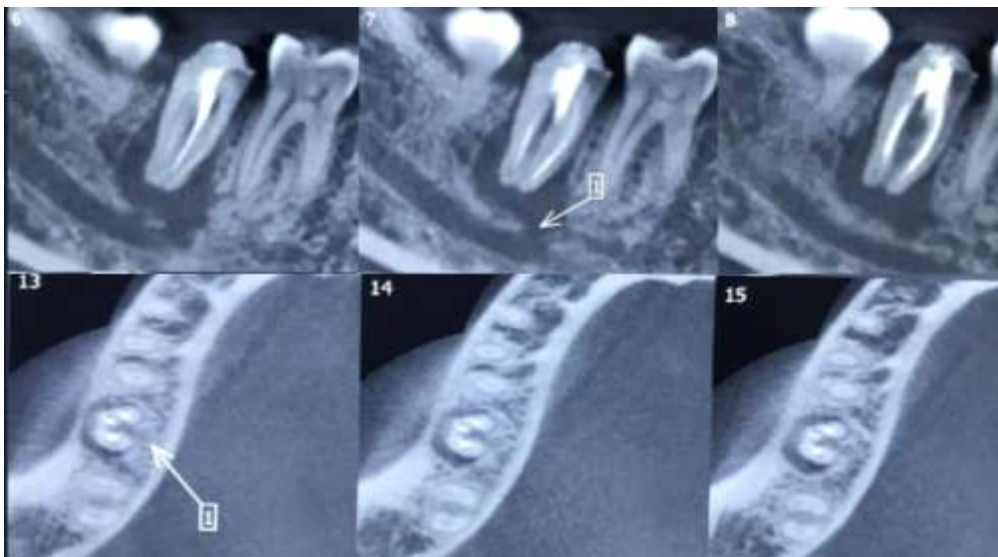
Figura 2 - Radiografia do tratamento endodôntico do dente 47 e nova coroa provisória.



Fonte: Autores.

Dois anos depois a paciente volta a urgência da clínica odontológica com queixa de fístula gengival. Ao exame clínico, constatou-se hiperemia gengival e a presença de fístula na mucosa vestibular próxima ao sulco gengival. Na sondagem periodontal na região disto-vestibular, houve penetração da sonda de 12mm. O exame radiográfico periapical não foi conclusivo, então, foi solicitado tomografia computadorizada de feixe cônico (TCFC, - Prexion 3D, TeraRecon Inc., San Mateo, CA, USA) com cortes coronais, axiais e sagitais, milímetro a milímetro. Ao exame da TCFC, observou-se extensa perda óssea ao redor do dente 47 e comunicação com o canal mandibular (Figura 3). Diante dos achados clínicos e tomográficos optou-se pela a exodontia do dente em questão. Durante a cirurgia foram utilizados fibrina rica em plaqueta (PRF), com preparo realiazo na centríguga Intraspin (Intra-lock, Salerno, Italy), para forrar a área de exposição do nervo mandibular associada ao enxerto Bio-oss (Geistlich, São Paulo, Brazil).

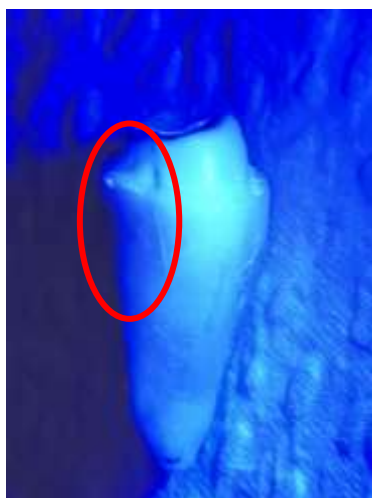Figura 3 - Tomografia computadorizada de feixe cônico do dente 47.



Fonte: Autores.

Imediatamente após a extração foi realizada raspagem dos tecidos periodontais da raiz do dente 47 e esta, exposta a luz azul do fotopolimerizador, onde observou-se linha de fratura que se estendia da face distal coronária até a raiz, sem, contudo, alcançar o terço apical (Figura 4).

Figura 4 - Raiz do dente 47 exposta a luz azul do fotopolimerizador.

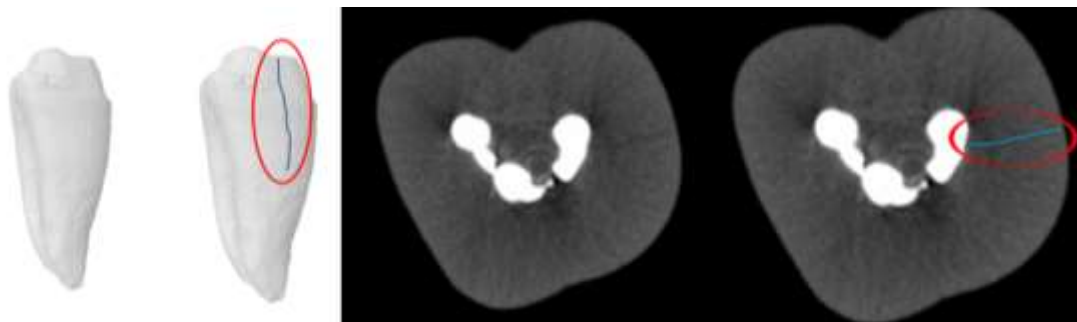


Fonte: Autores.

O dente extraído então foi encaminhado para análise de microtomografia computadorizada (micro-CT). Posteriormente o dente foi escaneado em micro-CT para estudo da anatomia interna e fissura radicular. O escaneamento foi realizado usando micro-CT SkyScan 1172 (Bruker microCT, Kontich, Bélgica), do Departamento de Morfologia, Centro de Ciências da Saúde, da Universidade Federal de Paraíba -UFPB. O dente foi posicionado na plataforma giratória com as raízes voltadas para cima. Os parâmetros utilizados foram os seguintes: tensão de 100 kV e corrente de 100 μ A com resolução de 26,80 μ m; Rotação de 360 $^\circ$, filtro de cobre + alumínio, etapa de rotação de 0,6 e exposição de 1 hora e 24 minutos. Após a digitalização, as imagens foram reconstruídas e convertidas em imagens de Bitmap através do software NRecon (Bruker microCT), produzindo 600 a 700 imagens, utilizando os seguintes parâmetros: Smoothing de 5, Ring artefact de 6 e Beam Hardening de 25%. As imagens foram alinhadas com o software de visualização morfométrica Data Viewer (Bruker

MicroCT). Na análise das imagens do micro-CT, no corte axial do dente extraído, observou-se rachadura que caminhava da superfície do cimento radicular para luz do canal mandibular, em forma de C, do segundo molar mandibular (dente 47) e imagem em micro-CT do dente evidenciando dente rachado (Figura 5). Foi verificado também má adaptação do cone de guta-percha no terço apical do tratamento endodôntico realizado (Figura 6).

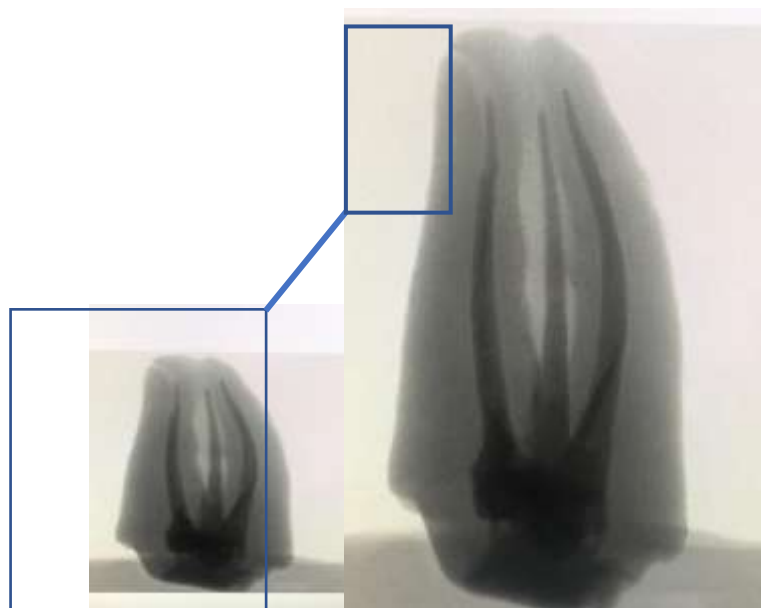
Figura 5 – Imagens de micro-CT evidenciando rachadura caminhando do cimento para luz do canal mandibular em C.



Fonte: Autores.

Foi verificado também má adaptação do cone de guta-percha no terço apical do tratamento endodôntico realizado (Figura 6).

Figura 6 - Má adaptação do cone de guta-percha no terço apical do tratamento endodôntico do dente 47.



Fonte: Autores.

4. Discussão

Dente rachado é um problema dentário comum em que os pacientes sentem uma dor aguda e instantânea quando o dente afetado entra em contato com o dente correspondente durante a mastigação. A gravidade deste problema pode variar de leve, sem necessidade de tratamento a algo grave, resultando na necessidade de terapia de canal radicular ou mesmo extração. (Lee, et al., 2015; Lubisich, et al., 2010; Lynch & McConnell, 2002; Mathew, et al., 2012; Turp, et al., 1996). Claramente, uma rachadura em um dente não é uma doença e, portanto, o termo síndrome do dente rachado é inadequado. Embora as rachaduras

possam ser associadas a um número de sintomas que ocorrem juntos, esses sintomas variam consideravelmente de caso para caso. Os sintomas usuais são aqueles de uma, das várias formas de pulpíte a alguns casos de sintomas de periodontite apical (Rosen, 1982; Christensen, 1993).

Há reduções significativas na força da dentina radicular e sua resistência à fadiga com o aumento da idade do paciente. O período primário de redução se estende ao longo das idades de 30 a 60. A degradação das propriedades é um resultado da combinação de alterações de estrutura e composição química da dentina (Yan, et al., 2017). Uma maior incidência de dentes trincados em pacientes mais velhos, indica que isto pode ser considerado como um fator de risco (Hiatt, 1973).

Shinno, et al., (2017) relataram uma redução significativa na força do tecido da raiz e coroa com o envelhecimento. A relação entre a presença de uma fissura e sua tendência de se estender a uma divisão fatal ainda não é claramente compreendido. No entanto, pode ser presumir que a presença de uma linha de fissura aumenta o risco (Olivieri, et al., 2020). Rachaduras ocorreram principalmente em restaurações não aderentes, como ouro (26,4%) e amálgama (12,5%), e 48,6% das rachaduras foram encontradas em dentes intactos. Fissuras extensas não apenas enfraquecem a estrutura dentária, mas também podem atuar como um caminho para diferentes microorganismos, o que pode levar à eventual perda do dente (Kim, et al., 2013). Fissuras que se estendem até o assoalho pulpar ou mais para dentro do orifício do canal radicular foram relatadas com uma taxa de falha mais alta (Sim, et al., 2016). A fissura radicular do dente 47, do presente relato de caso, se estendia do cimento a luz do canal radicular.

Nos estudos de Gutmann e Rakusin (1994) a sondagem periodontal foi considerada presente apenas nos casos de bolsa isolada. Os pacientes não tinham doença periodontal como critério de inclusão. Pode-se supor que a bolsa periodontal localizada foi causada pela própria fissura que se estendeu para a superfície externa do dente, impedindo o epitélio aderir à superfície radicular. Dentes com bolsa periodontal associada resultaram em menor sobrevida e, portanto, eram mais propensos a serem extraídos. Quando essa variável não estava presente, a taxa de sobrevida foi de 97%. Esses resultados são semelhantes à taxa de sobrevivência relatada de dentes tratados endodonticamente sem a presença de fissura (Salehrabi & Rotstein, 2004; Chen, et al., 2007). No presente relato de caso a sondagem periodontal foi realizada em todo perímetro circunjacente a raiz, encontrando-se profundidade de penetração na disto-lingual e lingual correspondente a 12mm. Kang, et al., 2016, em seu estudo concluiu que a incidência de fissuras foi maior nos segundos molares inferiores, e o tratamento dos canais radiculares foi confiável para dentes trincados, com uma taxa de sobrevivência anual de 90,0%. Profundidades de sondagem de > 6 mm foram significativamente associado à redução da sobrevivência de dentes quebrados após tratamento dos canais radiculares.

Ter um trato sinusal e um defeito de sondagem periodontal estreito e isolado em associação com um dente que foi submetido a tratamento de canal, com ou sem a colocação de um pino, é considerado patognomônico para a presença de uma fratura radicular vertical (AAE, 2008). A presença de bolsa periodontal associada tem efeito significativo na sobrevida de dentes trincados tratados endodonticamente, aumentando as chances de extração em 11%. (Olivieri, et al., 2020). Em uma pesquisa recente com 3.500 endodontistas nos Estados Unidos, a presença de uma bolsa periodontal de 6 mm de profundidade associada resultou em ser o fator mais crucial na decisão de tratar ou extrair um dente rachado com envolvimento pulpar. (Abulhamael, et al., 2019). O diagnóstico precoce e preciso da fissura dentária ainda é um desafio na prática clínica. A CBCT não é sugerida para uso de rotina durante o diagnóstico de dentes rachados, pois a maioria das linhas de fissura são muito estreitas para serem detectadas. (Yuan, et al., 2020).

O tratamento do canal radicular é um procedimento que consiste em várias etapas que envolvem vários fatores. A probabilidade destes fatores, como os intraoperatórios (obturação e restauração coronária satisfatória), afetarem o prognóstico do tratamento é relativamente alta (Ng, et al., 2007). É possível que alguns desses fatores possam afetar a sobrevivência dos dentes mais do que a própria presença de uma rachadura (Olivieri, et al., 2020). Neste relato de caso, o achado da trinca nas imagens de micro-CT e a má adaptação do cone de guta-percha no terço apical, explica a recontaminação do sistema de canais

radiculares pela solução de continuidade do sulco gengival com o canal radicular através da rachadura que caminhou da coroa a superfície radicular.

5. Considerações Finais

Através deste relato, podemos inferir que, o diagnóstico de dentes rachados é um desafio na prática clínica, e a propagação corono-radicular da rachadura está associada a infiltração microbiana e consequente risco de perda do elemento dental. Mais estudos são necessários para elucidar o diagnóstico e prognóstico de dentes rachados.

Agradecimentos

O presente trabalho foi realizado com apoio da Coordenação de Aperfeiçoamento de Pessoal de Nível Superior – Brasil (CAPES) – Código de Financiamento 001.

Referências

- Abbott P, Leow N. (2009). Predictable management of cracked teeth with reversible pulpitis. *Australian Dental Journal*, 54(4):306–315. doi: 10.1111/j.1834-7819.2009.01155.x.
- Abulhamael AM, Tandon R, Alzamzami ZT. *et al.* (2019). Treatment decision-making of cracked teeth: survey of American endodontists. *Journal Contemporary Dental Practice*, 20, 543–7. doi: 10.5005/jp-journals-10024-2554.
- Alves FR, Marceliano-Alves MF, Sousa JC, Silveira SB, Provenzano JC, Siqueira JF Jr. (2016). Removal of root canal fillings in curved canals using either reciprocating single or rotary multi-instrument systems and a supplementary step with the XP-Endo Finisher. *Journal of Endodontics*, 42 (7), 1114–9.
- American Association of Endodontists. Endodontics: Colleagues for Excellence— Cracking the Cracked Tooth Code. Chicago: *American Association of Endodontists*; 2008. Recuperado de: em: <https://www.aae.org/specialty/newsletter/cracking-cracked-tooth-code/>.
- Brady E, Mannocci F, Brown J, Wilson R, Patel S. (2014). A comparison of cone beam computed tomography and periapical radiography for the detection of vertical root fractures in non endodontically treated teeth. *International Endodontic Journal*, 47(8), 735-46. doi:10.1111/iej.12209.
- Cameron CE. (1976). The cracked tooth syndrome: additional findings. *Journal of American Dental Association*, 93:971-975.
- Chavda R, Mannocci F, Andiappan M, Patel S. (2014). Comparing the in vivo diagnostic of digital periapical radiography with cone-beam computed tomography for the detection of vertical root fracture. *Journal of Endodontics*, 40 (10), 1524-9 doi: 10.1016/j.joen.2014.05.011.
- Chen SC, Chueh LH, Hsiao CK, *et al.* (2007). An epidemiologic study of tooth retention after nonsurgical endodontic treatment in a large population in Taiwan. *Journal of Endodontics*, 33 (3), 226–9.
- Christensen G. (1993). The cracked tooth syndrome: a pragmatic treatment approach. *Journal of American Dental Association*, 124, 107–108. doi: 10.14219/jada.archive.1993.0040.
- Eakle WS, Maxwell EH, Braly BV. (1986). Fractures of posterior teeth in adults. *Journal of the American Dental Association*, 112(2), 215–218. doi: 10.14219/jada.archive.1986.0344.
- Gher ME Jr, Dunlap RM, Anderson MH, Kuhl LV. (1987). Clinical survey of fractured teeth. *Journal of the American Dental Association*, 114(2), 174–177. doi: 10.14219/jada.archive.1987.0006.
- Gutmann JL, Rakusin H. (1994). Endodontic and restorative management of incompletely fractured molar teeth. *International Endodontic Journal*, 27, 343–8. doi: 10.1111/j.1365-2591.1994.tb00281.x.
- Hiatt WH.(1973). Incomplete crown-root fracture in pulpal-periodontal disease. *Journal of Periodontology*, 44, 369–79.
- Kampe T, Hannerz H, Strom P. (1996). Ten-year follow-up study of signs and symptoms of craniomandibular disorders in adults with intact and restored dentitions. *Journal of Oral Rehabilitation*, 23, 416–423. doi: 10.1111/j.1365-2842.1996.tb00873.x.
- Kang SH, Kim BS, Kim Y. (2016). Cracked teeth: Distribution, characteristics, and survival after root canal treatment. *Journal of Endodontics*, 42 (4), 557-62. doi: 10.1016/j.joen.2016.01.014.
- Kim SY, Kim SH, Cho SB, *et al.* (2013). Different treatment protocols for different pulpal and periapical diagnoses of 72 cracked teeth. *Journal of Endodontics*, 39 (4), 449–52. doi: 10.1016/j.joen.2012.11.052.
- Krell KV, Rivera EM. (2007). A six year evaluation of cracked teeth diagnosed with reversible pulpitis: treatment and prognosis. *Journal of Endodontics*, 33(12), 1405–1407 26. doi: 10.1016/j.joen.2007.08.015.
- Lavigne G, Kato T. (2005). Usual and unusual orofacial motor activities associated with tooth wear. *The International Journal of Prosthodontics*, 18(4),291–292.

- Lee SH et al. (2015). Dental optical coherence tomography: new potential diagnostic system for cracked-tooth syndrome. *Surgical and Radiologic Anatomy*, 38(1), 49-54. doi: 10.1007/s00276-015-1514-8.
- Lubisch EB, Hilton TJ, Ferracane J. (2010). Cracked teeth: a review of the literature. *Journal of Esthetic and Restorative Dentistry*, 22(3), 158-167. doi: 10.1111/j.1708-8240.2010.00330.x.
- Lynch CD, McConnell RJ. (2002). The cracked tooth syndrome. *Journal Canadian Dental Association*, 68(8), 470-475.
- Mathew S, Thangavel B, Mathew CA, Kailasam S, Kumaravadivel K, Das A. (2012). Diagnosis of cracked tooth syndrome. *Journal of Pharmacy & Bioallied Sciences*, 4 (6), 242-244.
- Metska ME, Aartman IH, Wesselink PR, Ozok AR. (2012). Detection of vertical root fractures in vivo in endodontically treated teeth by cone-beam computed tomography scans. *Journal of Endodontics*, 38 (10),1344-7. doi: 10.4103/0975-7406.100219.
- Nevares G, de Albuquerque DS, Freire LG et al. (2016). Efficacy of ProTaper Next compared with reciproc in removing obturation material from severely curved root canals: a micro-computed tomography study. *Journal of Endodontics*, 42(5), 803-8. doi: 10.1016/j.joen.2016.02.010.
- Ng YL, Mann V, Rahbaran S, et al. (2007). Outcome of primary root canal treatment: systematic review of the literature—part 1: effects of study characteristics on probability of success. *International Endodontic Journal*, 40, 921-39.
- Olivieri JG, Elmsmari F, Miró Q et al. (2020). Outcome and Survival of Endodontically Treated Cracked Posterior Permanent Teeth: A Systematic Review and Meta-analysis. *Journal of Endodontics*, 46(4), 455-463. doi: 10.1016/j.joen.2020.01.006.
- Patel S, Brown J, Semper M, Abella F, Mannocci F. (2019). European Society of Endodontology position statement: Use of cone beam computed tomography in Endodontics: European Society of Endodontology (ESE). *International Endodontic Journal*, 52 (12), 1675-8. doi: 10.1111/iej.13187.
- Peters OA, Laib A, Gohring TN, Barbakow F. (2001). Changes in root canal geometry after preparation assessed by high resolution computed tomography. *Journal of Endodontics*, 27(1), 1-6. doi: 10.1097/00004770-200101000-0000.
- Pereira A.S. et al. (2018). Metodologia da Pesquisa Científica. UFSM. Recuperado de: em: https://repositorio.ufsm.br/bitstream/handle/1/15824/Lic_Computacao_Metodologia-Pesquisa-Cientifica.pdf?sequence=1.
- Rosen H. (1982). Cracked tooth syndrome. *The journal of prosthetic dentistry*, 47 (1), 36- 43. doi: 10.1016/0022-3913(82)90239-6.
- Salehrabi R, Rotstein I. (2004). Endodontic treatment outcomes in a large patient population in the USA: an epidemiological study. *Journal of Endodontics*, 30 (12), 846-50.
- Seo DG, Yi YA, Shin SJ, Park JW. (2012). Analysis of factors associated with cracked teeth. *Journal of Endodontics*, 38(3), 288-92. doi: 10.1016/j.joen.2011.11.017.
- Shinno Y, Ishimoto T, Saito M, et al. (2016). Comprehensive analyses of how tubule occlusion and advanced glycation end-products diminish strength of aged dentin. *Scientific Reports* 6:19849. doi: 10.1038/srep19849.
- Sim IG, Lim TS, Krishnaswamy G, Chen NN. (2016). Decision making for retention of endodontically treated posterior tracked teeth: a 5-year follow-up study. *Journal of Endodontics*, 42 (2), 225-9.
- Turp JC, Gobetti JP. (1996). The cracked tooth syndrome: na elusive diagnosis. *Journal of the American Dental Association*, 127(10), 1502-1507. doi: 10.14219/jada.archive.1996.0060.
- Winocur E, Gavish A, Finkelshtein T et al. (2001). Oral habits among adolescent girls and their association with symptoms of temporomandibular disorders. *Journal of Oral Rehabilitation*, 28 (7), 624-629. doi: 10.1046/j.1365-2842.2001.00708.x.
- Yan W et al. (2017). Reduction in Fracture Resistance of the Root with Aging. *Journal of Endodontics*, 43(9), 1494-1498. doi: 10.1016/j.joen.2017.04.020.
- Yuan M et al. (2020). Using Meglumine Diatrizoate to improve the accuracy of diagnosis of cracked tooth on Cone-beam CT images. *International Endodontic Journal*, 53(5), doi:10.1111/iej.13270.