

Tratamento da síndrome da apneia obstrutiva do sono com cirurgia ortognática bimaxilar: Um relato de caso

Treatment of sleeping apnea syndrome with bimaxillary orthognathic surgery: A case report

Tratamiento del síndrome de apnea obstructiva del sueño com cirugía ortognática bimaxilar: Reporte de um caso

Recebido: 25/04/2021 | Revisado: 04/05/2021 | Aceito: 06/05/2021 | Publicado: 07/05/2021

Keven de Assis Fursel

ORCID: <https://orcid.org/0000-0003-1121-7910>

Universidade Paulista, Brasil

E-mail: kevenfursel@hotmail.com

Gustavo Paiva Custódio

ORCID: <https://orcid.org/0000-0001-6893-369X>

Centro Universitário de Volta Redonda, Brasil

E-mail: gustavopaivacustodio@gmail.com

José Lopes de Oliveira Neto

ORCID: <https://orcid.org/0000-0001-8181-6930>

Universidade Paulista, Brasil

E-mail: neto.lopes_@hotmail.com

Mateus José de Sousa

ORCID: <https://orcid.org/0000-0003-0410-6833>

Universidade Paulista, Brasil

E-mail: mateus_jose18@hotmail.com

Luís Gustavo Jaime Paiva

ORCID: <https://orcid.org/0000-0002-5464-5205>

Universidade Federal de Uberlândia, Brasil

E-mail: lg.jp@hotmail.com

Resumo

O objetivo desse estudo é demonstrar a eficiência da Cirurgia Ortognática Bimaxilar em pacientes com Síndrome da Apnéia Obstrutiva do Sono. Para tanto, procede-se o caso clínico de uma paciente com retrognatismo, com queixas quanto a dificuldades para dormir, ronco noturno, dificuldade para respirar e pouca disposição ao longo do dia. Também se queixava de sua aparência facial. Por intermédio dos exames clínicos intra-oral, extra-oral e comprovado pelos exames de imagem sendo assim diagnosticada como classe II de Angle, sendo o tratamento com cirurgia ortognática pertinente a pacientes que exibem imperfeições faciais compreendendo os dentes e o esqueleto da face, não sendo sanadas apenas com tratamento ortodôntico. Pois a deficiência a ser solucionado está na mandíbula e/ou maxila e não apenas no posicionamento dental. Desse modo, observa-se que os resultados obtidos através da cirurgia com osteotomias e miorafia de tração da musculatura supra hióidea se torna eficiente. Concluiu-se que quando bem planejado e indicado, a cirurgia ortognática não se torna um procedimento invasivo, mas sim, eficaz no tratamento.

Palavras-chave: Apneia obstrutiva do sono; Retrognatismo; Cirurgia ortognática.

Abstract

To demonstrate the efficiency of Bimaxillary Orthognathic Surgery in patients with Obstructive Sleep Apnea Syndrome. To this end, we proceed to the clinical case of a patient with retrognathism, with complaints about difficulties to sleep, night snoring, difficulty breathing and little disposition throughout the day. She also complained about her facial appearance. Through intra-oral, extra-oral clinical examinations and confirmed by imaging exams, it is thus diagnosed as Angle class II. The treatment with orthognathic surgery is pertinent to patients who exhibit facial imperfections, including the teeth and the skeleton of the face. being remedied only with orthodontic treatment. Because the deficiency to be solved is in the jaw and / or maxilla and not only in the dental positioning. Thus, it is observed that the results obtained through surgery with osteotomies and traction myorhaphy of the suprahyoid muscles become efficient. It is concluded that when well planned and indicated, orthognathic surgery does not become an invasive procedure, but effective in the treatment.

Keywords: Sleep apnea obstructive; Retrognathia; Orthognathic surgery.

Resumen

Demostrar la eficacia de la Cirugía Ortognática Bimaxilar en pacientes con Síndrome de Apnea Obstrutiva del Sueño. Para ello se procede al caso clínico de un paciente con retrognatismo, con quejas de dificultad para dormir, ronquidos nocturnos, dificultad para respirar y poca disposición a lo largo del día. También se quejó de su apariencia facial. A través de exámenes clínicos intraorales, extraorales y confirmados por exámenes de imagen, se diagnostica así como clase II de Angle, y se remedia únicamente con tratamiento de ortodoncia. Porque la deficiencia a solucionar está en la mandíbula y / o maxilar y no solo en la posición dentaria. Así, se observa que los resultados obtenidos mediante cirugía con osteotomías y miofria de tracción de los músculos suprahioides se vuelven eficientes. Se concluye que cuando está bien planificada e indicada, la cirugía ortognática no se convierte en un procedimiento invasivo, sino efectivo en el tratamiento.

Palabras clave: Apnea obstructiva del sueño; Retrognatismo; Cirugía ortognática.

1. Introdução

A Síndrome da Apneia Obstrutiva do Sono (SAOS) é um transtorno do sono pelo qual afeta de forma direta a vida do indivíduo. Sendo descrita como a ocorrência de obstrução completa (apneia) ou incompleta (hipopneia) das vias aéreas superiores no decorrer do sono (Carrillo, 2010; Reis et al., 2021). Nos pacientes com tal doença, o sono é atingido de modo direto e revela-se no dia a dia mediante sonolência e fadiga, minimizando a concentração do enfermo para produzir suas atividades diárias (Schendel & Jacobson, 2011; Thiesen, Vendramin & Khoury, 2020).

A fisiopatologia de SAOS é percebida por ser uma anomalia da musculatura respiratória superior. Essa doença está intimamente relacionada com algumas patologias e alguns fatores de risco, entre eles: excesso de peso, circunferência do pescoço, constrição das vias aéreas, genética, álcool, mudança hormonal, congestão nasal, fumo e idade (Carrilo, 2010). O prognóstico é bom se realizado a abordagem cirúrgica adequada, de acordo com cada caso, tendo impacto benéfico na qualidade de vida (Gerbino et al., 2016; Reis et al., 2021).

A SAOS representa grande preponderância, que pode atingir até 30% da população se considerados a frequência de sono em excesso durante o dia e a taxa de apneia-hipopneia apresenta alta prevalência populacional, chegando a acometer 30% da população quando consideramos presença de sonolência diurna excessiva e índice de apneia-hipopneia (IAH) maior que cinco horas de sono no exame de polissonografia (Panissa, 2017; Reis et al., 2021; Zinser, 2013).

O procedimento habitual para a identificação dos distúrbios respiratórios é o exame de polissonografia o qual é realizado em uma noite inteira de sono, que são analisadas diversas variantes fisiológicas que viabilizam informações essenciais para distinguir os pacientes em distintas categorias de gravidade e orientação sobre o melhor tratamento (Mamani, 2013; Ogawa et al., 2011). Entretanto, pode-se lançar mão de outros exames como a e tomografia computadorizada para obtenção da mensuração do espaço aéreo e a para análise da variação do padrão de normalidade dento-facial (Puricelli et al., 2011).

Durante a evolução craniofacial, podem ocorrer discrepâncias no padrão de normalidade de desenvolvimento tanto do osso maxilar quanto no osso mandibular (Santos, 2012), desta forma, baseado nos padrões faciais e em exames radiográficos, os indivíduos se classificam em: Padrão I, Padrão II, Padrão III, Padrão Face Curta e Padrão Face Longa (Martins, 2014). Portanto, em pacientes portadores de deformidade dento-esquelética como exemplo, classe II, tem-se uma predisposição a diminuição do espaço faríngeo devido ao retrognatismo mandibular, e o osso-hioide posicionado pósterio-inferiormente (Rodrigues et al., 2014; Thiesen, Vendramin & Khoury, 2020).

Os métodos para se tratar tal enfermidade englobam desde meios tradicionais, como o uso de aparelhos intrabucais. (Ogawa et al., 2011), até procedimentos mais invasivos, como cirurgias cruentas. A cirurgia ortognática possui o intuito de contribuir com a diminuição da constância da via aérea superior através da dilatação de seu tamanho, suprimindo falhas anatômicos que devam ocluir a luz aérea (Godt et al., 2011). As osteotomias sagitais bilaterais para a progressão mandibular

refinam a proporção anteroposterior da orofaringe sendo meios para o tratamento da apneia obstrutiva do sono (Whitla & Lennon, 2016).

A cirurgia ortognática passou a ser uma enorme conquista no tratamento dessa malformação, porque visa recompor a função, predominando a estética (Vaz, Drummond & Mota, 2011). A recolocação das bases ósseas obtido através da cirurgia, em inúmeros casos transformam o musculo orofacial, buscando novas respostas adaptativas em grande parte, benéficas. Com tudo, nem sempre esta transformação muscular acontece de modo esperado, ocorrendo dificuldades relacionados à mastigação e deglutição. (Campostrine, Prado & Prado, 2017; Stefanovic, 2015; Vallejo & Ospina, 2020).

O tratamento através da cirurgia ortognática é apropriado aos pacientes que exibem imperfeições faciais atingindo dentes e ossos da face, assim não podendo ser resolvidas apenas com tratamento ortodôntico (Stefanovic, 2015; Vallejo & Ospina, 2020; Zinser, 2013; Whitla & Lennon, 2016). Copiosos casos podem ser retificados com essa técnica, como: mordida cruzada anterior, deficiência de crescimento da mandíbula, mordida aberta anterior, assimetria facial, excesso vertical da maxila (Schendel & Jacobson, 2011). Em outros contextos são sanados empregando a cirurgia ortognática, no caso do sorriso gengival e a principalmente a apneia obstrutiva do sono. A cirurgia supracitada também tem a aptidão em prevenir problemas posteriores (Alencar, 2016; Godt et al., 2011; Rodrigues et al., 2014).

O avanço bimaxilar necessita de uma base adequada para sua preservação após a cirurgia e sua estabilidade a longo prazo resguarda os efeitos funcionais e estéticos. Todo esse amparo e suporte é munido pela estrutura condilar que é a articulação que liga a mandíbula a fossa do osso temporal do crânio através da cabeça da mandíbula, sendo essencial pelos movimentos da mandíbula (Alencar, 2016; Almuzian et al., 2016; Mamani 2013; Thiesen, Vendramin & Khoury, 2020).

O objetivo deste trabalho é demonstrar, através do relato de um caso, uma paciente com retrognatismo bimaxilar, histórico de bloqueio das vias aéreas durante o sono e que, através de exames por imagem foi obtido o diagnóstico de apneia obstrutiva do sono, o tratamento proposto consistiu em cirurgia ortognática com avanço bimaxilar para tratamento da deformidade dento esquelética e da síndrome obstrutiva do sono.

2. Metodologia

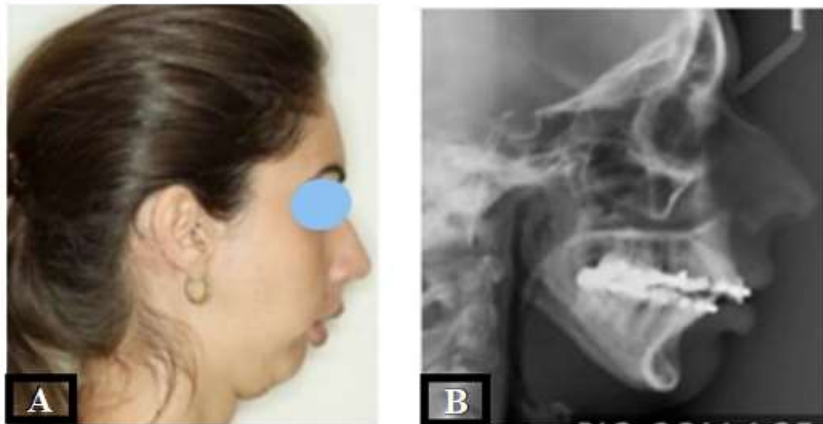
Este estudo, trata-se de um relato de caso clínico, caracterizado como um trabalho descritivo, exploratório e qualitativo (Pereira et al., 2018).

Dessa forma, foram obedecidos os princípios e condutas éticas de pesquisa envolvendo seres humanos, sendo preservada a identidade do voluntário e fornecido todos os esclarecimentos e solução as dúvidas existentes sobre o tratamento, e posteriormente, após concordância do paciente a assinatura do Termo de Consentimento Livre Esclarecido (TCLE), consentindo o tratamento, a divulgação das imagens e dados coletados durante o atendimento clínico e os que constavam no prontuário, sendo que o mesmo poderia desistir da participação na pesquisa qualquer momento.

3. Relado de Caso Clínico

Paciente de 30 anos, gênero feminino, natural de Goiânia, compareceu ao consultório através de encaminhamento, relatando diversas queixas como aparência facial, o ronco noturno e dificuldade para respirar. Através do exame clínico intra-oral, extra-oral e a comprovação por exames de imagem, a paciente foi diagnosticada com retrognatismo bimaxilar e apneia obstrutiva de sono grave.

Figura 1: (A) Vista Lateral Pré-Operatório e (B) Telerradiografia Pré-Operatória.



Fonte: Autores.

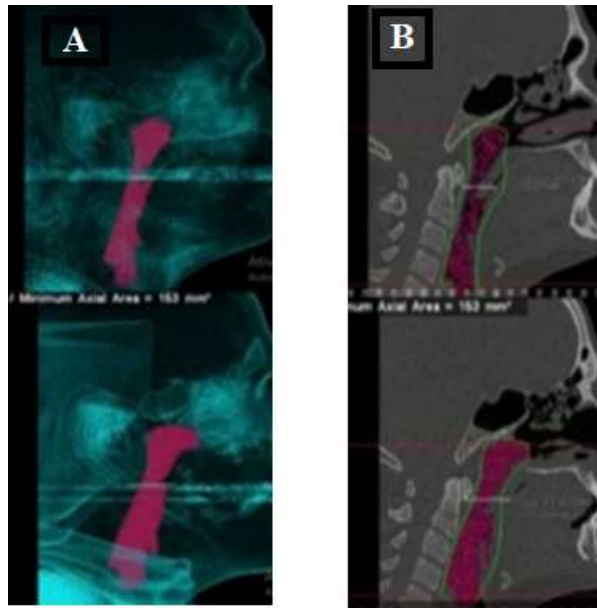
A análise dos exames estabeleceu o diagnóstico de paciente classe II, birretruso e portador de SAOS em grau severo. O tratamento proposto foi o orto-cirúrgico, com realização de ortodontia pré-operatória, cirurgia ortognática para avanço bimaxilar e avanço de mento, buscando o aumento do espaço das vias aéreas e posteriormente com finalização ortodôntica.

A paciente foi orientada sobre a possibilidade de tratamento através da cirurgia ortognática, e após a mesma concordar, deu-se início ao planejamento. Foi então idealizado o avanço bimaxilar com giro anti-horário do plano oclusal, no qual foi explicado a necessidade de realizar um tratamento ortodôntico pré e pós operatório para que assim pudesse contar com um resultado final satisfatório. Assim foi feito o encaminhamento da paciente ao ortodontista para dar início ao tratamento orto-cirúrgico o qual durou 1 ano e 3 meses, portanto quando a paciente estava com os arcos alinhados e estabilizados, já fazendo uso do fio retangular rígido e esporões soldados, foi marcado o procedimento cirúrgico.

A cirurgia foi realizada em ambiente hospitalar sob anestesia geral, onde durante o trans-operatório foram realizados na Osteotomia na Maxila, turbinectomia (retirada dos cornetos nasais) para melhor fluxo das vias aéreas, reposicionamento superior da maxila, Osteotomia na Mandíbula, além de Osteotomia no mento para realizar o avanço.

Paciente permaneceu internada durante dois dias no hospital, e quando de alta foi orientada em relação aos cuidados pós cirúrgicos como cuidados domiciliares, alimentação. Sendo que a mesma permaneceu em acompanhamento ambulatorial com retornos semanais, não apresentando/relatando qualquer complicação pós-operatória. Nota-se importante melhora na estética facial da paciente se comparado antes e após a cirurgia (Figura 2).

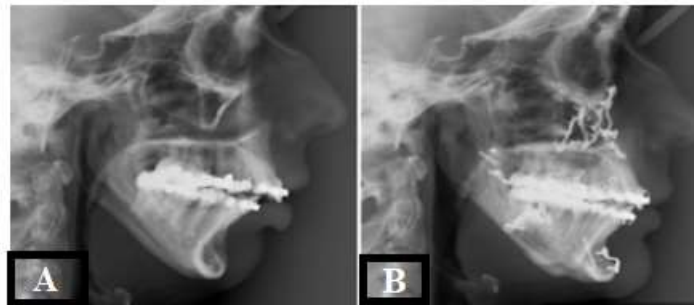Figura 2: Ganho de via aérea. Imagem (A) pré-operatória e (B) pós-operatória.



Fonte: Autores.

Constata-se pelo exame de tomografia um valioso ganho nas vias aéreas através da reprodução da mensuração do espaço aéreo-faríngeo por meio de uso de programa virtual (Figura 3). Com a consequente correção da deformidade dento facial na qual ela apresentava.

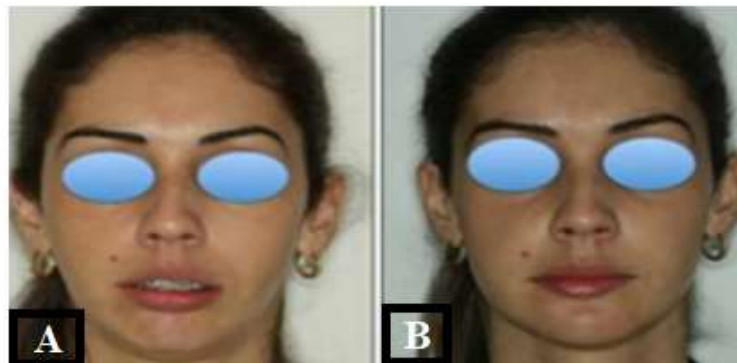
Figura 3: Telerradiografia. Imagem (A) Pré e (B) Pós-operatória.



Fonte: Autores.

Corroborando assim com o relato da paciente de melhora substancial na qualidade do sono, ausência de roncos noturnos, uma representativa melhora na estética facial refletindo de forma direta em uma melhor qualidade de vida. Observa-se claramente a resolução do caso de mordida aberta anterior da paciente decorrente do retrognatismo da mesma, e o aparecimento dos incisivos centrais superiores já não mais evidente em repouso (Figura 4).

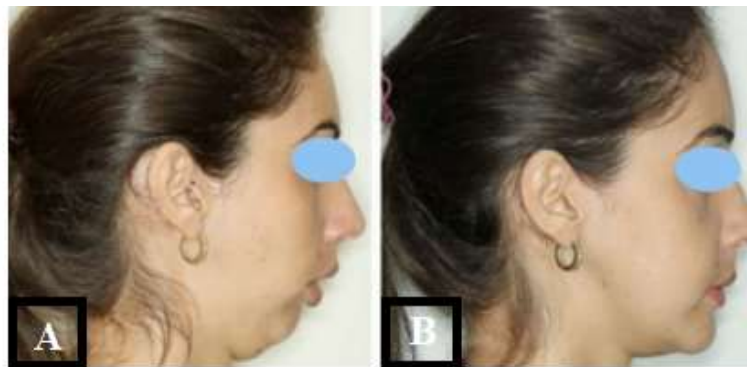Figura 4: Comparações pós-operatórias: Vista frontal - (A) Antes da cirurgia e (B) Depois da cirurgia.



Fonte: Autores.

Além disso, nota-se com clareza, o ângulo mandibular definido e bem notado no pós-operatório, que apresentava-se difuso em meio a posição dos ossos maxilares e consequente posicionamento dos tecidos moles (Figura 5).

Figura 5: Comparações pós-operatórias: Vista lateral – (A) Antes da cirurgia e (B) Depois da cirurgia.



Fonte: Autores.

4. Discussão

Acredita-se que 9% a 24% da população brasileira de meia idade seja portadora da SAOS. Começando pela sua definição inicial, inúmeros fatores de risco insinuam seu progresso, analisando uma grande incidência nas pessoas de meia idade, sendo presente em 4% dos homens e 2% nas mulheres. No presente caso, a paciente ostentava comorbidade facial queixando-se da apneia e principalmente na dificuldade para respirar, prejudicando bastante seu bem estar. Tudo isso pelo fato de ser portadora da síndrome da apneia do sono e da deformidade dentofacial (Almuzian et al., 2016; Gerbino et al., 2016; Mamani, 2013; Thiesen, Vendramin & Khoury, 2020).

Neste estudo, a paciente salientava um enorme retroposicionamento da maxila e mandíbula, gerando um modelo facial convexo e classe II. Ressaltando que, depois de realizada anamnese e a exames radiográficos indicados constatou-se na mesma de portadora da SAOS.

As cirurgias voltadas para a SAOS dispõem como finalidade a alteração dos tecidos moles da laringe e os tecidos ósseos. O método mais eficaz da enfermidade que pode ser apreciada no exame de polissonografia, porém essencialmente pela análise da anatomia de bloqueio das vias aéreas, mediante exame clínico e imagem (Alencar, 2016; Zinser, 2013). No caso

relatado, o portador não demonstrava contraindicações a procedimentos cirúrgicos e por almejar um resultado rápido, a mesma foi indicada.

Alguns dos benefícios dessa cirurgia são: melhoria estética, melhoria para respirar, melhoria na mastigação e na digestão, no relacionamento social e apneia que foi queixa que trouxe o paciente ao consultório (Campostrine, Prado & Prado, 2017; Martins, 2014). E a contraindicação mais inviável é para indivíduos que não se adequem à restrição alimentar no pós-operatório (Reis et al., 2021).

Todavia, foi empreendido um método cirúrgico que tencionou a modificação das vias aéreas superiores e suplantou a imperfeição dento-esquelética, mediante o avanço maxilo-mandibular e de mento. A cirurgia de avanço maxilo mandibular está sendo reputada como padrão-ouro para tratamento duradouro, com enorme probabilidade de sucesso e solução adequada a longo prazo (Panissa, 2017; Puricelli et al., 2011; Thiesen, Vendramin & Khoury, 2020).

Na cirurgia ortognática a maxila e a mandíbula são projetadas concomitantemente através de uma osteotomia Le Fort I do maxilar superior e uma osteotomia sagital bilateral da mandíbula, e seu intuito é uma melhora da SAOS em um lapso temporal mais extenso (Reis et al, 2021; Santos, 2012).

A rotação anti-horária do agrupamento maxilo mandibular é uma alteração da cirurgia de avanço maxilo mandibular. Inicialmente a rotação é feita no sentido anti-horário da maxila e a projeção da mandíbula, ocorre normalmente cerca de ± 1.82 mm em média (Vallejo & Ospina, 2020). Ao realizar a rotação anti-horária sucede o deslocamento do tubérculo geniano, que se origina na língua com os músculos genioglosso e genio- hioideo, deslocando-os, bem como os músculos supra-hioideos. Essa ação do composto maxilo mandibular possibilita um posicionamento mais anterior da língua, do osso hioide e uma ampliação de modo expressivo da área retrolíngua e retropalatal (Alencar, 2016; Vallejo & Ospina, 2020; Reis et al., 2021). A situação estudada, resultou numa ampliação considerável da capacidade faríngea do paciente iniciando do avanço bimaxilar ligado à rotação do plano oclusal e avanço do mento.

5. Conclusão

Mediante relato de caso, nota-se que houve um expressivo ganho na via aérea superior, comprobatório por meio do exame de telerradiografia de perfil, ausência de ronco e melhor disposição diurna por relato da paciente, além da melhora estético-funcional. Concluiu-se então que a cirurgia ortognática quando bem indicada e planejada traz inúmeros benefícios para o paciente, tanto funcional quanto estético.

As mudanças significativas dos planos oclusais colaboraram para que os resultados sejam satisfatórios, possibilitando alcançar o ganho estético e a função desejada no novo posicionamento do complexo maxilo-mandibular. Sendo assim, sugere-se que futuramente sejam desenvolvidos outros trabalhos para corroborar a literatura na mesma linha, aumentando o número de pacientes, o período de acompanhamento pós operatório e a comparação dos resultados obtidos com o planejamento virtual.

Referências

- Alencar, H. B. B. (2016). Tratamento da Síndrome da Apneia Obstrutiva do Sono com o Uso Supervisionado de Aparelhos Intraorais: Relato de Caso. *Ensaio e Ciência: Ciências Biológicas, Agrárias e da Saúde*, 20(2), 59-64.
- Almuzian, M., Almkhitar, A., Ju, X., Al-hiyali, A., Benington, P., & Ayoub, A. (2016). Effects of Le Fort I Osteotomy on the Nasopharyngeal Airway-6-Month Follow-Up. *J Oral Maxillofac Surg*, 74(2), 380-91.
- Campostrini, D. D. A., Prado, L. D. F., & Prado, G. F. (2014). Síndrome da apneia obstrutiva do sono e doenças cardiovasculares. *Rev. Neurocienc*, 22(1), 102-112.
- Carrillo, J. L. A. F. (2010). Síndrome de apneia obstructiva del sueño em población adulta. *Neumol Cir Torax*, 69(2), 103-15.
- Godolfim, L. R. (2010). Distúrbios do sono e a odontologia: tratamento do ronco e a apneia do sono.

- Godt, A., Koos, B., Hagen, H., & Göz G. (2011). Changes in upper airway width associated with Class II treatments (headgear vs activator) and different growth patterns. *Angle Orthod*, 81(3), 440-6.
- Mamani, M. H. (2013). Preparo ortodôntico em casos de cirurgia ortognática. *Faculdade de Odontologia de Piracicaba da Universidade Estadual de Campinas*, (Monografia de para Título em Especialista em Ortodontia).
- Martins, G. (2014). Padrão Facial e Indicação de Cirurgia Ortognática. *Rev Cir e Traumatol Buco-maxilo-facial*, 14(1), 75–82.
- Ogawa, T., Ito, T., Cardoso, M. V., Kawata, T., & Sasaki, K. (2011). Oral appliance treatment for obstructive sleep apnoea patients with severe dental condition. *J Oral Rehabil*, 38(3), 202-7.
- Panissa, C. (2017). Cirurgia ortognática para tratamento da síndrome de apneia obstrutiva do sono: relato de caso. *RFO*, 34(2), 20-4.
- Pereira, A. S., Shitsuka, D. M., Parreira, F. J. & Shitsuka, R. (2018). Metodologia da pesquisa científica. UFSM. https://repositorio.ufsm.br/bitstream/handle/1/15824/LicComputacao_Metodologia-Pesquisa Cientifica.pdf?sequence=1.
- Puricelli, E., Ponzoni, D., Artuzi, F. E., Martins, G. L., & Calcagnotto T. (2011). Clinical management of angioneurotic oedema patient post-orthognathic surgery. *Int J Oral Maxillofac Surg*, 40(1), 106-9.
- Reis, A. N., Oliveira, J. C. S., Gabrielli, M. A. C., & Bassi, A. P. F. (2021). A cirurgia ortognática no tratamento da SAHOS: uma revisão de literature, Research, Society And Development, 10(1), 1-8.
- Rodrigues, M. M., Dibbern, R. S., Santos, V. J. B., & Passeri, L. A. (2014). Influence of obesity on the correlation between laryngopharyngeal reflux and obstructive sleep apnea. *Braz J Otorhinolaryngol*, 80(1), 5-10.
- Santos, M. R. M. (2012). Percepção dos pacientes submetidos à cirurgia ortognática sobre o cuidado pós-operatório. *Rev da Esc Enferm da USP*, 46(3), 78–85.
- Schendel, S., Powell, N., & Jacobson, R. (2011). Maxillary, mandibular, and chin advancement: treatment planning based on airway anatomy in obstructive sleep apnea. *J Oral Maxillofac Surg*, 69(8), 40.
- Stefanovic, N. L. J. (2015). Pharyngeal Airway Changes after Bimaxillary Orthognathic Surgery - Preliminary Results. *SrpArh Celok Lek*, 143(5), 267-73.
- Thiesen, G., Vendramin, A. P. F., & Khoury, A. B. S. (2020). Tratamento ortodôntico-cirúrgico da Classe III em paciente com crescimento: acompanhamento de 5 anos pós-tratamento. *Orthod. Sci. Pract*, 13(51), 41-53.
- Vallejo, P. M. J., & Ospina, O. B. S. (2020). Evaluación radiográfica de la estabilidad en medidas cefalométricas de pacientes Clase III sometidos a cirugía ortognática bimaxilar. *Acta Odontológica Colombiana*, 10(1), 9-23.
- Vaz, A. P., Drummond, M., & Mota, P. C. (2011). Tradução do Questionário de Berlim para língua Portuguesa e sua aplicação na identificação da SAOS numa consulta de patologia respiratória do sono. *Rev Port Pneumol*, 17(2), 59-65.
- Whitla, L., & Lennon, P. (2016). Non-surgical management of obstructive sleep apnoea: a review. *Paediatr Int Child Health*, 37(1), 1-5.
- Zinser, M. J. (2013). Bimaxillary rotation advancement' procedures in patients with obstructive sleep apnea: a 3-dimensional airway analysis of morphological changes. *Int J Oral Maxillofac Surg*, 42(5), 569-78.