

Terapêutica alternativa para dentes com cavidade pulpar mineralizada em áreas estéticas utilizando implante imediato sistema KEAGUIDE: relato de caso clínico

Alternative therapy for teeth with mineralized pulp cavity in aesthetic áreas using immediate implant KEAGUIDE system: case report

Terapia alternativa para dientes con cavidad pulpar mineralizada en zonas estéticas utilizando sistema KEAGUIDE de implante inmediato: relato de caso

Recebido: 29/10/2021 | Revisado: 05/10/2021 | Aceito: 14/10/2021 | Publicado: 17/10/2021

Paula Sabrine Almeida Oliveira

ORCID: <https://orcid.org/0000-0003-4276-655X>

Faculdade Patos de Minas, Brasil

E-mail: paulsabrinee@gmail.com

Grazielle Aparecida de Sousa

ORCID: <https://orcid.org/0000-0001-7699-656X>

Faculdade Patos de Minas, Brasil

E-mail: grazielle.sousa@faculdadepatosdeminas.edu.br

Keuler Ferreira Rangel

ORCID: <https://orcid.org/0000-0003-0060-1781>

Clínica particular, Brasil

E-mail: keuler@keatech.com.br

Resumo

A completa mineralização da cavidade pulpar pode ocorrer devido a inúmeros fatores, tal como o trauma e associação a tratamento ortodôntico. Impactos subsequentes a este evento podem ocasionar a inviabilidade do tratamento endodôntico convencional, levando a condutas secundárias como os implantes dentários. Neste caso clínico utilizou-se o método do sistema KEAGUIDE. Justifica-se este trabalho devido a importância em distinguir as possíveis vias de tratamento pós trauma e a relevância da presença do setor estético anterior, além da interferência da perda dentária no sistema estomatognático. Objetivou-se descrever um caso clínico de uma paciente de 20 anos de idade com histórico de trauma nos dentes 11 e 21, no qual a evolução do caso levou à necessidade de exodontias atraumáticas e instalação de implantes guiados. Após detalhada anamnese, exame de imagens e aprovação do Comitê de ética em Pesquisa foi realizado a descrição clínica e uma pesquisa qualitativa, que teve a finalidade de aprofundamento acerca do tema, contribuindo com o acervo de informações. Conclui-se que o delineamento do tratamento pós trauma deve ser individualizado. Ademais, a escolha da técnica cirúrgica favoreceu resultados positivos a estética e reabilitação da paciente.

Palavras-chave: Calcificação dentária; Implantes dentários; Estética dentária; Cirurgia oral.

Abstract

Complete mineralization of the pulp cavity can occur due to numerous factors, such as trauma and association with orthodontic treatment. Subsequent impacts to this event can make conventional endodontic treatment impracticable, leading to secondary approaches as dental implants. In this clinical case, the KEAGUIDE system method was used. This work is justified due to the importance of distinguishing the possible post-trauma treatment routes and the relevance of the presence of the previous esthetic sector, in addition to the interference of tooth loss in the stomatognathic system. The objective was to describe a clinical case of a 20 years old female patient with historical trauma on teeth 11 and 21, in which the case evolution led to necessity of atraumatic extractions and installation of guided implants. After a detailed anamnesis, image examination and approval by the Research Ethics Committee, a clinical description and a qualitative research were fulfilled, which aimed to deepen within the topic, contributing to the collection of information. It was concluded that the design of post trauma treatment must be individualized. Furthermore, the choice of surgical technique favored positive results for the patient's esthetics and rehabilitation.

Keywords: Dental calcification; Dental implants; Dental aesthetics; Oral surgery.

Resumen

La mineralización completa de la cavidad pulpar puede ocurrir debido a numerosos factores, como el trauma y la asociación con el tratamiento de ortodoncia. Los impactos posteriores a este evento pueden hacer inviable el tratamiento de endodoncia convencional, dando lugar a enfoques secundarios como los implantes dentales. En este caso clínico se utiliza el método del Sistema KEAGUIDE. Este trabajo se justifica por la importancia de distinguir las

posibles vías de tratamiento postraumático y la relevancia de la presencia del sector estético anterior, además de la interferencia de la pérdida dentaria en el Sistema estomatognático. Este estudio tuvo como objetivo describir un caso clínico de un paciente de 20 años con antecedente de trauma en los dientes 11 y 21, en el que la evolución del caso motive la necesidad de extracciones atraumáticas e instalación de implantes guiados. Luego de una anamnesis detallada, examen de imagen y aprobación por parte del Comité de Ética en Investigación, se realizó una descripción clínica y una investigación cualitativa, que tuvo como objetivo profundizar el tema, contribuyendo a la relación de información. Se concluye que el diseño del tratamiento postraumático debe ser individualizado. Además, la elección de la técnica quirúrgica favoreció resultados positivos para la estética y rehabilitación del paciente.

Palabras clave: Calcificación dental; Implantes dentales; Estética dental; Cirugía oral.

1. Introdução

Os traumas envolvidos na região de cabeça e pescoço acometem principalmente dentes e áreas adjacentes, como o osso e tecidos periodontais. Em sua maioria, esses traumatismos excedem os limites de resistência e resiliência que tais regiões possuem (Silva et al., 2020), sendo considerados trauma dentoalveolar que pode possuir origem física, química ou térmica (Soares, 2019).

A lesão ocasionada durante um traumatismo dental pode acometer os tecidos dentários (esmalte, dentina e polpa) e também aos tecidos de sustentação (ligamento periodontal), a presença de um traumatismo pode ocorrer de forma isolada ou coexistente (Silveira et al., 2013). “Como qualquer trauma, pode deixar sequelas irreparáveis e até causar a perda do dente” (Omena et al., 2020, p. 02).

A cavidade pulpar pode desenvolver um processo de mineralização incorporado aos condutos radiculares em sequência a um evento de traumatismo dentário, idade, utilização de aparelho ortodôntico, cárie e outros fatores (Nunes, Dominguet, & Batista, 2018). A calcificação do tecido pulpar se caracteriza como uma ocorrência relativamente comum, especialmente quando relacionados a algum impacto, tornando um grande desafio para os profissionais endodontistas.

Como uma resposta a estímulos, traumas ou corpo estranho, a polpa vital tende a depositar tecido duro e mineralizado no interior do canal radicular, tendo como consequência o desenvolvimento de uma imagem radiolúcida no exame radiográfico, comprometendo a visualização da luz do conduto (De Jesus, 2014).

“Os traumatismos dentários são de interesse para os profissionais de saúde, não só por sua alta prevalência, mas, principalmente, por interferirem na vida do paciente, causando graves traumas físicos e psicológicos” (Morello et al., 2011, p. 69).

De acordo com o pensamento apresentado por Morello et al. (2011, p. 69), “o primeiro exame clínico e radiográfico do paciente traumatizado é fundamental para determinar o diagnóstico inicial, a gravidade da lesão, o plano de tratamento e o prognóstico”.

Adjunto a uma anamnese detalhada, exame clínico e análise do caso, o profissional predispõe de diversos métodos complementares, como os exames radiográficos e tomografias, que irão guiar o diagnóstico inicial, bem como a conduta de tratamento e prognóstico do paciente. Em concordância com os dizeres de Morello et al., (2011, p. 69) “os métodos auxiliares para diagnóstico das condições pulpares e periapicais são a percussão, a palpação, a mobilidade dental, a mudança de cor coronária, os testes de sensibilidade pulpar e as radiografias”.

A busca por tratamento imediatamente após o trauma resulta em desfechos favoráveis a reabilitação. O acompanhamento e assistência pós trauma visam diminuir as sequelas que podem condenar o futuro do dente (Seigneurgens, 2017).

As principais causas associadas ao traumatismo na dentição decídua e permanente consistem em práticas esportivas, quedas, violência, acidentes automobilísticos e colisões contra objetos ou pessoas (Póvoas, 2019). Partindo do pressuposto citado, é possível identificar a necessidade de um rápido diagnóstico e intervenção odontológica, visando as possibilidades terapêuticas e a reabilitação funcional do paciente.

Segundo Gondim et al. (2011, p. 114) “cerca de 90% destas injúrias afetam a maxila e devido à disposição anatômica, os incisivos centrais superiores são os dentes mais frequentemente envolvidos”, vale ressaltar ainda o grande comprometimento estético que tal área possui.

Conforme explanam Medeiros et al. (2020, p. 04), “a estética do sorriso tem um valor social essencial e relevante na Odontologia. Dessa forma, ao sofrerem a perda de um elemento dentário, os pacientes desejam sua reabilitação de forma rápida e segura”.

No entanto, o tratamento imediato ou mesmo acompanhamento periódico não é realizado de maneira viável. Em conformidade com o descrito por Morello et al., (2011, p. 69) “as sequelas subsequentes aos traumatismos dentários com envolvimento endodôntico, tendo comprometimento funcional e/ou estético, são: necrose pulpar, reabsorção dentária, anquilose, calcificação pulpar, escurecimento coronário, fratura coronária e radicular”.

Contíguo aos conhecimentos adquiridos durante toda a prática clínica e as informações fornecidas do histórico de cada caso, cabe ao cirurgião-dentista delinear o melhor plano de tratamento individualizado.

Vale ressaltar que inviabilidades ao tratamento endodôntico podem estar presentes em diversos casos, a título de exemplo: canais severamente calcificados, grau de mobilidade dentária exacerbado, dentre outros fatores que podem culminar em uma terapêutica alternativa, tal como os implantes.

Justificou-se este trabalho por perceber a importância e necessidade em distinguir possíveis vias de tratamento, onde após observar a inviabilidade do tratamento endodôntico convencional (calcificação pulpar total), o recurso terapêutico de escolha para o caso consiste na instalação de implantes guiados com planejamento reverso.

Além da conjuntura citada anteriormente, a técnica de escolha possibilita um tratamento minimamente invasivo, menor número de sessões clínicas e resultados favoráveis a implantes com carga imediata.

Objetivou-se então, realizar uma descrição clínica perante complicações endodônticas decorrentes a trauma em região anterior de maxila e posterior tratamento ortodôntico, tendo como linha de tratamento alternativo uma cirurgia guiada com método simplificado KEAGUIDE para instalação de implantes imediatos em áreas estéticas, seguida de posterior reabilitação protética nos dentes 11 e 21. A execução desses procedimentos visou possibilitar o tempo adequado de osseointegração e preservar a estética branca e vermelha da paciente, ressaltando que a intervenção odontológica se dispõe a reabilitação oral.

Discutir os problemas trazidos na ausência de dentes anteriores, salientando sua importância na estética, função, fonética e na relação da paciente no que se diz respeito ao seu comportamento em sociedade e percepção em sua autoestima. Destaca-se também a importante análise de exodontias seguida de implantes imediatos e as vantagens do método cirúrgico utilizado.

2. Metodologia

Este trabalho caracterizou-se por uma pesquisa qualitativa. A análise para realização deste trabalho foi embasada em estudos de tratamento de dentes com canais calcificados, bem como terapêuticas alternativas.

Foram pesquisados artigos científicos datados entre os anos de 2010 e 2021, usando as palavras chaves: calcificação dentária; implantes dentários; estética dentária; cirurgia oral. Os artigos foram consultados em banco de dados eletrônicos tais como: Google Acadêmico, SciElo e PubMed. Secundariamente, visou-se realizar um estudo de caso descritivo executado em consultório odontológico particular. O tratamento terapêutico supracitado foi executado em uma paciente denominada A.N.O.S, 20 anos, gênero feminino. Paciente apresentou necessidade de intervenção odontológica após trauma em dentes anteriores, 11 e 21.

Prontamente a submissão do protocolo e conseguinte aprovação no Comitê de Ética estabelecido pela Faculdade Patos de Minas (FPM) com o número de validação CAAE 45490821.2.0000.8078, foi executado a descrição do caso. A metodologia

utilizada para descrição do caso é consagrada por outros artigos publicados pelos autores que desenvolveram o sistema KEAGUIDE, Keuler Ferreira Rangel, Eder Ferreira Rangel, Asbel Rodrigues Machado (Camargos, Rangel, Rangel, Damis, Gonçalves, & Oliveira, 2021; Villaça; Pesqueira; & Guimarães, 2015), que será utilizado na resolução deste caso clínico.

Em relação as questões burocráticas e éticas, a paciente recebeu informações através do Termo de Consentimento Livre e Esclarecido (TCLE), sendo posteriormente assinado pela responsável.

Neste trabalho, buscou-se descrever o diagnóstico de complicações endodônticas decorrentes a trauma na infância associado ao tratamento ortodôntico posterior, com o auxílio de tomografia computadorizada, salientando prejuízos irreparáveis. Tais consequências resultaram na condenação e indicação de exodontia atraumática seguida de implantes guiados duplos imediatos localizados em áreas estéticas, dentes 11 e 21.

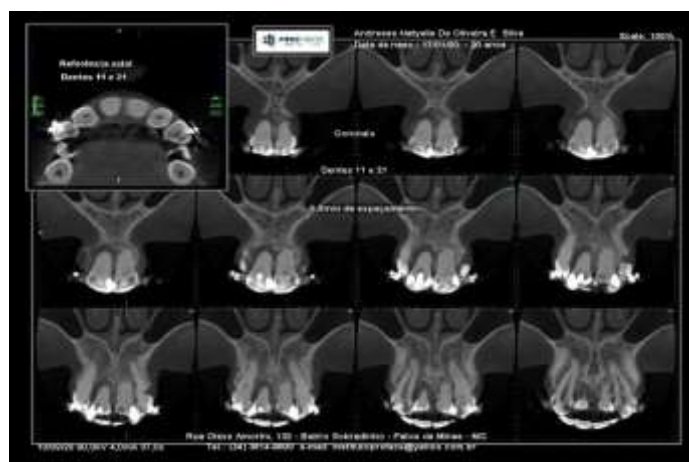
Partindo do ponto de vista clínico, a realização das exodontias na mesma sessão dos implantes consiste em uma perspectiva positiva, considerando um menor número de procedimentos cirúrgicos e um maior benefício em relação a osseointegração (Medeiros et al., 2020). Vale salientar que o método utilizado neste caso consiste em uma cirurgia guiada restritiva minimamente invasiva utilizando o sistema supracitado.

3. Relato de Caso

Paciente A.N.O.S, gênero feminino, 20 anos de idade, sem nenhuma alteração sistêmica, procurou uma clínica odontológica particular com a queixa principal de “mobilidade e trauma nos dentes anteriores”. Durante anamnese, a paciente relatou trauma relacionado a queda nos dentes anteriores por volta dos 07 anos de idade, além de posterior tratamento ortodôntico e presença de mordida topo a topo.

Paciente compareceu apresentando sinais clínicos de infecção endodôntica nos dentes 11 e 21. Através do exame clínico observou-se também a presença de mobilidade nos dentes citados. Para completo diagnóstico foi solicitado a realização de radiografia periapical, panorâmica e tomografia computadorizada (TC) na região dos dois dentes supracitados. Através do exame complementar, pôde-se identificar a completa mineralização dos canais radiculares de ambos os dentes, além de reabsorção da porção radicular e presença de defeito ósseo circunjacente ao dente, sugerindo envolvimento da tábua óssea vestibular (Figura 1).

Figura 1 – TC inicial de diagnóstico.



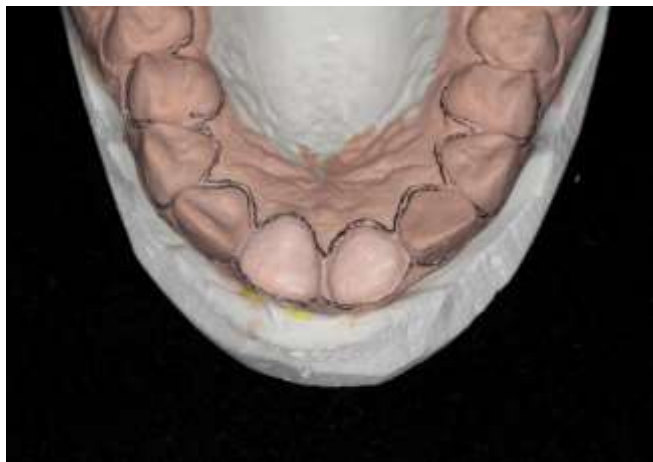Fonte: Dados da pesquisa (2020)

Por meio da descrição das alterações presentes e análise minuciosa dos exames clínico e complementares observou-se a inviabilidade do tratamento endodôntico. Após analisar e informar todas as possíveis vias de tratamento optou-se pela reabilitação com a utilização de implantes imediatos guiados com provisionalização imediata no setor estético.

Para a realização deste procedimento foi utilizado um sistema inovador (KEAGUIDE) que possibilita a execução da cirurgia de forma guiada, com método simplificado, baseado em planejamento virtual reverso, o que favorece o posicionamento ideal do implante.

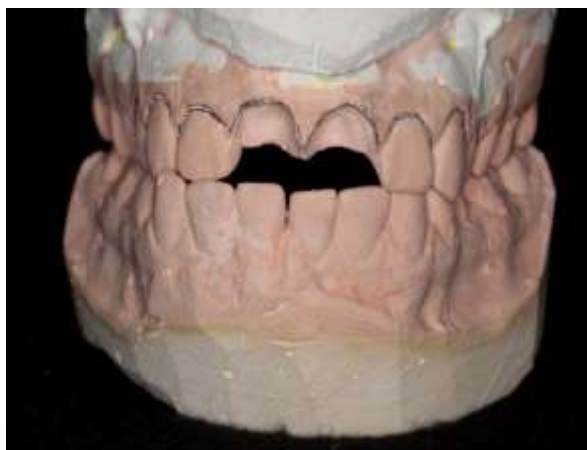Diante da primeira consulta foi realizado a remoção do aparelho ortodôntico existente, bem como exames iniciais de raio x odontológicos, seguido da confecção de três modelos de gesso que possuíam os objetivos de auxiliar a parte inicial do planejamento (Figuras 2, 3 e 4).

Figura 2 – Modelo de gesso inicial demarcando contorno gengival.



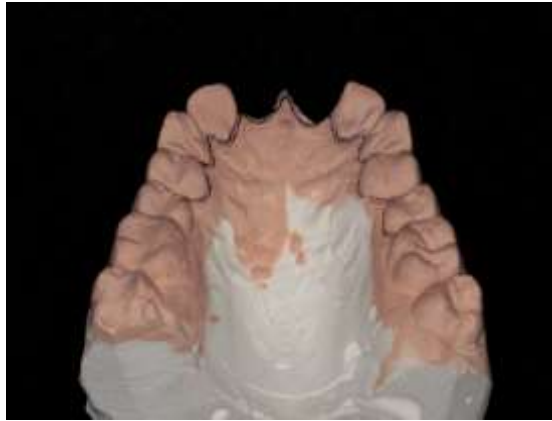
Fonte: Dados da pesquisa (2021)

Figura 3 – Modelo de gesso simulando exodontia atraumática vista vestibular.



Fonte: Dados da pesquisa (2021).

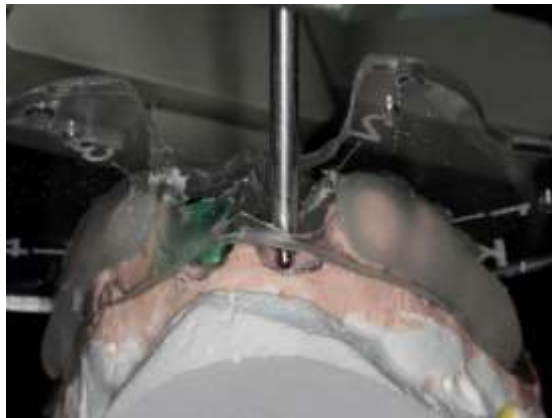Figura 4 – Modelo de gesso simulando exodontia atraumática vista palatina.



Fonte: Dados da pesquisa (2021).

Por meio dos modelos de gesso foi possível elaborar uma guia tomográfica que consiste em uma placa de acetato, unida na região correspondente a face oclusal, a um suporte tomográfico (placa base). A guia tomográfica deve apresentar retenção e estabilidade, bem como ausência de báscula (Figura 5). Após a correta instalação e adaptação da guia tomográfica no arco superior da paciente, foi realizado uma nova TC.

Figura 5 – Confeção da guia tomográfica simulando posição ideal dos implante



Fonte: Dados da pesquisa (2021)

Após a captura das imagens procedeu-se a exportação dos arquivos *DICOMs* (Digital Imaging and Communications in Medicine). Utilizando o software KEA-TECH, os arquivos *Dicoms* foram convertidos para o padrão *.st*, própria do sistema, o que possibilitou a realização do planejamento virtual dos implantes. Após finalizado o planejamento, foi solicitado ao software KEA-TECH a emissão dos relatórios de coordenadas. Os referidos relatórios continham as medidas lineares e angulares correspondentes à posição dos implantes planejados, as quais foram transferidas ao DPT (Dispositivo Posicionador de Tubos).

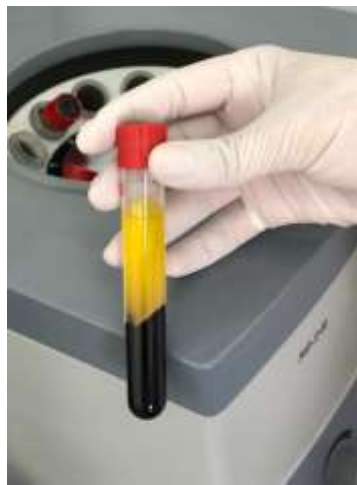O DPT, posicionado na Placa Base, possibilitou a instalação adequada das anilhas na guia tomográfica, transformando-a em uma guia cirúrgica restritiva. As anilhas foram instaladas e unida à guia tomográfica com a utilização de resina acrílica.

Com a guia cirúrgica finalizada foi possível realizar a simulação cirúrgica no modelo de gesso para avaliação e validação da efetividade da transferência de todo o planejamento para o futuro ato cirúrgico.

Na segunda consulta, foi realizado o procedimento cirúrgico. A princípio foi efetuado a adequação da cavidade oral, tais como limpeza com clorexidina 0,12% com o auxílio de uma escova de dentes, remoção do biofilme presente e antissepsia intra e extrabucal também com a utilização da clorexidina 0,12% e 2%, respectivamente. Esses procedimentos possuem o objetivo de reduzir a carga bacteriana e conseqüentemente, gerar uma menor contaminação possível.

Em seguida foram retirados 4,5 tubos de sangue da paciente com o propósito de se obter a Fibrina Rica em Plaquetas e Leucócitos (L-PRF). Os tubos foram levados para a centrifugação por 12 minutos a 2.750 rotações, separando o plasma com fibrina do sangue (Figura 6). A L-PRF auxilia no processo de cicatrização.

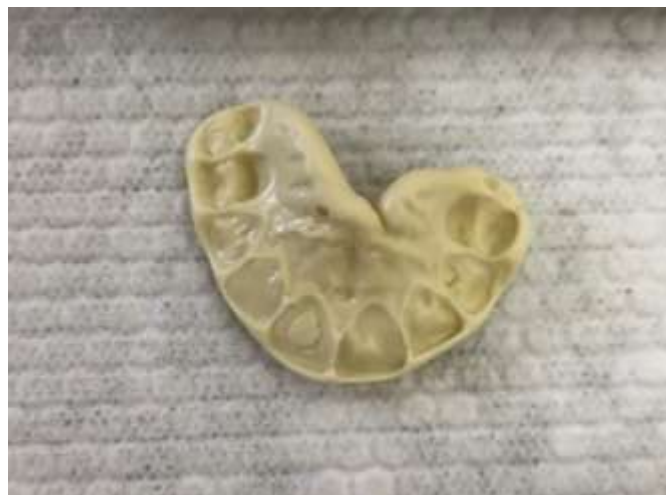Figura 6 – Obtenção da L-PRF pós centrifugaã



Fonte: Dados da pesquisa (2021).

Na seqüência, foi executado a anestesia dos nervos alveolar superior anterior, nasopalatino e infiltrativa submucosa, utilizando 04 tubetes de anestésico lidocaína 2% com felipressina 1:100.000 (DFL, Rio de Janeiro, RJ, Brasil). Adicionalmente a este processo, confeccionou-se a muralha de moldagem com material silicone de condensação (Coltene, Rio de Janeiro, RJ, Brasil) (Figura 7).

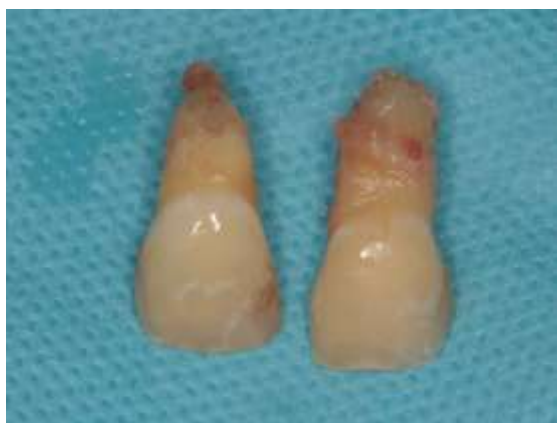Figura 7 – Muralha de moldagem confeccionada com silicone de condensação.



Fonte: Dados da pesquisa (2021).

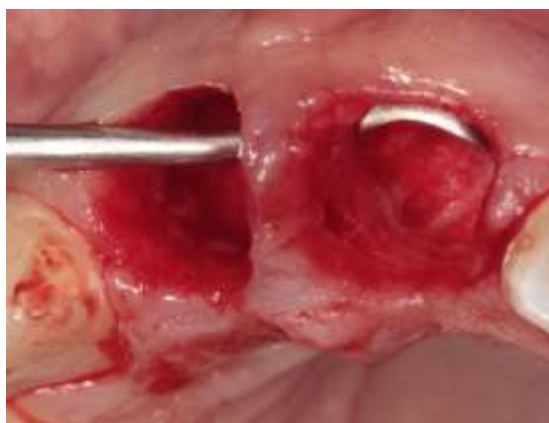Logo após, sucedeu-se a exodontia atraumática dos dentes 11 e 21 visando preservar ao máximo os tecidos moles e ósseos orais, além das papilas dentárias (Figura 8). Ao fim da exodontia observou-se a presença de um cisto no alvéolo do dente 11, prosseguindo então, com a curetagem do alvéolo dental através da cureta de Lucas (Quinelato, Rio Claro, SP, Brasil), removendo assim, todo fragmento que pudesse vir a interferir no processo de cicatrização e osseointegração. Observou-se também a presença de defeito ósseo (Figura 9) e lesão de cárie na face mesial do dente 22, sendo posteriormente restaurado.

Figura 8 – Elementos dentários 11 e 21 pós exodontia atraumática



Fonte: Dados da pesquisa (2021).

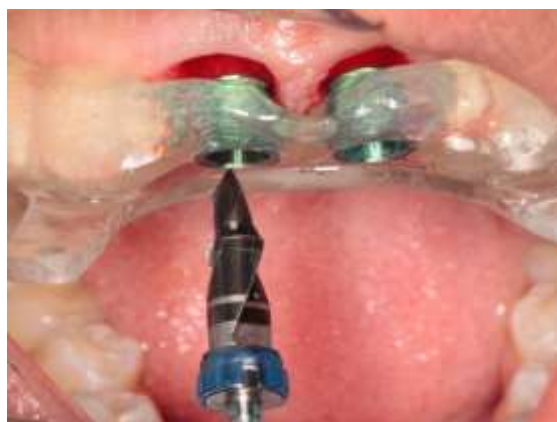Figura 9 – Alvéolo pós cirúrgico imediato com presença de defeito ósseo



Fonte: Dados da pesquisa (2021).

A guia cirúrgica foi colocada novamente em posição e seguiu-se com a sequência de fresagem Figura 10). O limite de fresagem e de instalação para ambos os dentes correspondeu a 25 mm e 11 mm, respectivamente. Os implantes de escolha corresponderam ao tipo cone morse de ápice cônico IntraOss Titaoss CMX Max Implant de 3,75 mm de diâmetro por 15 mm de comprimento (IntraOss, Itaquaquetuba, SP, Brasil) (Figura 11).

Figura 10 – Guia cirúrgica em posição



Fonte: Dados da pesquisa (2021)

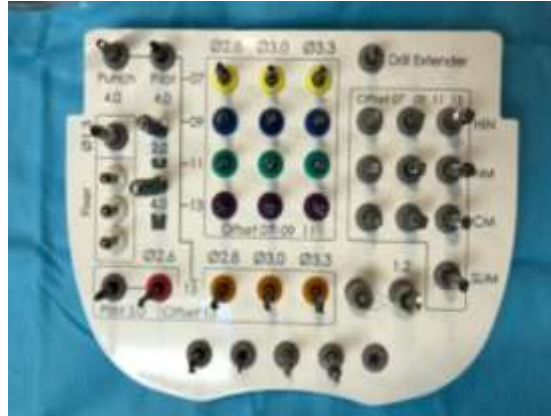Figura 11 – Implante utilizado IntraOss Titaoss



Fonte: Dados da pesquisa (2021)

O protocolo cirúrgico permaneceu de acordo com as orientações expostas pelo fabricante (Kit Smart Guided Kopp, Itaquera, SP, Brasil), seguindo a sequência: broca piloto off set 11; broca off set 11 por 7mm x 2,8 para iniciar a frenagem escalonada; broca off set 11 por 11mm x 2,8; broca off set 11 por 13mm x 2,8; broca off set 11 por 15mm x 2,8 (Figura 12).

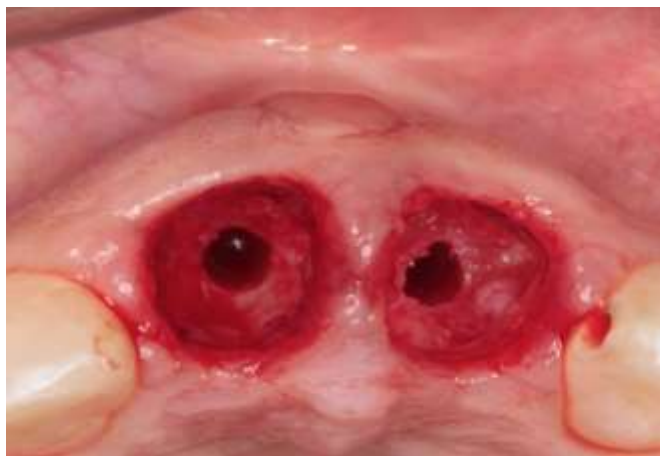Figura 12 – Kit utilizado Smart Guided Kopp.



Fonte: Dados da pesquisa (2021).

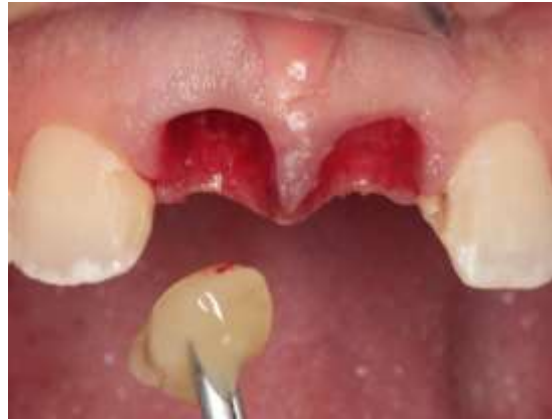Após finalizar a série de brocas supracitadas para perfuração (figura 13), uma porção de L-PRF foi inserida nos alvéolos com o intuito de aumentar a proliferação de osteoblastos e influenciar de forma benéfica a cicatrização (Figura 14). Em um ato contínuo finalizou-se a instalação dos dois implantes de 3,75x15 com montador guiado no off set 11 com uma velocidade estabelecida de 25 rpm (Dabi Atlante, Ribeirão Preto, SP, Brasil).

Figura 13 – Aspecto final pós fresagem.



Fonte: Dados da pesquisa (2021).

Figura 14 – Inserção da L-PRF no alvéolo pós cirúrgico.

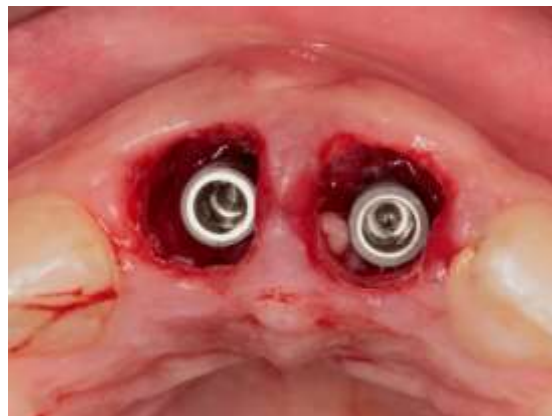

Fonte: Dados da pesquisa (2021).

Por meio da utilização do torquímetro verificou-se um torque final para ambos os dentes de 45N/cm, o que possibilitou a utilização de carga imediata. Prosseguiu-se então com a instalação dos pilares protéticos com 3,5 mm de altura do transmucoso possibilitando reproduzir o perfil de emergência da coroa provisória. Estes componentes possuem 3,3 mm de diâmetro e 6 mm de altura da área cimentável.

Ao final desta etapa foi possível identificar a presença de gap com aproximadamente 10 mm (Figura 15), sendo uma consequência da perda óssea. Devido a isso, foi necessário utilizar enxerto ósseo cuidadosamente adaptado entre o osso remanescente e os implantes.

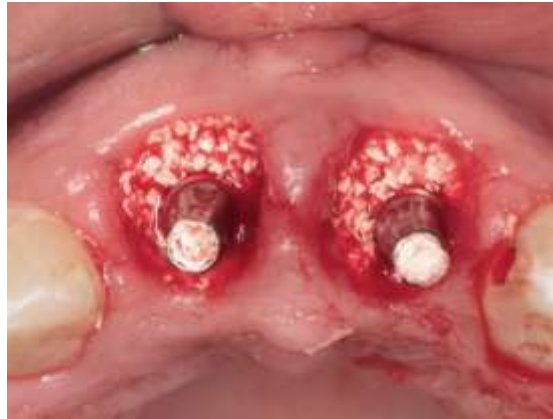Figura 15 – Presença de gap no alvéolo dos dentes 11 e 21



Fonte: Dados da pesquisa (2021)

Para este caso clínico em questão, a escolha foi por utilizar osso xenógeno de origem bovina (Bio-oss, São Paulo, SP, Brasil) (Figura 16), o que possibilita uma melhor remodelação óssea, sendo utilizado a quantidade de 04 cc.

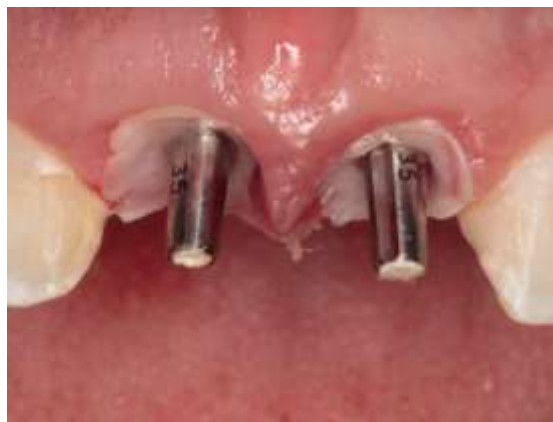Figura 16 – Adaptação do enxerto xenógeno para preenchimento dos gap's.



Fonte: Dados da pesquisa (2021).

Novamente foi utilizado uma nova membrana de L-PRF (Figura 17) com a finalidade de ação como uma barreira biológica, onde visou-se evitar uma possível comunicação entre fluidos provenientes da cavidade oral e coroa com o enxerto ósseo e a área recém operada.

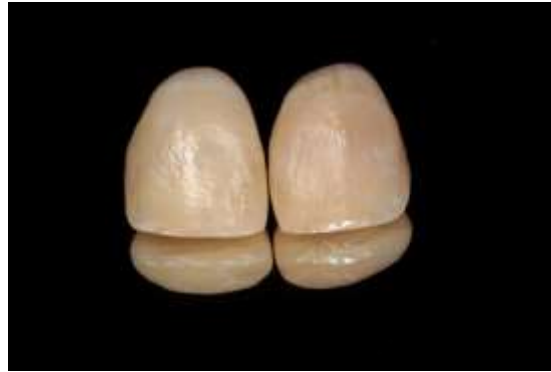Figura 17 – Segunda adaptação da L-PRF.



Fonte: Dados da pesquisa (2021)

O componente protético provisório foi confeccionado a partir da coroa natural dos dentes remanescentes, 11 e 21 (Figura 18), as quais, após receberem o tratamento adequado (troca das resinas deficientes presentes e preenchimento interno das coroas) foram capturadas aos coping para provisórios com o cimento resinoso Dual RelyX ARC, cor A3 (3M, Sumaré, SP, Brasil).

Figura 18 – Componentes protéticos obtidos através dos dentes 11 e 21.



Fonte: Dados da pesquisa (2021).

Durante a cimentação foi utilizado a barreira de silicone como um método auxiliar para posicionar de forma adequada as coroas provisórias, estas posicionadas em infraoclusão quanto aos dentes antagonistas.

Desgastes na borda incisal dos dois dentes e confecção de uma placa acrílica transparente inferior envolvendo somente os dentes posteriores (Figura 19) foram procedimentos realizados com o objetivo de evitar que a paciente tenha contatos prematuros, impedindo com que cargas sejam distribuídas ao longo dos implantes recém instalados. Vale salientar que a presença de contato dentário nesta fase prejudicaria o processo de cicatrização e o fenômeno de osseointegração.

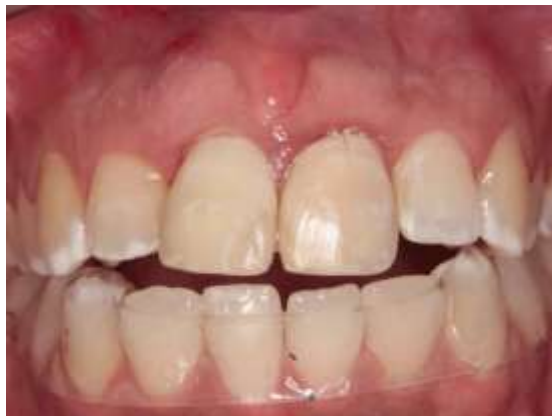Figura 19 – Placa acrílica confeccionada.



Fonte: Dados da pesquisa (2021).

Para finalizar o procedimento cirúrgico (Figura 20) realizou-se a aplicação de laser de baixa potência com o propósito de induzir uma reparação tecidual. Na primeira avaliação após 24 horas houve uma nova aplicação do laser, persistindo com o mesmo objetivo citado.

Figura 20 – Pós operatório imediato com a utilização da placa acrílica



Fonte: Dados da pesquisa (2021).

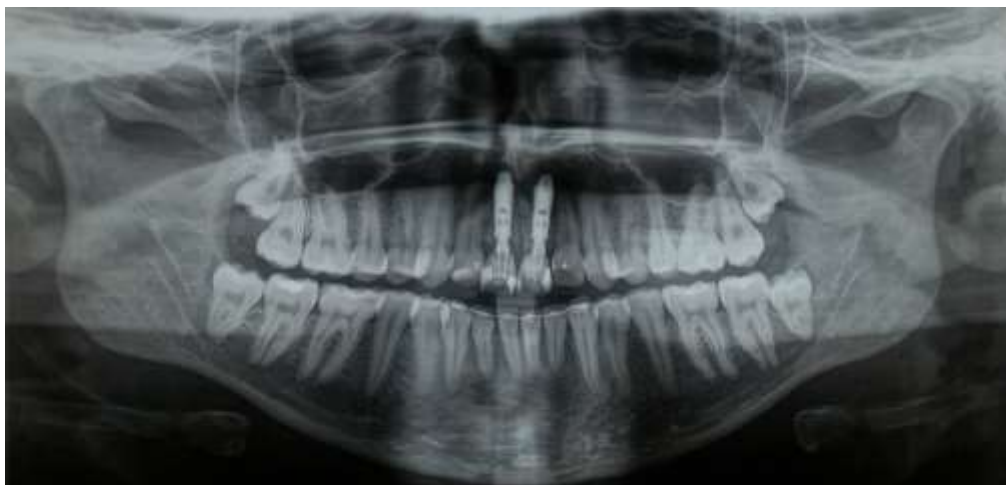Após todo o procedimento mensurado anteriormente foi postulado um acompanhamento periódico, ao qual 03 meses decorridos da fase cirúrgica, houve uma nova avaliação clínica. Em tal consulta foi realizado a limpeza da área operada com clorexidina 0,12% e pincel para flúor, com objetivo de remover possíveis fragmentos ósseos excessivos.

Nesta mesma sessão foi confeccionado uma nova placa acrílica transparente, porém utilizada pela paciente somente nos períodos noturnos e durante a alimentação, diferentemente da utilização inicial que consistia em tempo integral. Tal alteração diz respeito a infraoclusão da paciente, o que seria injustificável o emprego permanente da placa.

Clinicamente observou-se uma correta adaptação dos tecidos moles orais, mantendo um resultado inicial favorável e realçando a estética vermelha esperada.

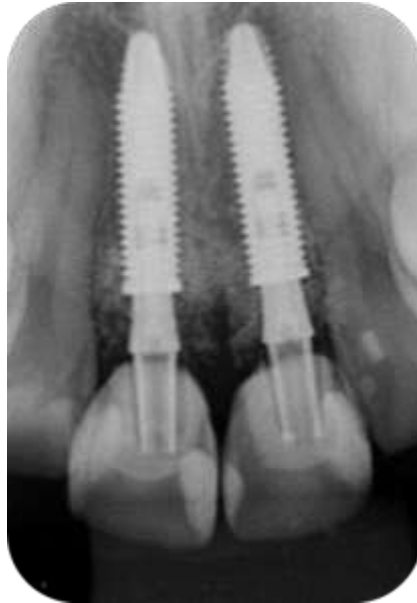Em uma nova consulta, após seis meses de proervação, foi realizado novamente todo o protocolo citado anteriormente para higiene da área operada. Houve também a suspensão do uso da placa acrílica e solicitação de uma nova radiografia panorâmica (Figura 21) e periapical (Figura 22) com o objetivo de avaliar a cicatrização óssea do enxerto, na qual constatou-se uma adequada compactação da área enxertada presente até a borda do componente e o osso remanescente. Orientou-se a paciente a procurar um profissional ortodontista para correção discrepância oclusal (mordida topo a topo).

Figura 21 – Radiografia panorâmica com proervação de 06 meses



Fonte: Dados da pesquisa (2021)

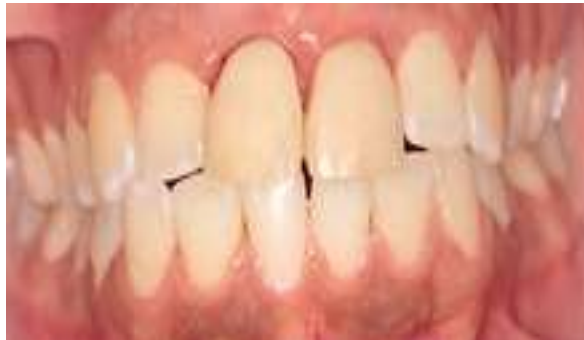Figura 22 – Radiografia periapical com preservação de 06 meses.



Fonte: Dados da pesquisa (2021)

Na mesma sessão ocorreu a análise clínica dos aspectos pós operatórios, observando-se uma evolução no processo de cicatrização (tecidos moles orais com coloração e aspectos adequados) e osseointegração (Figura 23).

Figura 23 – Pós operatório clínico com preservação de 06 meses.



Fonte: Dados da pesquisa (2021).

Até a finalização deste relato, a resolução do caso clínico supracitado seguia em andamento, obtendo até aqui resultados favoráveis quando relacionados aos implantes. Foi orientado a utilização de aparelho ortodôntico visando a correção da oclusão (mordida topo a topo) e assim, posteriormente, haver a confecção de coroas definitivas, trazendo mais harmonia ao sorriso da paciente e estabilidade na função mastigatória.

4. Discussão

A perda precoce de dentes, especialmente na região anterior de maxila, ocasiona sequelas irreparáveis ao sistema estomatognático, bem como o quesito estético do paciente (Villaça et al., 2015).

Com a crescente demanda na questão estética e a necessidade de reabilitações com implantes em pacientes cada vez mais jovens, a busca pela evolução dos métodos de reabilitação estéticos se faz primordial, ressaltando que a manipulação dos

tecidos moles constitui-se equivalente a aparência da coroa, que influenciam diretamente no resultado estético final (Villaça et al., 2015).

A inexistência de um elemento dentário em setor anterior tem uma implicação direta com questões estéticas, sendo necessário avaliar além deste fator, a perda da função individual de cada dente, bem como mastigação, fonética e deglutição (Medeiros et al., 2020).

A ausência de retalhos cirúrgicos favorece a estética exigida em regiões anteriores, além de possuir uma maior preservação quando relacionado ao processo de cicatrização e conforto à paciente (Villaça et al., 2015).

Considera-se implante imediato o procedimento de instalação do implante para a reabilitação logo após a exodontia dos dentes condenados (Neto, 2017). Assim como as inúmeras técnicas cirúrgicas existentes, o implante imediato deve ser avaliado de acordo com a individualidade de cada paciente, mensurando desde as indicações e contraindicações (Neto, 2017).

“Os implantes dentários imediatos são contra indicados para pacientes com higiene bucal deficiente, alcoólatras, fumantes e usuários de drogas ilícitas” (Martins; Pedraça; Filho, 2020, p. 95787). Pacientes submetidos a tratamentos oncológicos ou que possuem alguma comorbidade sistêmica também são contra indicados (Martins et al., 2020).

Já as indicações consistem em cárie subgingival, falhas irreversíveis em condutas endodônticas, patologias periodontais em estágios avançados e fraturas radiculares (Zani, Alves, Korb, Rivaldo, & Frasca, 2011).

De acordo com o protocolo inicial de Branemark, após a exodontia de um dente condenado, recomendava-se aguardar um período de nove a doze meses para realizar a instalação de um implante (Villaça et al., 2015).

Atualmente, sabe-se que o período de citado anteriormente proporciona uma reabsorção alveolar que induzirá modificações nos tecidos moles e duros orais, acarretando uma maior complexidade na instalação de implantes (Villaça et al., 2015).

O constante avanço nos estudos atuais possibilitaram melhores técnicas e um adequado tratamento das superfícies dos implantes, o que favoreceu a instalação imediata dos implantes (Primo, Fernandes, Lima, & Kramer, 2011). A exodontia deve ser realizada visando uma cirurgia atraumática, além de resguardar as condições ósseas (Zani et al., 2011).

A utilização de implantes imediatos possibilita uma redução no número de procedimentos cirúrgicos e no tempo de tratamento, além da possibilidade de reabilitação momentânea. Vale ressaltar uma menor porcentagem de reabsorção óssea devido a presença do implante imediato no alvéolo fresco, favorecendo uma maior disponibilidade óssea (Geremias et al., 2015).

Como possíveis desvantagens tem-se a ausência de mucosa ceratinizada, que está intimamente relacionada ao processo de cicatrização, e a avaliação das condições do sítio cirúrgico no pré e trans-operatório (Neto, 2017).

De acordo com o postulado por Miranda e Neto (2019, p. 896) “[...] processos como ancoragem primária reduzida e deficiência do processo de osseointegração podem ocorrer ao optar-se por implantes imediatos”. Essa afirmação se deve ao fato da possibilidade de existência dos GAPS, o que pode interferir na estabilidade do implante ou no resultado final da reabilitação protética (Miranda & Neto, 2019).

Segundo Sampaio et al. (2020), a provisionalização imediata de próteses ainda se constitui como grandes controvérsias. Todavia, em relação ao planejamento reverso, a reabilitação através do componente protético visa além das questões estéticas pós-operatórias, envolvendo e trazendo benefícios no que se diz respeito a preservação dos tecidos moles orais (Sampaio et al., 2020).

Inicialmente, os implantes imediatos correlacionavam-se a osseointegração longa e estabilidade primária obtida. Os implantes com boa estabilidade poderiam receber carga em um período entre oito e doze semanas, já os considerados com baixa estabilidade necessitam de um intervalo de dezesseis semanas pós instalação do implante no alvéolo (Zani et al., 2011).

De acordo com os dizeres de Vasconcelos et al. (2016, p. 03) “é imprescindível a obtenção de máxima estabilidade primária, no mínimo entre 30 e 40 Ncm”. A não obtenção da estabilidade primária supracitada e consequente instalação de implantes imediatos com carga pode levar a micro movimentações, formando tecido fibroso e possibilidades de perda do implante (Zani et al., 2011).

De acordo com o apresentado e postulado por Villaça, Pesqueira e Guimarães (2015, p. 182) “a instalação imediata do implante traz um importante ganho na redução do período de tratamento, já que a osseointegração se dá concomitante ao reparo do alvéolo, antecipando a reabertura e a reabilitação protética”. Essa afirmação contrapõe-se ao postulado pelo autor citado anteriormente.

A associação de implantes imediatos ao enxerto ósseo visa um pós operatório mais efetivo, visto que dispensa procedimentos regenerativos consecutivos e deve ser utilizada sempre que houver a indicação (Andreuolo, Vascolcellos, Andrade, Groisman, & Júnior, 2016). Vale ressaltar que cirurgias minimamente invasivas, com a ausência de descolamentos e incisões, proporcionam uma menor perda óssea (Andreuolo et al., 2016).

De acordo os dizeres de Zani et al. (2011), a presença de dentes com alterações periapicais pode se constituir como uma contraindicação para exodontias e implantes imediatos. Ainda de acordo com o autor supracitado, o mesmo reconhece que autores distintos apresentam resultados satisfatórios no que diz respeito a instalação de implantes imediatos em áreas infectadas de forma crônica.

Sampaio et al. (2020) descreve que para ser considerado um procedimento com êxito, ou seja, se obter o sucesso almejado nos casos de implantes imediatos, é necessário observar alguns princípios, tais como: alvéolo cirúrgico íntegro, cortical óssea vestibular adequada e primordialmente a ausência de infecção.

Em uma visão paralela, a execução do presente caso clínico foi realizado com desfecho positivo, mesmo diante de infecções periapicais e defeitos ósseos. Tal desempenho foi obtido através do correto planejamento, procedimentos clínicos prévios e execução adequada das fases operatórias (Sampaio et al., 2020).

Mattos et al. (2018) observou um estudo onde realizou-se exodontias seguidas de implantes imediatos em dentes com lesões periapicais. Contatou-se então que 97,4% dos dentes apresentaram permanência favorável em uma análise anual pós procedimentos, já o tempo de osseointegração e a qualidade da mesma não são modificados em sítios contaminados (Mattos et al., 2018).

Na mesma linha de pensamento, Neto (2017) declara que o índice de sucesso em ambos os casos, sejam sítios infectados ou não, se assemelham.

O resultado efetivo para os implantes imediatos está relacionado a correta adaptação entre a parede óssea/alvéolo e o implante dentário (Mattos et al., 2018). Na presença de GAP's, a utilização de membranas de preenchimento e biomateriais para enxertos ósseos são indicados com o objetivo de neoformação óssea, prevenindo também um colapso no tecido ósseo e consequentemente peri-implantar (Vasconcelos et al., 2016; Mattos et al., 2018).

Com o avanço das tecnologias relacionadas a implantodontia moderna, o planejamento virtual de implantes associado a novas técnicas vem sendo cada vez mais utilizado (Santos, 2019).

Segundo os dizeres de Camargos et al. (2021, p. 01) “a cirurgia para a colocação de implantes em pacientes edêntulos ainda é um desafio por causa dos altos custos associados a esta técnica e da baixa precisão de guias”. A técnica utilizada neste caso clínico consiste em um método simplificado denominado KEA-TECH, que visa reduzir o número de sessões clínicas e consequentemente o tempo de trabalho, além de reestabelecer o quesito funcional e estético de forma fugaz (Camargos et al., 2021).

A execução da carga imediata nos implantes no caso clínico exibido foi conquistado através do binômio entre o torque mínimo necessário obtido e utilização da guia cirúrgico. A precisão da técnica apresentada possibilitou o impedimento de

micromovimentos entre a estrutura do implante e o osso remanescente, o que favorece o processo de osseointegração (Vilhaça et al., 2015).

O uso da simulação cirúrgica possibilitou observar o correto posicionamento dos implantes, avaliando os mínimos detalhes. Este fator é considerado um ponto positivo quando relacionado a cirurgias guiadas por prototipagem, visto que possibilita, caso necessário, executar ajustes e confeccionar uma nova guia de forma mais ágil (Vilhaça et al., 2015).

Como outra vantagem, pode-se mencionar uma única tomografia computadorizada, no qual escaneou-se a guia adjunto da cavidade oral da paciente. Tal ato possibilitou a diminuição de possíveis erros já que não foi necessário a sobreposição de imagens do duplo escaneamento, como o realizado no guia prototipado (Vilhaça et al., 2015).

O planejamento reverso possibilita ao profissional avaliar inicialmente o componente protético e sequencialmente o protocolo cirúrgico, além de proporcionar o acompanhamento do paciente em cada etapa laboratorial, demonstrando suas opiniões, desejos e expectativas (Martins et al., 2020).

5. Conclusão

Traumas dentários são passíveis de ocorrer através de quedas, colisões e diversos outros fatores, uma vez que podem vir acarretar sequelas irreparáveis a estrutura dentária, como a completa mineralização pulpar, principalmente se associado a outros fatores oclusais, tendo como exemplo a mordida em topo. A conduta odontológica inicial dos profissionais nestes casos deve ser imediata, buscando sempre minimizar os danos.

No que tange a pesquisa, as exodontias seguidas de implante imediato, de acordo com a literatura, apresentam taxa de sucesso semelhantes aos implantes que aguardam o tempo de cicatrização óssea descrito inicialmente por Branemark. O método cirúrgico utilizado constitui-se de fácil execução, levando em consideração que a confecção da guia pode ser realizada em laboratório protético.

Dado o exposto, depreende-se que após um histórico de trauma, cabe ao cirurgião-dentista delinear o melhor plano de tratamento individualizado ao paciente. Neste relato, por se tratar de dentes anteriores com exposição estética e indicação de exodontia, a utilização do sistema possibilitou a correta inclinação dos implantes precavendo possíveis eventualidades e alcançando o objetivo primário. Contíguo a isso, obteve-se um sucesso inicial, garantido pela técnica de escolha, no processo de reabilitação oral, devendo ser realizado ainda, o acompanhamento para a finalização do caso.

Referências

- Andrieuolo, R., Vasconcellos, F., Andrade, A., Groisman, M., & Júnior, G. (2016). Implante imediato na região anterior: aspectos cirúrgicos e protéticos. *Rev. bras. odontol.*, Rio de Janeiro, 73 (1), 84-88. <http://revista.aborj.org.br/index.php/rbo/article/view/682/492>
- Camargos, G., Rangel, E., Rangel, K., Damis, Gonçalves, & Oliveira. (2021). Fluxo de trabalho de cirurgia de implante guiado em pacientes edêntulos: uma técnica precisa e rápida. *The Journal of Prosthetic Dentistry*, Minas Gerais, 12 (47), 01-06. [https://www.thejpd.org./article/S0022-3913\(21\)00048-2/fulltext](https://www.thejpd.org./article/S0022-3913(21)00048-2/fulltext)
- De Jesus, H. A. F. (2014). *Deposição de tecido mineralizado na cavidade pulpar*. Dissertação (Especialista em Endodontia) – Universidade Federal de Minas Gerais (UFMG), Belo Horizonte. https://repositorio.ufmg.br/bitstream/1843/BUOS-9M2MWS/1/monografia___hevila_afonso_fucio_de_jesus.pdf
- Geremias, T., Montero, J., Juanito, G., Morsch C., Rafael, C., & Magini, R. (2015). Regeneração da parede vestibular em implante anterior com uso de *Bio-Oss®* – relato de caso. *Full Dent. Sci.* Santa Catarina, 6 (24), 486-491. https://www.researchgate.net/profile/Gabriella-Mercedes-Penarrieta-Juanito/publication/304668463_Buccal_wall_regeneration_in_an_aesthetic_implant_region_using_Bio-OssR/links/58ace73892851cf7ae88ef57/Buccal-wall-regeneration-in-an-aesthetic-implant-region-using-Bio-OssR.pdf
- Gondim, J., Giro, E., Neto, J., Coldebella, C., Bolini, P., & Gaspar, A. (2011). Sequelas em dentes permanentes após trauma nos predecessores decíduos e sua implicação clínica. *Revista Gaúcha de Odontologia (Online)*, Porto Alegre, 59 (1), 113-120. http://revodontobvsalud.org/scielo.php?script=sci_arttext&pid=S1981-86372011000500016
- Martins, I., Pedraça, V., & Filho, M., (2020). Reabilitação oral com implante imediato: revisão de literatura. *Brazilian Journal of Development*, Curitiba, 6 (12), 95785-95794. <https://www.brazilianjournals.com/index.php/BRJD/article/view/21215/16916>
- Matiello, C., & Trentin, M. (2015). Implante dentário com carga imediata na região anterior superior: relato de caso clínico. *Revista da Faculdade de Odontologia-UPF*, Passo fundo, 20 (2), 238-242. <http://seer.upf.br/index.php/rfo/article/view/4515/3549>

- Mattos, T., Mendes, F., Suzuki, T., Gulinelli, J., Galito, P., & Santos, P. (2018). Implante imediato associado à infecção periapical crônica: relato de caso clínico. *Arch Health Invest*, Minas Gerais, 7 (5), 200-204. <https://archhealthinvestigation.com.br/ArcHI/article/view/2994/pdf>
- Medeiros, M., Marcelino, K., Júnior, J., Pinheiro, N., Freire, J., Dantas, et al. (2020). Exodontia atraumática e implante imediato em área estética: relato de caso. *Research, Society and Development*, Vargem Grande Paulista, 9 (9), 01-15. <https://rsdjournal.org/index.php/rsd/article/view/7997/7153>
- Miranda, R. C., & Neto, M. A. F. (2019). Plasma rico em fibrina para implante imediato: Revisão de Literatura *Id on Line Rev. Mult. Psic.*, Bahia, 13 (47), 889-899. <https://idonline.emnuvens.com.br/id/article/view/2092/3175>
- Morello, J., Ribeiro, F., Roldi, A., Pereira, R., Barroso, J., & Intra, J. (2011). Sequelas subsequentes aos traumatismos dentários com envolvimento endodôntico. *Revista Brasileira de Pesquisa em Saúde*, Espírito Santo, 13 (2), 68-73. file:///C:/Users/Paula/Downloads/1605-Texto%20do%20artigo-2510-1-10-20110906%20(12).pdf
- Neto, F. J. S. (2017). *Instalação de implante imediato em sítio infectado: revisão de literatura*. Monografia (Bacharel em Odontologia) – Faculdade Maria Milza, Governador Mangabeira, Bahia. http://131.0.244.66:8082/jspui/bitstream/123456789/481/1/Monografia%20Fernando%20Jos%20c3%a9%20Odontologia%202017_.pdf
- Nunes, E., Dominguet, P., & Batista, M. (2018). Dentes com cavidade pulpar mineralizada: revisão de literatura e relato de caso clínico. *Revista PUC Minas*, Belo Horizonte, [s.n.], 01-14. <http://bib.pucminas.br:8080/pergamumweb/vinculos/000029/000029b4.pdf>
- Omena, A., Ferreira, I., Ramagem, C., Moreira, K., Floriano, I., & Imparato, J. (2020). Severe trauma in young permanent tooth: a case report. *Revista Gaúcha de Odontologia*, Campinas, 68 (1), 01-05. <https://www.scielo.br/pdf/rgo/v68/1981-8637-rgo-68-e20200007.pdf>
- Pereira, B., Pino, D., Silva, M., Consani, R., Henriques, G., Mesquita, M. et al. (2011). Solução protética para implantes mal posicionados: relato de caso clínico. *J. Health Sci. Inst*, São Paulo, 29 (4), 257-260. http://repositorio.unip.br/wp-content/uploads/2020/12/V29_n4_2011_p257-260.pdf
- Pereira, E.P.S., & Sant'ana, L.L.P. (2018). Implante imediato em área estética com grande recessão gengival: relato de caso. *Revista De Psicologia*, Jaboaão dos Guararapes, 12, (42), 907-918. <https://idonline.emnuvens.com.br/id/article/view/1383>
- Póvoas, I. C. (2019). *Caso clínico: abordagem multidisciplinar para reabilitação dentária após traumatismo em dentição permanente jovem*. Dissertação (Mestrado Integrado em Medicina Dentária) – Instituto Universitário Egas Moniz, Portugal. http://comum.rcaap.pt/bitstream/10400.26/30557/1/P%20c3%b3voas_In%20c3%aas_Carvalho.pdf
- Primo, B., Fernandes E., Lima, P., & Kramer, P. (2011). Implante imediato para substituição de elemento dentário com fratura radicular: relato de caso clínico. *Stomatos*, Rio Grande do Sul, 17 (32), 65-71. <https://www.redalyc.org/pdf/850/85020751008.pdf>
- Sampaio, V., Silva, D., Barreiro, F., Brito, H., Andrade, F., & Gomes, D. (2020). Implante imediato associado a enxerto xenógeno e provisionalização imediata em área infectada: relato de caso. *Arch Health Invest*, Paraíba, 9 (5), 444-448. <https://archhealthinvestigation.com.br/ArcHI/article/view/4784/pdf>
- Santos, C. J. A. (2019). *Calcificação pulpar e implicações clínicas*. Monografia (Bacharel em Odontologia) – Universidade Federal de Santa Catarina, Florianópolis. <https://repositorio.ufsc.br/bitstream/handle/123456789/196980/TCC%20CL%20c3%81UDIA%20J.%20A.%20SANTOS%20UFSC.pdf?sequence=1&isAllowed=y>
- Seigneurgens, C. (2017). *As complicações pós-traumáticas na dentição permanente*. Dissertação (Mestrado em Medicina Dentária) - Universidade Fernando Pessoa, Porto. https://bdigital.upf.pt/bitstream/10284/6109/1/PPG_28796.pdf
- Silva, T., Pereira, R., Lima, M., Veiga, L., Neto, D., & Lins, F. (2020). Intrusão decorrente de trauma à dentição permanente associada a intervenção ortodôntica: relato de caso. *Brazilian Journal of Health Review*, Curitiba, 3 (3), 3993-4003. <https://www.brazilianjournals.com/index.php/BJHR/article/view/9538/8027>
- Silveira, L., Gonçalves, L., Damian, M., Cruz, L., Xavier, C., & Martos, J. (2013). Frequência de reabsorção radicular inflamatória decorrente de trauma em dentes anteriores. *RFO*, Passo Fundo, 18 (2), 185-192. <http://revodonto.bvsalud.org/pdf/rfo/v18n2/a11v18n2.pdf>
- Soares, S. de O. (2019). *Abordagem interdisciplinar diante de um caso de traumatismo dentário de um incisivo central superior: relato de caso*. Monografia (Graduação em Odontologia) – Faculdade Maria Milza, Governador Mangabeira, Bahia. <http://famamportal.com.br:8082/jspui/bitstream/123456789/1742/1/TCC%20FINAL.pdf>
- Soares, V., Silva, L., Lima, I., Oliveira, A., & Romão, A. (2018) Sorriso: Uma Autoafirmação Diante Das Relações Sociais–Revisão Integrativa. *Semana de Pesquisa do Centro Universitário Tiradentes-SEMPESq*, Alagoas, 2 (6), 01-02. https://eventos.set.edu.br/al_sempesq/article/view/10909
- Souza, L., Sartori, I., Coró, V., Berejuk, H., & Bernardes, S. (2015). Resources to achieve esthetics in anterior teeth. *Revista Gaúcha de Odontologia - RGO*, Porto Alegre, 63 (1), 87-94. <https://www.scielo.br/pdf/rgo/v63n1/1981-8637-rgo-63-01-00087.pdf>
- Vasconcelos, L., Hiramatsu, D., Paleckis, L., Francischone, C., Vasconcelos, R., & Chaves, T. (2016). Implante imediato e preservação de alvéolo com Bio-Oss Collagen® em área estética. *The International Journal of Oral & Maxillofacial*. São Paulo, 1 (3), 01-09. https://www.researchgate.net/profile/Laura-Paleckis/publication/304813721_Implante_Imediato_e_Preservacao_de_Alveolo_com_Bio-Oss_CollagenR_em_Area_Estetica/links/5b3038450f7e9b0df5c6e0d1/Implante-Imediato-e-Preservacao-de-Alveolo-com-Bio-Oss-CollagenR-em-Area-Estetica.pdf
- Verçosa, C., Santos, C., Shimokowa, C., Vieira, G., & Melani, R. (2013). Verificação do grau de severidade estética em perdas dentárias anteriores superiores. *Revista da Associação Paulista de Cirurgiões Dentistas*, São Paulo, 67 (1), 27-33. http://revodonto.bvsalud.org/scielo.php?pid=S0004-52762013000100005&script=sci_arttext

Villaça, J. H., Pesqueira, E. I. De O., & Guimarães, C. M. (2015). Relato de caso clínico de implante e provisionalização imediatos com um inovador sistema de cirurgia guiada – benefícios e avaliação da acurácia. *Prótese News*, São Paulo, 2 (2), 180-191. <https://pesquisa.bvsalud.org/portal/resource/pt/biblio-853949?lang=fr>

Zaleckiene, V., Peciuliene, V., Brukiene, V., & Drukteinis. (2014). Traumatic dental injuries: etiology, prevalence and possible outcomes. *Stomatologija, Baltic Dental and Maxillofacial Journal*, Lithuania, 16 (1), 7-14. <https://sbdmj.com/141/141-02.pdf>

Zani, S., Alves, R., Korb, S., Rivaldo, E., & Frasca, L. (2011). Colocação de implante imediato após exodontia: relato de caso clínico. *Odontologia Clínica-Científica*, Recife, 10 (3), 281-284. <http://revodonto.bvsalud.org/pdf/occ/v10n3/a18v10n3.pdf>