

Lesões brancas benignas da mucosa oral: apresentação clínica, diagnóstico e tratamento

Benign white lesions of the oral mucosa: clinical presentation, diagnosis and treatment

Lesiones blancas benignas de la mucosa oral: presentación clínica, diagnóstico y tratamiento

Recebido: 07/10/2021 | Revisado: 16/10/2021 | Aceito: 19/10/2021 | Publicado: 21/10/2021

Nívia Castro Binda

ORCID: <https://orcid.org/0000-0002-0409-4265>
Universidade Federal do Espírito Santo, Brasil
E-mail: nivia_sgp@hotmail.com

Anne Caroline Silva Freire de Sá

ORCID: <https://orcid.org/0000-0003-3860-1373>
Centro Universitário Tabosa de Almeida, Brasil
E-mail: annecarolinefreiree@gmail.com

Thalita Oliveira da Silva Borba

ORCID: <https://orcid.org/0000-0001-5539-7744>
Centro Universitário Tabosa de Almeida, Brasil
E-mail: thalita.borba00@gmail.com

Amanda Gonçalves Franco

ORCID: <https://orcid.org/0000-0003-0983-7539>
Universidade de Itaúna, Brasil
E-mail: amandagfranco38@gmail.com

Jaqueline Lopes Reis

ORCID: <https://orcid.org/0000-0003-1685-0336>
Universidade de Rio Verde, Brasil
E-mail: jaquelreis@hotmail.com

Bruna Peixoto Girard

ORCID: <https://orcid.org/0000-0003-0233-666X>
Centro Universitário Cesmac, Brasil
E-mail: brunapeixoto5@hotmail.com

Nívia Delamoniky Lima Fernandes

ORCID: <https://orcid.org/0000-0001-8439-2117>
Centro Universitário Inta, Brasil
E-mail: delamonikynivia@gmail.com

Jefferson Douglas Lima Fernandes

ORCID: <https://orcid.org/0000-0002-5231-3813>
Universidade Federal do Ceará, Brasil
E-mail: jefferson.odonto97@gmail.com

José Victor Lima Silva

ORCID: <https://orcid.org/0000-0002-8539-5456>
Centro Universitário Christus, Brasil
E-mail: victorlimasv@hotmail.com

Maria Vitória de Araúna Galvão

ORCID: <https://orcid.org/0000-0001-7312-3624>
Centro Universitário Cesmac, Brasil
E-mail: vitoria.arauna@gmail.com

Romulo de Oliveira Sales Junior

ORCID: <https://orcid.org/0000-0002-4638-7971>
Centro Universitário UNINOVAFAPI, Brasil
E-mail: romulojr_99@hotmail.com

Joana Machado Costa

ORCID: <https://orcid.org/0000-0002-4421-2713>
Universidade Tiradentes, Brasil
E-mail: jmcbpinheiro@gmail.com

Thallita Monalisa Sizenando Souza Lima

ORCID: <https://orcid.org/0000-0003-1224-9420>
Universidade Federal do Rio Grande do Norte, Brasil
E-mail: monalisa.sizenando.094@ufm.edu.br

Thales Peres Candido Moreira

ORCID: <https://orcid.org/0000-0002-0622-3075>
Universidade de São Paulo, Brasil
E-mail: t.candido@usp.br

Ana Luiza Castro Binda

ORCID: <https://orcid.org/0000-0002-6664-2538>

Cirurgiã-Dentista, Brasil

E-mail: aninha_binda@hotmail.com

Resumo

As lesões brancas benignas da cavidade oral apresentam alta recorrência e representam um grupo de entidades, cuja principal manifestação clínica se dá pela presença de áreas enbranquiçadas na boca. Apesar de haver características clássicas associadas a cada lesão, as aparências clínicas podem ser confundidas levando à um diagnóstico e tratamento incorreto. Diante do exposto, este trabalho possui como objetivo descrever as lesões brancas benignas mais comuns encontradas na mucosa oral, destacando sua etiologia, apresentação clínica, diagnóstico e tratamento. Para a construção deste trabalho foi feito um levantamento bibliográfico nas bases de dados SciVerse Scopus, Scientific Electronic Library Online (SciELO), U.S. National Library of Medicine (PUBMED) e ScienceDirect, utilizando o gerenciador de referências Mendeley. A partir da revisão integrativa da literatura, observou-se que as lesões brancas benignas que afetam a mucosa oral com maior recorrência são a candidíase pseudomembranosa, leucoplasia, estomatite nicotínica, queilite actínica, leucoedema, líquen plano, reação de contato liquenóide, lesão por mordiscamento, linha alba e nevo branco esponjoso. Diante disso, é de extrema importância que os profissionais da saúde estejam familiarizados com essas lesões, distinguindo-as de lesões malignas que afetam a cavidade oral, a fim de que se estabeleça o correto tratamento para cada caso.

Palavras-chave: Lesões brancas; Etiologia; Tratamento; Diagnóstico.

Abstract

Benign white lesions in the oral cavity have high recurrence and represent a group of entities whose main clinical manifestation is the presence of white areas in the mouth. Although there are classic features associated with each lesion, clinical appearances can be confounded, leading to incorrect diagnosis and treatment. Given the above, this work aims to describe the most common benign white lesions found in the oral mucosa, highlighting their etiology, clinical presentation, diagnosis and treatment. For the construction of this work, a bibliographic survey was carried out in the SciVerse Scopus, Scientific Electronic Library Online (SciELO), U.S. National Library of Medicine (PUBMED) and ScienceDirect databases, using the Mendeley reference manager. From the narrative review of the literature, it was observed that the most recurrent benign white lesions affecting the oral mucosa are pseudomembranous candidiasis, leukoplakia, nicotinic stomatitis, actinic cheilitis, leukoedema, lichen planus, lichenoid contact reaction, nibbling injury, line alba and white spongy nevus. Therefore, it is extremely important that health professionals are familiar with these lesions, distinguishing them from malignant lesions that affect the cavity, in order to establish the correct treatment for each case.

Keywords: White lesions; Etiology; Treatment; Diagnosis.

Resumen

Las lesiones blancas benignas en la cavidad bucal tienen alta frecuencia y representan un grupo de entidades cuya principal manifestación clínica es la presencia de áreas blancas en la boca. Aunque existen características clásicas asociadas con cada lesión, las apariencias clínicas pueden confundirse, lo que lleva a un diagnóstico y tratamiento incorrectos. Dado lo anterior, este trabajo tiene como objetivo describir las lesiones blancas benignas más comunes encontradas en la mucosa oral, destacando su etiología, presentación clínica, diagnóstico y tratamiento. Para la construcción de este trabajo se realizó un levantamiento bibliográfico en las bases de datos SciVerse Scopus, Scientific Electronic Library Online (SciELO), U.S. National Library of Medicine (PUBMED) y ScienceDirect, utilizando el gestor de referencias de Mendeley. A partir de la revisión narrativa de la literatura, se observó que las lesiones blancas benignas que afectan con mayor frecuencia a la mucosa oral son candidiasis pseudomembranosa, leucoplasia, estomatitis nicotínica, queilitis actínica, leucoedema, líquen plano, reacción de contacto liquenoide, lesión por mordisco, línea alba y nevo esponjoso blanco. Por tanto, es de suma importancia que los profesionales sanitarios conozcan estas lesiones, distinguiéndolas de las malignas que afectan a la cavidad, para poder establecer el tratamiento correcto para cada caso.

Palabras clave: Lesiones blancas; Etiología; Tratamiento; Diagnóstico.

1 Introdução

As lesões da cavidade oral são subclassificadas em quatro grupos compreendendo ulcerações, pigmentações, lesões exofíticas e lesões branco-avermelhadas (McKinney et al., 2021)

As lesões brancas benignas da cavidade oral apresentam alta recorrência e representam um grupo de entidades, cuja principal manifestação clínica se dá pela presença de áreas esbranquiçadas na boca, geralmente em decorrência de uma produção exagerada de queratina. A respeito da etiologia, existem diversos fatores relacionados ao aparecimento de lesões brancas

benignas na mucosa oral, como causas hereditárias, reativas, inflamatórias, imunológicas, traumáticas e infecções idiopáticas (Bhattacharyya & Chehal, 2011; Mortazavi et al., 2019).

Em relação às características clínicas, as lesões brancas benignas podem assumir uma variedade de manifestações clínicas, desde simples alteração de desenvolvimento e assintomáticas, até grandes lesões com potencial de malignização, com elevado grau de displasia com complicações nas funções orais básicas do paciente, como fala, mastigação e deglutição. Apesar de haver características clássicas associadas a cada lesão, as manifestações clínicas podem ser confundidas levando à um diagnóstico e tratamento incorreto (Bhattacharyya & Chehal, 2011; Mortazavi et al., 2019; Neville, 2009).

O profissional de saúde deve estar preparado para reconhecer o aspecto característico das lesões brancas que acometem a mucosa e saber diferenciá-las, sobretudo distinguir as lesões benignas de lesões malignas. Muitas das lesões benignas não exigem nenhum tratamento, somente a eliminação de fatores etiológicos. Em contrapartida, lesões brancas com potencial de se malignizar exigem maior atenção dos profissionais (Bhattacharyya & Chehal, 2011).

Diante do exposto, este trabalho possui como objetivo descrever as lesões brancas benignas mais comuns encontradas na mucosa oral, destacando sua etiologia, apresentação clínica, diagnóstico e tratamento.

2 Metodologia

Refere-se a uma revisão integrativa de literatura, de caráter qualitativa. A revisão de literatura permite a busca aprofundada dentro de diversos autores e referenciais sobre um tema específico, nesse caso lesões brancas benignas da mucosa oral: apresentação clínica, diagnóstico e tratamento (Pereira et al., 2018).

A fim de que haja direcionamento na pesquisa, delineou-se como questão norteadora: “quais são as lesões brancas benignas que afetam a mucosa oral?”, “quais são as suas manifestações clínicas” e “quais lesões devem ser excluídas no processo de diagnóstico?”.

2.1 Busca Estratégica

Para a construção deste artigo foi feito um levantamento bibliográfico nas bases de dados SciVerse Scopus, Scientific Electronic Library Online (Scielo), U.S. National Library of Medicine (PUBMED) e ScienceDirect, com auxílio do gerenciador de referência Mendeley. Os artigos foram coletados no período de maio a agosto de 2021 e contemplados entre os anos de 2015 a 2021.

A estratégia de pesquisa desenvolvida para identificar os artigos incluídos e avaliados para este estudo baseou-se nos descritores contidos na lista dos Descritores em Ciência da Saúde (DeCS) e suas combinações no idioma português e inglês: [(lesões brancas OR White lesions OR lesões benignas OR benign lesions) AND (mucosa oral OR oral mucosa OR boca OR mouth OR mucosa jugal OR cheek mucosa OR língua OR tongue) AND (manifestações clínicas OR clinical findings OR tratamento OR treatment OR etiologia OR etiology OR diagnóstico OR diagnosis)]

2.2 Critérios de inclusão e exclusão

Considerou-se como critério de inclusão os artigos completos disponíveis na íntegra nas bases de dados citadas, nos idiomas inglês e português e relacionados com o objetivo deste estudo.

Os critérios de exclusão foram artigos incompletos, duplicados, resenhas, estudos *in vitro* e resumos.

2.3 Seleção de estudos

A estratégia de pesquisa baseou-se na leitura dos títulos para encontrar estudos que investigassem a temática da pesquisa. Caso atingisse esse primeiro objetivo, posteriormente, os resumos eram lidos e, persistindo na inclusão, era feita a leitura do

artigo completo. Quando havia dúvida sobre a inclusão, o artigo era lido por outro autor e, a decisão de inclusão ou exclusão era tomada em consenso.

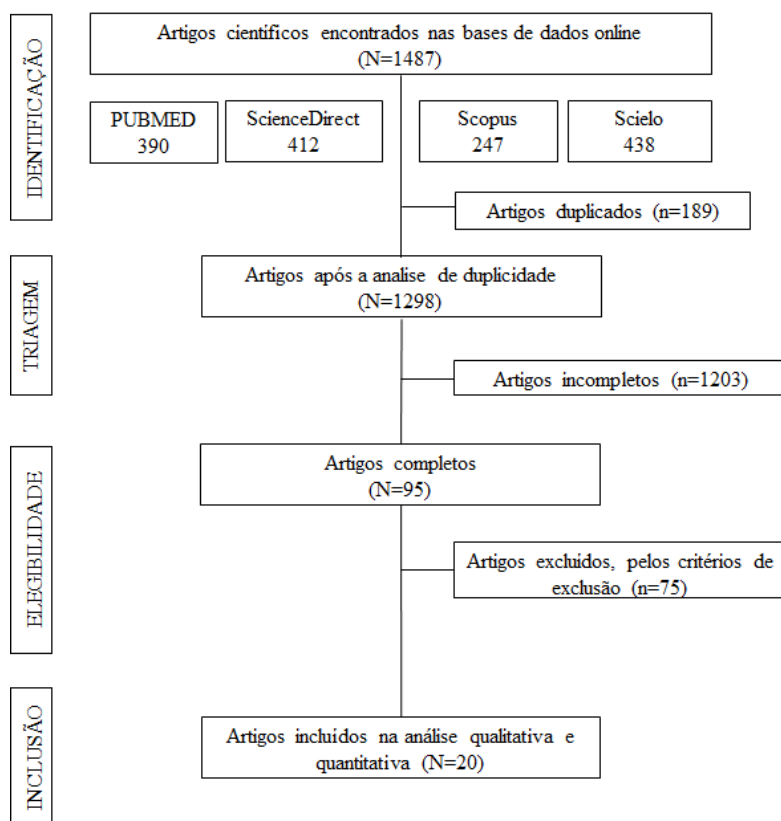
2.4 Coleta de dados

Na sequência metodológica foi realizada a busca e leitura na íntegra dos artigos pré-selecionados, os quais foram analisados para inclusão da amostra.

3 Resultados e discussão

Com base na revisão de literatura feita nas bases de dados eletrônicas citadas, foram identificados 1487 artigos científicos, dos quais 189 estavam duplicados com dois ou mais índices. Após a leitura e análise do título e resumos dos demais artigos outros 1203 foram excluídos. Assim, 81 artigos foram lidos na íntegra e, com base nos critérios de inclusão e exclusão, apenas 20 artigos foram selecionados para compor este estudo. O fluxograma com detalhamento de todas as etapas de seleção está na Figura 1.

Figura 1 – Fluxograma de identificação e seleção dos estudos.



Fonte: Autoria própria (2021).

A partir da revisão integrativa da literatura, observou-se que as lesões brancas benignas que afetam a mucosa oral com maior recorrência são a candidíase pseudomembranosa, leucoplasia, estomatite nicotínica, queilite actínica, leucoedema, líquen plano, reação de contato liquenóide, lesão por mordiscamento, linha alba e nevo branco esponjoso.

3.1 Candidíase Pseudomembranosa

A candidíase é uma infecção micótica mais frequente da cavidade oral, causada por fungos do gênero *Cândida*, mas comumente *Cândida Albicans*. Esse agente fúngico patogênico pode causar infecções superficiais na mucosa e infecções sistêmicas graves (Neville, 2009; Scully & Porter, 2000).

Os fatores de risco associados a Candidíase envolvem idade mais avançada, infância ou gravidez, uso de antibiótico de largo espectro, uso de corticoesteróides inalatórios ou sistêmicos, má nutrição, com deficiência de vitaminas, malignidades, incluindo desordens hematológicas, xerostomia, causada irritação, síndrome de Sjögren e defeitos imunológicos, como HIV e síndrome da imunodeficiência adquirida (McKinney et al., 2021; Neville, 2009).

A candidíase pode manifestar-se de diversas formas na cavidade oral. Entretanto, a candidíase pseudomembranosa, também conhecida como *sapinho*, apresenta-se com maior recorrência. Clinicamente é caracterizada por placa branca aderida na região de mucosa labial e bucal, língua e palato, que se assemelham a queijo cottage ou leite colhado. As placas podem ser removidas pela raspagem pela fricção com uma compressa de gaze seca (McKinney et al., 2021; Neville, 2009).

A candidíase pseudomembranosa tem sido frequentemente associada ao uso de antibióticos de amplo espectro ou pela diminuição da capacidade imune do indivíduo. Quando há presença de sintomatologia, costuma ser relativamente brandos e descritos como uma sensação de queimação da mucosa bucal, acompanhado de um gosto desagradável (McKinney et al., 2021; Neville, 2009).

O diagnóstico é estabelecido por meio de achados clínicos; no entanto, como a candidíase pseudomembranosa pode acometer pacientes com doenças sistêmicas, um histórico médico deve ser avaliado para descartar qualquer causa subjacente. (McKinney et al., 2021; Neville, 2009).

O tratamento envolve o uso de medicamento antifúngico a ser prescrito pelo profissional da saúde, sendo o fluconazol ou clotrimazol como medicação de primeira escolha. Reforços aos hábitos de boa higiene oral, principalmente em pacientes que utilizam prótese dentária removível, deve ser realizados nesses pacientes para prevenir ou evitar a recorrência (McKinney et al., 2021; Neville, 2009).

3.2 Leucoplasia

É definida pela Organização Mundial da Saúde (OMS) como uma lesão hipoplásica não característica de qualquer outra doença. A Leucoplasia é a lesão oral pré-cancerosa mais frequente, representando cerca de 85% dos casos. O diagnóstico depende da exclusão de outras desordens que possuem as mesmas características clínicas (Neville, 2009; Ramos et al., 2017)

Geralmente atinge pessoas do sexo masculino (70%) e acima de 40 anos. A causa da leucoplasia é desconhecida, porém existem várias hipóteses que podem contribuir para o surgimento da lesão, como o uso do tabaco, consumo excessivo de álcool, radiação ultravioleta e microrganismos, como o *treponema pallidum*, *cândida albicans* e *papilomavirus humano* (HPV) (Neville, 2009). A Tabela 1 descreve a classificação das leucoplasias quanto às suas características clínicas.

Tabela 1 – Classificação das Leucoplasias

Classificação	Características Clínicas	Locais mais frequentes
Homogênea	Lesão uniforme em cor e textura, predominantemente branca, textura suave, fina ou levemente enrugada. Tipo mais comum e menos agressivo	Gengiva e mucosa jugal
Não-homogênea	Superfície irregular ou verrucosa, podendo possuir áreas avermelhadas.	Ventre e borda de língua

Fonte: Binda et al. (2021).

A leucoplasia oral é considerada uma lesão pré-maligna, com recorrência de malignização em 4 a 6% dos casos descritos na literatura. O exame histopatológico compõe uma ferramenta de extrema importância na confirmação do diagnóstico principal e na exclusão de outras lesões que apresentam características clínicas semelhantes (Mortazavi et al., 2019; Neville, 2009; Scully & Porter, 2000).

A terapêutica é realizada por excisão cirúrgica, uso de betacaroteno, licopeno, ácido ascórbico, α -tocoferol (vitamina E), ácido retinóico tópico e sistêmico (Vitamina A), bleomicina tópica e cirurgia a laser. Em virtude da leucoplasia ser uma desordem com potencial de transformação maligna para carcinoma epidermóide, a inspeção do paciente trimestral ou semestral é obrigatória por toda a vida (Neville, 2009; Scully & Porter, 2000).

3.3 Estomatite Nicotínica

Também chamada de nicotina palatina ou palato do tabagista, a estomatite nicotínica (EN) consiste em uma lesão branca comum devido a hábito de fumar. Tal desordem é encontrada com maior frequência em homens, com idade superior a 45 anos que fazem o uso de cachimbo, tabaco, cigarro e em fumantes reversos (Bhattacharyya & Chehal, 2011; Mortazavi et al., 2019; Neville, 2009).

Clinicamente, a mucosa palatina apresenta-se com área branca acinzentada difusa, podendo estar acompanhada de múltiplas pápulas que representam os orifícios alargados e inchados das glândulas salivares menores presentes nessa região. Em alguns casos, a placa branca pode afetar as gengivas marginais e as papilas interdentais (Bhattacharyya & Chehal, 2011; Mortazavi et al., 2019; Neville, 2009).

A EN é completamente reversível, dispensando a necessidade de tratamento. A lesão tende a regredir totalmente dentro de uma a duas semanas após o fim do hábito de fumar. Apesar da estomatite nicotínica não ser considerada como uma desordem pré-maligna o palato do fumante reverso tem potencial considerável para transformação maligna. Sendo assim, qualquer lesão branca da mucosa palatina durando mais de um mês após a remoção de hábitos nocivos deve ser cuidadosamente monitorada para descartar a malignidade (Bhattacharyya & Chehal, 2011; Mortazavi et al., 2019; Neville, 2009).

3.4 Queilite Actínica

A queilite actínica ou queilose actínica é uma desordem pré-maligna comum do vermelho do lábio inferior resultante de uma exposição exacerbada ao espectro ultravioleta da luz solar; no entanto outros fatores de risco possuem associação, como idade avançada, pele clara imunossupressão exposição ao arsênio e anormalidades genéticas (Mortazavi et al., 2019; Neville, 2009).

Em relação à apresentação clínica, a queilite actínica manifesta-se, primariamente, como secura excessiva, inchaço e rachaduras com regiões atróficas claras, manchadas e lisas no vermelho do lábio inferior, com perda dos limites entre o vermelhão

e porção cutânea do lábio subjacente. Com evolução da lesão, nota-se áreas ásperas, escamosas, com crostas e placas ceratóticas. Por fim, a ulceração central aparece em um ou mais sítios e podem permanecer por meses e frequentemente progride para lesões malignas (Mortazavi et al., 2019; Neville, 2009; Vieira et al., 2012).

Com relação ao diagnóstico da queilite actínica, deve ser realizado a biopsia nas áreas afetadas para exclusão da possibilidade de carcinoma. Nos casos em que a lesão for grave, porém sem transformação maligna, torna-se necessário o procedimento cirúrgico com a técnica de shave labial (vermelhnectomia). Tratamentos alternativos envolvem o uso de laser de CO₂, eletrodissecção, creme de 5-fluorouracil, aplicação tópica de imiquimod, terapia fotodinâmica e quimioexfoliação com ácido tricloroacético. O acompanhamento de longa duração é recomendado em casos de queilite actínica (Neville, 2009)

3.5 Leucoedema

Consiste em um achado clínico comum na cavidade oral, de etiologia desconhecida. Acomete, predominantemente, pessoas negras, sem predileção por sexo, sustentando a probabilidade de predisposição genética para o seu desenvolvimento. Por ser muito comum, o leucoedema é melhor classificado como uma variação da normalidade do que uma doença, dispensando qualquer tipo de tratamento (Mortazavi et al., 2019; Neville, 2009).

Clinicamente, apresenta-se, bilateralmente, com aparência difusa, opalescente e branco-acinzentada cremosa da mucosa. A superfície apresenta-se frequentemente pregueada, resultando em estrias esbranquiçadas ou rugosidades, não destacáveis a raspagem e sem sintomatologia. Um critério clínico importante para o diagnóstico do leucoedema é o fato de ao distender e everter a mucosa oral, o aspecto esbranquiçado desaparece temporariamente (Mortazavi et al., 2019; Neville, 2009).

3.6 Líquen Plano

O líquen plano (LP) é uma doença dermatológica crônica que, com alta recorrência, afeta a mucosa oral. Sua etiologia permanece desconhecida, porém alguns fatores têm sido associados, como ansiedade, diabetes, doenças autoimunes, doenças intestinais, uso de drogas e estresse (Bakhtiari et al., 2017; Mortazavi et al., 2019; Neville, 2009).

Clinicamente, a lesão é descrita como pápulas poligonais púrpuras e pruriginosas. Três formas de lesões bucais de líquen plano oral (LPO) são descritas: líquen plano reticular, líquen plano erosivo e líquen plano bolhoso (Neville, 2009).

O líquen plano reticular não possui sintomatologia dolorosa e manifesta-se na região posterior da mucosa jugal, bilateralmente, borda lateral e dorso da língua, a gengiva, o palato, e o vermelhão labial. Apresenta-se como estrias brancas entrelaçadas, chamadas de estrias de *Wickam* (Bakhtiari et al., 2017; Mortazavi et al., 2019; Neville, 2009).

Já o líquen plano erosivo, apesar de não ser tão frequente quanto o reticular, necessita de um maior cuidado, devido a apresentação de sintomatologia dolorosa. Ao exame físico intrabucal é possível notar áreas eritematosas atróficas, com graus variáveis de ulceração central. Se o componente erosivo for grave, pode ocorrer separação entre o epitélio e o tecido conjuntivo subjacente, resultando na apresentação relativamente rara do líquen plano bolhoso (Mortazavi et al., 2019; Neville, 2009; Scully & Porter, 2000). A Tabela 2 descreve a classificação do LPB de acordo com suas características clínicas e sintomatologia.

Tabela 2 – Classificação do Líquen Plano Bucal.

Tipo	Considerações clínicas	Sítio de acometimento	Sintomatologia
Forma Reticular	Linhas brancas entrelaçadas (estrias de Wickham), envoltas por uma borda eritematosa. Forma mais recorrente.	Região posterior da mucosa jugal bilateralmente. Podendo acometer, concomitantemente, a borda lateral e o dorso da língua, gengiva, palato, e o vermelho do lábio	Assintomático
Forma Erosiva	Áreas atróficas e eritematosas envoltas por estrias irradiadas, com graus variáveis de ulceração central	Qualquer região da mucosa oral.	Dor ou queimação no local
Forma Bolhosa	Se a lesão for muito grave, poderá haver a separação do epitélio e o tecido conjuntivo, gerando a forma bolhosa	Mucosa jugal nas regiões posterior e inferior dos 2º e 3º molares.	Dor no local, principalmente quando há rompimento das bolhas

Fonte: Binda et al. (2021).

Com relação ao tratamento do líquen plano, a literatura aponta que a forma reticular não necessita, na maioria das vezes, de tratamento. Em alguns casos a sobreposição de espécies da *Cândida* pode causar sensação de queimação na cavidade oral, o que torna necessário o uso de antifúngicos (Mortazavi et al., 2019; Neville, 2009; Scully & Porter, 2000).

Em contrapartida, a forma erosiva e bolhosa, devem seguir a terapia medicamentosa com corticoesteróides tópicos concomitante de drogas antifúngicas, devido a sintomatologia dolorosa relatada pelos pacientes (Pereda Rojas et al., 2016). Os esteroides sistêmicos são recomendados para reduzir os sintomas de lesões resistentes. Outros tratamentos envolvem inibidores de calcineurina, retinóides e fototerapia ultravioleta (Bakhtiari et al., 2017; Mortazavi et al., 2014).

O LPO é considerado uma desordem potencialmente maligna de baixo risco, representando cerca de 0,2% ao ano de transformação maligna. Dessa forma, o monitoramento anual deve ser feito em pacientes com LPO. A literatura aponta que placas, lesões erosivas e ulcerativas, principalmente na região de palato mole, borda lateral e ventre de língua e assoalho de boca são sítios com maior tendência para transformação maligna, e a biopsia deve ser considerada para excluir displasia ou carcinoma (Neville, 2009; Nosratzehi, 2018).

3.7 Reação de contato Liquenóide

As reações de contato liquenóide (RCL) são caracterizadas como uma reação de hipersensibilidade decorrente de constituintes derivados de materiais dentários. Habitualmente, possui caráter assintomático, porém pode haver queixas de desconforto durante a mastigação de alimentos quentes em casos em que a lesão apresenta sua eritematosas ou ulcerativas (Kamath et al., 2015; Neville, 2009).

Clinicamente, as RCLs apresentam as mesmas características do líquen plano oral, como pápulas, retículos, eritema e úlceras. Entretanto, a extensão e local da lesão permite diferenciar tais desordens. A maioria das RCLs está restrita a regiões de contato com materiais dentários, como a mucosa bucal e bordas laterais da língua, sendo raramente encontradas em gengivas, mucosa palatina, assoalho da boca e ventre de língua (Neville, 2009).

O diagnóstico das RCLs é estabelecido através do exame físico da mucosa oral e sua relação direta com restaurações dentárias. Em alguns casos, a biopsia pode ser realizada para confirmar o diagnóstico e para eliminar outras patologias, como a

displasia. Entretanto, as características histopatológicas encontradas no RCLs são indistinguíveis das do líquen plano oral (Neville, 2009)

O tratamento das RCLs consiste em medidas locais, como melhora na higiene oral, alisamento, polimento e recontorno das restaurações. Em alguns casos, deve realizar a remoção do fator de irritação e substituí-lo por restauração não metálica (Neville, 2009)

3.8 Lesão por Mordiscamento

A lesão por mordiscamento é comum em pessoas ansiosas e que passam por situações de estresse. A lesão é encontrada, normalmente, na mucosa jugal, bilateralmente, ou nas margens laterais da língua. Acomete, em sua maioria, mulheres acima de 35 anos de idade (Anura, 2014; Kang et al., 2012).

Clinicamente, é possível notar uma área branca com espessamento e descamação do epitélio, podendo haver áreas eritematosas, com erosão ou ulceração traumática. De forma clássica, essas lesões acometem a mucosa jugal, em sua porção média, na região correspondente a linha de oclusão dentária (Anura, 2014; Kang et al., 2012; Mortazavi et al., 2019).

Por se tratar de uma lesão benigna que não apresenta riscos de complicações, a lesão por mordiscamento não requer nenhum tratamento. A regressão se baseia na eliminação de hábitos nocivos, como morder a mucosa bucal (Anura, 2014; Kang et al., 2012; Mortazavi et al., 2019; Neville, 2009).

3.9 Linha alba

Também chamada de linha de mordida horizontal, a linha alba é uma alteração benigna muito comum da mucosa bucal. A fisiopatologia da lesão envolve uma combinação de irritação por atrito e trauma por sucção ao longo das superfícies vestibulares e ao longo das superfícies oclusais opostas (Messadi et al., 2003; Neville, 2009).

Ao exame físico intrabucal, observa-se uma linha branca, bilateral, na mucosa jugal ao longo do plano oclusal dos dentes adjacentes. A linha varia em proeminência de pouco visível a altamente proeminente (Messadi et al., 2003; Neville, 2009).

O diagnóstico da linha alba é realizado pelo exame físico, dispensando a biopsia no local. Por se tratar de uma lesão benigna sem complicações, intervenções terapêuticas não são necessárias. Entretanto, em alguns casos, pode ser recomendado a utilização de telas de mordida, para serem utilizadas durante a noite, a fim de proteger a mucosa jugal de mordidas involuntárias (McKinney et al., 2021; Messadi et al., 2003; Neville, 2009).

3.10 Nevo branco esponjoso

O nevo branco esponjoso (NBE), também chamado de doença de Cannon e displasia pinguada branca familiar, consiste em uma doença autossômica dominante relativamente rara, sem predileção por sexo, resultante de um defeito na ceratinização da mucosa bucal (Neville 2009).

Clinicamente o NBE manifesta-se como placa branca simétricas, espessas, difusas, corrugadas ou aveludadas, de tamanhos variados, sem presença de sintomatologia dolorosa. A mucosa jugal, bilateralmente, é a área mais acometida pela lesão, entretanto, áreas como ventre de língua, mucosa labial, palato mole, mucosa alveolar e assoalho de boca também podem estarem acometidos. Lesões extraorais, como mucosa genital, laríngea e esofágica são incomuns (de Haseth et al., 2017; Neville, 2009).

Por se tratar de uma lesão hereditária, o diagnóstico do NBE é realizado com base na história detalhada do paciente e da família, além de inspeção das lesões nas mucosas afetadas, análise histopatológica e análise genética molecular. Por se tratar de uma lesão benigna, nenhum tratamento é indicado para NBE (Ali et al., 2013; de Haseth et al., 2017; Neville, 2009) .

3.11 Características que ajudam no diagnóstico

A Tabela 3 descreve de forma simplificada o sítio anatômico mais frequente para cada uma das lesões citadas e seus principais meios de diagnósticos.

Tabela 3 – Características que ajudam no diagnóstico de lesões brancas benignas da mucosa oral.

Lesão	Sítio Anatômico	Principais meios de diagnóstico
Candidíase Pseudomembranosa	Boca, língua e palato	Aspecto Clínico - pseudomembranas, normalmente com padrão simétrico.
Leucoplasia	mucosa bucal, vermelhão labial e gengiva	Aspecto clínico e eliminação de outras desordens.
Estomatite Nicotínica	Mucosa palatina	Aspecto clínica e histórico de hábitos de fumar.
Queilite Actínica	Vermelhão do lábio inferior	Aspecto clínico e biopsia.
Leucoedema	Bucal	Aspecto clínico e extensão da mucosa.
Líquen Plano	Mucosa bucal posterior bilateralmente	Aspecto clínico (normalmente possui padrão simétrico) e histopatologia.
Reação de contato liquenóide	Locais que estão regularmente em contato com materiais dentários (mucosa bucal e bordas laterais da língua)	Aspecto clínico (relação com restauração metálica) e, em alguns casos, biopsia.
Lesão por mordiscamento	Mucosa jugal, lábios, borda lateral da língua	Aspecto clínico e anamnese (história de hábitos de mordida ou mastigação).
Linha Alba	Mucosa jugal	Aspecto clínico
Nevo Branco Esponjoso	Principalmente mucosa jugal, bilateralmente.	Histórico do paciente e da sua família, exames clínico e histopatológico e análise genética molecular.

Fonte: autoria própria, (2021).

3.12 Diagnósticos Diferenciais

A Tabela 4 aborda as lesões brancas benignas da mucosa oral, simplificando seus diagnósticos diferenciais e tratamentos indicados.

Tabela 4 – Diagnósticos diferencial e tratamento das lesões brancas benignas da cavidade oral.

Lesão	Diagnóstico Diferencial	Tratamento
Candidíase Pseudomembranosa	Líquen Plano, trauma e deficiência nutricional.	Antifúngicos.
Leucoplasia	Líquen plano, candidíase pseudomembranosa e lúpus eritematoso crônico discóide	Não indicado
Estomatite Nicotínica	Leucoplasia, candidíase e penfigóide bolhoso.	Regressão após cessação do tabagismo.
Nevo Branco esponjoso	Lúpus eritematoso crônico discóide e outros tipos de queilites (esfoliativa, glangular e granulomatosa)	Não indicado
Leucoedema	Leucoplasia, nevo branco esponjoso, lesão por mordiscamento e hiperqueratose	Não indicado
Líquen Plano Oral	Pênfigo, leucoedema e leucoplasia.	Esteróide tópico, uso concomitante de drogas antifúngicas.
Reação de contato liquenóide	Líquen plano oral, leucoplasia e candidíase	Melhora na higiene oral, alisamento, polimento e recontorno das restaurações. Substituição do material restaurador.
Lesão por mordiscamento	Líquen plano oral, candidíase, leucoplasia, nevo branco esponjoso	Cessaçãõ da mastigaçãõ habitual.
Linha Alba	Lesão por mordiscamento, leucoedema e líquen plano oral.	Cessaçãõ do hábito nocivo e utilizaçãõ de placas dentárias noturnas.
Nevo Branco Esponjoso	Leucoedema, líquen plano oral e lesão por mordiscamento.	Não indicado

Fonte: autoria própria, (2021).

4 Considerações finais

A partir das trajetórias bibliográficas dos pesquisadores, esse estudo abordou acerca das lesões brancas benignas da mucosa oral, destacando sua apresentação clínica, seus diagnósticos e seus tratamentos.

Os resultados desta pesquisa revelam dez principais lesões brancas na mucosa oral, sendo elas candidíase pseudomembranosa, leucoplasia, estomatite nicotínica, queilite actínica, leucoedema, líquen plano, reação de contato liquenóide, lesão por mordiscamento, linha alba e nevo branco esponjoso. Diante disso, é de extrema importância que os profissionais da saúde estejam familiarizados com essas lesões, distinguindo-as de lesões malignas que afetam a cavidade oral, a fim de que se estabeleça o correto tratamento para cada caso.

Com isso, o levantamento bibliográfico sobre as lesões brancas benignas da mucosa oral se mostra importante, pois envolve estudos retrospectivos que possuem relação com o tema proposto e, ao mesmo tempo, cria-se a possibilidade futura de novos pesquisadores abordarem o tema, criando novos trabalhos, para que haja melhor direcionamento quanto ao diagnóstico e tratamento correto dessas lesões.

Referências

- Ali, M., Joseph, B., & Sundaram, D. (2013). Prevalence of oral mucosal lesions in patients of the Kuwait University Dental Center. *The Saudi Dental Journal*, 25(3), 111–118. <https://doi.org/10.1016/j.sdentj.2013.05.003>
- Anura, A. (2014). Traumatic oral mucosal lesions: a mini review and clinical update. *Oral Health and Dental Management*, 13(2), 254–259.
- Bakhtiari, S., Azari-Marhabi, S., Mojahedi, S. M., Namdari, M., Rankohi, Z. E., & Jafari, S. (2017). Comparing clinical effects of photodynamic therapy as a

- novel method with topical corticosteroid for treatment of Oral Lichen Planus. *Photodiagnosis and Photodynamic Therapy*, 20, 159–164. <https://doi.org/10.1016/j.pdpdt.2017.06.002>
- Bhattacharyya, I., & Chehal, H. K. (2011). White lesions. *Otolaryngologic Clinics of North America*, 44(1), 109–131, vi. <https://doi.org/10.1016/j.otc.2010.09.009>
- Binda, N. C., Binda, A. L. C., Pinho, R. A. de, Ramalho, M. A., Leão, G. C., Girard, B. P., Silva, R. B., Silva, M. K. G. da, Fernandes, N. D. L., Fernandes, J. D. L., Sousa, Z. da S., Monteiro, M. S., Coêlho, L. P. I., Barros, L. S. de A., Moreira, T. P. C., Costa, A. M., & Leão, M. J. da R. (2021). Lesões potencialmente malignas da região bucomaxilofacial. In *Research, Society and Development* (Vol. 10, Issue 11, p. e185101119452). <https://doi.org/10.33448/rsd-v10i11.19452>
- de Haset, S. B., Bakker, E., Vermeer, M. H., El Idrissi, H., Bosse, T., Smit, V. T. H. B. M., Terron-Kwiatkowski, A., McLean, W. H. I., Peters, A. A. W., & Hes, F. J. (2017). A novel keratin 13 variant in a four-generation family with white sponge nevus. *Clinical Case Reports*, 5(9), 1503–1509. <https://doi.org/10.1002/ccr3.1073>
- Kamath, V. V., Setlur, K., & Yerlagudha, K. (2015). Oral lichenoid lesions - a review and update. *Indian Journal of Dermatology*, 60(1), 102. <https://doi.org/10.4103/0019-5154.147830>
- Kang, H. S., Lee, H. E., Ro, Y. S., & Lee, C. W. (2012). Three cases of “morsicatio labiorum”. In *Annals of dermatology* (Vol. 24, Issue 4, pp. 455–458). <https://doi.org/10.5021/ad.2012.24.4.455>
- McKinney, R., Olmo, H., & McGovern, B. (2021). *Benign Chronic White Lesions Of The Oral Mucosa*.
- Messadi, D. V., Waibel, J. S., & Mirowski, G. W. (2003). White lesions of the oral cavity. *Dermatologic Clinics*, 21(1), 63–78. [https://doi.org/https://doi.org/10.1016/S0733-8635\(02\)00069-4](https://doi.org/https://doi.org/10.1016/S0733-8635(02)00069-4)
- Mortazavi, H., Baharvand, M., & Mehdipour, M. (2014). Oral potentially malignant disorders: an overview of more than 20 entities. *Journal of Dental Research, Dental Clinics, Dental Prospects*, 8(1), 6–14. <https://doi.org/10.5681/joddd.2014.002>
- Mortazavi, H., Safi, Y., Baharvand, M., Jafari, S., Anbari, F., & Rahmani, S. (2019). Oral White Lesions: An Updated Clinical Diagnostic Decision Tree. *Dentistry Journal*, 7(1), 15. <https://doi.org/10.3390/dj7010015>
- Neville, B. W. D. D. C. A. J. B. (2009). *Oral and Maxillofacial Pathology*. (3rd ed.).
- Nosratzahi, T. (2018). Oral Lichen Planus: an Overview of Potential Risk Factors, Biomarkers and Treatments. *Asian Pacific Journal of Cancer Prevention : APJCP*, 19(5), 1161–1167. <https://doi.org/10.22034/APJCP.2018.19.5.1161>
- Pereda Rojas, M. E., González Cardona, Y., & Torres Herrera, L. W. (2016). Actualización sobre liquen plano bucal. *Correo Científico Médico*, 20(3), 539–555.
- Pereira, A., Shitsuka, D., Parreira, F., & Shitsuka, R. (2018). Método Qualitativo, Quantitativo ou Quali-Quanti. In *Metodologia da Pesquisa Científica*. https://repositorio.ufsm.br/bitstream/handle/1/15824/Lic_Computacao_Metodologia-Pesquisa-Cientifica.pdf?sequence=1. Acesso em: 28 março 2020.
- Ramos, R. T., Paiva, C. R., Filgueiras, A. M. D. O., Silva-Junior, G. O., Cantisano, M. H., Ferreira, D. D. C., & Ribeiro, M. (2017). Leucoplasia Oral: conceitos e repercussões clínicas. *Revista Brasileira de Odontologia*, 74(1), 51. <https://doi.org/10.18363/rbo.v74n1.p.51>
- Scully, C., & Porter, S. (2000). ABC of oral health. Swellings and red, white, and pigmented lesions. *BMJ (Clinical Research Ed.)*, 321(7255), 225–228. <https://doi.org/10.1136/bmj.321.7255.225>
- Vieira, R. A. M. A. R., Minicucci, E. M., Marques, M. E. A., & Marques, S. A. (2012). Actinic cheilitis and squamous cell carcinoma of the lip: clinical, histopathological and immunogenetic aspects. *Anais Brasileiros de Dermatologia*, 87(1), 105–114. <https://doi.org/10.1590/s0365-05962012000100013>