

Reabilitação estética de diastemas através da técnica direta com resina composta:

Relato de caso

Aesthetic rehabilitation of diastema using the direct technique with composite resin: Case report

Rehabilitación estética del diastema mediante técnica directa con resina compuesta: Reporte de caso

Recebido: 30/11/2021 | Revisado: 05/12/2021 | Aceito: 06/12/2021 | Publicado: 15/12/2021

Izabel Castro da Silva

ORCID: <https://orcid.org/0000-0002-3090-4698>
Centro Universitário Fametro, Brasil
E-mail: izabelcastro@gmail.com

Taysa Santos de Oliveira

ORCID: <https://orcid.org/0000-0002-5915-8836>
Centro Universitário Fametro, Brasil
E-mail: taysasantosdeoliveira@gmail.com

André Reinaldo Benevides Xavier Júnior

ORCID: <https://orcid.org/0000-0002-4108-0364>
Centro Universitário Fametro, Brasil
E-mail: andreinaldo19@gmail.com

Giovanna Victória Grisi Costa

ORCID: <https://orcid.org/0000-0002-0773-685X>
Centro Universitário Fametro, Brasil
E-mail: giovannavgcosta@gmail.com

Luciana Onety Ramalho

ORCID: <https://orcid.org/0000-0003-4100-860X>
Centro Universitário Fametro, Brasil
E-mail: luciana.ramalho@fametro.edu.br

Gabriela de Figueiredo Meira

ORCID: <https://orcid.org/0000-0002-8285-8769>
Universidades Federal de Santa Maria, Brasil
E-mail: gabriela.meira@fametro.edu.br

Juliana Lopes de Sá

ORCID: <https://orcid.org/0000-0002-1927-2191>
Centro Universitário Fametro, Brasil
E-mail: juliana.lopes@fametro.edu.br

Resumo

Objetivo: O objetivo deste trabalho é relatar o caso clínico de reabilitação estética de diastemas, com enceramento diagnóstico 3D, utilização de guia palatino e fechamento dos espaços dentários com resina composta. Metodologia: Partindo da permissão da paciente por meio do Termo de Consentimento Livre e Esclarecido em partilhar sua imagem para devido fim, o presente estudo trata de um relato de caso clínico de cunho analítico descritivo (Pereira et al., 2018). Relato de Caso: Paciente do gênero feminino, 23 anos, compareceu à Clínica Odontológica do Centro Universitário FAMETRO, apresentando como queixa principal “Insatisfação devido ao espaço entre os dentes anteriores e tamanhos desproporcionais”. Durante a anamnese não foram relatados problemas de saúde ou alterações sistêmicas. Considerações Finais: Dessa forma, orientando-se minuciosamente no protocolo restaurador, conquistou-se o sucesso da técnica empregada e do resultado final tendo em vista os conceitos estéticos clínicos e as expectativas da paciente.

Palavras-chave: Resina composta; Diastema; Facetas dentárias; Estética dentária.

Abstract

Objective: The objective of this paper is to report the clinical case of esthetic rehabilitation of diastemas, with 3D diagnostic wax-up, use of a palatal guide and closure of dental spaces with composite resin. Methodology: Based on the patient's permission through the Free and Informed Consent Term to share their image for the proper purpose, this study is a clinical case report of descriptive analytical nature (Pereira et al., 2018). Case Report: Female patient, 23 years old, attended the Dental Clinic of Centro Universitário FAMETRO, with the main complaint “Dissatisfaction due to the space between the anterior teeth and disproportionate sizes”. During anamnesis, no health problems or systemic changes were reported. Final Considerations: In this way, carefully oriented to the restorative protocol, the

success of the technique used and the final result was achieved, bearing in mind the clinical aesthetic concepts and the patient's expectations.

Keywords: Composite resin; Diastema; Dental veneers; Dental aesthetics.

Resumen

Objetivo: El objetivo de este trabajo es reportar el caso clínico de rehabilitación estética de diastemas, con encerado diagnóstico 3D, uso de guía palatina y cierre de espacios dentarios con resina compuesta. Metodología: Con base en el permiso del paciente a través del Término de Consentimiento Libre e Informado para compartir su imagen con el propósito adecuado, este estudio es un reporte de caso clínico de naturaleza analítica descriptiva (Pereira et al., 2018). Caso clínico: Paciente de sexo femenino, de 23 años, que acudió a la Clínica Odontológica del Centro Universitário FAMETRO, con el principal reclamo "Insatisfacción por el espacio entre los dientes anteriores y tamaños desproporcionados". Durante la anamnesis, no se reportaron problemas de salud ni cambios sistémicos. Consideraciones finales: De esta manera, cuidadosamente orientado al protocolo restaurador, se logró el éxito de la técnica utilizada y el resultado final, teniendo en cuenta los conceptos clínico-estéticos y las expectativas del paciente.

Palabras clave: Resina compuesta; Diastema; Carillas dentales; Estética dental.

1. Introdução

A estética do sorriso vem sendo fator primordial para o ser humano, pois o desejo por um sorriso harmônico tem sido cada vez mais procurado. Inovações de técnicas na odontologia reabilitadora e estética estão sendo extremamente abrangentes e revolucionárias, com o intuito de proporcionar satisfação na reabilitação de alterações de forma, posição, cor e tamanho dos dentes (De Almeida *et al.*, 2019)

Dentre as alterações que afetam esteticamente o sorriso está o diastema, o qual está diretamente relacionado à ausência, espaço ou lacuna entre os contatos proximais de dois ou mais dentes (Latempa *et al.*, 2012). Embora possa estar presente em toda cavidade oral, é mais prevalente na região anterossuperior da maxila, por esse motivo, o apelo estético pela harmonização do sorriso faz com que os indivíduos procurem o tratamento desse espaçamento, havendo diversas opções de intervenção terapêutica para a correção do problema (Bowers *et al.*, 2008)

No meio dos muitos tratamentos propostos para a reabilitação do diastema, existe a técnica direta utilizando resina composta, onde se realiza a restauração propriamente dita para fechamento dos elementos que possuem esses espaços. Este procedimento torna-se viável por fatores como dispensar uso de provisórios, menor desgaste dental, resultados estéticos satisfatórios, baixo custo comparado à outras técnicas, maior aceitação do paciente e rapidez no tratamento, facilidade de realizar consertos, além de ser uma alternativa conservadora e reversível (Campagnolo *et al.*, 2019). A respeito das desvantagens relacionadas à este método está a baixa resistência ao desgaste, maior porosidade, maior infiltração marginal, e exigem manutenção frequente para repolimento superficial (Guerra *et al.*, 2017)

Outra alternativa para a reabilitação dos pacientes com o diastema são as técnicas indiretas, onde é um trabalho conjunto com laboratório, podendo ser de porcelana, cerâmica, resina composta, entre outros materiais. Esse tratamento se baseia na colagem de um fragmento heterogêneo ou uma faceta propriamente dita, que foi confeccionada utilizando o material escolhido no laboratório e que posteriormente será adaptada e cimentada nos dentes. (Gonçalves *et al.*, 2021). Esta opção oferece um adequado desempenho mecânico e redução na contração de polimerização, no entanto, possui desvantagens como um número maior de sessões, necessidade de confecção de provisório, técnica sensível em sua execução (moldagem, modelos, isolamento, restauração e cimentação), maior tempo para confecção por conta da dependência de serviços laboratoriais e por isso maior custo final (Dos Reis Goyatá *et al.*, 2018).

O tratamento ortodôntico também é uma opção de tratamento para casos indicado de fechamento dos diastemas. (De Campos *et al.*, 2015). A abordagem ortodôntica não é totalmente satisfatória em certas situações, em virtude da discrepância de alguns casos. Nesses pacientes, é importante uma avaliação estética para abordagem restauradora na intenção de distribuir os espaços e permitir restaurações proporcionais e harmônicas (Kabbach *et al.*, 2018).

O objetivo deste trabalho é relatar um caso clínico de reabilitação estética de diastemas, com enceramento 3D prévio, guia palatino e fechamento dos espaços dentários através da Técnica Direta com Resina Composta.

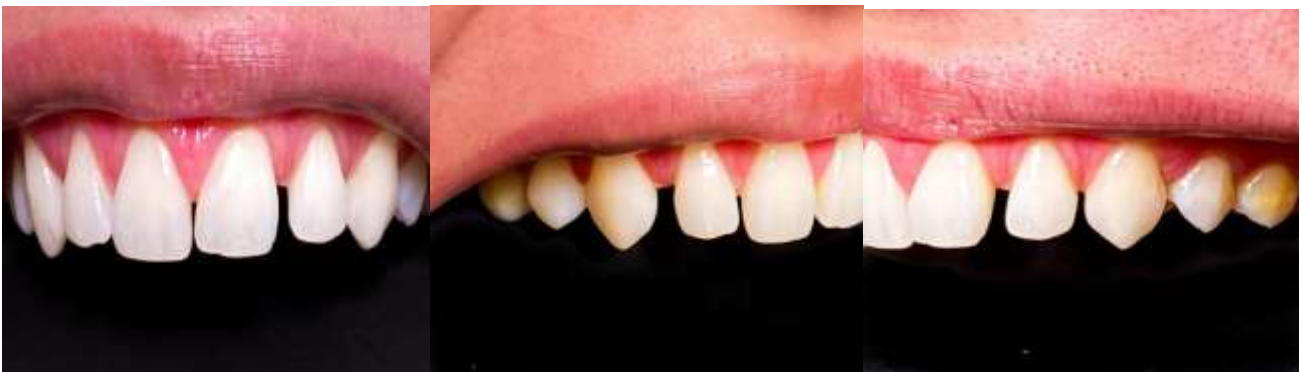2. Metodologia

Partindo da permissão da paciente por meio do Termo de Consentimento Livre e Esclarecido em compartilhar sua imagem para devido fim, o presente estudo trata de um relato de caso clínico de cunho analítico descritivo (Pereira et al., 2018) sobre fechamento de diastemas utilizando a técnica direta com resina composta, realizado na clínica odontológica do CEUNI Fametro, na disciplina de estágio supervisionado em Clínica Integrada III, do curso de graduação em odontologia do Centro Universitário Fametro.

3. Resultados e Discussão

Paciente do gênero feminino, 23 anos, compareceu à Clínica Odontológica do Centro Universitário FAMETRO, apresentando como queixa principal “Insatisfação devido ao espaço entre os dentes anteriores e tamanhos desproporcionais”. Durante a anamnese não foram relatados problemas de saúde ou alterações sistêmicas. Ao exame intraoral foi observada a presença de diastemas entre os elementos anteriores superiores 13 ao 23. Foram realizados inicialmente a anamnese, exame intraoral e fotos extra e intrabucais (Figura 1).

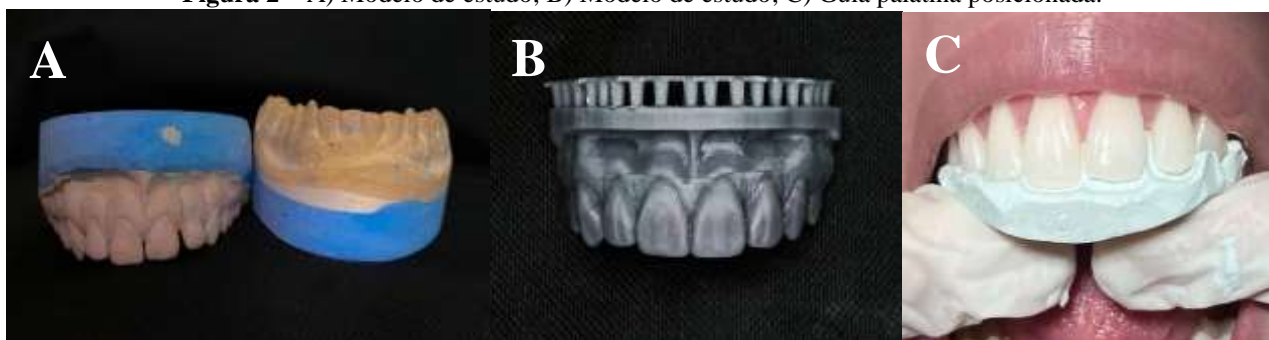
Figura 1 - A) Foto inicial intraoral dos elementos; B) Foto inicial intraoral vista lateral direita; C: Foto inicial intraoral vista lateral esquerda.



Fonte: Autores.

Em seguida, foram feitos a moldagem e solicitação de modelo de estudo para planejamento do caso. Para a obtenção dos modelos de estudo, os arcos superiores e inferiores foram moldados com silicone de condensação (Zetaplus, Zhermack, Brasil) e vazados com gesso especial tipo IV (Dent-Mix, Asfer, Brasil). Os modelos foram enviados ao laboratório para enceramento diagnóstico 3D e posteriormente confecção de guia palatino (Figura 2).

Figura 2 – A) Modelo de estudo; B) Modelo de estudo; C) Guia palatina posicionada.

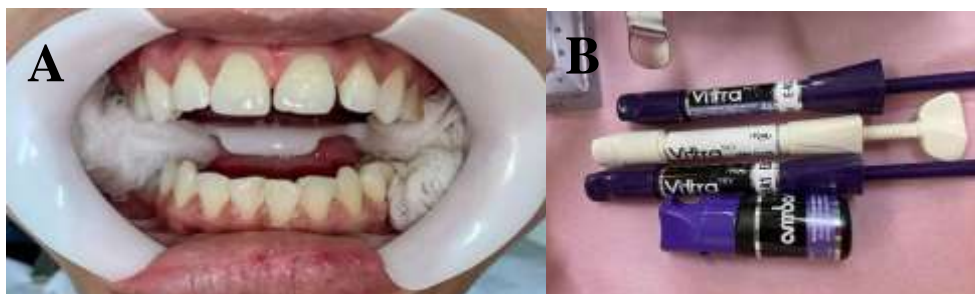

Fonte: Autores.

Posteriormente a guia palatina foi verificada na paciente a fim de servir como orientação na confecção das faces palatinas e tornar mais previsível a reconstrução dessa região. Realizou-se profilaxia utilizando pedra-pomes, escova de Robinson (Preven, Brasil) e água.

Em seguida foi feita a seleção de cor sob luz natural utilizando pequenos incrementos pela “técnica da bolinha” com possíveis opções de cores de resina colocadas nos terços cervicais, médio e incisal dos elementos, sem condicionamento ácido e sistema adesivo, somente com fotopolimerização para selecionar a cor ideal. As resinas selecionadas foram A1 (Vittra APS, FGM), Unique monocromática (Vittra APS, FGM) e E-Bleach (Vittra APS, FGM), tendo em vista que a paciente já havia sido submetida ao clareamento dental de consultório anteriormente (Figura 3).

Figura 3 – A) Seleção de cor; B) Cores de resina selecionadas.

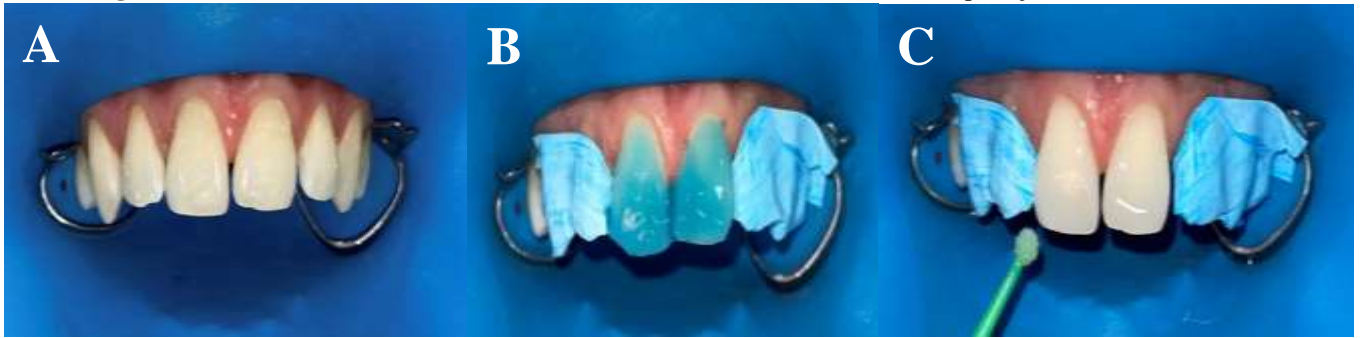

Fonte: Autores.

As sessões restauradoras iniciaram-se com a reconstrução do elemento 22, o qual era o elemento com o espaçamento maior e onde teria uma maior dificuldade em alcançar a proporcionalidade comparada aos demais elementos. Em seguida foram restaurados os demais elementos, seguindo basicamente o mesmo protocolo.

Inicialmente foi realizado o isolamento absoluto modificado utilizando grampos 00 e 209 inseridos nos primeiros pré-molares superiores de ambos os lados da arcada, lençol de borracha (Madeitex, Brasil), arco de Young, alicate perfurador Ainsworth e pinça Palmer. Após o isolamento absoluto, se seguiu para a adaptação da guia de silicone onde foi realizado novamente e em seguida foi feito o condicionamento com ácido fosfórico a 37% (Acid Gel, Villevie®, Brasil) por 30 segundos utilizando Isotope para proteger os dentes vizinhos seguido de lavagem e secagem da superfície. Logo após, se sucedeu para a aplicação do sistema adesivo (Ambar APS, FGM, Brasil) utilizando o aplicador descartável microbrush (KG®, Brasil) e a fotoativação foi por 20 segundos em cada face (Figura 4).

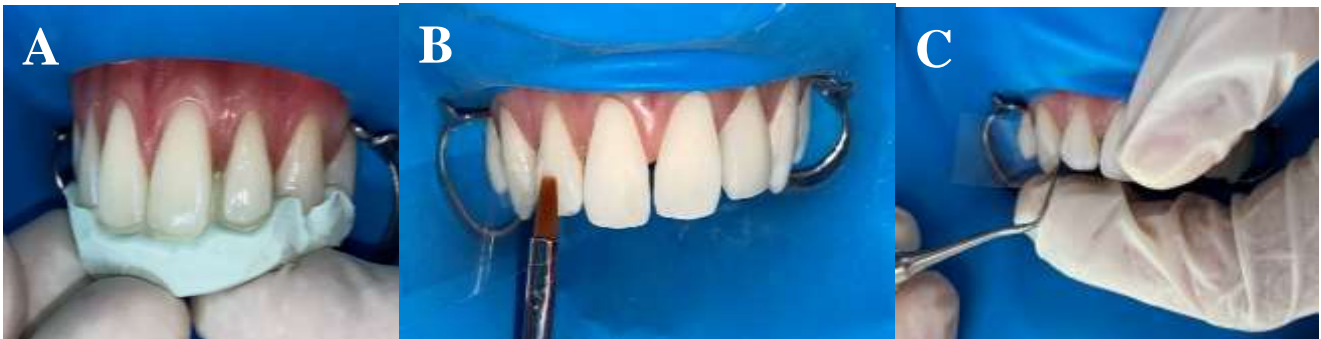Figura 4 - A) Isolamento Absoluto modificado; B) Condicionamento ácido; C) Aplicação de sistema adesivo.



Fonte: Autores.

Com o auxílio da guia de silicone, a inserção de uma fina camada de resina composta foi iniciada para formar a face palatina e facilitar a inserção dos próximos incrementos. O guia preenchido com os compósitos foi levado aos elementos, firmemente posicionado e polimerizado por 20 segundos. Após a remoção do guia cuidadosamente, as tiras de poliéster foram posicionadas nas interproximais dos elementos e foi realizada a reconstrução em pequenos incrementos para reconstrução das faces proximais e vestibulares dos elementos utilizando espátula suprafill e pincel de pêlo sintético nº24 (Tokuyama, Japão) e fotopolimerização de cada incremento por 40 segundos. Contou-se também com um compasso de ponta cega e régua milimetrada para definir uma melhor proporcionalidade. Adiante foram feitos a remoção dos excessos cervicais com bisturi de lâmina 12 e ajustes das guias de oclusão com kit de pontas diamantadas F e FF (Figura 5).

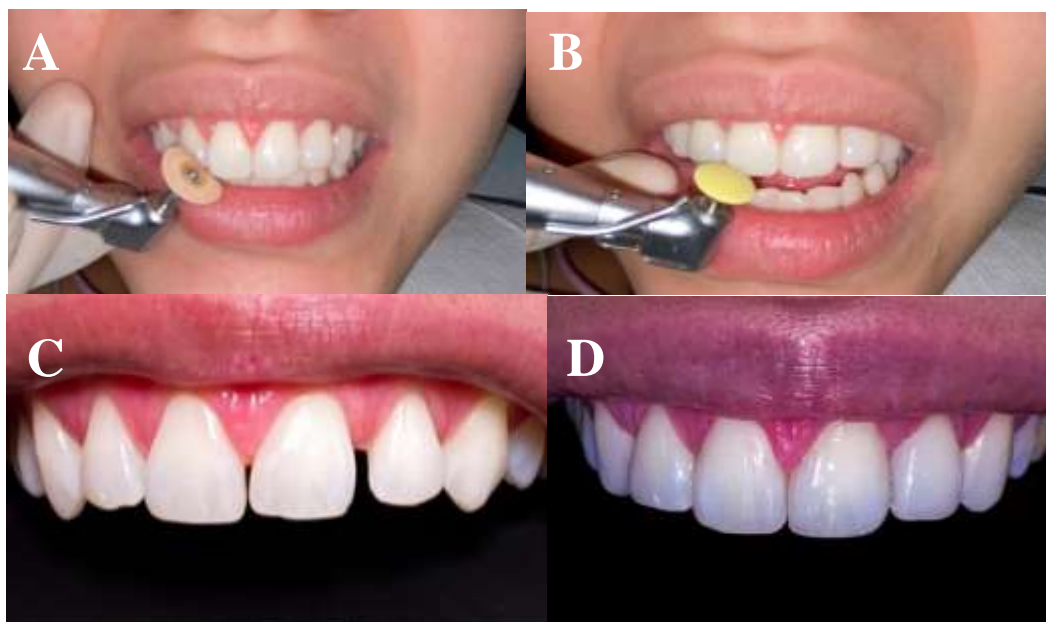
Figura 5 - A) Inserção de resina com guia palatino; B) Inserção da resina com pincel; C) Inserção da resina com espátula.



Fonte: Autores.

Após uma semana da última sessão restauradora, foi realizado o acabamento e polimento final com brocas multilaminadas, discos sequenciais de polimento da maior granulação para a menor granulação (Sof-lex Pop On, 3M Espe, EUA), kit de acabamento e polimento completo (Ultra-Gloss - American Burrs) e discos de feltro com pasta de polimento (DiamondPro, FGM®, Joinville, SC, Brasil) (Figura 6)

Figura 6 - A) Discos sequenciais de polimento; B) Kit acabamento e polimento; C) Vista inicial dos elementos; D) Vista final após tratamento restaurador.



Fonte: Autores.

Discussão

A sociedade contemporânea está progressivamente em busca do aperfeiçoamento estético do sorriso, sejam por motivos sociais, culturais ou psicológicos (De Lima *et al.*, 2020). A produção de um sorriso harmonioso tem importância elementar nas formas de comunicação entre as pessoas e está diretamente relacionada às expressões faciais (Dos Reis Goyatá *et al.*, 2018). Dessa forma a odontologia moderna está ganhando força no conceito estético no campo científico proporcionando e desenvolvendo opções de materiais com propriedades mecânicas e estéticas cada vez mais satisfatórias. Amplas opções reabilitadoras na área da dentística trouxeram também a possibilidade de agradar esteticamente e funcionalmente as disposições dos pacientes com alterações de cor, tamanho ou formatos insatisfatórios (Dantas *et al.*, 2020).

Destacam-se entre as mais prevalentes queixas de alterações o diastema dentário, o qual se observa a ausência de ponto de contato entre os dentes adjacentes, onde pode ser observado por toda extensão intraoral, no entanto, é mais

comum na região anterior na maxila, e por essa causa possui um comprometimento maior relacionado a estética do sorriso, fato observado na paciente do relato de caso apresentado, onde o diastema estava presente nos elementos 13 ao 23 (Prado & Melo, 2017).

No entanto, segundo Guerra *et al.*, (2017) a presença desse espaçamento anterossuperior pode ser motivo de alterações na fala e acarretar em problemas oclusais. Pelo contrário, não foi observado na paciente em questão, visto que por consequência a necessidade de tratamento está designada às razões estéticas. Para Diegues *et al.*, (2017), a evolução da qualidade dos materiais dentários restauradores tornou-se entendível e considerável aumento na facilidade de manipulação e na reprodução compatível da cor da estrutura dental, tendo em vista a ampla escala de cores.

No presente caso foram realizadas um total de 6 facetas através da técnica direta em resina composta nos elementos 13 ao 23, onde o método escolhido foi a primeira opção devido às inúmeras vantagens em relação ao contexto clínico de trazerem bons resultados em mimetizar as estruturas dentárias, possibilidade de evidenciar detalhes semelhantes a anatomia natural do dente, devolver propriedades como opalescência, translucidez e fluorescência, além de ter custo-benefício bom,

previsibilidade do resultado, maior aceitação do paciente, pouco desgaste ou nulo e por ser uma alternativa conservadora, reversível e rápida.

A resina composta é aplicada diretamente na estrutura dental por meio de compósitos diretos, de modo gradual em incrementos, o fechamento do diastema pode ser realizado com auxílio de enceramento diagnóstico e guia palatino (Goyotá *et al.*, 2018). Neste caso, foi utilizado o enceramento diagnóstico 3D, em que se obteve uma previsibilidade do resultado, tanto para o paciente quanto para o operador e proporcionou a transferência da morfologia dentária, maior precisão da técnica e reduz a chance de erros. A partir do enceramento diagnóstico, se obtém o guia palatino de silicone para orientação na reprodução da face palatina e incisal dos elementos a serem restaurados (Kina *et al.*, 2015).

O isolamento absoluto é essencial na prática clínica restauradora a fim de ter um maior controle da umidade pela eliminação do fluido salivar e sanguíneo, além de fornecer mais proteção dos tecidos moles, maior visibilidade do campo a ser trabalhado, evita acidentes de deglutição ou aspiração de elementos estranhos e evita contaminação bacteriana (Da Silva Cavalcante *et al.*, 2021). Todavia, segundo Benevides *et al.* (2019), devido ao uso de guia de silicone e priorizando uma melhor adaptação, o isolamento absoluto modificado é a opção mais viável, por esse motivo foi utilizado no caso apresentado, o qual promoveu de forma satisfatória a acomodação do guia palatal e evitou a umidade do campo operatório restaurador.

Segundo Lima *et al.*, (2019), independente da resina composta obter vantagens e facilidade no manuseio, a técnica direta requer conhecimento e boa habilidade manual do operador. Desse modo, é fundamental seguir criteriosamente

o protocolo clínico, como adequação do meio bucal, seleção de material, seleção de cor, isolamento efetivo e inserção correta dos incrementos resinosos para o êxito no resultado final. Outro passo essencial para qualidade da restauração direta é a lisura superficial promovida por meio de procedimentos de acabamento e polimento, que influenciam diretamente na visão estética da restauração e longevidade da mesma (Campagnolo *et al.*, 2019).

A qualidade da aparência e longevidade do tratamento restaurador está diretamente relacionada com a colaboração do paciente, sendo necessária uma boa higiene oral na finalidade de evitar a alteração de cor e textura pela degradação da matriz orgânica da resina composta (Bernades *et al.*, 2017). Além disso, os tratamentos ortodônticos são indicados eventualmente, e em certas situações são suficientes para o fechamento dos espaçamentos dentários, porém para adultos são pouco aprovados pelo fator de custo e demora do tratamento, por isso tratamentos restauradores são mais bem aceitos, fato relatado no caso, onde a paciente não se dispôs ao tratamento ortodôntico, preferindo assim o fechamento do diastema

através de restaurações em resina composta (Kabbach *et al.*, 2018).

Em contrapartida, segundo Cardoso *et al.*, (2015) há certas limitações relacionadas ao fechamento dos diastemas através das técnicas restauradoras, como o apinhamento dental e pelo fato de alguns casos o espaçamento interdental não permitir uma proporcionalidade nas restaurações, no entanto não houve limitações no caso relatado. A possibilidade da junção do tratamento ortodôntico e restaurador torna-se também uma boa opção para esses pacientes, distribuindo os espaços e permitindo restaurações proporcionais e harmônicas. Nesses casos, um olhar clínico é muito importante para um diagnóstico correto, através de uma abordagem multidisciplinar.

Ainda mais, se engloba as técnicas indiretas, tais como os laminados em cerâmica e porcelana sendo uma opção de tratamento para reconstrução do sorriso. Segundo Toste e Lima (2011) com a evolução das propriedades mecânicas dos novos sistemas, tornou-se possível realizar preparos minimamente invasivos e confecção de peças extremamente finas, porém resistentes devido à cimentação adesiva. Mondelli *et al.*, (2003) como desvantagens cita a necessidade de moldagem e restauração provisória, friáveis até sua cimentação, alto módulo de elasticidade (dureza), possibilidade de desgastar os dentes antagonistas, necessidade de laboratório especializado, maior tempo para confecção e maior custo, bem como, no caso relatado a paciente não tinha condições de custear maiores valores.

No que se refere ao desafio do fechamento dos diastemas de forma satisfatória e mantendo a proporcionalidade entre as medidas cervico-incisal e mesio-distal dos elementos dentários anterossuperiores e reabilitando o espaçamento dentário para um sorriso harmonioso de forma conservadora, rápida e reversível, a abordagem relatada no presente artigo se mostrou satisfatória e eficiente. O adequado planejamento do tratamento restaurador, conhecimento teórico e prático, juntamente com a colaboração do paciente, promovem sucesso estético e funcional da restauração direta em resina composta.

4. Considerações Finais

O protocolo dos compósitos restauradores diretos, desde que havendo planejamento do caso seguido de forma correta e respeitando as etapas clínicas juntamente com a colaboração do paciente proporcionam uma adequada reabilitação estética de diastemas, tendo em vista a reanatomização dos elementos anteriores de forma proporcional e de maneira conservadora. Através do presente artigo foi exposto detalhadamente os protocolos que permitem o sucesso da técnica e propõe uma abordagem terapêutica conservadora para a prática clínica odontológica restauradora. Assim, alcançando o sucesso da técnica empregada e do resultado final tendo em vista os conceitos estéticos clínicos e as expectativas da paciente.

Referências

- Benevides, A. A. A., Venâncio, A. E. F., & Feitosa, Victor Pinheiro. (2019). A influência do isolamento absoluto no sucesso de restaurações diretas e tratamento endodôntico: uma revisão de literatura. *Revista Odontológica de Araçatuba*, 35-40.
- Bernardes, A. C. T. A. (2017). Seleção de cor para a obtenção de restaurações anteriores diretas imperceptíveis.
- Campagnolo, V., et al. (2019). Correção de diastemas por meio de restaurações diretas em resina composta: relato de caso clínico. *Revista Expressão Católica Saúde*, 4(2), 52-60.
- Cardoso, P., & Decurcio, R. (2015). Fundamentos estéticos. Facetas: lentes de contato e fragmentos cerâmicos. Florianópolis: Editora Ponto.
- Dantas, M. V. O., Nogueira, P. L., Araújo, A. da S., Silva, Q. P. da, Lima, F. de O., Penha, E. S. da, Rosendo, R. A., Guênes, G. M. T., Figueiredo, C. H. M. da C., & Medeiros, L. A. D. M. de. (2020). Fechamento de diastema com auxílio de guia palatino: relato de caso. *Research, Society and Development*, 9(7), e46973834. <https://doi.org/10.33448/rsd-v9i7.3834>
- Da Silva Cavalcante, S. K., et al. (2021). O uso do ácido hialurônico associado ao fechamento de diastema para tratamento de black spaces: estudo de caso clínico. *Revista Eletrônica Acervo Saúde*, 13(4), e6958-e6958.
- Da Silva Lima, M. G., et al. Reanatomização do sorriso com uso de resina composta: relato de caso. *Archives of Health Investigation*, 8(9).
- De Almeida, Leonardo et al. (2019). Reabilitação estética de diastemas anterossuperiores com resina composta após abordagem ortodôntica. *Clinical and Laboratorial Research in Dentistry*.
- Campos, K. M. G. de, Rodrigues, R. A., Figueiredo, C. H. M. da C., Guênes, G. M. T., Alves, M. A. S. G., Rosendo, R. A., Penha, E. S. da, Nogueira, P. L., Dantas, M. V. O., & Medeiros, L. A. D. M. de. (2021). Facetas diretas anteriores: Uma revisão de literatura. *Research, Society and Development*, 10(6), e48910615729. <https://doi.org/10.33448/rsd-v10i6.15729>.
- De Campos, P. R. B., et al. (2015). Reabilitação da estética na recuperação da harmonia do sorriso: relato de caso. *Revista da Faculdade de Odontologia-UPF*, 20(2).
- De Lima, H. E. B., et al. (2020). Fechamento de diastema utilizando resina composta. *Brazilian Journal of Development*, 6(12), 95036-95045.
- Dos Reis Goyatá, F., et al. (2018). Restauração dos dentes anteriores superiores com resina composta.
- Dos Reis Goyatá, F., et al. (2018). Técnicas alternativas de restauração indireta em resina composta: relato de casos clínicos. *Archives Of Health Investigation*, 7(7).
- Diegues, M. A., et al. (2017). Cerâmica X Resina Composta: o que utilizar? *Revista Uningá*, 51(1).
- Guerra, M. L. R. P., Venâncio, G. N., & Augusto, C. R. (2017). Fechamento de diastemas anteriores com resina composta direta: relato de caso. *Revista da faculdade de odontologia de lins*, 27(1), 63-68.
- Kabbach, W., Sampaio, C. S., & Hirata, Ronaldo. (2018). Diastema closures: A novel technique to ensure dental proportion. *Journal of Esthetic and Restorative Dentistry*, 30(4), 275-280.
- Kina, M., et al. (2015). Tratamento restaurador estético minimamente invasivo através da técnica direta com compósito. Relato de caso clínico. *Archives of Health Investigation*, 4(4).

Latempa, A. M. A., *et al.* (2012). Fechamento de diastema através do uso de resinas compostas – Relato de caso. *Revista Fluminense De Odontologia*. Rio de Janeiro.

Prado, E. M., A., *et al.* (2017). Fechamento De Diastema E Reanatomização De Dente Conoide: Relato De Caso Clínico (Unit-Se).

Pereira, M. R., *et al.* (2020). Reabilitação estética com resina composta em paciente jovem: Relato de caso clínico. *Rev Odontol Bras*, 20-28 v29i88.1296.

Pereira, A. S., Shitsuka, D. M., Parreira, F. J., & Shitsuka, R. (2018). Metodologia da pesquisa científica. UFSM