

Tratamento de Perfuração Radicular Cervical com o uso de MTA - relato de caso

Treatment of Cervical Root Perforation Using MTA - case report

Tratamiento de Perforación Cervical de la Raiz con MTA - reporte de caso

Recebido: 07/01/2022 | Revisado: 15/01/2022 | Aceito: 17/01/2022 | Publicado: 18/01/2022

George Táccio de Miranda Candeiro

ORCID: <https://orcid.org/0000-0003-2512-0554>

Centro Universitário Christus, Brasil

E-mail: georgecandeiro@hotmail.com

Amanda Mourão Ley Barros

ORCID: <https://orcid.org/0000-0003-0662-7093>

Universidade Federal do Ceará, Brasil

E-mail: amandamley@hotmail.com

Samilla dos Santos Gonçalves Monteiro

ORCID: <https://orcid.org/0000-0001-8409-5550>

Universidade de São Paulo, Brasil

E-mail: samillamonteiro@hotmail.com

Hermano Camelo Paiva

ORCID: <https://orcid.org/0000-0002-5864-1447>

Universidade de São Paulo, Brasil

Universidade Anhanguera Educacional, Brasil

E-mail: hermanopaiva@usp.br

Luciana Maria Arcanjo Frota

ORCID: <https://orcid.org/0000-0002-1342-5038>

Universidade Federal do Ceará, Brasil

E-mail: luciana.arcanjo@hotmail.com

Luiza Riomar Paz

ORCID: <https://orcid.org/0000-0003-0681-8551>

Universidade de São Paulo, Brasil

E-mail: luizariomarpaz@yahoo.com.br

Luiz Carlos Costa Madeira Alves

ORCID: <https://orcid.org/0000-0003-3373-541X>

Universidade de Fortaleza, Brasil

E-mail: georgecandeiro@hotmail.com

Antônio Sérgio Teixeira de Menezes

ORCID: <https://orcid.org/0000-0003-1368-4280>

Centro Universitário Christus, Brasil

E-mail: serteixeiramenezes@yahoo.com.br

Resumo

Introdução: A perfuração radicular é um acidente caracterizado pela comunicação entre o espaço pulpar ou canal radicular com os tecidos periodontais de sustentação do elemento dentário. Este tipo de complicação pode acontecer em virtude de cáries extensas, reabsorções radiculares ou ainda devido ao uso incorreto de brocas e outros instrumentos endodônticos. O presente estudo teve como objetivo relatar um caso clínico em que foi realizado o tratamento endodôntico de um elemento dental com perfuração radicular, utilizado o MTA para o selamento da perfuração. **Relato de caso:** Paciente do sexo masculino, 29 anos, foi encaminhado para a clínica de especialização para continuação e tratamento endodôntico. Ao exame radiográfico observou-se espessamento do espaço do ligamento periodontal na região apical e área radiolúcida na região coronária sugestiva de perfuração radicular, confirmada clinicamente e com o uso do localizador eletrônico foraminal. Na primeira sessão foi realizado o preparo químico-cirúrgico e uso de medicação intracanal. Na sessão seguinte foi realizado o fechamento da perfuração radicular com o uso de MTA cinza e sem seguida a obturação do canal. **Considerações finais:** Uma conduta clínica adequada, com a utilização de tecnologia e equipamentos que auxiliam no diagnóstico bem como o uso de materiais mais indicados para o tratamento de perfurações radiculares são fundamentais para a obtenção de resultados clínicos favoráveis.

Palavras-chave: Endodontia; Materiais Biomédicos e Odontológicos; Tratamento do Canal Radicular.

Abstract

Introduction: Root perforation is an accident characterized by the communication between the pulp space or root canal with the periodontal tissues that support the dental element. This type of complication can happen due to extensive caries, root resorption or even due to the incorrect use of burs and other endodontic instruments. The present study

aimed to report a clinical case in which the endodontic treatment of a dental element with root perforation was performed, using MTA to seal the perforation. Case report: Male patient, 29 years old, was referred to the specialization clinic for continuation and endodontic treatment. The radiographic examination showed thickening of the periodontal ligament space in the apical region and a radiolucent area in the coronary region suggestive of root perforation, clinically confirmed with the use of an electronic foraminal locator. In the first session, chemical-surgical preparation and use of intracanal medication were performed. In the following session, the root perforation was closed with the use of gray MTA, followed by the filling of the canal. Final considerations: Appropriate clinical management, with the use of technology and equipment that aid in the diagnosis, as well as the use of the most suitable materials for the treatment of root perforations, are essential to obtain favorable clinical results.

Keywords: Endodontics; Biomedical and Dental Materials ; Root Canal Therapy.

Resumen

Introducción: La perforación radicular es un accidente caracterizado por la comunicación entre el espacio pulpar o conducto radicular con los tejidos periodontales que sostienen el elemento dentario. Este tipo de complicación puede ocurrir por caries extensa, reabsorción radicular o incluso por el uso incorrecto de fresas y otros instrumentos de endodoncia. El presente estudio tuvo como objetivo reportar un caso clínico en el que se realizó el tratamiento endodóntico de un elemento dental con perforación radicular, utilizando MTA para sellar la perforación. Caso clínico: Paciente de sexo masculino, 29 años, remitido a la clínica de especialización para su continuación y tratamiento endodóntico. El examen radiográfico mostró engrosamiento del espacio del ligamento periodontal en la región apical y una zona radiolúcida en la región coronaria sugestiva de perforación radicular, confirmada clínicamente con el uso de un localizador foraminal electrónico. En la primera sesión se realizó la preparación químico-quirúrgica y el uso de medicación intracanal. En la siguiente sesión se cerró la perforación radicular con el uso de MTA gris, seguido del relleno del conducto. Consideraciones finales: Un manejo clínico adecuado, con el uso de tecnología y equipos que ayuden en el diagnóstico, así como el uso de los materiales más adecuados para el tratamiento de las perforaciones radiculares, son fundamentales para obtener resultados clínicos favorables.

Palabras clave: Endodoncia; Materiales Biomédicos y Dentales; Tratamiento del Conducto Radicular.

1. Introdução

Durante as etapas do tratamento endodôntico acidentes e complicações podem ocorrer, o que na maioria das vezes a sua resolução pode representar um desafio para o clínico (Gonzalez, 1990). A perfuração radicular é um acidente caracterizado pela comunicação entre o espaço pulpar ou canal radicular com os tecidos periodontais de sustentação do elemento dentário. Este tipo de complicação pode acontecer em virtude de cáries extensas, reabsorções radiculares ou ainda devido ao uso incorreto de brocas e outros instrumentos endodônticos (Alrahabi et al., 2019).

A presença de nódulos pulpares, calcificações, canais com curvaturas, experiência do operador e mal posicionamento dentário são os principais fatores predisponentes para a ocorrência de perfurações radiculares iatrogênicas (Estrela et al., 2017, 2018; Evans, 2021). As perfurações radiculares iatrogênicas ocorrem em aproximadamente 2% a 12% dos dentes tratados endodonticamente (Tsesis et al., 2010; Tsesis & Fuss, 2006) e o prognóstico nestes casos depende do tamanho, localização e tempo de ocorrência da perfuração (Z. Fuss & Trope, 1996). Seltzer et al. avaliaram perfurações radiculares acidentais em macacos que foram tratadas imediatamente ou após vários intervalos de tempo. Os fatores mais importantes que influenciaram a cura foram o tempo entre a ocorrência da perfuração e o fechamento, assim como a localização da perfuração (Seltzer et al., 1970).

O tratamento das perfurações radiculares requer o uso de materiais biocompatíveis, que sejam inertes ou de preferência que induzam a reparação tecidual. Nesse contexto, o agregado trióxido mineral (MTA) tem sido tradicionalmente considerado a primeira escolha para o reparo de perfurações radiculares (Tawil et al., 2015). O MTA possui biocompatibilidade, boa capacidade de selamento e liberação de íons cálcio, sendo propriedades físicas e biológicas que favorecem o uso em casos de perfuração radicular (Dawood et al., 2017). Como desvantagens, o MTA possui uma difícil manipulação e inserção, além da possibilidade de escurecimento da estrutura dentária.

O presente estudo teve como objetivo relatar um caso clínico em que foi realizado o tratamento endodôntico de um elemento dental com perfuração radicular, utilizado o MTA para o selamento da perfuração.

2. Metodologia

O presente trabalho acadêmico utilizou como metodologia um estudo de caso de característica qualitativa e descritiva. De acordo com Pereira et al., 2018, pesquisas desta natureza caracterizam-se por elucidar um determinado assunto e estudá-lo minuciosamente. A descrição do estudo apresentado é realizada considerando o protocolo terapêutico e a cronologia do caso em relato. No dente em foco foi diagnosticado com periodontite apical assintomática e observada a presença de uma perfuração radicular, sendo proposto a partir destes achados um tratamento mais indicado.

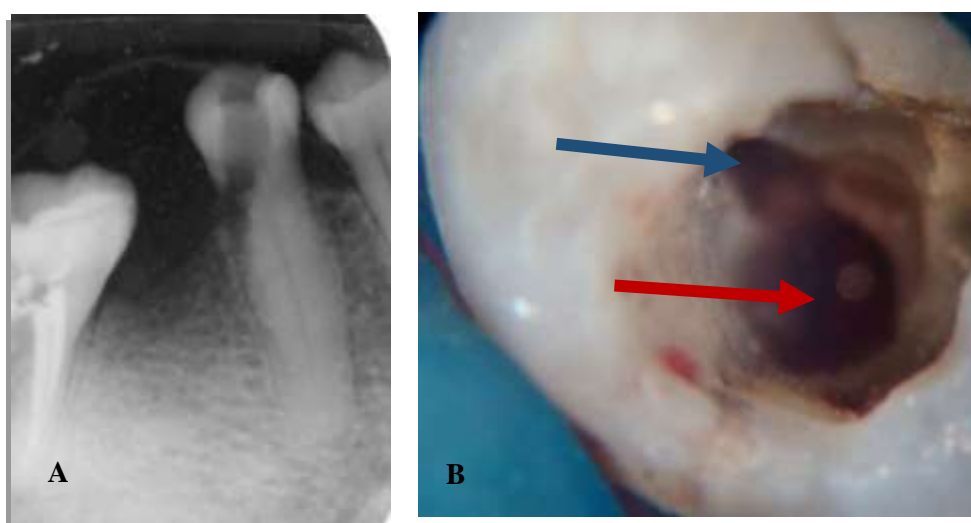
Respeitando os aspectos éticos, legais e estando em concordância com a Declaração de Helsinque e a Resolução 466/12 do Conselho Nacional de Saúde (CNS). O participante do estudo foi incluído após assinatura no Termo de Consentimento Livre e Esclarecido (TCLE) declarando aceitar participar do estudo e liberando o uso de sua imagem para fins acadêmicos.

3. Relato de Caso

Paciente do sexo masculino, 29 anos, foi encaminhado para a clínica de especialização em endodontia do Núcleo de Excelência em Odontologia (NEXO) – Clínica Escola para tratamento endodôntico do dente 45. O paciente não relatou nenhuma doença sistêmica e nenhum uso de medicamento. Durante a anamnese e relatou ter passado por um atendimento odontológico, no qual foi iniciado o tratamento endodôntico do dente 45 cerca de 15 dias antes e em seguida encaminhado para a continuação do tratamento. Ao Exame clínico, a coroa do elemento 45 apresentava-se restaurada com material restaurador provisório. As gengivas marginal e mucosa apresentavam-se normais sem fistula e sem profundidade de sondagem.

Após a realização dos testes do frio, palpação e percussão, o dente em questão foi diagnosticado com periodontite apical assintomática. Ao exame radiográfico observou-se um ligeiro espessamento do espaço do ligamento periodontal na região apical, além de uma área radiolúcida na região coronária e do terço cervical da raiz sugestiva de perfuração radicular, que foi confirmada após a remoção do material restaurador temporário (Figura 1) e confirmada com o uso do localizador eletrônico foraminal RomiApex A15 (Romidan, Jerusalém, Israel).

Figura 1. Radiografia Inicial (A) e aspecto clínico da perfuração radicular (seta vermelha) e do canal radicular (seta azul) (B)



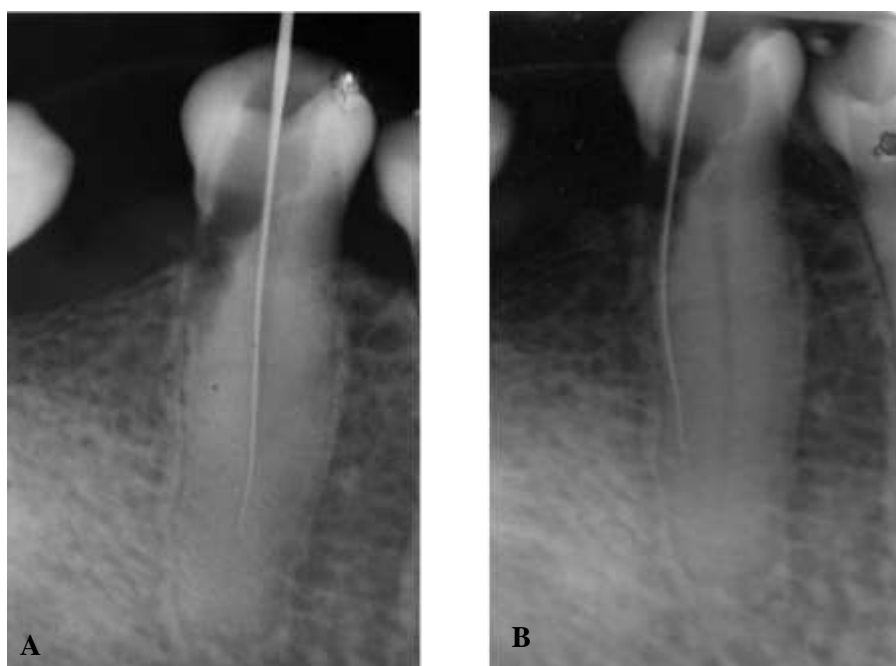
Fonte: Autores.

Durante a primeira sessão foi realizada anestesia terminal infiltrativa na região adjacente ao dente 45, sendo utilizado o anestésico mepivacaína 2% associado à epinefrina 1:100.000 (Mepiadre; Nova DFL, Rio de Janeiro, Brasil) e isolamento absoluto com lençol de borracha e grampo 209. A remoção do material restaurador provisório feita com uma broca esférica diamantada 1014 (KG Soressen, Cotia, Brasil) acoplada à caneta de alta rotação e refrigeração abundante com água destilada. Após o acesso à câmara pulpar e identificação das regiões da entrada do canal e da perfuração com o auxílio de uma lima K# 15 (C-Pilot, VDW, Munique, Alemanha) (Figura 2). Este instrumento foi utilizado progressivamente a cada 4 milímetros com movimentos de cateterismo. A cada remoção do instrumento, o canal foi irrigado com 1 mL de hipoclorito de sódio 2,5%.

Após a localização correta do conduto radicular e determinação do comprimento de trabalho, o canal foi instrumentado com os instrumentos Reciproc R25 e R50 (VDW, Munique, Alemanha). Cada instrumento foi utilizado com movimentos de bicada em sentido apical, com a inserção de 3 movimentos para avançar nos terços cervical, médio e apical, progressivamente. A cada remoção do instrumento, o canal foi irrigado com 2 mL de hipoclorito de sódio 2,5% e o instrumento limpo com uma gaze. Os instrumentos foram acionados no motor VDW Gold (VDW, Munique, Alemanha) na função "RECIPROC ALL". Após o preparo, o canal foi seco com pontas de papel absorvente estéreis e uma medicação intracanal com hidróxido de cálcio (UltraCal; UltraDent, Salt Lake City, EUA) foi cuidadosamente inserida no canal radicular e na região da perfuração. Uma restauração coronária provisória com cotosol foi realizada para evitar contaminação por saliva.

Após 14 dias, o paciente retornou para a consulta relatando nenhum desconforto após a instrumentação. O paciente foi novamente anestesiado com mepivacaína 2% e, após a realização do isolamento absoluto com lençol de borracha e grampo 209, o canal radicular foi acessado. A medicação intracanal foi removida com o auxílio da irrigação com ativação ultrassônica do EDTA 17% e hipoclorito de sódio 2,5%, sendo realizados 3 ciclos de 20 segundos. O hidróxido de cálcio foi removido do local da perfuração radicular, porém com a porção mais próxima ao periodonto permanecendo, atuando como uma. Em seguida, foi realizada irrigação final com 2 mL de hipoclorito de sódio 2,5%, sendo o canal seco com pontas de papel absorvente estéreis.

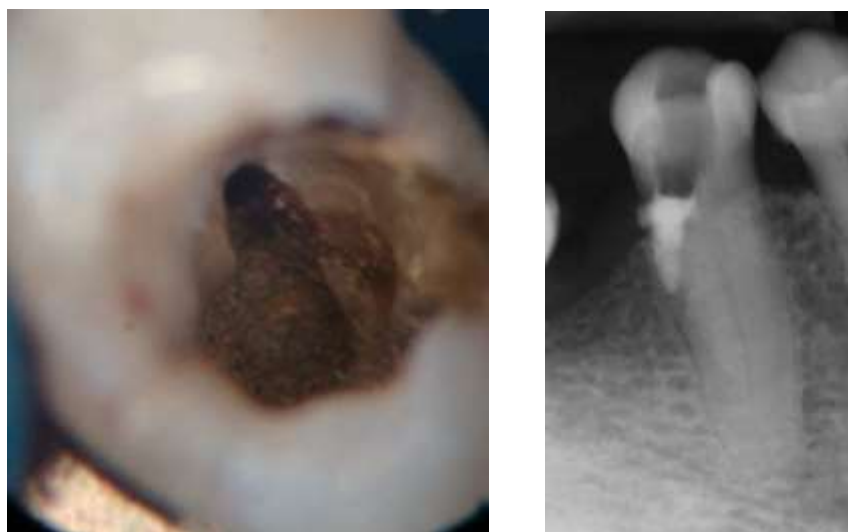
Figura 2. Instrumento manual #15 localizado corretamente no interior do conduto (A). Instrumento manual #15 posicionado na perfuração radicular (B).



Fonte: Autores.

O selamento da perfuração foi conduzido antes da obturação, após o preparo/toailete da cavidade de perfuração. Com o auxílio de uma lupa (Ultralight Optics, Santo André, Brasil) em aumento de 2,5x a cavidade de perfuração foi preenchida por meio de um porta-amálgama estéril, cuidadosamente com cimento MTA Cinza (Ângelus Ind. Prod., PR, Brasil), evitando que o mesmo adentrasse no espaço do canal radicular (Figura 3).

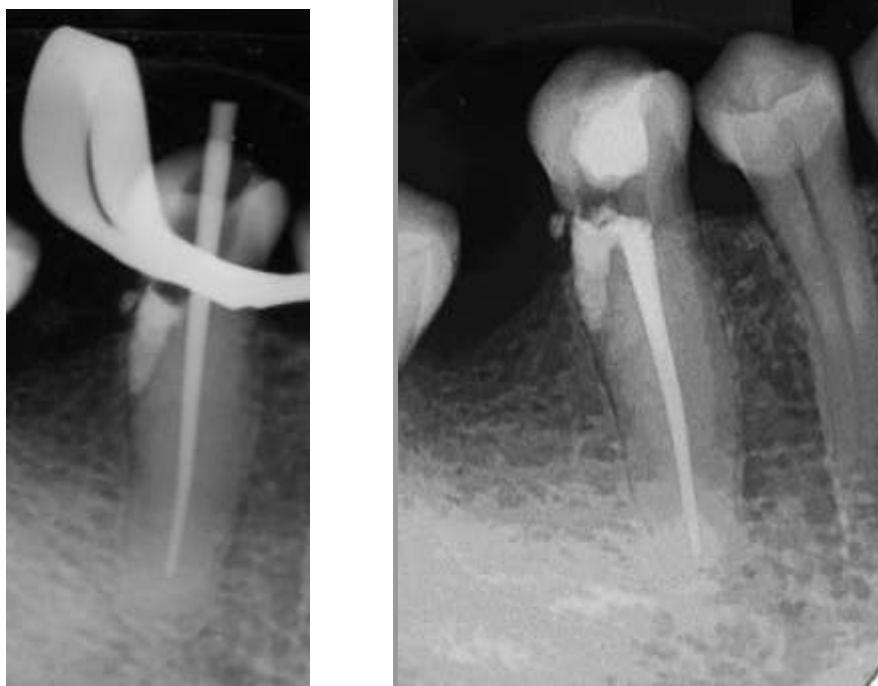
Figura 3. Aspecto clínico e radiográfico após o selamento da perfuração radicular.



Fonte: Autores.

Após o selamento da perfuração, a obturação do canal radicular foi conduzida utilizando-se a técnica do cone único (Figura 4) por meio de cone de guta-percha R50 (VDW, Munique, Alemanha) e cimento obturador AH Plus (Dentsply Maillefer, ballaigues, Suíça).

Figura 4. Radiografias de prova do cone e final após a obturação do canal radicular.



Fonte: Autores.

4. Discussão

A perfuração radicular é definida pela Associação Americana de Endodontia como a comunicação mecânica ou patológica entre o sistema de canais radiculares e a superfície externa do dente (Glossary of Endodontic Terms - American Association of Endodontists, n.d.) e as causas incluem cárie, reabsorção radicular ou iatrogenias. O caso clínico relatado no presente estudo mostra que houve imperícia do operador, a não observação da correta inclinação da broca durante a cirurgia de acesso ocasionou a perfuração radicular.

Para um correto diagnóstico de perfurações radiculares, os achados clínicos e exames imaginológicos são fundamentais. A radiografia periapical é o método de imagem frequentemente utilizado para diagnóstico endodôntico, plano de tratamento e acompanhamento. Áreas radiolúcidas associadas a uma comunicação entre as paredes radiculares e periodonto constituem um importante achado radiográfico que sugere uma perfuração radicular (Estrela et al., 2018). Casos mais complexos, onde existam sobreposições de estruturas anatômicas podem ser de difícil visualização na radiografia periapical, portanto o uso de uma tomografia computadorizada de feixe cônico pode ser mais indicada nessas situações (Rodríguez et al., 2017).

Além da radiografia periapical, o localizador eletrônico foraminal pode ser uma ferramenta bastante útil para o diagnóstico de perfuração radicular (D'Assunção et al., 2007, 2014; Zvi Fuss et al., 1996; Kaufman et al., 1997; Marroquín et al., 2014). D'Assunção et al., em 2014 avaliaram *in vitro* a capacidade de três localizadores eletrônicos foraminais na acurácia e localização de perfurações radiculares simuladas. Todos os localizadores estudados se mostraram eficazes como auxiliares no diagnóstico de perfurações radiculares. No caso clínico apresentado, o uso do localizador como ferramenta de confirmação da perfuração foi fundamental para um bom diagnóstico.

Assim como em outras condições, em dentes infectados que possuem perfuração radicular o hidróxido de cálcio é a primeira opção antibacteriana de medicação intracanal. Além de possuir um efeito antimicrobiano, o hidróxido de cálcio em contato direto com o periodonto agredido libera íons cálcio, ativando a enzima fosfatase alcalina que por sua vez induz a formação de tecido mineralizado (Estrela et al., 2018). Por este motivo, no presente estudo optou-se pela utilização de uma medicação intracanal a base de hidróxido de cálcio.

O uso de magnificação foi utilizado devido a necessidade de melhor visualização das estruturas anatômicas, bem como da cavidade de perfuração. A ampliação e a luminosidade fornecidas pela lupa foram extremamente importantes para um preenchimento adequado com o material biocerâmico. Schmidt et al., 2016 avaliaram influência da magnificação na adaptação marginal do MTA e ionômero de vidro inserido em perfurações cervicais, concluindo que o uso da magnificação melhora a qualidade das perfurações cervicais seladas e sendo indicado em situações clínicas de perfurações cervicais iatrogênicas.

No que diz respeito às características ideais do material a ser utilizado para o tratamento da perfuração, este deverá ser biocompatível, não-tóxico, não-absorvível, radiopaco, bactericida, insolúvel aos fluidos teciduais, apresentar estabilidade dimensional e prevenir a microinfiltração (Camilleri & Pitt Ford, 2006). O MTA Cinza foi utilizado no presente estudo, uma vez que mostra propriedades superiores a outros materiais, sendo superior na prevenção da microinfiltração, toxicidade, umidade, e tem se apresentado biocompatível e induz a osteogênese e a cementogênese (Camilleri & Pitt Ford, 2006; Dreger et al., 2012; Estrela et al., 2018). Outra grande vantagem do MTA é a capacidade de tomar presa, formando uma barreira, mesmo em contato com a umidade. Como desvantagens, o MTA possui uma difícil manipulação e inserção, além da possibilidade de escurecimento da estrutura dentária (Camilleri & Pitt Ford, 2006). Por se tratar de um dente posterior, sem grande apelo estético, o MTA cinza representou uma boa opção para o selamento da perfuração radicular descrito neste estudo.

5. Considerações Finais

Este trabalho mostrou que uma conduta clínica adequada, com a utilização de tecnologia e equipamentos que auxiliam no diagnóstico bem como o uso de materiais mais indicados para o tratamento de perfurações radiculares são fundamentais para a obtenção de resultados clínicos favoráveis. Mais estudos precisam ser realizados para uma maior divulgação científica do diagnóstico e tratamento de perfurações radiculares.

Referências

- Alahabi, M., Zafar, M. S., & Adanir, N. (2019). Aspects of Clinical Malpractice in Endodontics. *European Journal of Dentistry*, 13(3), 450–458. <https://doi.org/10.1055/S-0039-1700767>
- Camilleri, J., & Pitt Ford, T. R. (2006). Mineral trioxide aggregate: a review of the constituents and biological properties of the material. *International Endodontic Journal*, 39(10), 747–754. <https://doi.org/10.1111/J.1365-2591.2006.01135.X>
- D'Assunção, F. L. C., de Albuquerque, D. S., Salazar-Silva, J. R., de Queiroz Ferreira, L. C., & Bezerra, P. M. (2007). The accuracy of root canal measurements using the Mini Apex Locator and Root ZX-II: an evaluation in vitro. *Oral Surgery, Oral Medicine, Oral Pathology, Oral Radiology and Endodontology*, 104(3). <https://doi.org/10.1016/j.tripleo.2007.03.025>
- D'Assunção, F. L. C., Sousa, J. C. N., Felinto, K. C. A., De Medeiros, T. C., Leite, D. T., De Lucena, R. B., & De Oliveira Lima, J. (2014). Accuracy and repeatability of 3 apex locators in locating root canal perforations: An ex vivo study. *Journal of Endodontics*, 40(8), 1241–1244. <https://doi.org/10.1016/j.joen.2014.02.004>
- Dawood, A. E., Parashos, P., Wong, R. H. K., Reynolds, E. C., & Manton, D. J. (2017). Calcium silicate-based cements: composition, properties, and clinical applications. *Journal of Investigative and Clinical Dentistry*, 8(2), 1–15. <https://doi.org/10.1111/jicd.12195>
- Dreger, L. A. S., Felipe, W. T., Reyes-Carmona, J. F., Felipe, G. S., Bortoluzzi, E. A., & Felipe, M. C. S. (2012). Mineral trioxide aggregate and Portland cement promote biomineralization in vivo. *Journal of Endodontics*, 38(3), 324–329. <https://doi.org/10.1016/J.JOEN.2011.11.006>
- Estrela, C., De Almeida Decurcio, D., Fedele Rossi, G., Almeida Silva, J., Aguirre Guedes, O., & Henrique Borges, Á. (2018). Root perforations : a review of diagnosis , prognosis and materials. *Brazilian Oral Research*, 32(1), 133–146.

- Estrela, C., Pécora, J. D., Estrela, C. R. A., Guedes, O. A., Silva, B. S. F., Soares, C. J., & Sousa-Neto, M. D. (2017). Common operative procedural errors and clinical factors associated with root canal treatment. *Brazilian Dental Journal*, 28(2), 179–190. <https://doi.org/10.1590/0103-6440201702451>
- Evans, M. D. (2021). A Contemporary Treatment of an Iatrogenic Root Perforation: A Case Report. *Journal of Endodontics*, 47(3), 520–525. <https://doi.org/10.1016/J.JOEN.2020.11.002>
- Fuss, Z., & Trope, M. (1996). Root perforations: classification and treatment choices based on prognostic factors. *Endodontics & Dental Traumatology*, 12(6), 255–264. <https://doi.org/10.1111/J.1600-9657.1996.TB00524.X>
- Fuss, Zvi, Assouline, L. S., & Kaufman, A. Y. (1996). Determination of location of root perforations by electronic apex locators. *Oral Surgery, Oral Medicine, Oral Pathology, Oral Radiology, and Endodontics*, 82(3), 324–329. [https://doi.org/10.1016/S1079-2104\(96\)80361-1](https://doi.org/10.1016/S1079-2104(96)80361-1)
- Glossary of Endodontic Terms - American Association of Endodontists. (n.d.). Retrieved January 10, 2022, from <https://www.aae.org/specialty/clinical-resources/glossary-endodontic-terms/>
- Gonzalez, A. (1990). [Diagnosis and treatment of accidents and complications in endodontics]. *Acta Clinica Odontologica : Organo de Difusion Academica de Sociedad Antioquena de Endodoncistas ...* [et Al.], 13(26), 25–34. <https://pubmed.ncbi.nlm.nih.gov/2135764/>
- Kaufman, A. Y., Fuss, Z., Keila, S., & Waxenberg, S. (1997). Reliability of different electronic apex locators to detect root perforations in vitro. *International Endodontic Journal*, 30(6), 403–407. <https://doi.org/10.1046/J.1365-2591.1997.00107.X>
- Marroquín, B. B., Fernández, C. C., Schmidtman, I., Willershausen, B., & Goldberg, F. (2014). Accuracy of electronic apex locators to detect root canal perforations with inserted metallic posts: an ex vivo study. *Head & Face Medicine*, 10, 57. <https://doi.org/10.1186/s13005-014-0057-2>
- Pereira, A. S., Shitsuka, D. M., Parreira, F. J., & Shitsuka, R. (2018). *Metodologia da pesquisa científica*. [e-book]. Santa Maria. Ed. UAB/NTE/UFSM. Disponível em: https://repositorio.ufsm.br/bitstream/handle/1/15824/Lic_Computacao_Metodologia-Pesquisa-Cientifica.pdf
- Rodríguez, G., Abella, F., Durán-Sindreu, F., Patel, S., & Roig, M. (2017). Influence of Cone-beam Computed Tomography in Clinical Decision Making among Specialists. *Journal of Endodontics*, 43(2), 194–199. <https://doi.org/10.1016/j.joen.2016.10.012>
- Schmidt, B. S., Zaccara, I. M., Reis Só, M. V., Kuga, M. C., Palma-Dibb, R. G., & Poli Kopper, P. M. (2016). Influence of operating microscope in the sealing of cervical perforations. *Journal of Conservative Dentistry*, 19(2), 152. <https://doi.org/10.4103/0972-0707.178695>
- Seltzer, S., Sinai, I., & August, D. (1970). Periodontal effects of root perforations before and during endodontic procedures. *Journal of Dental Research*, 49(2), 332–339. <https://doi.org/10.1177/00220345700490022301>
- Tawil, P. Z., Duggan, D. J., & Galicia, J. C. (2015). Mineral trioxide aggregate (MTA): its history, composition, and clinical applications. *Compendium of Continuing Education in Dentistry* (Jamesburg, N.J. : 1995), 36(4). <https://pubmed.ncbi.nlm.nih.gov/25821936/>
- Tsesis, I., & Fuss, Z. (2006). Diagnosis and treatment of accidental root perforations. *Endodontic Topics*, 13(1), 95–107. <https://doi.org/10.1111/J.1601-1546.2006.00213.X>
- Tsesis, I., Rosenberg, E., Faivishevsky, V., Kfir, A., Katz, M., & Rosen, E. (2010). Prevalence and associated periodontal status of teeth with root perforation: a retrospective study of 2,002 patients' medical records. *Journal of Endodontics*, 36(5), 797–800. <https://doi.org/10.1016/J.JOEN.2010.02.012>