

Pênfigo foliáceo em um cão – Relação clínica, citopatológica e histopatológica

Pemphigus foliaceus in a dog – Clinical, cytopathological and histopathological relation

Pénfigo foliáceo en un perro – Relación clínica, citopatológica e histopatológica

Recebido: 12/01/2022 | Revisado: 20/01/2022 | Aceito: 21/01/2022 | Publicado: 22/01/2022

Péter de Lima Wachholz

ORCID: <https://orcid.org/0000-0002-7616-6766>
Universidade Federal de Pelotas, Brasil
E-mail: peterlwachholz@gmail.com

Eduarda Santos Bierhals

ORCID: <https://orcid.org/0000-0002-9604-8580>
Universidade Federal de Pelotas, Brasil
E-mail: dudabierhals@hotmail.com

Guilherme Ferreira Robaldo

ORCID: <https://orcid.org/0000-0002-6887-6987>
Universidade Federal de Pelotas, Brasil
E-mail: guilhermerobaldo1@gmail.com

Rosimeri Zamboni

ORCID: <https://orcid.org/0000-0003-0709-660X>
Universidade Federal de Pelotas, Brasil
E-mail: rosizamboni@yahoo.com.br

Josiane Bonel

ORCID: <https://orcid.org/0000-0001-5704-730X>
Universidade Federal de Pelotas, Brasil
E-mail: josianebonnel@hotmail.com

Raqueli Teresinha França

ORCID: <https://orcid.org/0000-0002-8452-5490>
Universidade Federal de Pelotas, Brasil
E-mail: raquelifranca@gmail.com

Mariana Cristina Hoepfner Rondelli

ORCID: <https://orcid.org/0000-0001-5385-8228>
Universidade Federal de Pelotas, Brasil
E-mail: marianarondelli@gmail.com

Resumo

O pênfigo foliáceo é uma dermatose autoimune caracterizada por manifestar lesões cutâneas de padrão vesicobolhoso, pustular e crostoso, decorrentes do processo de acantólise. O diagnóstico é realizado por histórico, avaliação física, análise citopatológica e confirmado pela histopatologia. O presente estudo teve como objetivo descrever a apresentação clínica, os achados citológicos e histopatológicos no diagnóstico de pênfigo foliáceo em um cão da raça Pastor Alemão, macho, de 9 anos de idade, atendido no Hospital de Clínicas Veterinárias da Universidade Federal de Pelotas. Ao exame dermatológico foram observadas alopecia e seborreia generalizadas, crostas na região do dorso, presença de piodermite profunda, hiperqueratose, lesões nodulares e em placas na região cervical ventral e torácica lateral esquerda. No nariz havia lesões crostosas e alopecicas circundantes. Também foram observadas lesões crostosas e bolhosas em pavilhão auricular bilateral, interna e externamente, secreção mucosa em orelha esquerda e purulenta em orelha direita. No exame citológico foi observada presença de queratinócitos acantolíticos e o diagnóstico de pênfigo foliáceo foi confirmado por histopatologia. Este relato demonstra a importância do exame citopatológico na triagem diagnóstica do pênfigo foliáceo, uma vez que avaliação clínica associada com a citologia permitiu direcionar o diagnóstico, com confirmação por exame histopatológico, que é o exame padrão-ouro.

Palavras-chave: Dermatose autoimune; Citologia; Histopatologia; Acantólise.

Abstract

Pemphigus foliaceus is an autoimmune dermatosis characterized by vesicobullous, pustular and crusted skin lesions resulting from acantholysis process. Diagnosis is based on animal history, physical evaluation, cytopathological analysis and confirmed by histopathology. The present study aimed to describe the clinical presentation, and cytological and histopathological findings in the diagnosis of pemphigus foliaceus in a 9-year-old male German Shepherd dog, presented at Hospital de Clínicas Veterinárias of the Federal University of Pelotas. Dermatological examination revealed generalized alopecia and seborrhea, crusts on dorsum, presence of deep pyoderma, hyperkeratosis, nodular and plaque lesions in the ventral cervical and left lateral thoracic regions. There were crusted and alopecic lesions around nasal planum. Crust and vesicobullous lesions were also observed in the ears bilaterally, both internal and externally, seropurulent exudate in the left ear and purulent in the right ear. Cytological evaluation showed the presence of

acantholytic keratinocytes and the diagnosis of pemphigus foliaceus can be confirmed by histopathology. This report shows the importance of the cytopathological evaluation in the diagnostic screening of pemphigus foliaceus, since clinical assessment in association with cytology provided key points for diagnosis, with further confirmation by histopathology, which is the gold standard exam.

Keywords: Autoimmune dermatosis; Cytology; Histopathology; Acantholysis.

Resumen

El pénfigo foliáceo es una dermatosis autoinmune caracterizada por manifestar vesículas y ampollas en la piel, pústulas y costras, secundario al proceso de acantólisis. El diagnóstico es realizado a través del histórico, evaluación física, análisis citopatológica y confirmado por la histopatología. El presente trabajo tuvo como objetivo describir la presentación clínica, los hallazgos citológicos e histopatológicos en el diagnóstico de pénfigo foliáceo en un perro, de raza Pastor Alemán, macho, con 9 años de edad, ingresado al Hospital de Clínicas Veterinarias de la Universidad Federal de Pelotas. Al examen dermatológico fueron observadas alopecia y seborrea generalizadas, costras en la región del dorso, presencia de piodermatitis profunda, hiperqueratosis, lesiones nodulares y en placas en la región cervical ventral y torácica lateral izquierda. En la nariz había lesiones costrosas y alopecicas alrededor. También fueron observadas lesiones costrosas y ampollas en el pabellón auricular bilateral, interna y externamente, secreción mucosa en la oreja izquierda y purulenta en la oreja derecha. En el examen citológico fue observada la presencia de queratinocitos acantolíticos y el diagnóstico de pénfigo foliáceo fue confirmado por histopatología. Este relato demuestra la importancia del examen citopatológico en la evaluación diagnóstica del pénfigo foliáceo, una vez que la evaluación clínica asociada con la citología permitió direccionar el diagnóstico, con confirmación por histopatología, que es el examen definitivo.

Palabras clave: Dermatitis autoinmune; Citología; Histopatología; Acantólisis.

1. Introdução

O pénfigo é definido como o grupo de doenças autoimunes que causam lesões na pele e nas mucosas, tais como pénfigo foliáceo, vulgar, bolhoso e paraneoplásico. É a doença autoimune da pele mais comum dos cães e se caracteriza por lesões de padrão vesicobolhoso, pustular e crostoso (Amagai et al. 2014; Larsson, 2016; Scott et al., 2001; Zhou et al., 2021).

As bolhas e pústulas são resultantes da acantólise, processo secundário a ação de autoanticorpos do tipo IgG sobre antígenos desmossômicos existentes na epiderme ou na transição dermoepidérmica (Larsson, 2016). Acredita-se que há fatores genéticos envolvidos no desenvolvimento de pénfigo foliáceo, observando-se o diagnóstico desta condição em algumas raças de cães como Bearded Collie, Akita, Chow Chow e Dachshund, sem predisposição sexual. A idade de ocorrência é bastante variável, no entanto, observa-se maior incidência em animais adultos a idosos (Olivry 2006; Barbosa 2012).

No diagnóstico de pénfigo foliáceo é necessária avaliação inicial com exame físico detalhado, que busque a identificação da topografia das lesões, presença de lesões pustulares, alterações de cor e espessura da pele que podem ser disseminadas. Hemograma, perfil bioquímico sérico e urinálise são geralmente realizados para verificação do estado geral do paciente, embora não sejam esperadas alterações nestes exames complementares nos casos de pénfigo (Larsson, 2016).

O exame citológico das lesões sugestivas de pénfigo deve ser considerado, principalmente pela facilidade de execução e baixo custo. Espera-se encontrar neutrófilos, eosinófilos, porém sem a verificação de bactérias, além de queratinócitos acantolíticos isolados ou agrupados (Larsson, 2016). Nestes casos a citologia é considerada um exame de triagem, obtendo-se o diagnóstico definitivo por meio da avaliação histopatológica das lesões dermatológicas características da doença, sendo este o teste padrão-ouro (Severo et al., 2017).

Na histologia, o pénfigo foliáceo é caracterizado por acantólise subcórnea devido a autoanticorpos contra moléculas de adesão dos queratinócitos. Desta forma, ocorre a perda da adesão entre queratinócitos adjacentes que resulta na formação de bolhas (Amagai et al., 2014; Severo et al., 2017).

Neste âmbito, este artigo objetiva descrever a relação da apresentação clínica, dos achados citológicos e histopatológicos que permitiram o diagnóstico de pénfigo foliáceo em um cão.

2. Metodologia - Relato do Caso

Foi atendido no Hospital de Clínicas Veterinárias da Universidade Federal de Pelotas (HCV/UFPel) um cão macho, da raça Pastor Alemão, de 9 anos de idade, pesando 33kg. Na anamnese o responsável relatou que o animal apresentava dermatopatia há cerca de um ano, com dermatites úmidas na região do dorso da pelve e abdome ventral, e há três meses manifestou lesões na cabeça, além de emagrecimento progressivo. O mesmo relatou que o paciente foi atendido por outros médicos veterinários e que diversas terapias sistêmicas e tópicas haviam sido prescritas, embora o tutor não tenha especificado a posologia das medicações, citou o uso de antibioticoterapia (cefalexina, amoxicilina, doxiciclina, ceftriaxona e marbofloxacina em diferentes momentos), corticoterapia (prednisona ou dexametasona), antifúngicos (itraconazol) e ectoparasiticidas (sarolaner, moxidectina associada à imidaclopida), terapia tópica com xampus antiseborreicos e antissépticos (peróxido de benzoíla). Referiu ainda que havia sido realizada biopsia cutânea, porém sem elucidação do diagnóstico. O animal se apresentava apático, atáxico e com prurido intenso generalizado.

No exame físico geral foi observado paciente caquético (escore de condição corporal 2/9) com sarcopenia grave, em estado de consciência alerta, porém apático, com desidratação leve, fraqueza e claudicação em membros pélvicos. Os demais parâmetros estavam de acordo com o esperado e sem alterações. Ao exame dermatológico foram observadas alopecia generalizada, seborreia e crostas na região do dorso, presença de piodermite profunda, hiperqueratose com odor marcante e rançoso na região ventral do pescoço, tórax, abdome e membros, e presença de lesões nodulosas e em placas na região cervical ventral e torácica lateral esquerda. Na narina externa apresentava lesões crostosas e alopécicas. Também foram observadas lesões crostosas e bolhosas em pavilhão auricular bilateral, interna e externamente, e secreção mucosa na orelha esquerda e purulenta na orelha direita. Os membros apresentam-se edemaciados e com erosão leve nos coxins plantares. Havia alopecia dorsal da cauda. Durante a avaliação foi observado prurido intenso e tremores em membros pélvicos.

Foram realizados exames complementares para elucidação do quadro, como hemograma, bioquímica sérica, pesquisa de hemoparasitas no esfregaço sanguíneo, parasitológico de pele e citologia da secreção das orelhas, cultura fúngica de pelos e crostas, cultura bacteriana e antibiograma da secreção ótica, do pescoço e da lesão por pressão secundária ao decúbito. No hemograma foi observado contagem de eritrócitos de 5,54 milhões/ μL , hematócrito de 26,2% e contagem de reticulócitos de 117.000/ μL . Contagem de leucócitos totais de 67.200/ μL , segmentados de 60.480 / μL com presença de bastonetes 1.344/ μL e contagem de plaquetas de 1.017.000/ μL , apresentando pesquisa de hemoparasitas negativa. Na bioquímica sérica foram verificadas concentrações séricas de albumina 1,77 g/dL e creatinina no limite inferior de referência (0,5 mg/dL), colesterol 153,66mg/dL, alanina aminotransferase 23,9UI/L, fosfatase alcalina (FA) 31,8UI/L, triglicerídeos 72,23mg/dL e glicemia 117mg/dL.

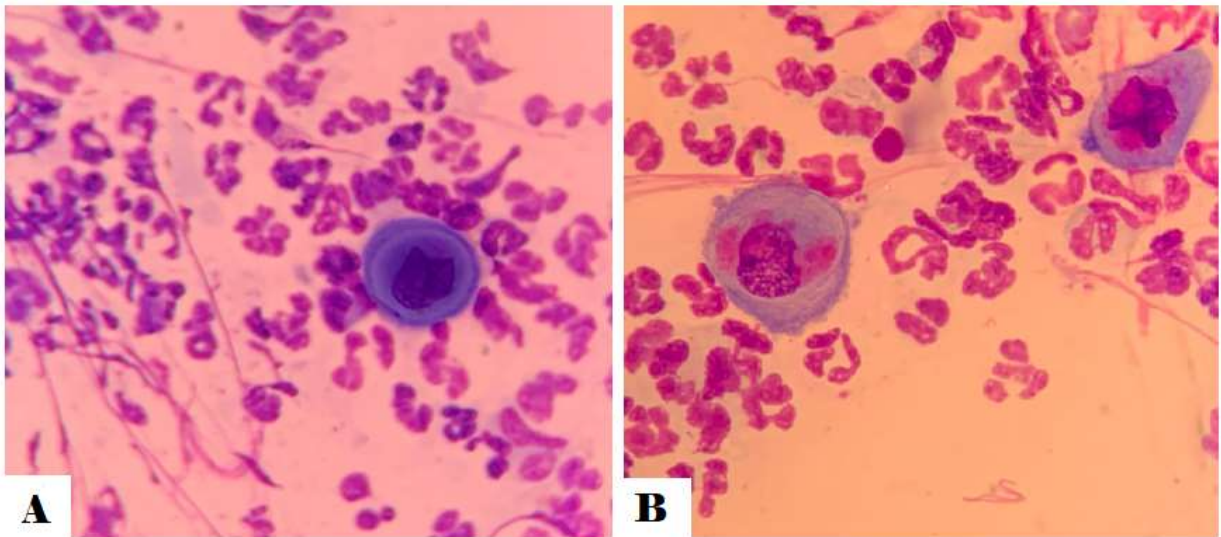
Os exames complementares dermatológicos indicaram otite fúngica e bacteriana por *Malassezia* spp. e *Escherichia coli* respectivamente, contaminação da lesão por pressão secundária ao decúbito por *E. coli* multirresistente. Foi realizado tratamento com amoxicilina clavulanada, metronidazol, omeprazol, prednisolona, gabapentina, terapia tópica com cerumolíticos, xampus antissépticos e hidratantes. Após um mês da primeira consulta, apresentou leve melhora do quadro geral, quando foi realizada outra coleta de amostras para hemograma, bioquímica sérica, citologia cutânea da região da cabeça, pescoço, pavilhões auriculares, exames de imagem (radiografia de pelve e ultrassonografia abdominal) e biopsia incisional cutânea da orelha, pescoço e tórax. As amostras da segunda biopsia cutânea foram encaminhadas ao mesmo laboratório particular de patologia veterinária que realizou o exame histopatológico da biopsia cutânea anterior.

No exame de ultrassonografia abdominal foi observado fígado hiperecoico e com discreto aumento, além da presença de lama biliar, adrenal esquerda de tamanho reduzido e mineralizações difusas em baço. Na radiografia de pelve observou-se displasia coxofemoral bilateral associada a luxação coxofemoral esquerda e subluxação coxofemoral direita.

Na citologia de pele das amostras do tórax, pavilhões auriculares e pescoço, foram observadas raras células epiteliais

acantolíticas, alta celularidade de leucócitos, em sua maioria neutrófilos segmentados pouco degenerados (Figura 1). Também foi possível observar concentração moderada de exemplares de *Malassezia* spp., além de raros exemplares de bactérias. Nas amostras da cabeça foram visualizadas células epiteliais e discreta quantidade de exemplares de *Malassezia* spp. e bactérias.

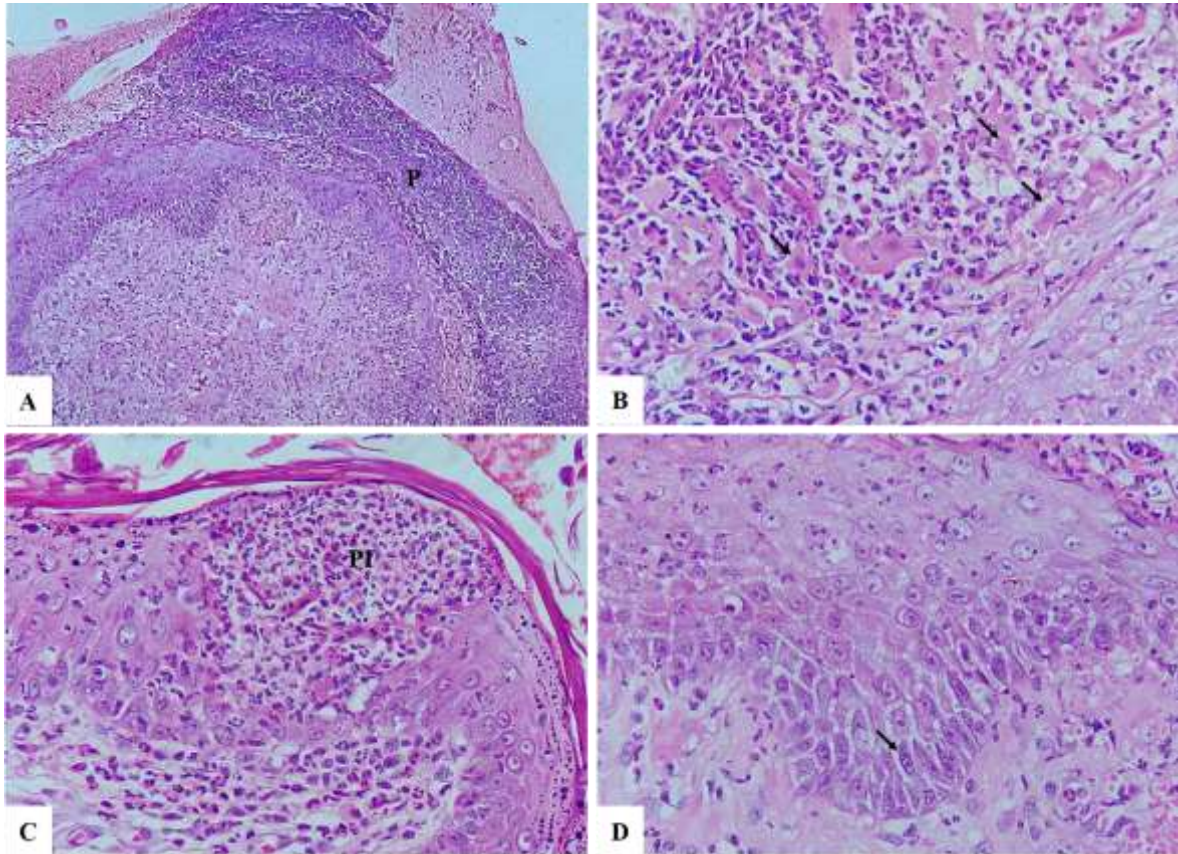
Figura 1 – Microfotografia de exame citopatológico. A. Observa-se célula epitelial grande e redonda com núcleo localizado na região central, observa-se coloração basofílica mais intensa na periferia que caracteriza queratinócito acantolítico. O fundo da lâmina contém grande quantidade de neutrófilos com discreto grau de degeneração. B. Observa-se duas células epiteliais grandes, localizados nos bordos opostos da imagem, caracterizando células acantolíticas. Ao fundo observa-se grande quantidade de neutrófilos com discreto grau de degeneração Panótico rápido® (x100).



Fonte: Autores.

No exame histopatológico foram observadas nas amostras das orelhas, do pescoço e tórax, entre outros achados, queratinócitos acantolíticos nas pústulas e crostas superficiais. Assim, por meio da avaliação histopatológica, o diagnóstico de pênfigo foliáceo foi estabelecido (Figura 2).

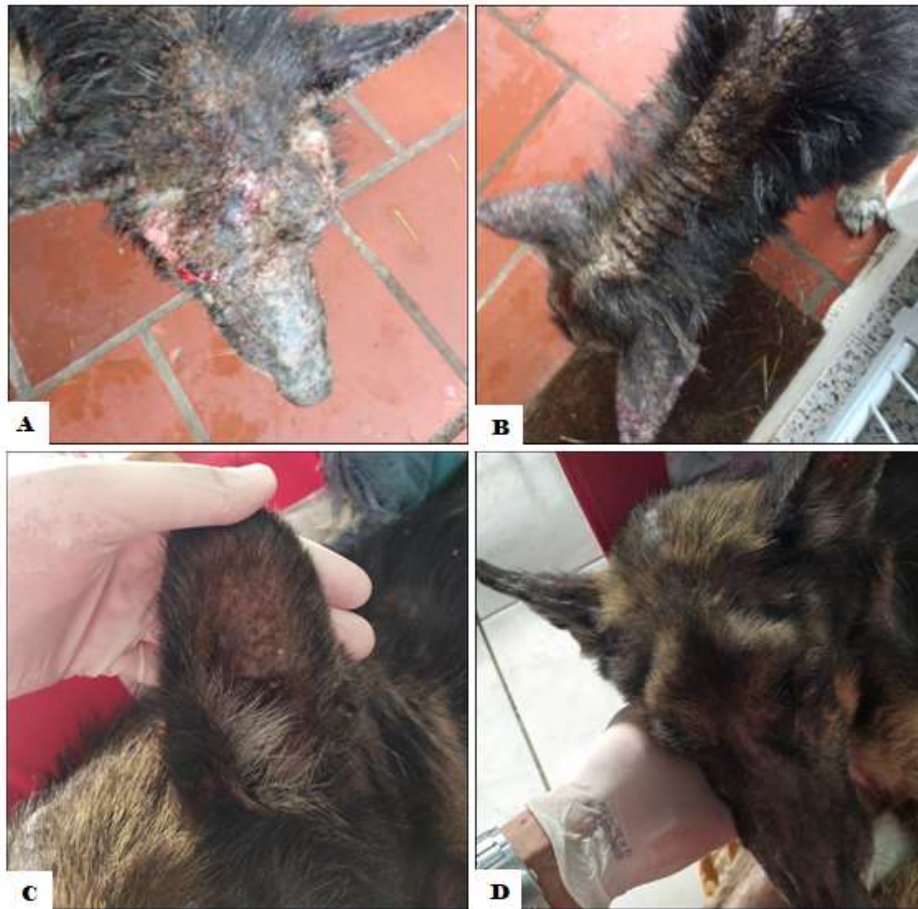Figura 2 - microfotografia de exame histopatológico. Observa-se microfotografia de exame histopatológico como foco em A. Pústula subcorneana (P). Hematoxilina-eosina (x10). B. Células acantolíticas individualizadas e claramente eosinofílicas (setas) em meio a infiltrado inflamatório composto por neutrófilos e alguns eosinófilos. Hematoxilina-eosina (x40). C. Pústula intragranular (PI) no interior da epiderme. Hematoxilina-eosina (x40). D. Separação dos ceratinócitos da camada basal da epiderme (seta). Hematoxilina-eosina (x40).



Fonte: Autores.

Durante o processo diagnóstico, o paciente recebeu tratamento com amoxicilina + clavulanato de potássio (22mg/kg q12hr) e metronidazol (15mg/kg q12hr), prednisolona (0,6mg/kg q12hr), ceruminolíticos, terapia tópica com xampus antissépticos e hidratantes. Após o diagnóstico de pênfigo, foi realizado aumento da dose de prednisolona (1,2mg/kg q12hr) associado ao tratamento uso tópico de tacrolimus 0,1% na região auricular externa bilateral. Após um mês de tratamento, houve melhora das lesões cutâneas (Figura 3); entretanto, apresentou sopro em foco tricúspide grau 3/6 e edema em membros posteriores. Tutor referiu o óbito do paciente 10 dias após o último retorno.

Figura 3 – Paciente antes e após o tratamento para pênfigo foliáceo. A e B: paciente no momento do atendimento, apresentando rarefação pilosa, lesões crostosas e bolhosas no plano nasal, face e pavilhões auriculares. C e D: paciente após diagnóstico e tratamento de pênfigo foliáceo, apresentando melhora das lesões.



Fonte: Autores.

3. Resultados e Discussão

O diagnóstico de pênfigo é realizado a partir da avaliação clínica e exames laboratoriais dermatológicos, como citologia e biópsia de fragmentos da pele, ainda, em alguns casos, pode ser necessário o uso de exames como imunofluorescência, imunohistoquímica e imunopatologia para o diagnóstico preciso. Entre outras doenças da pele que devem ser consideradas durante o processo diagnóstico, citam-se as afecções do complexo pênfigo, lúpus eritematoso discoide, dermatite linear por imunoglobulina A, dermatomiosite, foliculite bacteriana, leishmaniose cutânea e piodermite superficial (Barbosa et al., 2012).

As lesões dermatológicas inicialmente aparecem na face, principalmente na narina externa, plano nasal, região periocular e pavilhões auriculares, que evoluem para a regionalização ou generalização ao longo de três a 12 meses. As lesões se caracterizam pelo aspecto bolhoso, crostoso, bilateral e simétrico. Sinais clínicos sistêmicos que podem ser observados são anorexia, apatia, febre e perda de peso (Olivry, 2006). No momento do diagnóstico do caso relatado, o paciente apresentava lesões generalizadas, alopécicas e intensamente crostosas, com características que lembravam a apresentação clínica do pênfigo foliáceo, e sinais sistêmicos como apatia, perda de peso e sarcopenia que foram atribuídos às demais comorbidades de displasia coxofemoral, processo de inflamação crônica pela dermatopatia generalizada e da corticoideterapia. Nos exames hematológicos, as alterações de anemia normocítica normocrômica regenerativa, com trombocitose importante, sugeriam o quadro de perda sanguínea e inflamação crônicas. A leucocitose por neutrofilia com desvio a esquerda justificavam um processo inflamatório crônico decorrente da infecção das lesões da pele. A avaliação de colesterol, triglicérides, alanina aminotransferase (ALT),

glicemia, fosfatase alcalina (FA) e ureia, apresentaram-se dentro dos parâmetros de referência, afastando a possibilidade de endocrinopatia. O achado de hipoalbuminemia estava possivelmente relacionado com o processo inflamatório já que a albumina é uma proteína de fase aguda negativa, ou com a perda de sangue crônica (Trhall, 2015). Os achados na ultrassonografia abdominal são possivelmente secundários à corticoterapia (Trhall, 2014)

No exame citológico podem ser observados queratinócitos acantolíticos na impressão de lâmina de pústulas intactas, pois essas células são comumente encontradas em lesões de pêfigo foliáceo; entretanto, estes achados também podem ser observados em piodermites, furunculose profunda secundária a condições como demodicidose e dermatofitose (Mendelsohn et al., 2006), contudo em um estudo retrospectivo de 91 cães diagnosticados com pêfigo foliáceo, 77% das amostras citológicas apresentavam presença de células acantolíticas (Muller et al., 2006). Ainda, pode-se realizar o acompanhamento da evolução da doença realizando citologia seriada das lesões durante o tratamento (Mendelsohn et al., 2006). Apesar disso, este exame apresenta algumas limitações como a necessidade de coletar várias amostras de lesões bem características da enfermidade para aumentar a sensibilidade da técnica. Por ser uma técnica esfoliativa, não se observa a estrutura do tecido e as células coletadas apresentam-se em pouca quantidade como observado na Figura 1 (Monteiro, 2020).

No exame histopatológico, são esperados achados semelhantes aos da citologia, podendo-se observar a presença de neutrófilos e/ou eosinófilos nas vesículas (Olivry, 2006). Embora a presença de células acantolíticas não seja exclusiva do pêfigo foliáceo, em um estudo realizado por Kuhul et al. (1994) foi observado que as células acantolíticas foram muito mais presentes em lesões dermatológicas por esta apresentação do pêfigo do que na foliculite superficial (presentes 183 mais vezes), da mesma forma que a presença do processo de recornificação na base das pústulas neutrofílicas é sugestiva de pêfigo foliáceo, sendo o exame histopatológico padrão-ouro para esta enfermidade. Embora no primeiro exame histopatológico fossem observadas alterações semelhantes às observadas anteriormente, não foram conclusivas para a doença devido às alterações clínicas do paciente no momento da biopsia como prurido intenso e contaminação bacteriana, sugerindo inicialmente o diagnóstico de dermatopatia alérgica e piodermite superficial, somente após três meses da evolução e estabilização do quadro clínico é que foi possível estabelecer o diagnóstico de pêfigo foliáceo.

A presença de lesões cutâneas características da doença, associado com o exame citológico infere a possibilidade de pêfigo foliáceo, que deve ser fundamentada por meio do exame histopatológico, considerado padrão-ouro para o diagnóstico desta condição. Portanto, a associação dos achados clínicos com o exame citológico e histopatológico permitiu o diagnóstico definitivo de pêfigo foliáceo no paciente. Destaca-se neste caso a compatibilidade da apresentação clínica dermatológica, dos achados citológicos e histopatológicos, três meses após a primeira tentativa diagnóstica. Neste sentido, apesar de ser um exame considerado de triagem, a citopatologia deve ser realizada na suspeita de pêfigo foliáceo, principalmente para avariar a necessidade da realização da biopsia cutânea e histopatologia.

O tratamento do pêfigo foliáceo se baseia na imunossupressão do paciente, uso de antibióticos para tratamento de infecções secundárias e utilização de terapias tópicas. A escolha do agente imunossupressor deve ser considerada de acordo com o quadro clínico do paciente e a presença de comorbidades. Por ser uma terapia efetiva e de baixo custo quando comparado a outros imunossupressores, o uso de glicocorticoides como primeira escolha se torna uma alternativa viável. Dentre os agentes imunossupressores descritos pela literatura, se destaca a utilização de prednisona/prednisolona, clorambucil, azatioprina, ciclosporina, tacrolimus, micofenolato de mofetila, podendo ainda serem utilizados de forma associada para reduzir os efeitos colaterais e aumentar a eficácia terapêutica. Como terapia tópica são indicados banhos antissépticos com clorexidina 3% e aplicação de filtros solares com fator de proteção solar maior que 15 em pacientes gravemente acometidos (Barbosa et al., 2012; Muller, 2006; Rosenkrantz, 2004; Lemmens, 1998). Monteiro (2020) descreve o tratamento de um paciente com pêfigo foliáceo utilizando a associação de prednisolona 2,5mg/kg a cada 24h associado a azatioprina 2,5mg/kg a cada 24h com banhos de clorexidina a 3%, apresentando crescimento de pelos e melhora das lesões cutâneas após 180 dias do início da terapia. No

paciente descrito, a utilização de prednisolona na dose de 1,2mg/kg a cada 12h associado ao uso tópico de tacrolimus 0,1% a cada 12h na região auricular externa bilateral mostrou melhora das lesões cutâneas após 1 mês de tratamento, contudo não apresentou remissão completa das lesões. Por apresentar piodermite profunda, foi realizada terapia antimicrobiana com amoxicilina com clavulanato de potássio 22mg/kg a cada 12h associado com metronidazol 15mg/kg a cada 12h, baseada no resultado de cultura e antibiograma bacteriano.

No estudo retrospectivo de Muller et al. (2006) foi observado que os pacientes que apresentavam pêfigo foliáceo iniciaram a terapia com a utilização de glicocorticoides de forma isolada ou associada com azatioprina. Em média, apresentaram melhora após 7 meses de tratamento. As doses de prednisona associada com azatioprina variavam de 1 a 4,5mg/kg/dia e 1 a 1,8mg/kg/dia respectivamente. Quando usado de forma isolada, a dose de prednisona/prednisolona variava de 1,5 a 5mg/kg/dia. No estudo não foram observadas diferenças significativas no tempo de remissão para aqueles pacientes tratados com prednisona/prednisolona como monoterapia ou associada a azatioprina.

As bactérias multirresistentes apresentam enzimas capazes de inibir a ação de antibióticos beta-lactâmicos (cefalosporinas e penicilinas), podendo incluir outros grupos como fluoroquinolonas e sulfas com trimetoprim. São denominadas de betalactamase de espectro estendido (ESBL) e citam-se os gêneros *Proteus*, *Salmonella*, *Klebsiella* e *Escherichia* como de grande importância na medicina de animais de companhia. A *E. coli* é o agente mais comumente associado às bactérias ESBL. No exame de cultura e antibiograma bacteriano da amostra da orelha e da lesão por pressão secundária ao decúbito, foi observado crescimento de *E. coli*, apresentando resistência a cefalosporinas de primeira geração, clindamicina, gentamicina, penicilina, sulfametoxazol e trimetoprim, ciprofloxacina, norfloxacina e tetraciclina, sendo suscetível a amoxicilina clavulanada. O diagnóstico de bactérias ESBL é realizado por meio de PCR para o gene ESBL, contudo os testes de sensibilidade antimicrobiana são utilizados para direcionar o tratamento das infecções por estes agentes. As bactérias ESBL podem apresentar inibição de suas enzimas quando são utilizados inibidores de betalactamase, como o clavulanato (Jensen et al., 2019)

Dentro das possíveis causas de óbito do paciente, cita-se a endocardite, embora o paciente estivesse em tratamento com antibiótico a longo prazo. A presença de sopro na última avaliação física sugeriu a possibilidade desta condição como diagnóstico diferencial; entretanto não houve tempo hábil para realização de ecocardiografia. Em um estudo sobre aspectos clínicos e epidemiológicos de endocardite, foi observado que as principais causas de desenvolvimento desta doença foram lesões cutâneas, endometrite, gastroenterite hemorrágica, otite crônica, lúpus eritematoso sistêmico, entre outros (Cavaguchi et al., 2010).

4. Considerações Finais

Este relato mostra a importância do exame citopatológico na triagem diagnóstica do pêfigo foliáceo. Embora o exame histopatológico seja o exame padrão-ouro, a avaliação clínica associada com a citologia permitiu direcionar o diagnóstico. Outro aspecto interessante deste trabalho é o tempo de evolução da doença para chegar ao diagnóstico definitivo, que foi possível após três meses de evolução do primeiro exame histopatológico.

Agradecimentos

Ao Hospital de Clínicas Veterinárias da Universidade Federal de Pelotas pela oportunidade de estudar o caso e aos Ministérios da Saúde e Educação pelo fomento às pesquisas em Medicina Veterinária e pela concessão da bolsa ao programa de residência multiprofissional.

Referências

Amagai, M., Tanikawa, A., Shimizu, T., Hashimoto, T., Ikeda, S., Kurosawa, M., Niizeki, H., Aoyama, Y., Iwatsuki, K. & Kitajima, Y. (2014). Japanese guidelines for the management of pemphigus. *The Journal of Dermatology*, 41(6), 471-486.

- Barbosa, M. V. F., Fukahori, F. L. P., Dias, M. B. M. C. & Lima, E. R. (2012). Patofisiologia do pêfingo foliáceo em cães: revisão de literatura. *Revista do Departamento de Medicina Veterinária da UFRPE*, 6(3), 26-31.
- Bizikova, P. & Olivry, T. (2015). Oral glucocorticoid pulse therapy for induction of treatment of canine pemphigus foliaceus – a comparative study. *Veterinary Dermatology*, 26(5), 354-e77.
- Bizikova, P., Linder, K. E. & Olivry, T. (2014). Fipronil–amitraz–S-methoprene-triggered pemphigus foliaceus in 21 dogs: clinical, histological and immunological characteristics. *Veterinary Dermatology*, 25(2), 103-e30.
- Cavaguchi, D. K., Pincelli, V. A., Bochio, M. M., Ribeiro, R. C. L., Bracarense, A. P. F. R. L. & Pereira, P. M. P. (2010). Aspectos clínico-patológicos e epidemiológicos da endocardite bacteriana em cães: 28 casos (2003-2008). *Semina: Ciências Agrárias*, 31(1), 183-190.
- Goodale, E. C., Varjonen, K. E., Outerbridge, C. A., Bizikova, P., Borjesson, D., Murrell, D. F., Bisconte, A., Francesco, M., Hill, R. J., Masjedizadeh, M., Nunn, P., Gourlay, S. G. & White, S. D. (2020). Efficacy of a Bruton's Tyrosine Kinase Inhibitor (PRN-473) in the treatment of canine pemphigus foliaceus. *Veterinary Dermatology*, 31(4), 1-9.
- Jessen, L. R., Damborg, P. P., Sphor, A., Sørensen, T. M., Langhron, R., Goericke-Pesch, S. K., Houser, G., Willeesen, J., Schjærff, M., Eriksen, T., Jensen, V.F. & Guardabassi, L. (2019). Antibiotic Use Guidelines for Companion Animal Practice (2nd ed.). The Danish Small Animal Veterinary Association.
- Kuhul, K. S., Shofer, S. F. & Goldschmidt, M. H. (1994). Comparative Histopathology of Pemphigus Foliaceus and Superficial Folliculitis in the Dog. *Veterinary Pathology*, 31(1), 19-27.
- Larsson, C. E. Complexo pêfingo. In: Larsson, C. E. & Lucas, R. (2016). *Tratado de medicina externa: dermatologia veterinária*. São Caetano do Sul: Interbook, p. 717-744.
- Lemmens, P., Bruin, A., Meulemeester, J., Wyder, M. & Suter, M. (1998). Case report Paraneoplastic pemphigus in a dog. *Veterinary Dermatology*, 19, 127-134.
- Mendelsohn, C., Rosenkrantz, W. & Griffin, C. E. (2006). Practical cytology for inflammatory skin diseases. *Clinical Techniques in Small Animal Practice*, 21(3), 117-127.
- Monteiro, V. P., Oliveira, A. T. C. & Ferreira, T. C. (2020). Pemphigus foliaceus in a dog – clinical and laboratory assessment. *Acta Scientiae Veterinariae*, 48(1).
- Muller, R. F., Krebs, I., Power, H. & Fieseler, K. V. (2006). Pemphigus foliaceus in 91 dogs. *Journal of the American Animal Hospital Association* 42(3), 189-196.
- Nelson, R. W. & Couto, C. G. (2020). *Small animal internal medicine*. 6 ed. St. Louis: Elsevier.
- Nishifujii, K., Tamura, K., Konno, H., Olivry, T., Amagai, M. & Iwasaki, T. (2009). Development of an enzyme-linked immunosorbent assay for detection of circulating IgG autoantibodies against canine desmoglein 3 in dogs with pemphigus. *Veterinary Dermatology*, 20(5), 331-337.
- Olivry, T. A. (2006). review of autoimmune skin diseases in domestic animals: I – Superficial pemphigus. *Veterinary Dermatology*, 17(5), 291-306.
- Olivry, T., Bergavall, K. E. & Atlee, B. A. (2004). Prolonged remission after immunosuppressive therapy in six dogs with pemphigus foliaceus. *Veterinary Dermatology*, 15(4), 245-252.
- Rosenkrantz, W. S. (2004). Pemphigus: current therapy. *Veterinary Dermatology*, 15 (2), 90-98.
- Scott, D. W., Miller JR, W. H. & Griffin, C. E. (2001). *Muller & Kirk's Small Animal Dermatology*. (6a ed.), Saunders
- Severo, J. S., Santana, A. E., Aoki, V., Michalany, N. S., Mantovani, M. M., Larsson Junior, C. E. & Larsson, C. E. (2017). Evaluation of C-reactive protein as an inflammatory marker of pemphigus foliaceus and superficial pyoderma in dogs. *Veterinary Dermatology*, 29(2), 1-8.
- Trhall D. E. (2014). *Diagnóstico de radiologia veterinária*. (6a ed.), Saunders Elsevier.
- Trhall, M. A. Anemia regenerativa. In: Trhall, M. A., Weiser, G., Allison, R. W. & Campbell, T. W. (2015). *Hematologia e bioquímica clínica veterinária*. 2 ed. Rio de Janeiro: Guanabara Koogan, p. 191-248.
- Vaughan, D. F., Hodgkin, E. C., Hosgood, G. L. & Bernstein, J. A. (2009). Clinical and histopathological features of pemphigus foliaceus with and without eosinophilic infiltrates: a retrospective evaluation of 40 dogs. *Veterinary Dermatology*, 21(2), 166-174.
- Zhou, Z., Cornet, S., Petersen, A., Rosser, E. & Noland, E. L. (2021). Clinical presentation, treatment and outcome in dogs with pemphigus foliaceus with and without vasculopathic lesions: an evaluation of 41 cases. *Veterinary Dermatology*, 32(5), 1-8.