

Ajuste oclusal em prótese dentária: uma revisão bibliográfica

Occlusal adjustment in dental prosthesis: a literature review

Ajuste oclusal en las prótesis dentales: una revisión bibliográfica

Recebido: 03/04/2022 | Revisado: 10/04/2022 | Aceito: 19/04/2022 | Publicado: 23/04/2022

Luiza Santos de Souza

ORCID: <https://orcid.org/0000-0002-8797-120X>
Pontifícia Universidade Católica do Rio Grande do Sul, Brasil
E-mail: souzasluiza@hotmail.com

Rosemary Sadami Arai Shinkai

ORCID: <https://orcid.org/0000-0002-4107-5661>
Pontifícia Universidade Católica do Rio Grande do Sul, Brasil
E-mail: rosemary.shinkai@gmail.com

Resumo

As próteses dentárias são responsáveis por reestabelecer a ausência de elementos dentários. O ajuste oclusal é uma fase crucial dentro do tratamento reabilitador, onde ocorre a modificação da superfície oclusal através de desgaste seletivo ou acréscimo de material. O ajuste oclusal deve ser compreendido pelos profissionais, pois há evidências de efeitos negativos da ausência de um esquema oclusal adequado e equilibrado. O objetivo desse estudo foi realizar uma revisão bibliográfica sobre os princípios oclusais de acordo com a prótese utilizada, abordando os conceitos de oclusão indispensáveis para uma boa reabilitação oral. Os movimentos mandibulares são guiados pelos dentes, e a prótese deve mimetizar a morfologia dental e restaurar a função perdida, através de guias de desocclusão e da correta distribuição dos contatos dentários. As evidências científicas devem orientar o melhor ajuste para cada tipo de prótese. Cabe ao cirurgião-dentista diagnosticar a desarmonia oclusal e através do trabalho protético devolver o equilíbrio oclusal e a saúde aos componentes do sistema mastigatório.

Palavras-chave: Prótese dentária; Ajuste oclusal; Reabilitação; Ensino em saúde.

Abstract

Dental prostheses are responsible for reestablishing the absence of dental elements. Occlusal adjustment is a crucial step within the oral rehabilitation treatment, where the occlusal surface modification occurs through selective wear or addition of material. Occlusal adjustment should be understood by the professionals since there is evidence of negative effects in the absence of an adequate and balanced occlusal scheme. The objective of this study was to develop a literature review about occlusal principles according to the prosthesis and concepts of occlusion necessary for a good oral rehabilitation. The mandibular movements are guided by the teeth, and the prosthesis should mimic the dental morphology and restore the lost function through disocclusion guidance and correct distribution of dental contacts. Scientific evidence should orient the best adjustment for each type of prosthesis. It is the responsibility of the dental surgeon to diagnose the absence of occlusal harmony and, through the prosthetic work, bring back the occlusal balance and the masticatory system health.

Keywords: Dental prosthesis; Occlusal adjustment; Rehabilitation; Health teaching.

Resumen

Las prótesis dentales se encargan de restablecer la ausencia de piezas dentales. El ajuste oclusal es una fase crucial en el tratamiento de rehabilitación, donde tiene lugar la modificación de la superficie oclusal mediante el desgaste selectivo o la adición de material. El ajuste oclusal debe ser entendido por los profesionales, ya que hay evidencia de los efectos negativos de la ausencia de un esquema oclusal adecuado y equilibrado. El objetivo de este estudio fue realizar una revisión bibliográfica acerca de los principios oclusales según la prótesis utilizada, abordando los conceptos de oclusión que son esenciales para una buena rehabilitación oral. Los movimientos mandibulares son guiados por los dientes, y la prótesis debe imitar la morfología dental y restaurar la función perdida, mediante guías de desocclusión y de la correcta distribución de los contactos dentales. Las pruebas científicas deben guiar el mejor ajuste para cada tipo de prótesis. Corresponde al cirujano dental diagnosticar la desarmonía oclusal y, mediante el trabajo protésico, restablecer el equilibrio oclusal y la salud de los componentes del sistema masticatorio.

Palabras clave: Prótesis dentales; Ajuste oclusal; Rehabilitación; Enseñanza en la salud.

1. Introdução

Os principais objetivos da reabilitação oral protética são o restabelecimento da função, estética, saúde e qualidade de vida do paciente, através da reposição dos dentes perdidos com próteses sobre mucosa, dentes ou implantes. Para atingir o sucesso e a longevidade da reabilitação oral é imprescindível que o cirurgião-dentista domine os conceitos e os princípios de oclusão.

A oclusão diz respeito ao ato de fechamento da boca, porém essa definição abrange não apenas a relação entre os arcos dentários superior e inferior (Okeson, 2008), mas também a repercussão dessa mordida nas estruturas do sistema estomatognático, como dentes, gengiva, ossos, músculos mastigatórios e articulação temporomandibular (ATM).

Uma das etapas cruciais para o êxito de qualquer trabalho protético é o ajuste oclusal, que consiste na conduta de modificação da superfície oclusal através do desgaste seletivo ou adição de material restaurador, sendo realizado em dentes naturais, restaurações ou próteses (Neto et al., 2013; Solow, 2018). Seu propósito é aperfeiçoar o contato entre os dentes com o intuito de direcionar e distribuir as forças durante os movimentos mandibulares, (Solow, 2018; Ferreira et al., 2016), além de remover interferências oclusais e contatos prematuros, que são capazes de gerar a desarmonia entre os componentes do sistema estomatognático (Downson, 1993).

Sendo assim, este estudo teve por objetivo realizar uma revisão bibliográfica narrativa sobre o ajuste oclusal em diferentes situações de reabilitação oral, com foco em princípios e recomendações para executar o ajuste oclusal de acordo com o tipo de prótese e as condições clínicas do paciente.

2. Metodologia

A pesquisa tem desenho de um estudo bibliográfico narrativo, com busca de literatura através do acesso às páginas de periódicos científicos, por meio de estudos indexados nas bases de dados PubMed e ScienceDirect, bem como livros acadêmicos relacionados ao tema do trabalho. Revisões narrativas segundo Rother, são publicações amplas, adequadas para descrever determinado assunto, sem necessidade de metodologia definida para seu desenvolvimento.

Os descritores para a pesquisa foram: “*dental occlusion, occlusion in prosthodontics, occlusal adjustment, occlusion in implants*” na língua inglesa e “ajuste oclusal, oclusão em próteses dentárias, prótese total, oclusão em prótese sobre implante” na língua portuguesa, sem restrições quanto às datas de publicação.

Os critérios de inclusão foram artigos em português ou inglês, que abordassem o tema da presente revisão de literatura. Os 45 artigos elegidos foram selecionados de acordo com o título e posteriormente os resumos foram analisados, os trabalhos que não se relacionavam ao tema proposto foram excluídos

3. Resultados e Discussão

O levantamento resultou em 45 trabalhos. Destes, dez foram livros, e 35 artigos, os quais foram localizados nos seguintes periódicos científicos: Australian Dental Journal, BMC Oral Health, British Dental Journal, Clinical Oral Implants Research, Cranio - Journal Craniomandibular Practice, International Dental Journal, Japanese Dental Science Review, Journal of Dentistry, Journal of the Indian Prosthodontic Society, Journal of Prosthetic Dentistry, Journal of Prosthodontic Research, Journal of Prosthodontics, Journal Oral Rehabilitation, Journal of Periodontal Implant Science, Odontology, Revista da Faculdade de Odontologia.

Os resultados foram organizados em tópicos para discussão da literatura selecionada.

3.1 Relação cêntrica x máxima intercuspidação habitual

O conceito de relação cêntrica (RC) é indispensável para o entendimento das relações maxilo-mandibulares (Ferreira et al., 2016; Pegoraro et al., 1998). É definida como sendo uma posição ortopedicamente estável, onde os côndilos se encontram centralizados nas fossas mandibulares, apoiados nas vertentes posteriores das eminências articulares, com os discos articulares adequadamente interpostos. Essa posição pode ser reproduzida e independe dos contatos dentários e da dimensão vertical (Okeson, 2008; Ferreira et al., 2016; Pegoraro et al., 1998).

A máxima intercuspidação habitual (MIH) é uma posição estritamente dentária, em que ocorre o maior número possível de contatos dentários (Pegoraro et al., 1998).

Quando as duas posições RC e MIH coincidem, classifica-se como relação em oclusão cêntrica (ROC) (Downson, 1993; Tiwari et al., 2014).

3.2 Movimentos mandibulares

O movimento de lateralidade da mandíbula geralmente ocorre através da desocclusão dos dentes posteriores pelo canino, sendo conhecido como guia canina. O lado de deslocamento da mandíbula é chamado de lado de trabalho e o oposto ao deslocamento é o de balanceio. Denomina-se “função em grupo” quando durante o movimento de lateralidade guiado pelo canino há também contato dos dentes posteriores em conjunto, de maneira uniforme (Pegoraro et al., 1998). Neste caso, pode haver contato do canino e de pré-molar(es) caracterizando a “função em grupo parcial” ou contato de canino a molar(es) caracterizando a “função em grupo total”.

O deslocamento da mandíbula no sentido anterior é chamado de movimento protrusivo, e ocorre através da desocclusão dos dentes posteriores com o contato dos dentes anteriores. Geralmente os incisivos determinam o movimento protrusivo, sendo classificado como guia anterior (Okeson, 2008; Darveniza, 2001).

3.3 Esquemas oclusais

Oclusão mutuamente protegida

É um esquema oclusal que preconiza a proteção dos dentes posteriores pelos dentes anteriores na posição estática da mandíbula, enquanto nos movimentos excursivos os dentes posteriores são protegidos pelos dentes anteriores, uma vez que eles são capazes de receber e dissipar melhor as forças oclusais oblíquas/horizontais (Okeson, 2008; Tiwari et al., 2014).

Oclusão balanceada bilateral

A oclusão balanceada bilateral (OBB) é caracterizada por contatos bilaterais e simultâneos nos dentes anteriores e posteriores, na posição estática da mandíbula e durante os movimentos excêntricos. Este tipo de padrão oclusal é usado apenas em próteses totais, uma vez que contatos simultâneos no lado de trabalho e no lado de balanceio durante o movimento de lateralidade não são indicados na dentição natural ou em próteses dento-suportadas (Tiwari et al., 2014; Rangarajan et al., 2015).

3.4 A oclusão ideal

Alguns parâmetros são utilizados para definir uma oclusão ideal, tais como múltiplos contatos simultâneos, forças oclusais ao longo eixo dos dentes, guia de lateralidade pelos caninos, guia anterior pelos incisivos, ausência de interferências posteriores e máxima intercuspidação habitual coincidindo com a oclusão cêntrica (Solow, 2018; Chaithanya et al., 2019; Davies et al., 2001). Porém, por mais que existam princípios capazes de definir uma oclusão ideal, nem sempre estes critérios são observados em todas as pessoas e isso não significa que há necessidade de ajuste oclusal, desde que haja uma boa tolerância pelos componentes do sistema mastigatório (Davies et al., 2001; Carlsson, 2009).

3.5 Efeitos da desarmonia oclusal

Em uma situação ideal há estabilidade de todas as partes do sistema mastigatório: dentes, periodonto, músculos da mastigação e ATM (articulação temporomandibular) que trabalham em harmonia, sem a destruição de nenhum elemento e com ausência de sintomatologia. No entanto, o estresse físico pode gerar o colapso das estruturas, sendo geralmente provocado por sobrecarga em elemento dentário ou por alguma interferência durante os movimentos mandibulares (Solow, 2018; Downson, 1993).

Forças oclusais no sentido do longo eixo do dente são mais absorvidas e menos danosas à estrutura dental e aos tecidos de suporte periodontal. Por isso, os contatos dentários devem ser distribuídos de maneira que favoreçam esse direcionamento das forças mastigatórias (McNamara, 1977). Se a força não for dirigida ao longo eixo do dente, as fibras do ligamento periodontal não são capazes de absorvê-la e dissipá-la de maneira adequada, podendo gerar mobilidade do elemento dentário e ativação do sistema neuromuscular, que vai agir tentando desviar do contato nocivo (Okeson, 2008).

No ligamento periodontal existem receptores especializados e altamente sensíveis, os mecanorreceptores, que são capazes de detectar alterações de pressão e força, regulando o sistema motor (Trulsson, 2006). Frente a interferências oclusais ou contatos prematuros, os mecanorreceptores contribuem para a ativação de uma resposta reflexa da musculatura, que reprograma o posicionamento da mandíbula para longe do contato traumático. No entanto, esse reposicionamento não permite o relaxamento da musculatura, que vai se manter sempre ativada para sustentar a mandíbula na nova posição. Qualquer mudança no direcionamento das forças vai gerar uma resposta do sistema estomatognático, em uma tentativa de adaptação ou compensação. Os efeitos resultantes podem ser deletérios, gerando traumas periodontais, dores musculares orofaciais ou alterações temporomandibulares, de acordo com a intensidade e duração do agente traumático e o limiar de adaptação de cada pessoa (Solow, 2018; Downson, 1993; Chaithanya et al., 2019).

3.6 Prótese parcial fixa

O esquema oclusal presente em grande parte dos pacientes é funcional e confortável em sua vida diária. Portanto, para reabilitações pequenas é preconizado que a relações oclusais estáticas e dinâmicas iniciais sejam restabelecidas sem a necessidade de qualquer correção do padrão oclusal existente, pois os pacientes estão adaptados funcionalmente. Contudo, a situação é diferente em casos que exigem uma reabilitação oral extensa, com grande reconstrução do esquema oclusal, onde os princípios de uma oclusão ideal devem ser seguidos como referência protética para otimizar o sucesso do trabalho (Pegoraro et al., 1998; Davies et al., 2001).

Nas reabilitações unitárias ou de pequenos segmentos, em que a oclusão está estável e o paciente não relata sintomatologia, é possível que a máxima intercuspidação habitual (MIH) seja usada como referência. Para isso é preciso observar um quadro aceitável, no qual algumas condições são indicativas de uma oclusão estável; qualquer tratamento que venha a ser realizado sem as condições ideais pode se tornar um fator potencialmente favorável a desordens oclusais (Pokorny et al., 2008; Goodacre et al., 2021). Conforme Tabela 1.

Tabela 1. Características clínicas de oclusão estável e instável

Oclusão estável	Oclusão instável
Dentes sem mobilidade	Hipermobilidade de um ou mais dentes
Ausência de desgastes excessivos	Desgastes excessivos
ATMs saudáveis e estáveis	Migração de um ou mais dentes
Estruturas de suporte preservadas	
Dimensão vertical de oclusão adequada	
Dentes posicionados corretamente	

Fonte: Dawson, P. E. (2019). *Oclusão funcional da ATM ao desenho do sorriso*. São Paulo: Quintessence.

O ajuste oclusal em pacientes com a oclusão estável deve contemplar alguns princípios básicos, envolvendo a correta distribuição de forças para o dente, a ausência de interferências durante os movimentos excursivos e de abertura e fechamento, estar em harmonia com as relações mandibulares existentes e não deve alterar a oclusão atual. Pequenas alterações no plano oclusal podem ser corrigidas em boca por meio de desgastes em esmalte ou em restaurações existentes (Kliemann & Oliveira, 1998).

Frente a casos com grande desarmonia oclusal, envolvendo dentes extruídos, mal posicionados e perda de dimensão vertical, alguns autores preconizam a adequação prévia da oclusão com restaurações provisórias, que terão como objetivo ajustar o paciente para uma relação de oclusão cêntrica. Esse ajuste é realizado de forma gradual até o momento da reabilitação definitiva, pois pacientes com grande colapso oclusal necessitam de uma desprogramação da musculatura mastigatória afetada, para que a articulação temporomandibular esteja estabilizada e para que não haja nenhum contato deflectivo (Pokorny et al., 2008; Kliemann & Oliveira, 1998).

O ajuste oclusal para pacientes com oclusão instável inicia-se nos trabalhos provisórios, que aos poucos vão restabelecendo os contatos dentários adequados e as guias de desocclusão, servindo como um teste em boca e como modelo para as restaurações definitivas. O princípio de “proteção mútua” é a chave para a boa relação entre as arcadas dentárias, com a proteção dos dentes anteriores pelos posteriores durante os movimentos mastigatórios, assim como os dentes posteriores são protegidos pelos anteriores sob forças laterais (Pegoraro et al., 1998; Di Fiore et al., 2010).

Para o ajuste oclusal de próteses parciais fixas (PPFs), inicialmente deve ser considerado em qual relação a prótese foi confeccionada, se em MIH ou ROC. Nos casos extensos em que a ROC foi estabelecida, o ajuste deve ser realizado mantendo a dimensão vertical de oclusão com o auxílio dos trabalhos provisórios, que servirão como parâmetro para o ajuste oclusal das coroas definitivas. Em seguida, a peça protética é levada em posição e com o auxílio do papel articular dupla face e com os dentes secos, solicita-se que o paciente oclua e todos os contatos dentários são marcados para que sejam definidos quais os pontos de desgaste. Contatos intensos na superfície oclusal devem ser removidos, pois são indicativos de força mais intensa na região e posteriormente podem favorecer o deslocamento ou fratura do trabalho (Pegoraro et al., 1998).

As guias de desocclusão também devem ser conferidas e os ajustes em lateralidade são realizados de forma que não sejam observadas interferências tanto no lado de trabalho, como no de balanceio. Preferencialmente opta-se pela desocclusão pelos caninos, havendo contato apenas nestes dentes que irão proteger os dentes posteriores de forças não-axiais. Determinadas situações como má posição do canino, ou condições periodontais não ideais sugerem que a desocclusão pela função em grupo seja utilizada. Nesse caso são visualizados contatos durante o movimento de lateralidade entre as cúspides vestibulares de pré-molares e molares do mesmo lado, podendo ou não ter o contato dos caninos. Se for necessário algum desgaste, este deve ser realizado preferencialmente nas vertentes triturantes das cúspides não funcionais (Pegoraro et al., 1998).

No movimento protrusivo as marcações nos dentes anteriores devem ser uniformes e simultâneas nas bordas incisais. É fundamental que as marcações nas concavidades palatinas dos dentes anteriores superiores sejam observadas, pois a não-

distribuição de forma semelhante é indicativa de sobrecarga em determinado ponto, que pode favorecer a fratura do elemento e perda da prótese (Pegoraro et al., 1998).

Na finalização do ajuste devem ser verificados contatos homogêneos e simultâneos tanto nos dentes naturais quanto na prótese, pois os contatos oclusais devem ser distribuídos de forma equilibrada na peça protética em harmonia com todo o sistema estomatognático (Pegoraro et al., 1998).

3.7 Prótese parcial removível

Em próteses parciais removíveis (PPRs) os princípios de oclusão são similares aos utilizados em PPF. Alterações existentes no plano oclusal devem ser corrigidas para que se restabeleça um plano estável, sem interferências e com espaço suficiente para posterior colocação de dentes artificiais. Para o sucesso da reabilitação é importante que casos mais complexos sejam montados em articulador semi-ajustável para estudo e trabalho, pois facilita a visualização das modificações oclusais necessárias previamente a qualquer procedimento (Kliemann & Oliveira, 1998).

Após a fase de preparo da boca para receber a futura prótese, iniciam-se as etapas de confecção do trabalho, que terá como objetivo o restabelecimento correto das relações oclusais. Para isso a tomada das relações intermaxilares é um passo importante, que serve como guia para a montagem dos dentes na PPR e geralmente é realizado com o auxílio de um roldete de cera sobre a infraestrutura metálica da prótese. O ajuste oclusal pode ser realizado durante a fase de prova dos dentes, no entanto os dentes de acrílico são capazes de sofrer modificações no seu posicionamento quando aderidos a cera dificultando o processo do ajuste. Por isso, opta-se preferencialmente pela análise prévia da oclusão no articulador e refinamento de ajuste oclusal na finalização da PPR (Kliemann & Oliveira, 1998; Di Fiore et al., 2010).

As próteses parciais removíveis podem funcionar biomecanicamente de duas formas: dentossuportadas, onde as cargas oclusais são transmitidas para os dentes de suporte, ou dentomucossuportadas, em que as cargas são transmitidas para os dentes de suporte e fibromucosa. A alteração do funcionamento biomecânico da prótese pode modificar o padrão oclusal escolhido. Nas PPRs dentossuportadas, quando possível deve-se optar pela desocclusão pelos dentes naturais, pois essa condição auxilia na redução da transmissão de cargas não-axiais aos dentes de suporte. Em caso contrário, se houver envolvimento dos dentes artificiais da PPR dentossuportada, o suporte periodontal deve ser adequado para receber as forças horizontais geradas. Nas próteses dentomucossuportadas as estruturas de suporte recebem as cargas de formas diferentes, sendo necessário um planejamento mais cuidadoso, pois sempre que a PPR estiver envolvida na desocclusão serão transmitidas forças oblíquas à essas estruturas. Por vezes, se faz essencial o uso de reforços metálicos sobre os dentes artificiais que funcionam como guias para os movimentos mandibulares, uma vez que os dentes de resina acrílica são facilmente desgastados e podem alterar rapidamente os padrões oclusais ajustados (Kliemann & Oliveira, 1998; Di Fiore et al., 2010).

Os dentes remanescentes não envolvidos na prótese, quando em boas condições, são capazes de determinar o plano oclusal da futura reabilitação. Nesses casos, por mais que não haja coincidência entre RC e MIH não se faz necessário o ajuste oclusal preventivo. O que deve ser avaliado na instalação da prótese são as guias de desocclusão, a correta distribuição dos contatos dentários e a ausência de interferências durante os movimentos excursivos da mandíbula (Kliemann & Oliveira, 1998; Goodacre et al., 2021).

Assim que finalizada, na fase de entrega, a prótese deve ser analisada em movimento e integrada ao sistema mastigatório do paciente. Inicialmente observa-se o correto assentamento da PPR sobre as estruturas, para que em seguida os ajustes oclusais sejam realizados seguindo todos os princípios previamente estabelecidos. Primeiramente, utilizando-se um papel articular são marcados os contatos oclusais durante o movimento de abertura e fechamento. Estes contatos devem ser bilaterais, simultâneos e puntiformes, tanto nos dentes naturais quanto nos artificiais. Caso sejam observados contatos prematuros, os mesmos devem ser removidos através do desgaste seletivo, preferencialmente nos dentes artificiais. Em lateralidade, os contatos devem condizer

com o tipo de desocclusão do paciente, podendo ser guia canina, em que o contato observado é apenas nas pontas de cúspide dos caninos no lado de trabalho, ou função em grupo, que pode ser parcial ou total (Kliemann & Oliveira, 1998; Goodacre et al., 2021).

Na função em grupo parcial são visualizados contatos entre os incisivos laterais, caninos e pré-molares no lado de trabalho, já a função em grupo total envolve também os molares. Em ambos os tipos de desocclusão, os contatos devem apresentar intensidade semelhante. Quando visualizadas marcações no lado de balanceio, as mesmas devem ser removidas, exceto em PPRs extensas de extremidade livre, em que se preconiza a obtenção de ao menos um contato simultâneo no lado de balanceio para a estabilização contra deslocamentos laterais (Kliemann & Oliveira, 1998).

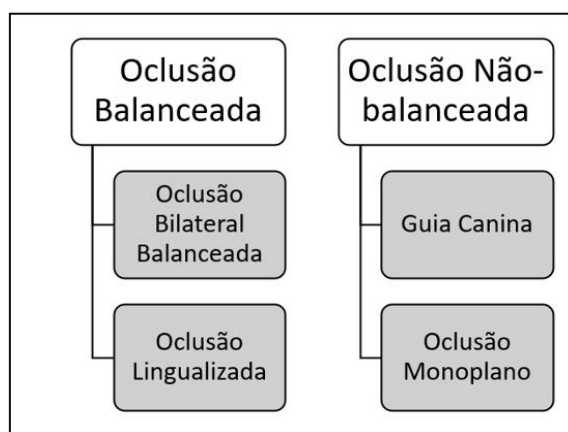
3.8 Prótese total

Apesar do número de edêntulos totais estar diminuindo em estatísticas mundiais, a rotina clínica do cirurgião-dentista ainda contempla muitos casos que envolvem a reabilitação dentária total (Ito et al., 2015; Taylor et al., 2021; Sabir et al., 2019). O edentulismo tem impacto direto na qualidade de vida do paciente, influenciando na mastigação, função, estética, fonação e sociabilidade (Sabir et al., 2019; Campos Sugio et al., 2021; Keerthana et al., 2020). Próteses totais devem possuir estabilidade, retenção e suporte, (Joanna et al., 2017; Zhao et al., 2013) funcionar respeitando os movimentos fisiológicos da mandíbula, além de serem confortáveis, permitindo os movimentos oclusais funcionais da deglutição e os movimentos laterais não funcionais e protrusivo (Shanahan, 2004).

Há uma grande preocupação por parte do profissional na escolha do esquema oclusal para alcançar o sucesso de reabilitações muito extensas. Cada caso deve ser avaliado de forma individualizada, pois fatores como condição do rebordo alveolar e anatomia da maxila e mandíbula podem influenciar na oclusão escolhida para a futura prótese (Joanna et al., 2017). Existem diversos conceitos e filosofias relacionados com a oclusão em próteses totais, mas o que é bastante claro é a necessidade de uma superfície oclusal harmônica. Caso contrário, a má distribuição de forças por contatos indesejados durante os movimentos mandibulares pode gerar trauma na mucosa sob a prótese total, desconforto durante o uso e até mesmo alterações neuromusculares (Rangarajan et al., 2015; Zhao et al., 2013; Srinivasan et al., 2021).

A seleção de um padrão oclusal adequado pode favorecer o êxito do trabalho protético. As próteses totais podem ser confeccionadas seguindo quatro esquemas de oclusão: (1) oclusão balanceada bilateral; (2) oclusão lingualizada; (3) guia canina; (4) oclusão monoplano (Rangarajan et al., 2015; Zhao et al., 2013; Srinivasan et al., 2021). Como visto na Figura 1.

Figura 1. Esquema de tipos de oclusão balanceada e não-balanceada.



Fonte: Adaptado de Rangarajan, V., Gajapathi, B., Yogesh, P. B., Ibrahim, M. M., Kumar, R. G., & Karthik, P. (2015). Concepts of occlusion in prosthodontics: A literature review, part I. *Journal Indian Prosthodontic Society*, 15(3), 200-205.

Uma das condutas a fim de evitar situações indesejadas de instabilidade é garantir que a prótese total tenha o maior número possível de contatos simultâneos em ambos os lados do arco na relação cêntrica e nos movimentos excêntricos da mandíbula, descrito como oclusão balanceada bilateral (OBB) (Campos Sugio et al., 2021; Rocha et al., 2021). Neste esquema oclusal, os contatos ocorrem entre as cúspides palatinas dos dentes superiores e as cúspides vestibulares dos dentes inferiores com a fossa central e crista marginal dos dentes opostos. A OBB é considerada ideal por facilitar a adaptação dos pacientes ao uso da prótese total em razão do aumento da estabilidade durante movimentos mandibulares e redução do estímulo neural. Porém, após um ano de uso esses contatos bilaterais não são evidenciados da mesma forma, devido ao desgaste dos dentes de acrílico e ao remodelamento dos tecidos de suporte, embora haja uma boa tolerância pelo paciente mesmo assim (Joanna et al., 2017; Zhao et al., 2013; Farias-Neto & Carreiro, 2013; Kawai et al., 2017; Basso et al., 2006; Lemos et al., 2018).

A compressão da base da prótese confeccionada seguindo os princípios da OBB é capaz de fornecer uma distribuição simétrica de forças e preservar o rebordo alveolar, tendo influência na retenção e estabilidade do trabalho. Por muito tempo a OBB foi considerada o padrão de oclusão ideal para próteses totais, mas outros esquemas podem ser usados sem afetar o sucesso do trabalho. Diferentes abordagens também se tornaram necessárias pela dificuldade de obter contatos bilaterais simultâneos, o que gera um tempo clínico muito maior para o cirurgião-dentista e uma grande complexidade de montagem para o laboratório (Joanna et al., 2017; Zhao et al., 2013; Srinivasan et al., 2021; Farias-Neto & Carreiro, 2013).

Em razão da dificuldade de alcançar os princípios da OBB clinicamente, uma das alternativas a este esquema foi a oclusão lingualizada, descrita em 1940 como um padrão oclusal menos complexo, onde apenas as cúspides linguais dos dentes superiores ocluem na superfície oclusal dos dentes inferiores na posição de relação cêntrica (Neto et al., 2013). Em ambos os esquemas devem existir contatos simultâneos nos lados de trabalho e de balanceio durante os movimentos laterais, e nos dentes anteriores e posteriores durante os movimentos protrusivos. A OL considerada mais fácil de ser alcançada e mais estética, além de gerar maior estabilidade e retenção principalmente em pacientes com o rebordo alveolar muito reabsorvido (Zhao et al., 2013; Shanahan et al., 2004; Srinivasan et al., 2021; Farias-Neto & Carreiro, 2013; Kawai et al., 2017; Basso et al., 2006; Lemos et al., 2018; Phoenix & Engelmeier, 2010; Matsumaru, 2010; Rocha et al., 2021).

Por outro lado, a guia canina (3) se enquadra em uma oclusão não-balanceada, onde a prótese total é ajustada com a articulação mutualmente protegida pela desocclusão dos caninos durante os movimentos excursivos da mandíbula sem o contato dos dentes posteriores. A GC é mais fácil de ser obtida clinicamente, tendo como principais vantagens a proteção dos demais dentes da ação das forças horizontais indesejáveis e a diminuição da atividade muscular durante os movimentos laterais e protrusivos. No entanto, a GC pode propiciar um maior deslocamento da prótese durante esses movimentos mandibulares (Sabir et al., 2019; Campos Sugio et al., 2021; Goldstein et al., 2021; Schierz & Reissmann, 2016).

Na oclusão monoplano são utilizados dentes de estoque dispostos formando um único plano. Além disso, pela morfologia dos dentes, que são não-anatômicos ou com cúspides em zero grau, a oclusão é plana no sentido médio-lateral e ântero-posterior. Por mais que este esquema seja capaz de reduzir as forças incidentes horizontais e favoreça a diminuição das tensões sobre as dentaduras inferiores, ainda é uma opção pouco considerada, principalmente pela falta de estética dos dentes e por diminuir a eficiência mastigatória do paciente. Por isso, quando a quantidade residual do osso alveolar for satisfatória e a situação permitir, é indicado optar por outro esquema oclusal (Sabir et al., 2019; Zhao et al., 2013; Goldstein et al., 2021).

As relações maxilo-mandibulares em próteses totais são estabelecidas para a montagem dos modelos no articulador, e os dentes artificiais são posicionados de forma que se relacionem corretamente de acordo com o padrão oclusal escolhido no planejamento da reabilitação. Durante a confecção da prótese podem ocorrer modificações inerentes aos materiais, como a cera e a resina acrílica, que sofrem alterações dimensionais resultando em alterações clínicas. Por isso, recomenda-se a remontagem da prótese acrilizada no articulador para a realização de ajuste oclusal preliminar no laboratório antes da sua instalação no paciente (Russi & Rocha, 2015; Telles, 2010).

O procedimento para o ajuste oclusal inicialmente é efetuado através da marcação dos contatos dentais em relação cêntrica. É importante que o pino guia incisal do articulador esteja em contato com a mesa incisal, pois o afastamento indica a necessidade de ajustes. As marcações são feitas com o auxílio do papel articular, que é posicionado sobre os dentes posteriores inferiores para que os modelos sejam levados em oclusão. Caso esteja presente, o contato prematuro aparecerá sob a forma de uma marca circular com o centro branco e para o desgaste a seguinte regra (Tabela 2) deve ser seguida (Russi & Rocha, 2015; Telles, 2010):

Tabela 2. Local anatômico de ajuste oclusal.

Contato entre cúspide de contenção e fossa →	Ajustar a fossa
Contato entre cúspide de contenção e vertente →	Ajustar vertente
Contato entre cúspide de contenção e crista marginal →	Ajustar crista marginal
Contato entre vertentes →	Ajustar a interferência da vertente mais inclinada, de preferência da cúspide de não-tenção

Fonte: Adaptado de Russi, S., & Rocha, E. P. (2015). *Prótese total e prótese parcial removível*. São Paulo: Artes Médicas.

Esse processo deve ser repetido até que sejam visualizados contatos simultâneos e bilaterais, com ausência de contatos prematuros. O ajuste em lateralidade deve ser de acordo com o padrão oclusal escolhido: nas oclusões balanceadas serão observados contatos tanto no lado de trabalho quanto no de balanceio, e nas não-balanceadas apenas os dentes do lado de trabalho ficaram marcados. Caso sejam observadas interferências em lateralidade, o desgaste é realizado na vertente triturante das cúspides de não contenção (vestibulares superiores e linguais inferiores). Para o ajuste em protrusão, a presença de interferência oclusal deve ser verificada quando os modelos estiverem em relação topo a topo, e, em caso positivo, o desgaste seletivo é realizado. Se houver contato prematuro na região anterior, ele é removido pelo desgaste da borda incisal do dente em questão. Ao final do ajuste, serão observados contatos na região dos incisivos e, se possível, nos molares bilateralmente (Russi & Rocha, 2015; Telles, 2010).

A finalização da reabilitação protética ocorre na fase de entrega e instalação do trabalho. Independente da realização do ajuste oclusal prévio em laboratório, os testes de oclusão sempre são analisados novamente, no ato de fechamento bucal, em lateralidade e protrusão, e novos ajustes são realizados, se preciso. A confirmação de conforto oclusal pelo paciente e a visualização de contatos equilibrados na prótese são indícios de que a harmonia foi alcançada (Di Fiore et al., 2010; Russi & Rocha, 2015; Telles, 2010).

3.9 Prótese sobre implante

A reabilitação de pacientes parcialmente ou totalmente desdentados pode envolver o uso de implantes, que se tornou uma opção de tratamento desejável pelo alto índice de sucesso e pela satisfação psicológica nos pacientes, por mimetizar a sensação de dentes naturais (Misch, 2009; Yuan & Sukotjo, 2013). Embora as próteses sobre implante possam ser realizadas em grande parte dos casos, sua grande limitação é o custo. No entanto, independente da prótese escolhida para reabilitação, os objetivos são os mesmos e envolvem a devolução da função, estética, fala e conforto ao paciente (Misch, 2009; Yuan & Sukotjo, 2013).

Contraopondo-se a um conceito mais antigo, a avaliação da disponibilidade óssea para inserção do implante não é o primeiro fator a ser observado. Cabe ao cirurgião-dentista o planejamento inicial da prótese contemplando os requisitos necessários, bem como a avaliação dos fatores de força do paciente (dinâmica mastigatória, arco antagonista, bruxismo, apertamento), para planejar os pilares (implantes) para servir como suporte da prótese (Misch, 2009).

A oclusão desempenha um papel importante em próteses sobre implante e pode favorecer a longevidade do trabalho. Os implantes diferem dos dentes naturais no que se refere a características biomecânicas e biológicas. Os dentes naturais atuam de forma integrada com o ligamento periodontal, que é uma estrutura resiliente e capaz de absorver as forças exercidas sobre a estrutura dental. Além disso, os dentes apresentam um certo grau de mobilidade no interior do alvéolo, o que favorece uma melhor resposta frente a forças oblíquas. Já os implantes estão em contato direto com o osso, sem a presença do ligamento periodontal. Por essa razão eles não apresentam mobilidade e a concentração de estresse ocorre sobre a crista óssea quando submetidos a ação de cargas (Yuan & Sukotjo, 2013; Kim et al., 2005; Rilo et al., 2008; Sanitá et al., 2009).

Outra diferença importante é que os dentes naturais apresentam propriocepção devido à presença de receptores no ligamento periodontal. Essas terminações nervosas atuam através de respostas reflexas a fim de proteger os dentes de forças excessivas. Já nos implantes ocorre a ósseo-percepção, o que resulta em uma maior susceptibilidade a sobrecargas oclusais pela menor capacidade de distribuição e adaptação à essas forças. A sobrecarga oclusal nas próteses sobre implante pode ocasionar o afrouxamento ou fratura do parafuso, fratura do pilar ou da prótese, ou até mesmo fratura do implante (Kim et al., 2005; Acharya et al., 2021).

O esquema oclusal nas próteses implanto-suportadas envolve características dos esquemas oclusais usados nas demais reabilitações (oclusão mutualmente protegida, função em grupo e oclusão balanceada bilateral), porém, com algumas particularidades que representam a oclusão implanto-protegida, sendo um padrão oclusal que visa a proteção dos implantes pela redução da carga oclusal (Yuan & Sukotjo, 2013; Kim et al., 2005; Acharya et al., 2021).

Os princípios oclusais a serem utilizados variam de acordo com a escolha da prótese implanto-suportada, mas algumas recomendações gerais sobre a morfologia oclusal da prótese são indicadas, como a redução da inclinação das cúspides, fossa e sulcos planos para ampla liberdade em RC, anatomia oclusal rasa e mesa oclusal estreita. Não é apropriado usar larguras maiores do que o diâmetro do implante, por isso nos dentes molares a mesa oclusal deve ser de 30 a 40% menor que o normal; caso contrário, o dente artificial sobre implante pode funcionar como um cantiléver e favorecer a ação de forças deletérias (Yuan & Sukotjo, 2013; Acharya et al., 2021).

Independente do esquema oclusal escolhido devem ser visualizados contatos bilaterais e simultâneos tanto em RC quanto em MIH para garantir uma melhor distribuição das forças durante os movimentos mandibulares (Kim et al., 2005; Sanitá et al., 2009).

3.9.1 Oclusão em próteses totais fixas implanto-suportadas

Em próteses totais fixas implanto-suportadas é indicado o uso da oclusão balanceada bilateral como esquema oclusal quando o arco antagonista for uma prótese total. Quando o arco antagonista for composto por dentes naturais, a oclusão pela função em grupo pode ser utilizada, bem como a oclusão mutualmente protegida com guia anterior rasa. Em lateralidade, os movimentos devem ser suaves e sem interferências no lado de trabalho e no lado de balanceio. Caso a prótese contemple um cantiléver, ele deve ser mantido em infra-oclusão, diminuindo os riscos de falhas na prótese e nos implantes (Kim et al., 2005; Rilo et al., 2008; Sanitá et al., 2009).

3.9.2 Oclusão em overdentures

A oclusão balanceada é a recomendada em overdentures (sobredentaduras) e pode envolver a oclusão balanceada bilateral ou a oclusão lingualizada. Para pacientes com o rebordo alveolar muito reabsorvido a oclusão monopiano é a opção de escolha. Apesar da dificuldade e do maior tempo clínico para obtenção, a oclusão balanceada bilateral é capaz de promover uma melhor estabilidade da prótese, principalmente quando a reabilitação envolver as duas arcadas. Para facilitar a obtenção de

contatos quando a arcada oposta tiver dentes naturais, apenas um contato no lado de balanceio e um ou mais contatos no lado de trabalho são suficientes para a estabilização da prótese (Rilo et al., 2008; Rocha et al., 2021).

3.9.3 Oclusão em próteses posteriores implanto-suportadas

Para o sucesso das próteses posteriores implanto-suportadas a ação de forças laterais deve ser reduzida e, por isso, a guia anterior e a guia canina nos dentes naturais devem ser estabelecidas corretamente. Caso os caninos estejam comprometidos, a função em grupo é utilizada (Kim et al., 2005; Rilo et al., 2008; Sanitá et al., 2009).

Contatos centralizados e inclinação das cúspides reduzidas são fatores importantes a serem observados, bem como a eliminação ou redução do cantiléver. Interferências no setor posterior durante os movimentos excursivos não podem ser visualizadas. Essas características auxiliam no controle da sobrecarga oclusal sobre a prótese (Kim et al., 2005; Rilo et al., 2008; Sanitá et al., 2009; Acharya et al., 2021).

Caso questões como a posição, o número e o eixo dos implantes sejam duvidosos para o planejamento de uma prótese exclusivamente suportada por implantes, é possível realizar uma conexão com os dentes naturais vizinhos pelo uso de encaixes rígidos para o aumento de suporte (Kim et al., 2005; Rilo et al., 2008; Sanitá et al., 2009).

3.9.4 Oclusão em próteses sobre implantes unitários

Nesses casos, a oclusão estabelecida deve ser configurada de forma que reduza a ação das forças sobre os implantes, através da distribuição dos contatos oclusais pelos demais dentes naturais da arcada. Nos movimentos de protrusão e lateralidade as guias devem ser estabelecidas nos dentes remanescentes, assim como contatos no lado de trabalho e no lado de balanceio não são indicados sobre as coroas das próteses sobre implantes unitários. O ideal é que o contato sobre a prótese ocorra de forma leve em mordidas mais fortes, e que não ocorra em mordidas leves, favorecendo a diminuição da carga sobre o implante unitário (Kim et al., 2005; Rilo et al., 2008; Sanitá et al., 2009).

4. Considerações Finais

A reabilitação oral com prótese dentária deve contemplar os requisitos estéticos e funcionais para restabelecer a saúde do sistema mastigatório. Por isso a fase de ajuste oclusal é uma etapa clínica que deve ser criteriosa e é decisiva para o sucesso e a longevidade do trabalho protético.

O profissional precisa conhecer os conceitos e fundamentos de oclusão para aplicá-los em cada situação clínica específica, de acordo com o tipo de prótese e as condições do paciente. A localização e a intensidade dos contatos dentários em relação cêntrica ou em máxima intercuspidação devem ser avaliadas clinicamente e ajustadas da melhor forma, tanto na região posterior como na anterior, bem como nas guias de lateralidade e de protrusão durante os movimentos mandibulares. É imprescindível que a prótese proporcione conforto, estabilidade e ausência de contatos prematuros e interferências durante os movimentos funcionais para restabelecer a saúde bucal e a qualidade de vida do paciente.

Para futuros trabalhos sugere-se mais estudos clínicos sobre o tema, com acompanhamento prospectivo.

Referências

- Acharya, P. H., Patel, V. V., Duseja, S. S., & Chauhan, V. R. (2021). Comparative evaluation of peri-implant stress distribution in implant protected occlusion and cusally loaded occlusion on a 3 unit implant supported fixed partial denture: A 3D finite element analysis study. *Journal of Advanced Prosthodontics*, 13(2), 79–88.
- Basso, M. F. M., Nogueira, S. S., & Arioli-Filho, J. N. (2006). Comparison of the occlusal vertical dimension after processing complete dentures made with lingualized balanced occlusion and conventional balanced occlusion. *Journal Prosthet Dentistry*, 96(3), 200-204.
- Campos Sugio, C. Y., Mosquim, V., Jacomine, J. C., Zabeu, G. S., de Espíndola, G. G., Bonjardim, L. R., Bonfante, E. A., & Wang, L. (2021). Impact of

rehabilitation with removable complete or partial dentures on masticatory efficiency and quality of life: A cross-sectional mapping study. *The Journal of prosthetic dentistry*, S0022-3913(21)00144-X. Advance online publication. <https://doi.org/10.1016/j.prosdent.2021.02.035>.

- Carlsson, G. E. (2009). Dental occlusion: Modern concepts and their application in implant prosthodontics. *Odontology*, 97(1), 8-17.
- Chaithanya, R., Sajjan, S., & Raju, A. V. (2019). A study of change in occlusal contacts and force dynamics after fixed prosthetic treatment and after equilibration - Using Tekscan III. *Journal Indian Prosthodontic Society*, 19(1), 9-19.
- Darveniza, M. (2001). Full occlusal protection - Theory and practice of occlusal therapy. *Australian Dental Journal*, 46(2), 70-79.
- Davies, S. J., Gray, R. M. J., & Whitehead, S. A. (2001). Good occlusal practice in advanced restorative dentistry. *British Dental Journal*, 191(8), 421-434.
- Dawson, P. E. (2019). *Oclusão Funcional da ATM ao Desenho do Sorriso*. Quintessence.
- Di Fiore, S., Di Fiore, M. A., Di Fiore, A. P. (2010). *Atlas de Prótese Parcial Removível*. Santos Editora.
- Downson, P. E. (1993). *Avaliação, Diagnóstico e Tratamento dos Problemas Oclusais*. (2a ed.). Artes Médicas.
- Farias-Neto, A., & Carreiro, A. da F. P. (2013). Complete Denture Occlusion: An Evidence-Based Approach. *Journal Prosthodont*, 22(2), 94-97.
- Ferreira, C. F., Prado, A. M., Pereira, M. A., & Cardoso, A. C. (2016). The Value of Occlusion in Dentistry: A Clinical Report Showing the Correction of an Anterior Reverse Articulation with Selective Occlusal Adjustment. *Journal of Prosthodont*, 25(5), 407-410.
- Goldstein, G., Kapadia, Y., & Campbell, S. (2021). Complete Denture Occlusion: Best Evidence Consensus Statement. *Journal Prosthodont*, 30(1), 72-77.
- Ito, K., Aida, J., Yamamoto, T., Otsuka, R., Nakade, M., Suzuki, K., Kondo, K. & Osaka, K. (2015). Individual- and community-level social gradients of edentulousness. *BMC Oral Health*, 15(1), 1-8.
- Goodacre, C. J., & Goodacre, B. J. (2021). What Occlusal Scheme Should Be Used with Removable Partial Dentures? *Journal of Prosthodontics*, 30, 78–83.
- Joanna, K., Teresa, S., & Maria, G. (2017). Evaluation of functional parameters in the occlusion of complete denture wearers before and after prosthetic treatment. *Journal Prosthodont Research*, 61(4), 480-490.
- Kawai, Y., Ikeguchi, N., Suzuki, A., Kuwashima, A., Sakamoto, R., Matsumaru Y., Kimoto, S., Lijima, M., & Feine, J. S. (2017). A double blind randomized clinical trial comparing lingualized and fully bilateral balanced posterior occlusion for conventional complete dentures. *Journal Prosthodont Research*, 61(2), 113-122.
- Keerthana, B., Sasanka, K., Gayathri, R., & Ramanathan, V. (2020). Occlusal adjustments in complete denture-a review. *Indian Journal of Forensic Medicine and Toxicology*, 14(4), 4696–4700.
- Kim, Y., Oh, T. J., Misch, C. E., & Wang, H. L. (2005). Occlusal considerations in implant therapy: Clinical guidelines with biomechanical rationale. *Clinical Oral Implants Research*, 16(1), 26-35.
- Kliemann, C., & Oliveira, W. (1998). *Manual de Prótese Parcial Removível*. Santos Editora.
- Lemos, C. A. A., Verri, F. R., Gomes, J. M. L., Santiago, J. J. F., Moraes, S. L. D., & Pellizzer, E. P. (2018). Bilateral balanced occlusion compared to other occlusal schemes in complete dentures: A systematic review. *Journal Oral Rehabil*, 45(4), 344-354.
- Matsumaru, Y. (2010). Influence of mandibular residual ridge resorption on objective masticatory measures of lingualized and fully bilateral balanced denture articulation. *Journal of Prosthodont Research*, 54(3), 112-118.
- McNamara, D. C. (1977). Occlusal adjustment for a physiologically balanced occlusion. *Journal Prosthet Dentistry*, 38(3), 284-293.
- Misch, C. E. (2009). *Implantes Dentais Contemporâneos*. (3a ed.). Elsevier.
- Neto, A. J. F., Neves, F. D., & Junior, P. C. S. (2013). *Oclusão*. Artes Médicas.
- Okeson, J. P. (2008). *Tratamento das Desordens Temporomandibulares e Oclusão*. (6a ed.). Elsevier.
- Pegoraro, L. F., Do Valle, A. L., Araujo, C. R. P., Bonfante, G., & Bonachela, P. C. R. C. V. (1998). *Prótese Fixa*. Artes Médicas.
- Phoenix, R. D., & Engelmeier, R. L. (2010). Lingualized occlusion revisited. *Journal Prosthet Dentistry*, 104(5), 342-346.
- Pokorny, P. H., Wiens, J. P., & Litvak, H. (2008). Occlusion for fixed prosthodontics: A historical perspective of the gnathological influence. *Journal of Prosthet Dentistry*, 99(4), 299-313.
- Rangarajan, V., Gajapathi, B., Yogesh, P. B., Ibrahim, M. M., Kumar, R. G., & Karthik, P. (2015). Concepts of occlusion in prosthodontics: A literature review, part I. *Journal Indian Prosthodontic Society*, 15(3), 200-205.
- Rilo, B., da Silva, J. L., Mora, M. J., & Santana, U. (2008). Guidelines for occlusion strategy in implant-borne prostheses: a review. *International Dental Journal*, 58(3), 139-145.
- Rocha, C. O. M., Longhini, D., Pereira, R. P., Lima, A. L. O., Bonafé, F. S. S., & Arioli Filho, J. N. (2021). Masticatory efficiency in complete denture and single implant-retained mandibular overdenture wearers with different occlusion schemes: A randomized clinical trial. *Journal of Prosthetic Dentistry*.
- Rother, E. T. (2007). Systematic literature review X narrative review. *Acta Paul Enferm.*, 20(2), v-vi.
- Russi, S., & Rocha, E. P. (2015). *Prótese Total e Prótese Parcial Removível*. Artes Médicas.

- Sabir, S., Reragui, A., & Merzouk, N. (2019). Maintaining occlusal stability by selecting the most appropriate occlusal scheme in complete removable prosthesis. *Japanese Dental Science Review*, 55(1), 145-150.
- Sanitá, P. V., Pinelli, L. A. P., Silva, R. H. B. T., & Segalla, J. C. M. (2009). Aplicação clínica dos conceitos oclusais na implantodontia. *Revista da Faculdade de Odontologia*, 14(3), 268-275.
- Schierz, O., & Reissmann, D. (2016). Influence of guidance concept in complete dentures on oral health related quality of life - Canine guidance vs. bilateral balanced occlusion. *Journal of Prosthodont Research*, 60(4), 315-320.
- Shanahan, T. E. J. (2004). Physiologic jaw relations and occlusion of complete dentures. *Journal of Prosthet Dentistry*, 91(3), 203-205.
- Solow, R. A. (2018). Clinical protocol for occlusal adjustment: Rationale and application. *Cranio - Journal Craniomandib Pract*, 36(3), 195-206.
- Srinivasan, R., Chander, N. G., Reddy, J. R., & Balasubramanian, M. (2021). Differences in quality of life and patient satisfaction between complete denture occlusion schemes: A parallel randomized control trial. *The Journal of prosthetic dentistry*, S0022-3913(21)00406-6. Advance online publication. <https://doi.org/10.1016/j.prosdent.2021.07.015>
- Taylor, M., Masood, M., & Mnatzaganian, G. (2021). Longevity of complete dentures: A systematic review and meta-analysis. *Journal of Prosthet Dentistry*, 125(4), 611-619.
- Telles, D. M. (2010). *Prótese Total: Convencional e sobre Implantes*. Santos Editora.
- Tiwari, B., Ladha, K., Lalit, A., & Naik, B. D. (2014). Occlusal Concepts in Full Mouth Rehabilitation: An Overview. *Journal Indian Prosthodontic Society*, 14(4), 344-351.
- Trulsson, M. (2006). Sensory-motor function of human periodontal mechanoreceptors. *Journal Oral Rehabil*, 33(4), 262-273.
- Yuan, J. C. C., & Sukotjo, C. (2013). Occlusion for implant-supported fixed dental prostheses in partially edentulous patients: A literature review and current concepts. *Journal Periodontal Implant Science*, 43(2), 51-57.
- Zhao, K., Mai, Q. Q., Wang, X. D., Yang, W., & Zhao, L. (2013). Occlusal designs on masticatory ability and patient satisfaction with complete denture: A systematic review. *Journal Dent*, 41(11), 1036-1042.