

## **Fechamento de comunicação bucosinusal com utilização do corpo adiposo bucal (bola de bichat): relato de caso**

**Closure of bucosinusal communication with use of the oral adipose body (bichat ball): case report**

**Cierre de la comunicación bucosinusal con uso del cuerpo adiposo oral (balón de bichat): reporte de caso**

Recebido: 16/04/2022 | Revisado: 29/04/2022 | Aceito: 15/08/2022 | Publicado: 23/08/2022

### **Radamés Bezerra Melo**

ORCID: <https://orcid.org/0000-0001-5466-5698>  
Faculdade Paulo Picanço, Brasil  
E-mail: radamesbmelo@hotmail.com

### **José Macário Sousa de Moraes**

ORCID: <https://orcid.org/0000-0003-2682-5222>  
Faculdade Paulo Picanço, Brasil  
E-mail: macariomoraes@hotmail.com

### **Yuri da Silva Pimenta**

ORCID: <https://orcid.org/0000-0002-7094-5152>  
Centro Universitário FAMETRO, Brasil  
E-mail: ypimenta@hotmail.com

### **Raíssa Pinheiro Moraes**

ORCID: <https://orcid.org/0000-0002-5893-4047>  
Faculdade Maurício de Nassau, Brasil  
E-mail: raissapinheiro@hotmail.com

### **Heitor Casimiro Linhares**

ORCID: <https://orcid.org/0000-0002-8603-429X>  
Faculdade Paulo Picanço, Brasil  
E-mail: heitorlinhares@outlook.com

### **Ranelle Souza Bernardino**

ORCID: <https://orcid.org/0000-0001-8810-4231>  
Faculdade Paulo Picanço, Brasil  
E-mail: ranellebernardes@gmail.com

### **Resumo**

O objetivo do referido estudo é relatar o caso clínico de um paciente adulto com fístula bucosinusal decorrente da exodontia, abordando seus aspectos clínicos e cirúrgicos. Relato do Caso: Paciente do sexo feminino, 29 anos de idade, buscou atendimento queixando-se de passagem de líquidos e alimentos da cavidade oral para a cavidade nasal, além de mau hálito e dor na região. Relatou que os sinais e sintomas surgiram uma semana após a exodontia do dente 16. Anteriormente, ela foi submetida por outro profissional há uma cirurgia para deslize de retalho vestibular para o fechamento da comunicação, mas sem sucesso. Com presença de processo inflamatório e infeccioso, foi evidenciado pus e saída de ar pela Manobra de Valssava, a radiografia panorâmica, confirmou a comunicação bucosinusal na região posterior da maxila e velamento do seio maxilar direito. Se instituiu antibioticoterapia com Amoxicilina e Ácido Clavulânico 875mg. Após o tratamento e desaparecimento dos sinais e sintomas, programou-se a cirurgia para o fechamento da comunicação bucosinusal, utilizando o corpo adiposo bucal em procedimento único. O pós-operatório transcorreu sem complicações e houve acompanhamento em 1 e 3 meses apresentando cicatrização favorável, sem sinais de infecção e insucesso. Conclusão: A utilização da bola de bichat para fechamento das comunicações bucosinusais é considerada uma alternativa eficaz, tendo em vista o elevado índice de sucesso, baixo risco de infecção, pós-operatório confortável, fácil acesso, rico suprimento sanguíneo e geralmente não modifica o sulco vestibular.

**Palavras-chave:** Cirurgia; Comunicação bucosinusal; Bola de Bichat; Ensino.

### **Abstract**

The aim of this study is to report the clinical case of an adult patient with oroantral fistula resulting from extraction, addressing its clinical and surgical aspects. Case Report: A 29-year-old female patient sought care complaining of the passage of liquids and food from the oral cavity to the nasal cavity, in addition to bad breath and pain in the region. She reported that the signs and symptoms appeared one week after the extraction of tooth 16. Previously, she was submitted by another professional for a surgery to slide the vestibular flap to close the communication, but without

success. With the presence of an inflammatory and infectious process, pus and air outflow were evidenced by the Valsalva Maneuver, the panoramic radiograph confirmed the buccosinus communication in the posterior region of the maxilla and opacification of the right maxillary sinus. Antibiotic therapy with Amoxicillin and Clavulanic Acid 875mg was instituted. After treatment and disappearance of signs and symptoms, surgery was scheduled to close the buccosinus communication, using the buccal fat pad in a single procedure. The postoperative period was uneventful and there was follow-up at 1 and 3 months, with favorable healing, without signs of infection and failure. Conclusion: The use of a bichat ball to close oroantral communications is considered an effective alternative, given the high success rate, low risk of infection, comfortable postoperative period, easy access, rich blood supply and generally does not modify the sulcus. entrance exam.

**Keywords:** Surgery; Oral and sinus communication; Bichat Ball; Teaching.

### Resumen

El objetivo de este estudio es reportar el caso clínico de un paciente adulto con fístula oroantral secundaria a exodoncia, abordando sus aspectos clínicos y quirúrgicos. Caso Clínico: Paciente femenina de 29 años de edad que acude a consulta por paso de líquidos y alimentos de la cavidad bucal a la cavidad nasal, además de mal aliento y dolor en la región. Relató que los signos y síntomas aparecieron una semana después de la extracción del diente 16. Previamente, fue remitida por otro profesional para una cirugía para deslizar el colgajo vestibular para cerrar la comunicación, pero sin éxito. Con la presencia de un proceso inflamatorio e infeccioso, se evidenció salida de pus y aire por la Maniobra de Valsalva, la radiografía panorámica confirmó la comunicación buco-sinusal en la región posterior del maxilar y opacificación del seno maxilar derecho. Se instauró antibioticoterapia con Amoxicilina y Ácido Clavulánico 875mg. Tras tratamiento y desaparición de signos y síntomas, se programó cirugía para cerrar la comunicación buccosinusal, utilizando la almohadilla grasa bucal en un solo acto. El postoperatorio transcurrió sin incidencias y hubo seguimiento a 1 y 3 meses, con cicatrización favorable, sin signos de infección y fracaso. Conclusión: El uso de balón de bichat para cerrar las comunicaciones oroantrales se considera una alternativa eficaz, dada la alta tasa de éxito, bajo riesgo de infección, postoperatorio cómodo, fácil acceso, rica irrigación sanguínea y en general no modifica el examen de ingreso.

**Palabras clave:** Cirugía; Comunicación oral y sinusal; Bola de Bichat; Enseñanza.

## 1. Introdução

Os seios maxilares são espaços pneumáticos localizadas bilateralmente à cavidade nasal, ocupando o osso maxilar, sendo os mais amplos dentre os seios paranasais da face e crânio, comunicando-se entre si. O revestimento interno é composto por periósteo, tecido conjuntivo frouxo e epitélio pseudoestratificado cilíndrico ciliado mucos secretor. Os movimentos ciliares unilaterais deste epitélio provocam a drenagem da secreção produzida na cavidade do seio para cavidade nasal, através do óstio. Alterações inflamatórias ou patológicas no epitélio de revestimento do seio maxilar, podem modificar a fisiologia normal da região, ocasionando danos ao processo de drenagem das secreções e conseqüentemente o seu acúmulo propiciará a manifestação de infecções locais. O seio tem outras funções como: fonação, aquecimento e umidificação do ar inspirado (Araújo et al., 2007; Prado & Salim, 2018).

A comunicação buccosinusal (CBS) consiste no surgimento de um trajeto da cavidade bucal com o seio maxilar, devido ao rompimento da membrana sinusal, sendo a exodontia dos dentes maxilares o fator etiológico mais prevalente para tal complicação. As comunicações buccosinusais são classificadas em comunicações recentes (imediatas) e tardias (fístulas). Geralmente a fístula buco-sinusal desenvolve um processo infeccioso no seio maxilar oriundo da penetração de líquidos, alimentos e microrganismos a partir da cavidade oral (Araújo et al., 2007), (Prado & Salim, 2018). Outros fatores também podem causar uma comunicação buccosinusal (CBS) como traumatismos, colocação de implantes, tratamentos radioterápicos, remoção de lesões, tumores e osteomielite (Camarini et al., 2008; Amorim et al., 2020; Macedo et al., 2020; Palhano et al., 2020; Rodrigues et al., 2021).

Para CBS menores que 2 mm de diâmetro, o tratamento indicado deve ser conservador, estabilizando o coágulo e preservando o mesmo no local da extração com o auxílio de sutura. Frequentemente, pequenas comunicações podem se fechar espontaneamente, mas quando possuem diâmetro maiores que 3 mm ou evidências de processo inflamatório na região periodontal, a CBS persiste (Magro Filho et al., 2010), (Scartezini et al., 2016).

O método cirúrgico utilizando o corpo adiposo bucal é considerado um procedimento seguro e eficiente e demonstra vantagens significantes quando comparado a outras técnicas utilizadas como: retalho vestibular, palatino e lingual (Magro Filho et al., 2010), (Pereira et al., 2004).

O Corpo Adiposo Bucal (CAB) ou Bola de Bichat é um tipo de tecido especializado, localizado entre o músculo bucinador e o ramo da mandíbula (Pereira et al., 2004). Devido ao rico suprimento sanguíneo e fácil acesso cirúrgico, o corpo adiposo bucal é bastante utilizado como enxerto no tratamento dos defeitos intrabucais, constituindo-se como uma técnica de enxerto simples, rápida, confiável e com um bom prognóstico (Raldi et al., 2006), (Farias et al., 2015).

O presente estudo tem por finalidade relatar o caso clínico de um paciente adulto com fístula bucossinusal decorrente da exodontia, abordando seus aspectos clínicos e cirúrgicos; no qual foi utilizado o corpo adiposo bucal associado com o retalho vestibular como segunda técnica cirúrgica para o fechamento da CBS, devido ao insucesso da primeira técnica realizada apenas com o deslize de retalho vestibular.

## 2. Metodologia

O referido caso se trata de um estudo qualitativo e descritivo, do tipo relato de caso e tem o objetivo de relatar o caso clínico de um paciente adulto com fístula bucossinusal decorrente de exodontia, abordando seus aspectos clínicos e cirúrgicos. O estudo foi elaborado através da anamnese, história médica, odontológica e fotografias. O paciente consentiu e permitiu por meio do prontuário o uso de suas imagens e informações para esse estudo assinando o Termo de Consentimento Livre e Esclarecido (TCLE) (Pereira et al., 2018). O estudo respeitou os princípios éticos da declaração de Helsinque. A base teórica foi realizada por literatura científica com a pesquisa de artigos nas bases de dados Google Acadêmico, Scientific Electronic Library Online (SciELO), US National Library of Medicine (Pubmed) e livros referência.

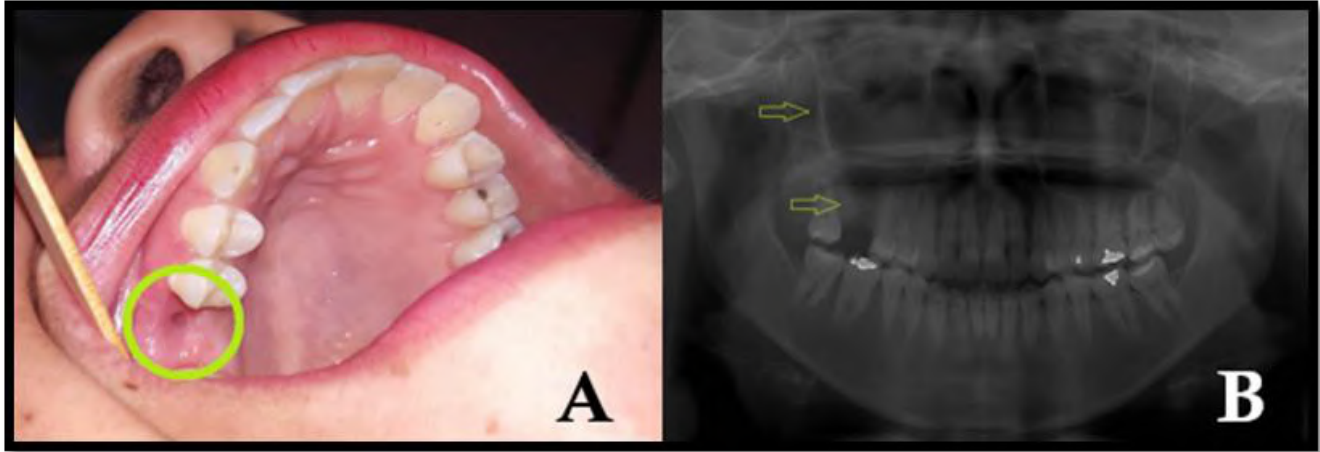
## 3. Relato de Caso

Paciente LSB, gênero feminino, 29 anos de idade, buscou atendimento queixando-se da passagem de líquidos e alimentos da cavidade oral para a cavidade nasal, além de mau hálito e dor na região.

Na anamnese, a paciente relatou que os sinais e sintomas surgiram uma semana após a exodontia do elemento dentário 16 e decorrido 30 dias, a mesma resolveu procurar atendimento odontológico.

Anteriormente, ela foi submetida por outro profissional há uma cirurgia para deslize de retalho vestibular para o fechamento da comunicação, mas sem sucesso. Durante o exame intraoral, observou-se uma fístula de aproximadamente 3 mm na região alveolar do elemento dentário 16 (ausente) (Figura 1 – A), com presença de processo inflamatório e infeccioso, no qual foi evidenciado pus e saída de ar ao realizar a Manobra de Valssava. Através da radiografia panorâmica, confirmou-se a comunicação bucos sinusal na região posterior da maxila e velamento do seio maxilar direito (Figura 1 – B). As opções de tratamento eram uso de retalho vestibular, palatino, lingual e enxerto autógeno.

**Figura 1.** Avaliação clínica inicial do paciente. A) Fístula bucosinusal, consequência da exodontia do primeiro molar superior direito; B) Radiografia panorâmica inicial evidenciando a comunicação bucosinusal no rebordo superior direito e velamento do seio maxilar.

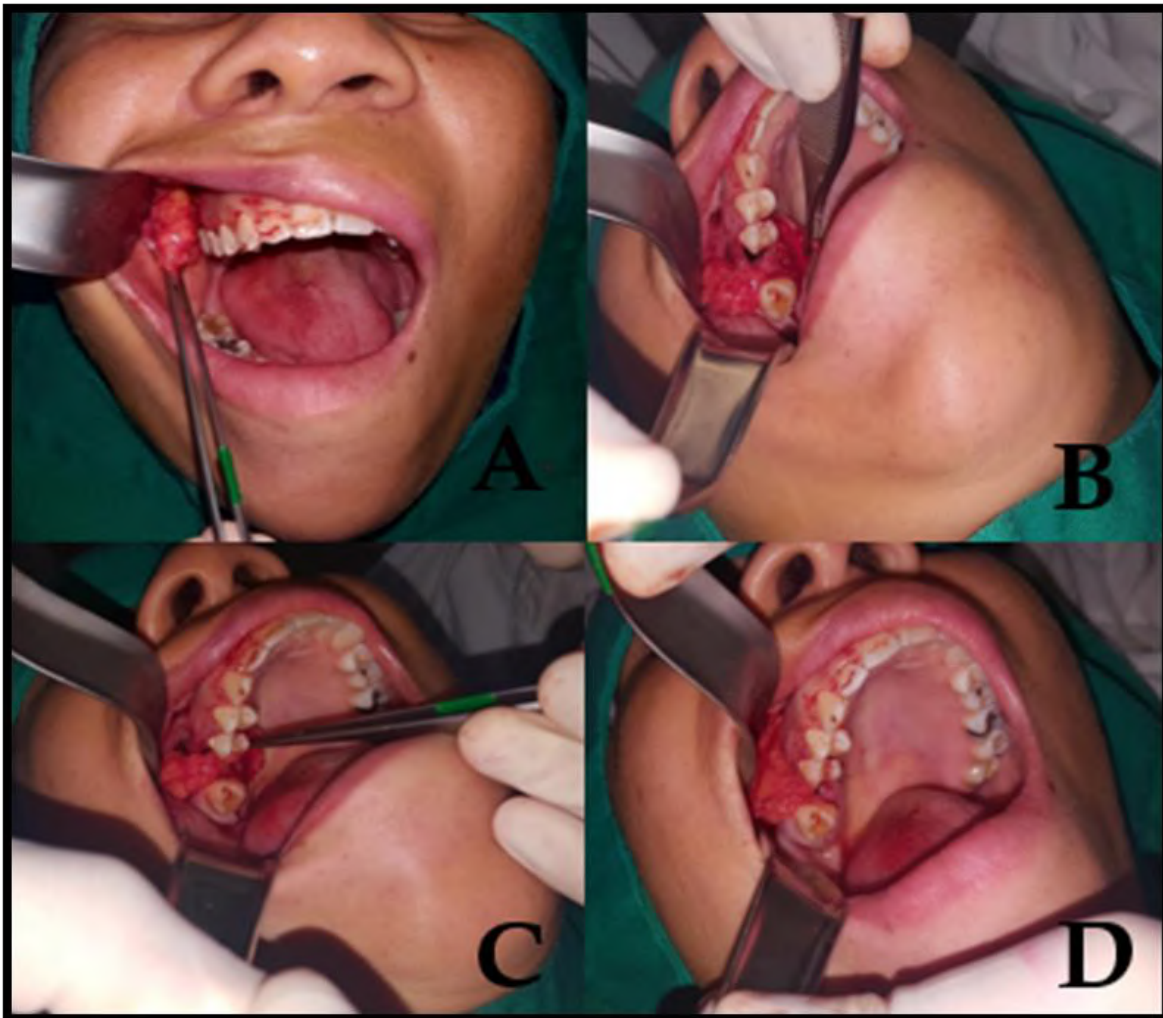

Fonte: Autores (2021).

Instituiu antibioticoterapia com Amoxicilina e Ácido Clavulânico 875mg de 12/12 horas por 7 dias. Após o tratamento e desaparecimento dos sinais e sintomas, programou-se a cirurgia para o fechamento da comunicação bucosinusal, utilizando o corpo adiposo bucal em procedimento único, já que a técnica de retalho vestibular realizada previamente obteve insucesso.

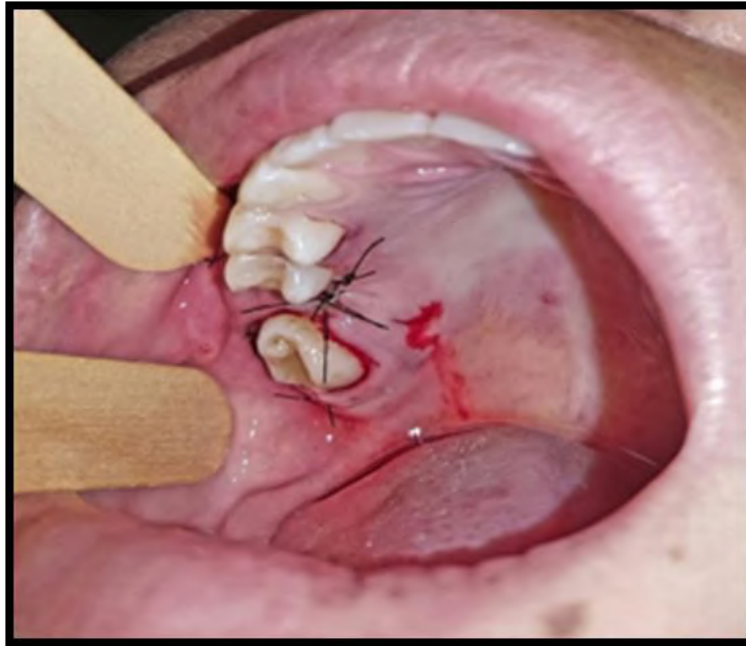
A cirurgia foi realizada com a antisepsia intra/extraoral, utilizando-se clorexidina 0,12% solução e clorexidina aquosa 0,2%. Por meio de anestesia local, com Mepivacaína 2% e Epinefrina 1:100.000, foram bloqueados os nervos alveolares superior posterior, médio e palatino maior do lado direito. Em seguida, foram realizadas incisão perifistular sobre o rebordo alveolar para fistulectomia, incisão intrasulcular na região palatina/vestibular dos dentes 17/16/15, incisão relaxante na região mesial do 17 e distal do 15, divulsão para exposição do corpo adiposo bucal que ocluiu a comunicação bucosinusal. (Figura 2 - A, B, C, D). O tecido adiposo bucal foi recoberto com retalho mucoso vestibular e suturado com fio Nylon 4.0 (Figura 3).

**Figura 2.** Transoperatório. A) Exposição da Bola de Bichat; B) Comunicação bucossinusal e fistulectomia; C) Deslizamento da Bola de Bichat como enxerto pediculado para fechamento da comunicação bucossinusal; D) Suturas do tecido adiposo as mucosas mucoperiosteais.



Fonte: Autores (2021).

**Figura 3.** Transoperatório. Retalho vestibular recobrimdo o tecido adiposo bucal e suturas associadas.



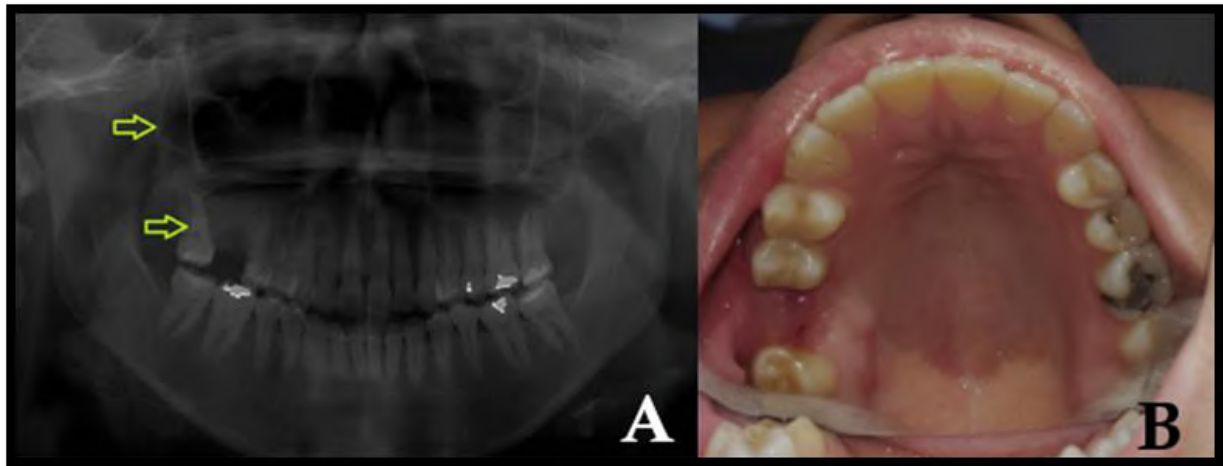
Fonte: Autores (2021).

Foi prescrito para o pós-operatório Amoxicilina e Ácido Clavulânico 875mg de 12/12 horas por 7 dias, Nimesulida 100mg de 12/12 horas por 3 dias e Dipirona Sódica 500mg de 6/6horas por 2 dias, todos por via oral.

As recomendações ao paciente no pós-operatório foram: dieta líquida-pastosa fria nas primeiras 48-72 horas, repouso ou ausência de esforço físico por 3-5 dias, realizar higiene oral normal e durante 14 dias evitar espirrar com a boca fechada, não sugar canudos, não fumar, não assoar o nariz ou qualquer ação que possa ocasionar diferenciação de pressão entre as cavidades oral e sinusal.

A sutura foi removida 7 dias após a realização do procedimento cirúrgico. A evolução transcorreu sem complicações, com ausência de dor, febre, mau hálito e passagem de líquidos da cavidade oral para a nasal. O paciente foi reavaliado em 1 mês e 3 meses após o procedimento cirúrgico, observando-se a cicatrização bastante favorável com fechamento total da CBS, sem sinais de infecção ou insucesso (Figura 4 – A, B).

**Figura 4.** Pós-operatório. A) Radiografia panorâmica após 3 meses o fechamento da comunicação bucossinusal, evidenciando a remodelação óssea alveolar e seio maxilar radiolúcido com aspectos normais; B) Vista intra oral evidenciado epitelização/fechamento da comunicação bucossinusal, 3 meses após procedimento cirúrgico.



Fonte: Autores (2021).

#### 4. Discussão

A utilização do corpo adiposo bucal se apresenta como uma técnica cirúrgica simples e confiável para reconstruções de defeitos bucais como comunicações bucossinuais de tamanhos pequenos e médios. Esta também pode ser combinada com outros retalhos miofasciais. Quando comparada com outras técnicas cirúrgicas, proporciona ao paciente um pós-operatório confortável e sem necessidade de um segundo tempo cirúrgico (Pereira et al., 2004).

O diagnóstico e tratamento das comunicações buco-sinusais quando são realizados de forma rápida possuem um bom prognóstico. Nos casos em que o paciente desenvolve fístula ou sinais e sintomas de infecções bucossinuais, estas devem ser tratadas e eliminadas pré-cirurgicamente (Raldi et al., 2006).

A enucleação de cistos, as reconstruções de obliterações intraorais com Bola de Bichat demonstraram ser de fácil acesso, ter um rico suprimento sanguíneo na região, ocorrendo a epitelização em 6 semanas, como também possui baixa morbidade e poucas complicações que incluíram redução na abertura bucal (Choi & Lee, 2016).

A maioria dos autores estudados afirma que a técnica cirúrgica utilizando o corpo adiposo bucal como enxerto pediculado apresentam várias vantagens e sucessos quando comparada as suas desvantagens e insucessos.

O corpo adiposo bucal é bastante utilizado como enxerto no tratamento dos defeitos intrabucais, devido ao rico suprimento sanguíneo e fácil acesso cirúrgico (Raldi et al., 2006).

O método cirúrgico utilizando o corpo adiposo bucal apresenta mais vantagens quando comparado a outras técnicas como: retalho vestibular, palatino e lingual (Magro Filho et al., 2010).

Em um estudo observacional prospectivo com 11 pacientes, a técnica do corpo adiposo bucal foi bem-sucedida em 10 comunicações bucossinuais e apenas uma persistência de comunicação foi encontrada como complicação. Os pacientes estavam satisfeitos em geral com o tratamento, fonética, estética e mastigação (Alonso et al., 2015).

O corpo adiposo bucal é um método de enxerto simples, rápido, fácil acesso, confiável de bom prognóstico para o fechamento de comunicações bucossinuais (Farias et al., 2015).

A Bola de Bichat é uma técnica cirúrgica alternativa com grande índice de sucesso no tratamento de comunicações bucossinuais extensas (Scartezini et al., 2016).

O elevado índice de insucesso da utilização do corpo adiposo bucal é devido a tensão ou manipulação excessiva do tecido resultando em sua necrose (Magro Filho et al., 2010).

A execução de uma sutura com menor tensão nos tecidos evitaria o insucesso da técnica cirúrgica (Martín-Granizo et al., 1997), (Pereira et al., 2004).

Quando se trata de estética facial, a Bola de Bichat tem provocado nos pacientes certo apelo estético para sua remoção (Bichectomia), por exemplo, a excisão do coxim adiposo bucal é esteticamente de benefício limitado em produzir o efeito desejado, ou seja, o resultado da técnica é incerto (Altman, 2012).

O tratamento ideal para as comunicações buccossinusais é a prevenção com avaliação pré-operatória minuciosa, exames radiográficos e planejamento cirúrgico. A associação de materiais hemostáticos a base de colágeno no fechamento das comunicações buccossinusais tem por finalidade formar uma barreira protetora local (Prado & Salim, 2018).

Os retalhos mais empregados nos tratamentos das comunicações buccossinusais de acordo com suas vantagens/desvantagens são:

Retalho vestibular – Simples execução e ideal para comunicações mais amplas/Risco de redução do sulco vestibular.

Retalho palatino – Bem vascularizado e espessura dos tecidos/Cicatrização do osso palatino por segunda intenção e rotação limitada do retalho na base do pedúnculo.

Retalho lingual – Extensa disponibilidade de tecido e boa vascularização/Intervenção sob anestesia geral e limitação funcional extensa.

Retalho da bolsa adiposa de Bichat – Simples execução e extensa disponibilidade de tecido/Retração ou deiscência do enxerto (Chiapasco, 2006).

O tecido adiposo possui células-tronco mesenquimais com forte potencial proliferativo de células osteoblásticas capazes de sofrer diferenciação osteogênica e induzir a produção de tecido mineralizado (Uri et al., 2018).

## 5. Conclusão

A técnica para fechamento de comunicação buccossinusal (CBS) utilizando corpo adiposo bucal é segura, eficaz, relativamente simples, com elevado índice de sucesso, baixo risco de infecção, fácil acesso, rico suprimento sanguíneo, associada ao retalho vestibular é conferida maior proteção ao enxerto e geralmente não modifica o sulco vestibular.

Alguns cuidados para evitar o insucesso da técnica devem ser considerados como: infecções sinusais, bucais, tensão e manipulação exagerada do tecido adiposo e os cuidados pós-operatório do paciente. Para o sucesso de qualquer técnica empreendida nos casos dos fechamentos de comunicação buccossinusal (CBS) o paciente contribui para o êxito do caso, devendo seguir todos os cuidados recomendados pelo profissional no pós-operatório.

## Referências

- Alonso-González, R., Peñarrocha-Diago, M., Peñarrocha-Oltra, D., Aloy-Prósper, A., Camacho-Alonso, F., & Peñarrocha-Diago, M. (2015). Closure of oroantral communications with Bichat's buccal fat pad. Level of patient satisfaction. *J Clin Exp Dent*, 7(1), e28.
- Altman, K. (2012). Facial feminization surgery: current state of the art. *Int J Oral Maxillofac Surg*, 41(8), 885-894.
- Amorim, A. V. B. A., Souza, J. A. N., Júnior, F. A. S., Brito, P. H., Laffitte, C. M., Lemos, E. A., Crispim, L. S., Rocha, S. O. A., Pereira, G. M. A., Junior, F. A. S. (2020). Closure of buccossinusal communication with bichat ball: case report. *Research, Society and Development*, 9(12).
- Araújo, A., Gabrielli, M. F. R., & Medeiros, P. J. (2007). Aspectos atuais da cirurgia e traumatologia bucomaxilofacial. São Paulo: Livraria Santos Editora.
- Camarini, T. E., Kamei, N. C., Farah, G. J., Daniel, A. N., Jacob, R. J., & Bento, L. A. (2008). Utilização do corpo adiposo bucal para fechamento de comunicação buccossinusal associado à enucleação de cisto residual-relato de caso. *Revista de cirurgia e traumatologia buco-maxilo-facial*, 7(3), 23-30.
- Chiapasco, M. (2006). *Atlas de cirurgia oral*. Santos.



- Choi, H. J., & Lee, J. B. (2016). Obliteration of recurrent large dentigerous cyst using bilateral buccal fat pad sling flaps. *J Craniofac Surg*, 27(5), e465-e468.
- Farias, J. G. D., Cândia, A. V., & Barros, L. F. (2015). Fechamento de fístula bucossinusal utilizando o corpo adiposo bucal-Técnica convencional x técnica do túnel-Relato de casos clínicos. *Revista de Cirurgia e Traumatologia Buco-maxilo-facial*, 15(3), 25-30.
- Macedo, R. A. P., Pereira, V. B. S., Barros, A. V. M., Rodrigues, E. D. R., Santos, K. R., Vasconcelos, B. C. E., Barbirato, D. S. (2020) Surgical closure of oroantral communication with L-PRF: a case report. *Research, Society and Development*, 9(10).
- Magro Filho, O., Garbin Jr, E. Á., Ribeiro Jr, P. D., & Felipetti, F. A. (2010). Fechamento de fístula buco-sinusal usando tecido adiposo bucal. *Revista Odontológica do Brasil Central*, 19(50).
- Martín-Granizo, R., Naval, L., Costas, A., Goizueta, C., Rodriguez, F., Monje, F., ... & Diaz, F. (1997). Use of buccal fat pad to repair intraoral defects: review of 30 cases. *British Journal of Oral and Maxillofacial Surgery*, 35(2), 81-84.
- Palhano, J. M. L., Cordeiro, A. A., Gregório, B. A., Dias, B. A. S., Sousa, F. R. G., Gregório, J. A., Figueiredo, L. L. M., Deus, L. A. A., Silva, M. A. P., Silva, M. I. A. A., Rodrigues, M. A., Veríssimo, M. H. G., Paiva, P. R. S., Pereira, P. A. A., Lima, R. R. (2020) Closure of oroantral fistula using bichat adipose body: narrative literature review. *Research, Society and Development*. 9(12).
- Peterson, L. J. (2000). Cirurgia oral e maxilofacial contemporânea. In *Cirurgia oral e maxilofacial contemporanea* (pp. 772-772).
- Pereira, A. S., Shitsuka D. M., Parreira, F. J., Shitsuka, R. (2018). Metodologia da pesquisa científica. UFSM.
- Pereira, F. L., Farah, G. J., Passeri, L. G., & Pavan, A. J. (2004). Aplicação do corpo adiposo bucal para o encerramento de fístula bucossinusal. Relato de caso. *Rev Port Estomatol Cir Maxilofac*, 45(4), 221-6.
- Prado, R., & Salim, M. A. A. (2018). *Cirurgia bucomaxilofacial: diagnóstico e tratamento*. Rio de Janeiro: Editora Guanabara Koogan Ltda.
- Raldi, F. V., Sá-Lima, J. R., Moraes, M. B. D., & Zanotti, G. G. (2006). Fechamento de comunicações buco-sinusais: utilização de enxerto pediculado do corpo adiposo bucal. *RGO (Porto Alegre)*, 178-181.
- Rodrigues, M. T. V., Schueng, F. E. A., Mendes, B. C., Macedo, F. G. C., Nunes, F., Noia, C. F. (2021). Intra-sinus complex odontoma management simultaneously to oroantral communication closure: Why remove it?. *Research, Society and Development*, 10(6).
- Scartezini, G. R., & Oliveira, C. F. P. (2016). Fechamento de comunicação buco-sinusal extensa com bola de bichat: relato de caso. *Revista Odontológica do Brasil Central*, 25(74).
- Uri, O., Behrbalk, E., & Folman, Y. (2018). Local implantation of autologous adipose-derived stem cells increases femoral strength and bone density in osteoporotic rats: A randomized controlled animal study. *Journal of orthopaedic surgery*, 26(3), 1-7.