

Hipomineralização do Molar Incisivo e protocolos de tratamento na clínica odontológica integrada

Incisor molar hypomineralization and treatment protocols in integrated dental practice

Hipomineralización de los molares incisivos y protocolos de tratamiento en la práctica dental integrada

Recebido: 18/04/2022 | Revisado: 26/04/2022 | Aceito: 03/05/2022 | Publicado: 05/05/2022

Vitória Borges de Carvalho Godinho

ORCID: <https://orcid.org/0000-0002-1010-8379>

Centro Universitário de Patos de Minas, Brasil

E-mail: vitoriabcg@unipam.edu.br

Ivânia Aparecida Pimenta Santos Silva

ORCID: <https://orcid.org/0000-0001-7012-8497>

Centro Universitário de Patos de Minas, Brasil

E-mail: ivaniapimenta@unipam.edu.br

Rodrigo Soares de Andrade

ORCID: <https://orcid.org/0000-0001-6114-0929>

Centro Universitário de Patos de Minas, Brasil

E-mail: rodrigosa@unipam.edu.br

Marcos Bilharinho de Mendonça

ORCID: <https://orcid.org/0000-0001-5487-9629>

Centro Universitário de Patos de Minas, Brasil

E-mail: marcosbm@unipam.edu.br

Daniella Cristina Borges

ORCID: <https://orcid.org/0000-0002-5424-5367>

Centro Universitário de Patos de Minas, Brasil

E-mail: daniellacbroges@unipam.edu.br

Leonardo Biscaro Pereira

ORCID: <https://orcid.org/0000-0001-9790-9082>

Centro Universitário de Patos de Minas, Brasil

E-mail: leonardobiscaro@unipam.edu.br

Lorene Queiroz Casali Reis

ORCID: <https://orcid.org/0000-0001-5551-2255>

Centro Universitário de Patos de Minas, Brasil

E-mail: lorenepqc@unipam.edu.br

Resumo

A Hipomineralização Molar Incisivo (HMI) é o defeito qualitativo do esmalte que altera a maturação e calcificação de molares e incisivos permanentes. Os defeitos ocorrem de forma muito variada, o esmalte apresenta-se opaco com sua parte mineral, microdureza, módulo de elasticidade reduzida e densidade de hidroxiapatita menor. Este estudo tem como objetivo conhecer as principais características clínicas, epidemiológicas, e o diagnóstico diferencial da HMI assim como identificar os diversos protocolos de tratamentos da HMI e suas particularidades, facilitando o entendimento e a conduta do cirurgião dentista. Este estudo se enquadra no delineamento de pesquisa, revisão bibliográfica descritiva com análise integrativa e qualitativa-exploratória com base nas principais plataformas de pesquisa, buscando os termos “*Molar Incisor Hypomineralisation*”, “*Etiology*”, “*Histology*”, “*Prevalence*”; “*Diagnosis*”; “*Differential diagnosis*”, “*Treatment*”. Foram incluídos artigos no intervalo de tempo de 2011 a 2021 na língua inglesa, portuguesa e espanhola e a busca resultou em 39 artigos. Portanto, pode-se concluir que pacientes com HMI apresentem hipersensibilidade espontânea devido à exposição dos túbulos dentinários, o esmalte possui superfície rugosa favorecendo o acúmulo de placa, dentes afetados tornam se difícil anestésiar devido o estresse crônico que sofre a polpa, restaurações atípicas são comuns nesses pacientes assim como fraturas coronárias. A prevalência varia uma vez que exames clínicos não são padronizados e o diagnósticos podem ser errôneos. A causa da HMI é imprecisa, sendo considerados multifatoriais e relacionados com genética, ambiente, fatores sistêmicos, uso de medicamentos durante o período de odontogênese. O diagnóstico precoce e um correto plano de prevenção e tratamento evitam os agravos da doença.

Palavras-chave: Ensino; Desmineralização dentária; Incisivo; Molar; Esmalte dentário; Hipoplasia do esmalte dentário.

Abstract

Incisor molar hypomineralization (IMH) is a qualitative enamel defect that alters the maturation and calcification of permanent molars and incisors. The defects occur in a very varied way, the enamel presents itself opaque with its

mineral part, microhardness, reduced elasticity modulus and lower density of hydroxyapatite. This study aims to know the main clinical characteristics, epidemiology, and the differential diagnosis of IMH as well as to identify the various protocols for treating IMH and their particularities, facilitating the understanding and conduct of the dental surgeon. This study fits the research design, descriptive literature review with integrative and qualitative-exploratory analysis based on the main research platforms, searching for the terms "Molar Incisor Hypomineralisation", "Etiology", "Histology", "Prevalence"; "Diagnosis"; "Differential diagnosis", "Treatment". Articles were included in the time interval from 2011 to 2021 in English, Portuguese and Spanish language and the search resulted in 39 articles. Therefore, it can be concluded that patients with IMH have spontaneous hypersensitivity due to exposure of dentinal tubules, enamel has a rough surface favoring plaque accumulation, affected teeth become difficult to anesthetize due to chronic stress to the pulp, atypical restorations are common in these patients as well as coronal fractures. Prevalence varies as clinical examinations are not standardized and diagnosis can be misdiagnosed. The cause of IMH is imprecise, being considered multifactorial and related to genetics, environment, systemic factors, use of medications during the period of odontogenesis. Early diagnosis and a correct prevention and treatment plan prevent the aggravations of the disease.

Keywords: Teaching; Tooth demineralization; Incisor; Molar; Tooth enamel; Tooth enamel hypoplasia.

Resumen

La hipomineralización de los molares e incisivos (HMI) es un defecto cualitativo del esmalte que altera la maduración y la calcificación de los molares e incisivos permanentes. Los defectos se presentan de forma muy variada, el esmalte se presenta opaco con su parte mineral, microdureza, módulo de elasticidad reducido y menor densidad de hidroxiapatita. Este estudio pretende conocer las principales características clínicas, la epidemiología y el diagnóstico diferencial del HMI, así como identificar los diferentes protocolos de tratamiento del HMI y sus particularidades, facilitando la comprensión y la conducta del cirujano dentista. Este estudio se ajusta al diseño de investigación, revisión bibliográfica descriptiva con análisis integrador y cualitativo-exploratorio basado en las principales plataformas de investigación, buscando los términos "Hipomineralización Incisiva Molar", "Etiología", "Histología", "Prevalencia"; "Diagnóstico"; "Diagnóstico diferencial", "Tratamiento". Se incluyeron artículos de 2011 a 2021 en inglés, portugués y español y la búsqueda dio como resultado 39 artículos. Por lo tanto, se puede concluir que los pacientes con HMI tienen hipersensibilidad espontánea debido a la exposición de los túbulos dentinarios, el esmalte tiene una superficie rugosa favoreciendo la acumulación de placa, los dientes afectados se vuelven difíciles de anestésiar debido al estrés crónico que sufre la pulpa, las restauraciones atípicas son comunes en estos pacientes así como las fracturas coronales. La prevalencia varía, ya que los exámenes clínicos no están estandarizados y pueden producirse errores de diagnóstico. La causa de la HMI es imprecisa, considerándose multifactorial y relacionada con la genética, el entorno, los factores sistémicos y el uso de medicamentos durante el periodo de odontogénesis. El diagnóstico precoz y un correcto plan de prevención y tratamiento evitan los agravamientos de la enfermedad.

Palabras clave: Enseñanza; Desmineralización dental; Incisivo; Molar; Esmalte dental; Hipoplasia del esmalte dental.

1. Introdução

Os ameloblastos são células responsáveis por formar o esmalte dental e este processo é denominado amelogênese. Eles secretam prismas que são os agrupamentos de hidroxiapatita e interprismas responsáveis pela permeabilidade do esmalte, sendo compostos por matéria orgânica e inorgânica - enamelinas, amelogeninas, fosfato de cálcio, carbonato de cálcio e água (Bronckers, 2017; Hocevar, 2020). Na 32ª semana de vida intra uterina (IU), inicia-se a amelogênese dos primeiros molares permanentes (PMPs) e posteriormente ao nascimento, aos 3 meses, a dos incisivos centrais permanentes (ICPs) e aos 6 e 7 anos dos incisivos laterais permanentes (ILPs). Sendo os ameloblastos células sensíveis, qualquer alteração durante as fases desse processo, pode induzir defeitos de esmalte e, quando sensibilizados na fase tardia da mineralização ou maturação, uma hipomineralização pode vir a acometer os dentes (Marques, 2017).

A Hipomineralização do Molar Incisivo (HMI) foi descrita pela primeira vez em 2001 por Weerheijm e colaboradores como uma condição que envolve de 1 a 4 primeiros molares permanentes associados aos incisivos permanentes, em grau e extensão variado, sendo um defeito qualitativo do esmalte dental e que afeta a translucidez do mesmo, prevalecendo características de sensibilidade, opacidade e porosidade, podendo se tornar quebradiço dependendo do grau de comprometimento (Zhao et al., 2017). É estimado que sua prevalência no mundo seja de 14,2% de casos, sendo o continente sul americano o mais afetado com 18% (Gómez-Gómez et al., 2020), e no Brasil, em média, 13,48% da população possui HMI (Silva et al., 2020).

A etiologia da HMI não é bem elucidada. No entanto, estudos afirmam a existência de fatores genéticos e ambientais, os quais podem contribuir para o seu desenvolvimento. São os chamados fatores contribuintes tais como, prematuridade, doenças infecciosas na primeira infância, hipóxia durante a gestação, no parto ou no pós, compostos químicos tóxicos encontrados no leite materno, dentre outros. Sugere-se etiologia multifatorial para essa patologia, que possui difícil diagnóstico precoce com base em fatores causais (Solís-Espinoza et al., 2019).

O diagnóstico para HMI, como para qualquer outro defeito de desenvolvimento de esmalte, é o ideal para prevenir futuras complicações da doença e aplicar um tratamento adequado e condizente com a gravidade e particularidade de cada caso. O diagnóstico diferencial em relação à fluorose, hipoplasia, amelogenese imperfeita é de suma importância, devendo ser realizado com base em minuciosas análises clínicas, radiográficas e utilizando tecnologias atuais, viabilizando dessa forma, a concepção de um protocolo individualizado (Sousa, 2020).

É importante durante todo o tratamento do portador de HMI, ter uma visão generalista, não olhando apenas como um dente afetado e sim, como um ser que sofre das consequências da lesão, uma vez que ela pode vir associada a outras necessidades, como a ortodontia, por exemplo, e características subclínicas, tais como, como ansiedade, baixa autoestima e sensibilidade à jatos de ar, frio, calor, durante a escovação e ao atrito na mastigação. Dessa forma, o manejo desses pacientes deve ser amplamente traçado e condicionado de maneira individualizada, por uma equipe multidisciplinar, levando em consideração, em especial sua faixa etária, uma vez que em sua maioria são crianças e podem apresentar medo e ansiedade em relação aos tratamentos odontológicos em geral (Ochoa et al., 2017).

Com base no exposto, o presente estudo se propõe a realizar uma revisão integrativa sobre a HMI e todas as suas implicações na clínica Odontológica Integrada, tendo a importância de identificar as lesões, realizar o diagnóstico diferencial corretamente e traçar o plano correto de tratamento para solucionar não somente as lesões, mas os fatores a elas associados.

2. Metodologia

Este estudo se enquadra no delineamento de pesquisa, revisão bibliográfica descritiva com análise integrativa e qualitativa-exploratória.

2.1 Estratégias de Busca

Para sua realização, foram feitas buscas por artigos nas bases de dados: Google Acadêmico, Pubmed e Scielo, com um intervalo de tempo de 2011 a 2021, e seguintes termos de busca “*Molar Incisor Hypomineralisation*”, “*Etiology*”, “*Histology*”, “*Prevalence*”; “*Diagnostics*”; “*Differential diagnosis*”, “*Treatment*” adicionando operador booleano “*and*”.

2.2 Critérios de Inclusão e Exclusão

Os critérios de inclusão para encontrar os artigos utilizados na pesquisa foram: (i) artigos integrais que abordam a HMI como um todo, com foco em seus protocolos de tratamento; (ii) artigos publicados de 2011 a 2021; (iii) artigos na língua inglesa, portuguesa e espanhola com relevância na área da odontologia. Os critérios de exclusão foram: (i) artigos em outros idiomas que não sejam inglês, português e espanhol; (ii) artigos fora do intervalo de tempo definido para a pesquisa; (iii) artigos sem versão integral; (iv) artigos com baixa relevância e conteúdo.

Seguindo os critérios de busca listados acima, foram selecionados artigos de maior relevância e interesse para a pesquisa em questão que abordavam as principais características clínicas, epidemiológicas, diagnóstico diferencial da HMI, os diversos protocolos de tratamentos e suas particularidades.

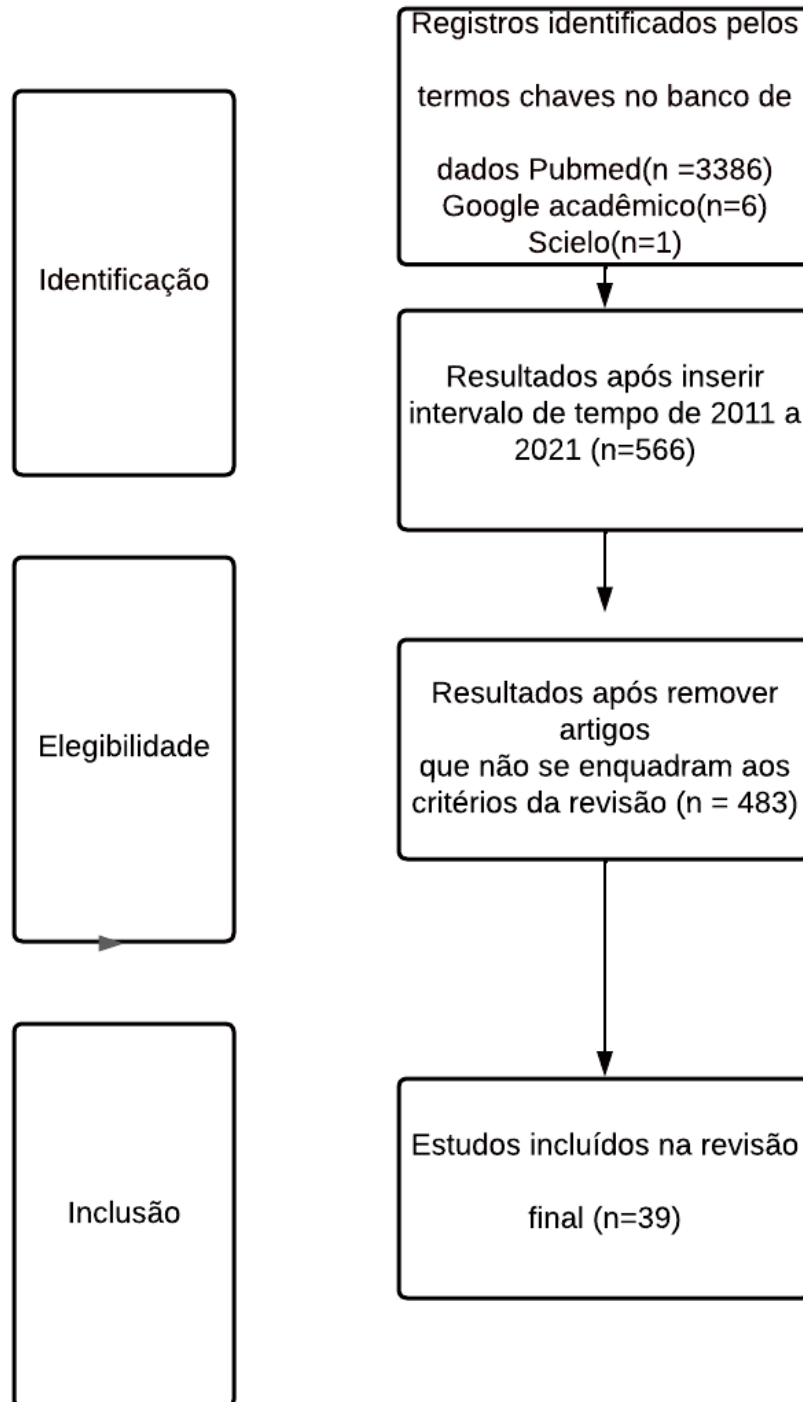
Com base nos critérios citados e após remoção dos artigos que não encaixavam no intuito da pesquisa (Diagrama 1), foram encontrados 39 artigos que serão apresentados a seguir nos resultados.

3. Resultados e Discussão

A busca principal foi feita na base de dados Pubmed pelo termo: “*Molar Incisor Hypomineralisation*” “*Etiology*”, “*Histology*”, “*Prevalence*”; “*Diagnosis*”; “*Differential diagnosis*”, “*Treatment*” adicionando operador booleano “*and*” identificou-se 3.386 artigos, foram aplicados os critérios de exclusão chegando a um N de 566 artigos com filtro de intervalo de tempo de 10 anos. Foram feitas buscas específicas no Google Acadêmico e Scielo, de artigos não presentes na Pubmed utilizando os mesmos termos conforme necessidade, com intuito de aprofundar no tema encontrando utilizou se 6 artigos do Google Acadêmico e 1 artigo da Scielo .Pela leitura dos títulos e resumos dos artigos, partes não interessadas dos artigos foram excluídas, os que não se enquadram no tema do estudo ou sem relevância , restando 39 artigos que se enquadraram nos critérios de inclusão propostos (Figura 1).

Realizou-se então, a leitura em integral destes 39 artigos e seus principais dados foram destacados na tabela abaixo (Tabela 1).

Figura 1. Fluxograma do processo de busca e seleção dos estudos incluídos na revisão integrativa, adaptado do Preferred Reporting Items for Systematic review and Meta-Analyses (PRISMA).



Fonte: Autores.

Tabela 1: Artigos utilizados na revisão integrativa sobre a HMI.

Autores	País	Tipo do estudo	Título do artigo	Objetivo
A.Bronckers, 2017.	Holanda	Estudo prospectivo.	Transporte de íons por ameloblastos durante a amelogênese.	Propõe-se que a modulação seja impulsionada pelo pH do fluido do esmalte e pelas alterações composicionais e ou físico-químicas decorrentes do aumento da acidez, que podem transformar os ameloblastos.
Hočeva L., Kovač J., Podkrajšek K. T., Battelino S., Pavlič A., 2020.	Eslovênia	Estudo de Coorte.	A possível influência de fatores etiológicos genéticos na hipomineralização de molar - incisivo.	Buscou evidências de possíveis associações entre alguns fatores genéticos que poderiam afetar o desenvolvimento da hipomineralização molar - incisivo (MIH).
J.M.S Marques, 2017.	Portugal	Estudo prospectivo.	Hipomineralização Incisivo -molar :do diagnóstico ao tratamento.	Proceder a uma revisão da informação existente na literatura internacional relacionada com esta patologia, focando os seus critérios de diagnóstico bem como a metodologia para o alcançar, as suas implicações clínicas e respectivos tratamentos.
D.Zhao e Y.Sun, 2017.	China	Meta-regressão e Análises de Sensibilidade.	A prevalência de hipomineralização molar incisivo: evidências de 70 estudos.	Estimar sistematicamente a prevalência combinada de MIH.
L.M. Gómez-Gómez, J.D.Mejía-Roldán, L. Santos-Pinto, M. Restrepo, 2020.	Colômbia Brasil	Relato de Caso.	Uso de Biodentina para restaurar um molar permanente severamente afetado por Hipomineralização de Molares e Incisivos.	Relatar o uso de um material bioativo para a restauração de um primeiro molar permanente severamente afetado com HMI.
F.M.F.Silva, Y.Zhou, F.G. de F. Vieira, F.M de Carvalho, M.de C.Costa, A.R.Vieira, 2020.	Brasil	Análise de Prevalência.	Definindo a prevalência de hipomineralização de incisivos molares no Brasil.	Definir a prevalência de hipomineralização de incisivos molares (HMI) no Brasil, visto que os relatos variaram de 2,5% a 40,2%.
M.Solís-Espinoza e C.S.Alarcón-calle, 2019.	Peru	Estudo prospectivo.	Hipomineralização Incisivo Molar e Fatores Etiológicos Ambientais.	Revisar a literatura sobre os possíveis fatores etiológicos associados.
M.A.C. de M Sousa, 2020	Portugal	Estudo prospectivo.	Hipomineralização Incisivo-Molar.	Reunir informação relativa a esta patologia, com base na literatura internacional, desde a prevalência ao diagnóstico, e com especial enfoque nas várias opções de tratamento disponíveis.
D.A. Ochoa I.R.Contreras J. D. Melendez P.S.Vidal, 2017.	Chile	Estudo prospectivo.	Abordagem terapêutica para hipomineralização molar - incisal.	Descrição da HMI e condutas terapêuticas.
A. Patel, S. Aghababaie, S. Parekh, 2019.	Reino Unido	Estudo prospectivo.	Hipomineralização ou hipoplasia?	Fornece aos dentistas gerais uma visão geral dos antecedentes e da etiologia da hipomineralização e hipoplasia do esmalte. Descreve as diferentes características e variabilidades clínicas entre hipomineralização e hipoplasia. Fornece uma compreensão de como diagnosticar a hipomineralização e a hipoplasia e um guia para o seu tratamento.
D.G. Bussaneli, 2017	Brasil	Estudo de caso-controle.	Polimorfismos em Genes da Resposta Imune em Indivíduos com Hipomineralização Molar-Incisivo(HMI).	Possível associação entre a Hipomineralização Molar-Incisivo (HMI) e polimorfismos em genes da resposta imune, e sua interação com polimorfismos em genes relacionados à amelogênese.

P.A.S.Domingos, H.A.R.Donato, C.N.Nonato, E.O de Souza, V.J. da Silva, 2019.	Brasil	Estudo prospectivo.	Hipomineralização Molar-Incisivo	Realizar uma revisão de literatura sobre HMI, de modo possibilitar ao cirurgião-dentista um melhor esclarecimento e entendimento sobre a referida doença, seus fatores etiológicos, diagnóstico diferencial e tratamento, de forma que fundamente suas decisões na atuação clínica odontológica.
S.Spezia, 2019.	Brasil	Estudo prospectivo.	1. Hipomineralização molar incisivo em odontopediatria: considerações gerais.	Averiguar as manifestações clínicas ocasionadas pela hipomineralização molar incisivo sob o enfoque da odontopediatria.
A.R.S.F.Silva, G. de M. Moraes, P. de F. Guedes, R.S. Koga, A.M.P Carlos, 2020.	Brasil	Estudo prospectivo.	Tratamento de hipomineralização molar – incisivo em odontopediatria.	Evidenciar estudos sobre a Hipomineralização molar incisivo através de uma revisão de literatura, dirigindo-se para um melhor conhecimento da etiologia, características clínicas e opções de tratamento contribuindo com o papel do cirurgião dentista na melhoria da qualidade de vida para a criança com HMI.
V.L.Paulo, 2020.	Brasil	Estudo prospectivo.	Hipomineralização Molar Incisivo.	sumarizar a literatura existente nas bases de dados PUBMED, SCIELO e BVS, ressaltando características clínicas, diagnóstico e tratamento para HMI, buscando abordar considerações importantes ao profissional, pais e responsáveis, minimizando assim o risco de impactos negativos na saúde bucal do indivíduo, o que irá favorecer melhor qualidade de vida.
A. Ghanim, M.J. Silva, M.E.C. Elfrink, N.A. Lygidakis, R. J. Mariño, K L Weerheijm et.al, 2017.	Austrália, Grécia, Holanda.	Estudo de Acurácia.	de Manual de treinamento de hipomineralização de incisivos molares (MIH) para pesquisas de campo clínicas e prática.	Fornecer um manual abrangente como um companheiro para auxiliar os pesquisadores no planejamento de estudos epidemiológicos de MIH e HSPM, com referência particular à medição resultados.
R.N Cabral, B.Nyvad, V.L.V.M Soviero, E. Freitas, S.C. Leal, 2019.	Brasil, Dinamarca.	Estudo de Acurácia.	de Confiabilidade e validade de uma nova classificação de MIH com base na gravidade.	Descrever um novo sistema de pontuação de gravidade de hipomineralização molar-incisivo (MIH) (MIH-SSS) que enfoca os defeitos ' gravidade e para avaliar o sistema ' validade e confiabilidade ao longo de 3 anos.
M.M. Moreno, 2020	Espanha	Estudo de Coorte.	de Hipomineralização Incisivo Molar em Ortodontia: sua associação com a hipomineralização de segundos molares decíduos e com outras doenças integradas nos padrões de anomalias dentárias.	Analisar algumas características da apresentação clínica do MIH no paciente ortodôntico. Analisar a associação entre MIH e HSPM e avaliar a natureza preditiva do último em relação ao primeiro. Compare a frequência em pacientes com e sem MIH de: - Agenesia dentária - Microdontia dos incisivos laterais superiores - Infraoclusão de molares temporários. Apoiar ou não a inclusão do MIH como nova anomalia entre os membros do PAD.
M.E. Solís-Espinoza e C.S.Alarcón-Calle, 2019.	Peru	Estudo prospectivo.	Hipomineralização dos incisivos molares e fatores etiológicos ambientais.	Revisar a literatura sobre os possíveis fatores etiológicos associados.
L.L. de Oliveira, F. R. dos S. Freitas, H.C. de Sá, L.da S.Bezerra, M.P. de F.A.Couto, N.P. Linhares, et.al., 2020.	Brasil	Estudo prospectivo.	A influência dos fatores genéticos sobre a etiologia da hipomineralização molar-incisivo..	Verificar a influência dos fatores genéticos sobre a etiologia da Hipomineralização Molar-Incisivo (HMI).
P.A. Lustosa, R.B. Ferreira, L.D.S Vieira, 2020.	Brasil	Estudo prospectivo.	Hipomineralização Molar-Incisivo (HMI).	Revisar a literatura na base de dados sobre HMI, suas características clínicas, diagnóstico e os tratamentos disponíveis.

L. Hočevar, J. Kovač, K.T.Podkrajšek, S.Battelino, A.Pavlič, 2020.	Eslovênia	Estudo de caso-controle.	A possível influência de fatores etiológicos genéticos na hipomineralização de molar - incisivo.	Buscou evidências de possíveis associações entre alguns fatores genéticos que poderiam afetar o desenvolvimento da hipomineralização molar - incisivo (MIH).
G.Kılınç, M.Çetin, B.Köse, H.Ellidokuz, 2019	Turquia	Estudo Transversal.	Prevalência, etiologia e tratamento de hipomineralização molar incisivo em crianças que vivem na cidade de Izmir (Turquia).	Determinar a prevalência, gravidade e fatores de risco de MIH e investigar a relação entre a gravidade do defeito nos dentes afetados por MIH e os fatores de risco.
E. Garot,A. Denis, Y.Delbos, D.Manton, M.Silva, P.Rouas, 2018.	França, Austrália.	Revisão de Literatura e Metanálise .	As lesões hipomineralizadas nos segundos molares decíduos (HSPM) são um sinal preditivo de hipomineralização dos molares incisivos (MIH)? Uma revisão sistemática e uma meta-análise.	Determinar se as crianças com HSPM são mais propensas a desenvolver MIH.
M.Hernández, P.Planells, E.Martínez, A. Mira e M. Carda- Diéguez, 2020.	Espanha	Estudo Piloto	Microbiologia das lesões de hipomineralização molar-incisivo. Um estudo piloto	Maior diversidade bacteriana nas amostras de MIH, sugerindo melhor adesão bacteriana ou maior número de nichos nessas superfícies.
J.Craveia, P.Rouas, T.Carat, D.J.Manton, M.J. Boileau, E.Garot, 2020	França, Austrália.	Estudo transversal, Caso Clínico.	Conhecimento e manejo de primeiros molares permanentes com hipomineralização de esmalte entre dentistas e ortodontistas	Avaliar o conhecimento e o manejo do MIH entre ortodontistas e dentista
K. Bekes, G. Mitulovi, N. Meißner, U. Resch , R. Gruber, 2020.	Áustria	Estudo de Coorte	Padrões proteômicos da saliva em pacientes com incisivo molar hipomineralizados	A hipomineralização dos incisivos molares (MiH) é uma doença pediátrica endêmica com patogênese obscura. considerando que a saliva controla a remineralização do esmalte e que o MIH está associado a maior saliva taxa de fluxo, hipotetizamos que a composição proteica da saliva está ligada à doença
M. E. C. Elfrink, A. Ghanim, D. J. Manton, K. L. Weerheijm, 2015	Holanda, Austrália.	Estudo prospectivo.	Estudos padronizados sobre hipomineralização de incisivos molares (MIH) e segundos molares primários hipomineralizados (HSPM): uma necessidade	Realizar um estudo de prevalência e ou etiologia.
A. Ghanim , M. Elfrink , K. Weerheijm , R. Mariño ,D. Manton, 2015.	Austrália, Holanda.	Revisão de Literatura, propondo método.	Um método prático para uso em estudos epidemiológicos sobre hipomineralização do esmalte.	Descreve a justificativa, o desenvolvimento e o conteúdo de um método de pontuação para o diagnóstico de MIH em estudos epidemiológicos, bem como em estudos clínicos e hospitalares.
B.Durmus, A. Durhan, B. Gökkaya, B. Kıtıkı, F. Yanıkoğlu, B.Kargül, 2017.	Turquia	Estudo de Acurácia	Uma nova fluorescência induzida por luz quantitativa, dispositivo para monitorar incisivo molar hipomineralizado.	Determinar a capacidade de exame visual e os procedimentos instrumentais do FluoreCam para monitorar lesões de hipomineralização molar-incisivo (MIH)
N.Garg, A.K.Jain, S.Saha , J.Singh, 2012.	India	Estudo prospectivo.	Essencialidade do diagnóstico precoce de hipomineralização molar incisivo em crianças e revisão de sua apresentação clínica, etiologia e tratamento.	Revisar o MIH e ilustrar seu diagnóstico e manejo clínico em crianças pequenas.
L. Farias, I. C.C. Laureano , C.R.B. de Alencar , A.L.Cavalcanti, 2018.	Brasil	Estudo prospectivo.	Hipomineralização molar-incisivo: etiologia, características clínicas e tratamento.	Revisar a literatura sobre a HMI objetivando proporcionar informações ao cirurgião-dentista que realiza atendimento infantil sobre o diagnóstico, características clínicas e tratamento
R.S.C.Muniz, C.N.Carvalho, A.C.C.Aranha, F.M.C.S.Dias, M.C.Ferreira, 2019.	Brasil	Estudo Clínico Randomizado	Eficácia da terapia a laser de baixo nível associada à terapia com flúor para a dessensibilização da hipomineralização molar-incisivo: ensaio clínico randomizado.	Investigar a terapia a laser de baixa potência associada ao verniz fluoretado para a dessensibilização de dentes com MIH.
Z. Almuallem, A.Busuttill-Naudi, 2018.	Arabia Saudita, Escócia.	Estudo prospectivo.	Hipomineralização dos incisivos molares (MIH) - uma visão geral.	Destacar diferentes aspectos relacionados ao HMI, desde sua prevalência até as opções de tratamento em pacientes jovens.
N. Seifo, M. Robertson, J.MacLean,	Escócia, EUA.	Estudo prospectivo.	O uso de fluoreto de diamina de prata (SDF) na prática odontológica	Resumir as evidências globais para a eficácia e segurança do SDF, descreve o

Katharine Blain, 3 Sarah Grosse, 3 Roderick Milne, 1 Clement Seeballuck 1 e Nicola Innes, 2020.				que é, seus mecanismos de ação e apresenta recomendações sobre como usá-lo
P.G. Hernández, C.R. Serrano, L. A.B. da Silva, E.R.de Castañeda, R.A.B. da Silva C.M. Pucinelli, D. Manton, et.al, 2019.	Espanha, Brasil, Austrália, Holanda	Estudo Longitudinal	Tratamento restaurador minimamente intervencional de dentes com hipomineralização molar incisivo e ápice aberto - um estudo longitudinal de 24 meses	Avaliar a eficácia do tratamento com abordagem minimamente invasiva (remoção seletiva de tecido cariado, restauração e estratégias preventivas) em molares permanentes imaturos com MIH
N. Mittal, 2016.	India	Estudo transversal observacional	Fenótipos de Hipomineralização do Esmalte e Hipomineralização do Incisivo Molar na Dentição Permanente: Identificação, Quantificação e Proposta de Classificação.	Para relatar a extensão, padrão, apresentação clínica e fenótipos de hipomineralização do esmalte na dentição permanente.
P.Ashley e J. Noar, 2019	Reino Unido	Estudo prospectivo.	Extrações interceptivas para primeiros molares permanentes: um protocolo clínico	Revise a lógica por trás da remoção interceptiva de FPMs. Fornecer orientação de gerenciamento simples e clara para casos com um ou mais FPMs comprometidos.
K. Gambetta - Tessini, R. Mariño, A. Ghanim, H. Calache, D.J. Manton , 2019	Chile, Austrália	Estudo Transversal	O impacto do MIH / HSPM na gravidade da lesão cariada em escolares de Talca, Chile.	Lesões hipomineralizadas decamarcadas do esmalte incluem aqueles defeitos de desenvolvimento que estão relacionados a MIH, HSPM ou quaisquer outras opacidades demarcadas de origem sistêmica. Os objetivos do presente estudo são determinar a prevalência de MIH / HSPM, a gravidade da lesão de cárie e sua associação em uma amostra de escolares de 6 a 12 anos de idade em Talca, Chile

Fonte :Autores.

A HMI é definida como um defeito qualitativo que afeta o esmalte dentário, o qual apresenta distúrbios de maturação e calcificação em primeiros molares permanentes com defeitos semelhantes ou não nos incisivos permanentes. Alterações similares podem também ocorrer em dentes decíduos, sendo demonstrado desde 2017 que a HMI pode afetar inclusive todos os dentes permanentes, por exemplo, cúspides de pré-molares e caninos, em graus e características variáveis (Paulo, 2020).

Atualmente, estima-se que a cada 6 crianças no mundo, 1 é acometida pela doença, mas a prevalência de HMI varia significativamente nos dados disponíveis na literatura. Uma justificativa plausível seria o fato que pesquisas utilizam grupos de estudos em diferentes faixas etárias, métodos de exame clínico não padronizados e as características dos defeitos serem variados, causando diagnósticos errôneos (Sousa, 2020). Apesar de existirem critérios da European Academy of Pediatric Dentistry (EAPD), para diagnóstico Ghanim et al. (2017) e Cabral (2019) utilizam índices próprios, dificultando a comparação dos dados e levando a discrepância nos estudos epidemiológicos. Antes do consenso do EAPD em 2003, as limitações de comparação de diagnósticos invalidaram ou reduziram o valor de muitos estudos, consequentemente dificultou o desenvolvimento de muitas metanálises que contribuiria para o avanço do estudo de prevalência da HMI (Moreno, 2020).

Esse distúrbio de origem sistêmica vem aumentando com o passar dos anos, se tornando mais evidenciado na clínica odontológica e sua gravidade também está mais relevante, ressaltando assim, a importância de tratamentos precoce/preventivos. A causa da HMI é algo não bem esclarecido, e tem se demonstrado grande interesse por parte dos pesquisadores e cientistas em entender porque ocorre, mas para isso deve se ter uma estimativa da sua prevalência, desse modo o estudo da mesma se torna cada vez mais importante, para compreender as dimensões da doença e seu contexto atual.

Gómez-Gómez et al. (2020) relatou a prevalência mundial de HMI em 14,2% e registrou o continente sul americano com 18% dos casos, sendo a maior ocorrência em relação aos demais continentes. Silva et al. (2020), através de uma metanálise que incluiu nove artigos publicados e o estudo de 407 casos clínicos em crianças de ambos os sexos e idades, que variam entre

7 e 14 anos, concluiu uma prevalência de HMI no Brasil de 13,48%, com variação dos dentes afetados e severidade da lesão. Quanto às apresentações clínicas, há uma prevalência maior de PMPs e IPs simultaneamente afetados, em relação a que afeta apenas os PMP's.

A HMI pode ser causada por vários estímulos em conjunto. Sua etiologia é imprecisa, com poucos estudos sobre o tema, uma vez que não há fator específico e sim multifatores, tais como genética, ambiente, fatores sistêmicos e há correlação com medicamentos durante o período de odontogênese, compreendido desde o intra-uterino até a primeira infância (Spezzia, 2019).

Como já referido a amelogênese é um processo de desenvolvimento do esmalte dental com cinco etapas muito importantes, e embora controlada geneticamente, fatores ambientais e sistêmicos podem interferir no processo. A HMI sendo um defeito qualitativo tem seus fatores etiológicos agindo provavelmente no momento em que a mineralização e calcificação se processam durante a amelogênese, a interferência nessa fase torna o esmalte com mais proteína e menos mineral.

Dentre os fatores ambientais, Domingo et al. 2019 relataram poluentes como bisfenol A, policlorobifenilos e dioxinas como contribuintes para HMI, porém a quantidade limiar para provocar alteração no desenvolvimento do esmalte é desconhecida (Bussaneli, 2017). Há também relação com o uso de antibiótico, como amoxicilina e seu uso prolongado, que produziria baixa organização na formação dos ameloblastos, a associação da amoxicilina com o ácido clavulânico afetaria também os ameloblastos em qualidade e quantidade. A mineralização do esmalte requer mediadores de inflamação, e está presente na maturação a ciclooxigenase II (COX 2) e sua participação pode produzir alterações no cálcio e fósforo, após o tratamento com antiinflamatórios que são conhecidos por inibir ciclooxigenase, encontraram diminuição da COX 2 e do conteúdo de cálcio e fósforo na matriz do esmalte, assim eles também seriam medicamentos relacionados a HMI se utilizados por tempo prolongado em qualquer momento da primeira infância (Solís-Espinoza & Alarcón-Calle, 2019).

Oliveira et al. (2020) em sua revisão sobre a influência dos fatores genéticos sobre a etiologia da HMI, relatou o resultado de diversos estudos e evidenciou a influência da genética associada a fatores ambientais, sistêmicos e condições socioeconômicas para o desenvolvimento da lesão.

Os defeitos característicos da HMI se apresentam de forma muito variada e assimétrica. O esmalte afetado exibe uma opacidade de consistência similar a giz, ou seja, possui um defeito em sua translucidez. As manchas observadas além de porosas, evidenciam um conteúdo mineral e proteico alterado e podem variar de cor, indo de branca, cremosa a amarela e acastanhada, refletindo assim seu grau de agravamento (Lustosa, 2020).

O esmalte hipomineralizado possui sua parte mineral reduzida, a densidade de hidroxiapatita é 20% menor, a micro dureza e o módulo de elasticidade também são reduzidos em 80% comparado com o esmalte normal, quanto ao valor proteico do esmalte, ele varia de 3 a 21 vezes a mais que no esmalte não afetado, os níveis de albumina e colágeno tipo 1 são elevados. A severidade/opacidade da lesão é proporcional com os níveis de proteína nele presente, portanto quanto mais escuro, maior também a fragilidade do esmalte e consequente probabilidade de fraturas pós eruptivas (Hocevar et al., 2020; Kiliñç et al., 2019).

O padrão de dente afetado são de 1 a 4 PMPs simultaneamente ou não com os IPs, sendo que quando afetados são de menor gravidade que os PMPs e exigem em sua maioria abordagens voltadas para estética, para se caracterizar como HMI ao menos um primeiro molar permanente deve ser afetado, mas os defeitos também podem afetar outros dentes como já relatado acima. Garot et al. (2018) em uma revisão sistemática constatou que a presença de opacidades demarcadas em segundos molares decíduos (SMD) aumentam o risco de HMI. O estudo dos SMD é importante, assim é possível analisar alto risco para HMI em permanentes, permitindo um diagnóstico precoce e tratamento preventivo.

A opacidade dos dentes acometidos mostram se bem demarcadas nas faces oclusal e vestibulares, podendo ter seu grau de extensão abrangendo maior parte da coroa, ou apresentando-se insignificante, por exemplo com lesões de 1mm. A opacidade também tem suas variações, e de forma elevada e em consequência do atrito e força durante a mastigação, o esmalte dental se

desintegra deixando a dentina exposta ao meio bucal, estando o dente desprotegida do esmalte, temos um nicho ideal para o desenvolvimento de cáries severas e atípicas.

O esmalte poroso e de superfície rugosa, propiciando alto acúmulo de placa dentária, também contribui para o aumento da prevalência de cárie em pacientes com HMI, por essa razão o diagnóstico precoce é necessário para assim que o dente irrompe na cavidade sejam aplicadas a ele medidas preventivas (Sousa, 2020). Hernández et al. (2020) hipotetizou que o esmalte degradado e com maior conteúdo proteico, afetado por HMI, está relacionado também com uma maior prevalência de doenças periodontais, levando a superfície a fixar mais placa e assim aumentar a diversidade de bactérias no local, principalmente a colonização por microrganismos proteolíticos.

Frequentemente os dentes com HMI são relatados como sensíveis, com a característica porosa do esmalte e sua provável degradação, a dentina desprotegida tem seus túbulos expostos a fluxo de ar, estímulos mecânicos e ácidos. Essa sensibilidade pode ter variações de leve, quando há exposição do dente ao estímulo, à severa, quando há hipersensibilidade espontânea. Os dentes gravemente hipomineralizados são muito sensíveis, levando a outra questão que colabora para alta prevalência de cárie, os pacientes afetados são tendencioso a não higienizar a cavidade oral (Gambetta-Tessini et al., 2019).

A dificuldade de anestésias dentes mesmo com altas doses de anestésico é relatado na literatura. A ação isolante do esmalte hipomineralizado é baixa, em consequência a polpa fica desprotegida de estímulos, esse processo de agressão a polpa se torna um estresse crônico em consequência uma inflamação pulpar subclínica decorrente da baixa ação isolante altera o pH da mesma e dificulta a ação do anestésico (Craveia et al., 2020).

Restaurações atípicas são algo recorrente no consultório odontológico uma vez que são pouco retentivas pois a adesão do material restaurador em esmalte hipomineralizado é pouca, esse fator leva a grandes fraturas nas bordas da restauração e consequente necessidade de diversas abordagens terapêuticas. Decorrente das destruições coronárias, muitos dentes são extraídos e essa extração prematura tem consequências aos arcos que se relacionam, o dente anterior ao extraído pode sofrer desvio, falha no fechamento do espaço entre dentes, relação de ponto de contato inadequada e até a necessidade e extração compensatória do antagonista. Assim, a terapia de extração deve ser considerada em conjunto com a ortodontia (Craveia et al., 2020).

Um mapeamento feito por Bekes et al. (2020) de padrões proteômicos da saliva em pacientes com incisivo molar hipomineralização, encontrou 618 proteínas na saliva, dessa 88 foram detectadas apenas em pacientes com HMI, tais proteínas foram ligadas à degranulação de neutrófilos, o estudo não identificou a origem celular das proteínas e não determinou se as proteínas presentes na saliva do paciente com MIH é uma causa ou consequência da doença.

As características clínicas podem variar sua severidade, com o estudo das características clínicas podemos então realizar diagnósticos mais precisos e diferenciar a HMI de diversas outras patologias similares, assim como entender as peculiaridades dos dentes afetados e alterações que ocorrem no meio bucal em que ela se apresenta.

O diagnóstico permite a identificação da HMI, de forma precoce, pode se traçar um plano para prevenção dos agravos ou tratamento precoce, levando a maior resolubilidade do caso, evitando muitas complicações advindas da patologia, como inflamação crônica da polpa, fraturas de esmalte, extrações precoces, cáries agressivas. A anamnese bem detalhada faz parte do diagnóstico, uma vez que ao detectarmos os fatores de risco que influenciam na HMI como hipomineralização presente em molar decíduo e outros já descritos, como problemas no parto, uso de medicamentos durante a amelogenese e doenças na primeira infância associada à febre alta, podemos hipotetizar uma possível HMI e evitar consequências mais severas da doença.

Baseado na história clínica, crianças que apresentam risco para desenvolver HMI devem ser examinadas. A faixa de idade ideal seria 5 anos, após total erupção dos segundos molares decíduos. A EAPD recomenda exame por volta dos 8 anos com os primeiros molares e incisivos permanentes presentes. O diagnóstico tardio é dificultado, e pode ser errôneo, devido ao grau avançado da doença e desenvolvimento de outras patologias concomitantes, podendo mascarar a HMI, como a cárie e fraturas relacionadas à exposição do dente às forças mastigatórias (Elfrink et al., 2015).

Devido à falta de critérios para diagnóstico e estadiamento da evolução da patologia, a EAPD em 2003 desenvolveu índices padronizados para diagnóstico correto, mas que não abrangia a gravidade das lesões. Ghanim et al. (2015) utilizou em conjunto critérios da EAPD e do índice modificado de defeitos no desenvolvimento do esmalte como critérios para um diagnóstico mais preciso .

Cabral et al. (2019) propôs um sistema de diagnóstico para melhorar a classificação da HMI que se baseia na gravidade do defeito e suas características clínicas. Os 10 códigos presentes variam de opacidade a extração por HMI e favorece uma padronização de diagnóstico evitando que estudos epidemiológicos tenham muita discrepância.

O diagnóstico clínico é realizado com os dentes úmidos e limpos , utilizando o cabo de um espelho, assim fazendo as devidas anotações sobre o quadro clínico e suas alterações com base em um dos sistemas acima. Atualmente é proposto o FluoreCam®, esse equipamento se trata de uma câmera intraoral que de forma qualitativa e quantitativa faz o diagnóstico e a acompanha a evolução da HMI. (Durmus et al., 2017) .

O diagnóstico diferencial da HMI é uma problemática, uma vez que diversas outras patologias se assemelham e nem sempre o avaliador possui treinamento ou facilidade para fazer a distinção durante o exame clínico odontológico. Dentre as patologias de fácil confusão com a HMI, é dito pela literatura em especial a hipoplasia de esmalte, amelogênese imperfeita, fluorose e manchas brancas causadas por cáries (Garg et al., 2012; Ghanim et al., 2017).

A Hipoplasia do esmalte, diferente da HMI não altera a qualidade do esmalte, o esmalte hipoplásico apresenta espessura reduzida tornando o mais fino e de menor tamanho. Na hipoplasia cronológica, uma forma generalizada, atinge apenas parte da coroa, as bordas são lisas arredondadas e também definidas diferentemente do que ocorre na hipomineralização a qual apresenta se irregular, as lesões de hipoplasia já estão presente no momento que o dente erupciona na cavidade (Patel et al., 2019).

As manchas brancas advindas de cárie precoce também apresentam um opção para o diagnóstico diferencial, podem se diferenciar pelo local acometido, geralmente manchas brancas localizam próximo a margem gengival e está associado com áreas de acúmulo de placa. Linhas difusas e manchas advindas da fluorose, apesar de apresentarem limites definidos, com um padrão uniforme em vários dentes e com um histórico de alta ingestão de flúor pela criança, o que não tem tanta semelhança com HMI, pode sim ser confundida durante o exame clínico (Farias et al., 2018).

As opções de tratamento para HMI são dependentes de vários fatores como grau/severidade da lesão, cooperatividade do paciente, condição socioeconômica que ele se insere, sintomatologia da doença, expectativa estética. O tratamento se baseia em um correto diagnóstico e de melhor forma precoce, evitando a evolução das lesões. Independente da terapêutica escolhida, intervenções de curto prazo são sempre introduzidas como forma de amenizar os sintomas e resguardar o dente acometido para no seguinte passo, aplicar a terapêutica definitiva (Bekes, 2020).

Como relatado anteriormente dependendo do grau de HMI, exposição de túbulos dentinários, tempo de exposição da polpa a estímulos externos, alteração do ph pulpar acontecem dificultando o uso de técnicas anestésicas convencionais. A anestesia bem realizada é fundamental pois o paciente geralmente apresenta um perfil ansioso devido a hipersensibilidade contínua e a exposição frequente a diversos tratamentos. A técnica anestésica que apresenta maior eficácia se comparada com infiltrativas terminais e bloqueios convencionais, nesses casos seria a intra óssea no osso alveolar próximo ao dente a ser realizado o tratamento. O anestésico de maior resolubilidade é a articaína, tendo maior penetração apesar de também ser aumentada suas doses nesses pacientes. Uma alternativa para reduzir a ansiedade e a dor durante o tratamento são sedativos com efeito analgésico e o uso da anestesia geral para procedimentos mais invasivos (Bekes, 2020).

A escolha do tratamento, técnica e material empregado para reabilitação do paciente com HMI leva em consideração o local e dentes acometidos, a extensão da lesão, grau de complicação e de sensibilidade do paciente. Em primeiro momento não é conveniente um plano de tratamento definitivo uma vez que a abordagem para HMI deve ser ampla e abranger diversas

especialidades, esses pacientes também precisam aderir ao tratamento que se divide em abordagens mais brandas de prevenção e reabilitação até mais invasivas com extração dos PMP'S e ortodontia corretiva (Alvarez Ochoa et al., 2017).

As opções de tratamento para HMI são dependentes de vários fatores como grau/severidade da lesão, cooperatividade do paciente, condição socioeconômica que ele se insere, sintomatologia da doença, expectativa estética. O tratamento se baseia em um correto diagnóstico e de melhor forma precoce, evitando a evolução das lesões. Independente da terapêutica escolhida, intervenções de curto-prazo são sempre introduzida como forma de amenizar os sintomas e resguardar o dente acometido para no seguinte passo aplicar a terapêutica definitiva (Bekes, 2020).

Como relatado anteriormente dependendo do grau de HMI, exposição de túbulos dentinários, tempo de exposição da polpa a estímulos externos, alteração do pH pulpar acontecem dificultando o uso de técnicas anestésicas convencionais. A anestesia bem realizada é fundamental pois o paciente geralmente apresenta um perfil ansioso devido a hipersensibilidade contínua e a exposição frequente a diversos tratamentos. A técnica anestésica que apresenta maior eficácia se comparada com infiltrativas terminais e bloqueios convencionais, nesses casos seria a intra óssea no osso alveolar próximo ao dente a ser realizado o tratamento. O anestésico de maior resolubilidade é a articaína, tendo maior penetração apesar de também ser aumentada suas doses nesses pacientes. Uma alternativa para reduzir a ansiedade e a dor durante o tratamento são sedativos com efeito analgésico e o uso da anestesia geral para procedimentos mais invasivos (Bekes, 2020).

A escolha do tratamento, técnica e material empregado para reabilitação do paciente com HMI leva em consideração o local e dentes acometidos, a extensão da lesão, o estágio de desenvolvimento do dente afetado, grau de complicação e de sensibilidade do paciente. Em primeiro momento não é conveniente um plano de tratamento definitivo uma vez que a abordagem para HMI deve ser ampla e abranger diversas especialidades, esses pacientes também precisam aderir ao tratamento que se divide em abordagens mais brandas de prevenção e reabilitação, até mais invasivas com extração dos PMP'S e ortodontia corretiva (Alvarez Ochoa et al., 2017).

A gestão preventiva da HMI inicia-se com as recomendações dietéticas aos pacientes e responsáveis, instrução de higiene oral, controle de placa, selamento de fissuras, dessensibilização e remineralização com o uso de alguns materiais como dentifrícios fluoretados, fosfato de cálcio fosfopeptídeo-amorfo de caseína (CPP-ACP), fluoreto de diamina de prata (SDF) e laser de baixa intensidade.

O selamento de fissuras é uma alternativa para prevenção de cárie em dentes com HMI leve e sem fratura pós eruptiva, alguns agem também como dessensibilizador pois promove a remineralização. O material selador utilizado pode ser a base de ionômero de vidro quando os dentes não estão totalmente erupcionados, não sendo possível um isolamento absoluto efetivo, pacientes não colaboradores que necessitam de condicionamento e instrução dietética, em contrapartida são temporários e futuramente devem ser substituídos. Os selantes resinosos são uma ótima opção mas dependem da sua adesão ao esmalte, para aumentar essa adesão é recomendado o uso de adesivos antes da aplicação do selante, os autocondicionantes são a melhor opção uma vez que não necessita enxague e assim evita a interferência da água no material, como podem soltar é recomendado revisão ao menos 2 vezes por ano (Sousa, 2020).

Terapia com laser de baixa intensidade também tem sido utilizada para a dessensibilização de dentes com HMI, o laser promove analgesia e reparação tecidual além de atuar com anti inflamatório e em combinação com o verniz fluoretado promove uma dessensibilização imediata. (Muniz et al.,2020)

Os dentifrícios fluoretados além de prevenir a cárie, reduz a hipersensibilidade por meio da minimização do diâmetro dos túbulos, evitando movimentos dos fluidos. O flúor em contato com a superfície do esmalte se une aos íons de cálcio e forma fluoretos de cálcio (Ghanim et al., 2017 e Paulo et al., 2020).

O CPP-ACP atua na remineralização das lesões de HMI, tem em sua composição a caseína, uma proteína presente no leite responsável por estabilizar o cálcio e o fosfato nas lesões, assim resultando em uma remineralização mais profunda e redução

da sensibilidade em relação ao dentifrícios fluoretados. As pastas de CPP-ACP podem ser utilizadas em dentes erupcionados afetados não mineralizados, após higienização dos dentes e sem enxágue diariamente, porém sendo contraindicada em pacientes que tenha alergia ao leite. O SDF além de íons de prata, fluoreto de amônia, possui em sua composição alta concentração de íons de flúor; 44. 800 ppm, o que bloqueia os túbulos dentinário e consequentemente dessensibiliza o dente. (Almuallem & Busutil-Naudi, 2018; Bekes, 2020; Nassar Seifo et al., 2020).

A gestão reabilitativa da HMI é um grande desafio para o cirurgião dentista uma vez que ele deve definir a técnica adequada com base em longevidade e sucesso, custo para o paciente, material restaurador utilizado, dente a ser reabilitado e gravidade da lesão. Para uma efetiva reabilitação a odontologia conta com diversas abordagens para áreas estéticas como branqueamento externo, microabrasão, infiltração de resina, facetas, restaurações em resina composta, utilizadas em incisivos permanentes, e restaurações diretas e indiretas, coroas metálicas, extração e ortodontia para molares permanentes. (Ochoa et al, 2017)

O branqueamento externo utilizando peróxido de carbamida apesar de não branquear totalmente o esmalte afetado, diminui a diferença de cor entre o saudável e com HMI. A utilização dessa técnica não é recomendada em dentes com grau de HMI alto, ou seja, manchas acastanhadas, que apresentam desmineralização e em dentes imaturo, se aplicada pode causar alterações no esmalte como aumento da porosidade, redução do mineral e maior sensibilidade para o paciente. Caso o Cirurgião Dentista ainda assim opte por essa técnica nesses casos específicos deve se levar em conta que os efeitos adversos são maiores em concentrações elevadas de peróxido e deve se considerar o uso de agentes remineralizadores após o procedimento (Sousa, 2020).

A microabrasão consiste na remoção de pequena quantidade esmalte por meio de desgaste mecânico e abrasão com ácido, tem indicação para dentes com defeitos superficiais, lesões de aparência escura com bordas pouco definidas podem ser profundas, nesse caso a microabrasão não terá um resultado satisfatório. A resina de baixa viscosidade também é uma terapia minimamente invasiva capaz de infiltrar no esmalte poroso aumentando a dureza e a resistência e melhorando a estética das lesões, antes da infiltração faz o preparo da superfície com ácido clorídrico 15% e dissolve a camada superficial de esmalte obtendo o acesso da resina à lesão porosa abaixo da superfície (Sousa, 2020).

Facetas diretas em resina composta com ou sem ameloplastia são a terapia mais indicada, de maior efeito estético para dentes anteriores. Como os dentes são jovens com câmara pulpar de tamanho considerável o desgaste deve ser mínimo ou nenhum a não ser que o volume dentário fique desproporcional. Resinas opacas são utilizadas como forma de mascarar os defeitos, os compósitos por não precisar de preparo retentivo são a melhor opção, apesar do esmalte ser hipomineralizado o que diminui a retenção da restauração. Uma forma de aumentar a retenção dessas restaurações é melhorar a mineralização, assim também a qualidade do esmalte com recursos já citados anteriormente e estender a resina composta para o esmalte sólido. Facetas indiretas são uma opção quando o desenvolvimento dental e da gengiva estão completos, e as restaurações em resina compostas sofreram fraturas e desgastes. (Gatón-Hernandez et. al, 2019; Silva et al, 2020; Sousa, 2020)

Restaurações diretas em resina composta são utilizadas para HMI em molares que não tenham envolvimento de cúspide e menos de duas superfícies afetadas, tendo como sucesso da restauração, a conformidade da cavidade e extensão da restauração para esmalte sadio nas margens da cavidade, caso o esmalte frágil não seja em seu todo removido. Adesão em esmalte com HMI é o grande problema dessas restaurações, o esmalte poroso sofre mais com a falha coesiva, como consequência a restauração tem maior probabilidade de fratura, fendas e falta de selamento marginal. Para minimizar a falha coesiva pode utilizar se um adesivo single-bottle à base de acetona (Sousa, 2020).

Restaurações indiretas podem ser utilizadas em crianças mais velhas na dentição mista e permanente em que os dentes estejam em alto comprometimento coronário. O passo a passo da confecção da restauração é minucioso uma vez que necessita de moldagem detalhada dos tecido dentários e várias sessões para serem realizadas, o que não é vantagem em pacientes não

colaboradores. Apesar da estabilidade e serem confeccionadas com materiais mais resistentes necessitam de preparo mais invasivo do dente, tornando uma técnica não indicada para dentes jovens que possuem a câmara pulpar grande, e grande chances de exposição da polpa durante o preparo (Bekes 2020; Mittal, 2016).

Coroas metálicas também são utilizadas em molares com HMI que tem perda de estrutura dental, como vantagem apresenta baixo custo, média duração de 3 a 5 ano, evita a perda dental, controla a sensibilidade, ajusta contatos oclusais, mantém o espaço e para sua inserção o desgaste é mínimo e sua adaptação é rápida. Atua como restauração provisória até o momento certo para extrair ou como provisório para restaurações indiretas. Como o desgaste do dente deve ser mínimo, a retenção é tida através da adaptação cervical da coroa utilizando alicates. Como ponto negativo podem provocar gengivite ou mordida aberta por sua má adaptação.(Bekes, 2020; Sousa 2020).

A extração dentária para PMP's com destruição coronária alta, e de prognóstico ruim com pacientes não colaboradores é uma opção, mas a decisão de extrair deve ser bem planejada e discutida com ortodontistas. Avaliar o melhor momento para extração, necessidade de ortodontia pré ou pós extração, se há necessidade de extrações compensatórias, a presença radiográfica de segundos ou terceiros molares permanentes que garantem um fechamento espontâneo do espaço são pontos a serem observados para uma intervenção adequada. A extração deve ocorrer no momento certo, recomenda se antes da calcificação e bifurcação das raízes dos segundos molares permanentes inferiores, período compreendido entre 8 e 10 anos da criança. Uma extração tardia pode inibir o fechamento espontâneo do espaço assim como a precoce pode ocorrer migração dos germes dos segundos pré-molares para distal e inibição da erupção dos segundos molares permanentes no espaço dos PMPs (Ashley e Noar, 2019; Sousa, 2020).

5. Conclusão

Dado o exposto, conclui-se que a compreensão do amplo aspecto da HMI é importante para um correto diagnóstico e plano de tratamento integrado, evitando os agravos da lesão e fatores associados a ela. Uma equipe formada por várias especialidades possibilita que juntos consigam elaborar um tratamento mais completo, para que atenda as necessidades do paciente com HMI. A etiologia da HMI por ser associada à multifatores ainda não está elucidada, necessitando assim de mais estudo. A prevalência também é variável, uma vez que a HMI se assemelha a outras patologias, sendo assim com frequência diagnósticos podem ser errôneos, necessitando que o Cirurgião dentista tenha um olhar clínico criterioso. É fundamental que o cirurgião dentista conheça a várias possibilidades de tratamento proposto para cada agravo da doença e suas características propondo a criação de protocolos individuais que acompanhe o paciente e suas particularidades, fazendo se necessário uma clínica integrada em prol da saúde geral do paciente .

Mais estudos são necessários para reforçar as condutas que podem ser aplicadas pelo cirurgião dentista frente a HMI. Trabalhos futuros com abordagens em tentar definir etiologia, prevalência são válidos uma vez que é pouco abordado na literatura presente, como também protocolos para fornecer um norte aos profissionais nos cuidados odontológicos aos pacientes acometidos com a doença.

Referências

- Almuallem, Z., & Busuttill-Naudi, A. (2018). Molar incisor hypomineralisation (MIH) - an overview. *British dental journal*, 10.1038/sj.bdj.2018.814. Advance online publication.10.1038/sj.bdj.2018.814
- Ashley, P., & Noar, J. (2019). Interceptive extractions for first permanent molars: a clinical protocol. *British Dental Journal*, 227, 192-195.10.1038/s41415-019-0561-7
- Bekes, K., Mitulović, G., Meißner, N., Resch, U., & Gruber, R. (2020). Saliva proteomic patterns in patients with molar incisor hypomineralization. *Scientific reports*, 10(1), 7560.10.1038/s41598-020-64614-z

- Bronckers, A. L. J. J. (2017). Ion Transport by Ameloblasts during Amelogenesis. *Journal of Dental Research*, 96(3), 243–253. [10.1177/0022034516681768](https://doi.org/10.1177/0022034516681768)
- Bussaneli, D. G. (2017). Polimorfismos em genes da resposta imune em indivíduos com Hipomineralização Molar-Incisivo (HMI). <http://hdl.handle.net/11449/151753>
- Cabral, R. N., Nyvad, B., Soviero, V., Freitas, E., & Leal, S. C. (2020). Reliability and validity of a new classification of MIH based on severity. *Clinical oral investigations*, 24(2), 727–734. [10.1007/s00784-019-02955-4](https://doi.org/10.1007/s00784-019-02955-4)
- Craveia, J., Rouas, P., Carat, T., Manton, D. J., Boileau, M. J., & Garot, E. (2020). Knowledge and Management of First Permanent Molars with Enamel Hypomineralization among Dentists and Orthodontists. *The Journal of clinical pediatric dentistry*, 44(1), 20-27. <https://doi.org/10.17796/1053-4625-44.1.4>
- De Oliveira, L. L., Dos Santos Freiras, F. R., De Sá, HC, Bezerra, L. D., Arcelino Couto, M. P., Linhares, N. P., Ferreira, P. B., Rabelo, Z. H., Guimarães, MV, & Adriano Araújo, V. M (2020). A influência dos fatores genéticos sobre a influência da hipomineralização molar-incisiva: revisão de literatura. *Revista Eletrônica Acervo Saúde*. 10.25248/reas.e3336.2020
- Domingos, P.A.S., Donato, H.A.R., Nonato, C.N, Souza, E.O., & Silva, VJ (2019). Hipomineralização molar-incisiva: Revisão da literatura. *Jornal de Pesquisa em Odontologia*, 7 (2), 7-12, [10.19177/jrd.v7e120198-12](https://doi.org/10.19177/jrd.v7e120198-12).
- Durmuş, B., Durhan, A., Gökkaya, B., Kitiki, B., Yanikoglu, F.C., & Kargül, B. (2017). A novel quantitative light-induced fluorescence device for monitoring molar-incisor hypomineralization. *Nigerian Journal of Clinical Practice*, 20, 71 - 76. [10.4103/1119-3077.178914](https://doi.org/10.4103/1119-3077.178914)
- Elfrink, M. E., Ghanim, A., Manton, D. J., & Weerheijm, K. L. (2015). Standardised studies on Molar Incisor Hypomineralisation (MIH) and Hypomineralised Second Primary Molars (HSPM): a need. *European archives of paediatric dentistry : official journal of the European Academy of Paediatric Dentistry*, 16(3), 247–255. [10.1007/s40368-015-0179-7](https://doi.org/10.1007/s40368-015-0179-7)
- Farias, L., Laureano, I.C., Alencar, C.R., & Cavalcanti, A.L. (2018). Hipomineralização molar-incisivo: etiologia, características clínicas e tratamento. *Revista de Ciências Médicas e Biológicas*. [10.9771/cmbio.v17i2.72435](https://doi.org/10.9771/cmbio.v17i2.72435)
- Ghanim, A., Silva, M. J., Elfrink, M., Lygidakis, N. A., Mariño, R. J., Weerheijm, K. L., & Manton, D. J. (2017). Molar incisor hypomineralisation (MIH) training manual for clinical field surveys and practice. *European archives of paediatric dentistry : official journal of the European Academy of Paediatric Dentistry*, 18(4), 225–242. [10.1007/s40368-017-0293-9](https://doi.org/10.1007/s40368-017-0293-9)
- Gómez-Gómez, L. M., Mejía-Roldán, J. D., Santos-Pinto, L., & Restrepo, M. (2020). Uso de Biodentine para restaurar un molar permanente severamente afectado por la Hipomineralización de Molares e Incisivos. *CES Odontología*, 33(2), 187–199. [10.21615/cesodon.33.2.16](https://doi.org/10.21615/cesodon.33.2.16)
- Garot, E., Denis, A., Delbos, Y., Manton, D., Silva, M., & Rouas, P. (2018). Are hypomineralised lesions on second primary molars (HSPM) a predictive sign of molar incisor hypomineralisation (MIH)? A systematic review and a meta-analysis. *Journal of dentistry*, 72, 8-13. [10.1016/j.jdent.2018.03.005](https://doi.org/10.1016/j.jdent.2018.03.005)
- Gambetta-Tessini, K., Mariño, R., Ghanim, A., Calache, H., & Manton, D. J. (2019). The impact of MIH/HSPM on the carious lesion severity of schoolchildren from Talca, Chile. *European archives of paediatric dentistry*, 20(5), 417-423. [10.1007/s40368-019-00416-w](https://doi.org/10.1007/s40368-019-00416-w)
- Gatón-Hernández, P., Serrano, C. R., Silva, L. A. B., Castañeda, E. R., Silva, R. A. B., Pucinelli, C. M., Manton, D., Ustrell-Torrent, J. M., & Nelson-Filho, P. (2020). Minimally interventive restorative care of teeth with molar incisor hypomineralization and open apex—A 24-month longitudinal study. *International Journal of Paediatric Dentistry*, 30(1), 4-10. [10.1111/ipd.12581](https://doi.org/10.1111/ipd.12581)
- Garg, N., Jain, A. K., Saha, S., & Singh, J. (2012). Essentiality of early diagnosis of molar incisor hypomineralization in children and review of its clinical presentation, etiology and management. *International journal of clinical pediatric dentistry*, 5(3), 190–196. [10.5005/jp-journals-10005-1164](https://doi.org/10.5005/jp-journals-10005-1164)
- Ghanim, A., Elfrink, M., Weerheijm, K., Mariño, R., & Manton, D. (2015). A practical method for use in epidemiological studies on enamel hypomineralisation. *European archives of paediatric dentistry*, 16, 235-246. [10.1007/s40368-015-0178-8](https://doi.org/10.1007/s40368-015-0178-8)
- Ghanim, A., Silva, M. J., Elfrink, M., Lygidakis, N. A., Mariño, R. J., Weerheijm, K. L., & Manton, D. J. (2017). Molar incisor hypomineralisation (MIH) training manual for clinical field surveys and practice. *European archives of paediatric dentistry : official journal of the European Academy of Paediatric Dentistry*, 18(4), 225–242. [10.1007/s40368-017-0293-9](https://doi.org/10.1007/s40368-017-0293-9)
- Hernández, M., Planells, P., Martinez, E., Mira, A., & Carda-Diéguez, M. (2020). Microbiology of molar–incisor hypomineralization lesions. A pilot study. *Journal of Oral Microbiology*, 12. [10.1080/20002297.2020.1766166](https://doi.org/10.1080/20002297.2020.1766166)
- Hočvar, L., Kovač, J., Podkrajšek, K. T., Battelino, S., & Pavlič, A. (2020). The possible influence of genetic aetiological factors on molar-incisor hypomineralisation. *Archives of oral biology*, 118. [10.1016/j.archoralbio.2020.104848](https://doi.org/10.1016/j.archoralbio.2020.104848)
- Kılınç, G., Çetin, M., Köse, B., & Ellidokuz, H. (2019). Prevalence, aetiology, and treatment of molar incisor hypomineralization in children living in Izmir City (Turkey). *International journal of paediatric dentistry*, 29(6), 775-782. [10.1111/ipd.12508](https://doi.org/10.1111/ipd.12508)
- Lustosa, P. A. Ferreira, R. B., Vieira, L. D. S. (2019) Hipomineralização Molar-Incisivo (HMI): revisão de literatura. <https://dspace.uniceplac.edu.br/handle/123456789/486>
- Marques, J. M. S. (2017). Hipomineralização Incisivo-Molar: do Diagnóstico ao Tratamento. <https://hdl.handle.net/10216/107293>
- Mittal, N. (2016). Phenotypes of Enamel Hypomineralization and Molar Incisor Hypomineralization in Permanent Dentition: Identification, Quantification and Proposal for Classification. *The Journal of clinical pediatric dentistry*, 40 5, 367-74. [10.17796/1053-4628-40.5.367](https://doi.org/10.17796/1053-4628-40.5.367)
- Moreno, M. M. (2020). *La hipomineralización incisivo-molar en ortodoncia: su asociación con la hipomineralización de los segundos molares temporales y con otros trastornos integrados en los patrones de anomalías dentarias* (Doctoral dissertation, Universidad de Salamanca). [0/10.104201/gredos.143550](https://doi.org/10.104201/gredos.143550).

- Muniz, RS, Carvalho, CN, Aranha, AC, Dias, FM, & Ferreira, MC (2019). Eficácia da terapia com laser de baixa intensidade associada à terapia com flúor para a dessensibilização da hipomineralização molar-incisivo: ensaio clínico randomizado. *Revista Internacional de Odontopediatria*.10.1111/ipd.12602
- Ochoa, D.A., Contreras, I.R., Melendez, J.D., & Vidal, P.S. (2017). Abordaje Terapéutico de la Hipomineralización Molar - Incisal. Revisión Narrativa. *International journal of odontostomatology*, 11, 247-251.DOI:10.4067/S0718-381X2017000300247
- Paulo W L. Hipomineralização molar incisivo.[Trabalho de Conclusão de Curso].Salvador:Escola de Medicina e Saúde Pública, 2020.<https://dspace.uniceplac.edu.br/handle/123456789/486>
- Patel, A., Aghababaie, S., & Parekh, S. (2019). Hypomineralisation or hypoplasia?. *British dental journal*, 227(8), 683–686.10.1038/s41415-019-0782-9
- Seifo, N., Robertson, M.D., Maclean, J.H., Blain, K.M., Grosse, S., Milne, R.R., Seeballuck, C., & Innes, N.P. (2020). The use of silver diamine fluoride (SDF) in dental practice. *British Dental Journal*, 228, 75-81.10.1038/s41415-020-1203-9
- Silva, F.M., Zhou, Y., Vieira, F.G., Carvalho, F.M., Costa, M.D., & Vieira, A.R. (2020). Defining the Prevalence of Molar Incisor Hypomineralization in Brazil.10.1590/pboci.2020.021
- Solís-Espinoza, M., & Alarcón-Calle, C. S. (2019). Hipomineralización incisivo molar y factores etiológicos ambientales. Revisión de la literatura. *Revista Científica Odontológica*, 7(1), 140-147.10.21142/2523-2754-0701-2019-140-147/
- Sousa, M. A. C. D. M. (2020). *Hipomineralização incisivo-molar: revisão da narrativa*.<http://hdl.handle.net/10400.14/31804>
- Spezzia, S. (2019). Hipomineralização molar incisivo em odontopediatria: considerações gerais. *Journal of Oral Investigations*, 8(1), 100-113.10.18256/2238-510X.2019.v8i1.2783.
- Zhao, D., Dong, B., Yu, D., Ren, Q., & Sun, Y. (2018). The prevalence of molar incisor hypomineralization: evidence from 70 studies. *International journal of paediatric dentistry*, 28(2), 170–179.10.1111/ipd.12323