

# Avaliação da eficiência da laparotomia pelo flanco para obtenção de biópsias intestinais em equinos<sup>1</sup>

Evaluation of flank laparotomy efficiency for obtaining intestinal biopsies in horses

Avaliação da eficiência da laparotomia pelo flanco para obter biópsias intestinais em equinos

Recebido: 04/06/2022 | Revisado: 13/06/2022 | Aceito: 22/06/2022 | Publicado: 03/07/2022

## Ubiratan Pereira de Melo

ORCID: <https://orcid.org/0000-0002-1253-2720>  
Centro Universitário Uninassau, Brasil  
E-mail: [ubiratan\\_melo@yahoo.com.br](mailto:ubiratan_melo@yahoo.com.br)

## Maristela Silveira Palhares

ORCID: <https://orcid.org/0000-0003-2606-4320>  
Universidade Federal de Minas Gerais, Brasil  
E-mail: [palhares@vet.ufmg.br](mailto:palhares@vet.ufmg.br)

## Cintia Ferreira

ORCID: <https://orcid.org/0000-0003-2473-1580>  
Centro Universitário Uninassau, Brasil  
E-mail: [cinvetmelo@gmail.com](mailto:cinvetmelo@gmail.com)

## Valentim Arabicano Gheller

ORCID: <https://orcid.org/0000-0002-1983-3104>  
Universidade Federal de Minas Gerais, Brasil  
E-mail: [valentim@vet.ufmg.br](mailto:valentim@vet.ufmg.br)

## Fabiola Oliveira Paes Leme

ORCID: <https://orcid.org/0000-0002-4013-0147>  
Universidade Federal de Minas Gerais, Brasil  
E-mail: [fabiola.ufmg@gmail.com](mailto:fabiola.ufmg@gmail.com)

## Renata de Pino Albuquerque Maranhão

ORCID: <https://orcid.org/0000-0002-2084-672X>  
Universidade Federal de Minas Gerais, Brasil  
E-mail: [renatamanhao@yahoo.com](mailto:renatamanhao@yahoo.com)

## Resumo

Este estudo teve por objetivo avaliar a eficiência da laparotomia pelo flanco para obtenção de biópsias intestinais em equinos, bem como a ocorrência de complicações associadas ao procedimento. Foram utilizados 16 equinos adultos hígidos, sem raça definida, quatro machos e 12 fêmeas, com idade variando entre quatro e 14 anos e peso corporal médio de  $248,40 \pm 2,28$  kg. Todos os animais foram submetidos a duas laparotomias pelo flanco para coleta de biópsias intestinais, jejuno e cólon maior, com intervalo de 144 horas entre as coletas. Complicações incisionais foram observadas em 90% dos animais incluindo seroma/infecção da linha incisional e deiscência da linha de sutura. Apesar da ocorrência de complicações, o procedimento demonstrou-se de fácil realização e adequado para obtenção de biópsias intestinais.

**Palavras-chave:** Abdome agudo; Cólon maior; Edema incisional; Mucosa intestinal; Peritonite.

## Abstract

This study aimed to evaluate the efficiency of flank laparotomy to obtain intestinal biopsies in horses, as well as the occurrence of complications associated with the procedure. Sixteen healthy adult horses, mixed-breed, four males and 12 females, aged between four and 14 years and mean body weight of  $248.40 \pm 2.28$  kg were used. All animals underwent two flank laparotomies for collection of intestinal biopsies, jejunum and large colon, with an interval of 144 hours between collections. Incisional complications were observed in 90% of the animals, including seroma/incisional line infection, and suture line dehiscence. Despite the occurrence of complications, the procedure proved to be easy to perform and suitable for obtaining intestinal biopsies.

**Keywords:** Acute abdomen; Incisional edema; Intestinal mucosa; Large colon; Peritonitis.

## Resumen

Este estudio tuvo como objetivo evaluar la eficacia de la laparotomía de flanco para obtener biópsias intestinales en caballos, así como la ocurrencia de complicaciones asociadas al procedimiento. Se utilizaron dieciséis caballos mestizos, sanos, adultos, cuatro machos y 12 hembras, con edades comprendidas entre los cuatro y los 14 años y peso

<sup>1</sup> Parte da tese de doutorado apresentada ao curso de Pós-graduação em Ciência Animal da Escola de Veterinária da UFMG para obtenção do título de Doutor.

corporal medio de  $248,40 \pm 2,28$  kg. Todos los animales se sometieron a dos laparotomías de flanco para recolectar biopsias intestinales, de yeyuno y de colon grande, con un intervalo de 144 horas entre las recolectas. Se observaron complicaciones de la incisión en el 90 % de los animales, incluida la infección / seroma de la línea de incisión y la dehiscencia de la línea de sutura. Apesar de la ocurrencia de complicaciones, el procedimiento demostró ser fácil de realizar y adecuado para la obtención de biopsias intestinales.

**Palabras clave:** Abdomen agudo; Colon grande; Edema incisional; Mucosa intestinal; Peritonitis.

## 1. Introdução

A cólica é um dos problemas mais comuns e desafiadores que os Médicos Veterinários de equinos encontram na rotina diária. Embora a maioria dos casos possa ser tratada clinicamente, até 10% necessitam de intervenção cirúrgica (Oliveira et al., 2015). Na medicina equina, os termos abdome agudo ou síndrome cólica são utilizados para descrever um grupo de desordens manifestadas por sinais clínicos de dor abdominal. Tais sinais são geralmente decorrentes de disfunção do trato gastrintestinal, entretanto, algumas doenças com origem em outros órgãos (não gastrintestinais) podem causar sinais clínicos de dor abdominal (Ferreira et al., 2009).

Em alguns casos específicos de abdome agudo é necessário realizar exame histopatológico de amostras do intestino para diagnosticar condições inflamatórias, infiltrativas ou neoplásicas crônicas, e tal exame pode ser útil, também, na avaliação da extensão da lesão após afecções obstrutivas ou isquemia (Day et al., 2008; Levi et al., 2012).

Biópsias da mucosa retal são de fácil coleta via colonoscopia, e o procedimento apresenta poucas complicações (Melo et al., 2014). Entretanto, biópsias intestinais (intestino delgado e/ou grosso) de espessura total fornecem análise mais detalhada e pode ser direcionada com base na aparência da serosa por meio das abordagens cirúrgicas por videolaparoscopia, celiotomia ventral e, menos comumente, laparotomia pelo flanco (Day et al., 2008; Ferreira et al., 2022). Apesar da disponibilidade de várias abordagens para a coleta de biopsias intestinais, o procedimento ainda é pouco realizado a nível hospitalar ou de campo. A natureza invasiva, consumidora de tempo e de relativo custo impede a popularização do procedimento como ferramenta diagnóstica na rotina da clínica de equinos, estando restrita apenas a grandes centros cirúrgicos em ocasiões muito específicas (Milne et al., 2010).

Este estudo teve por objetivo avaliar a eficiência da laparotomia pelo flanco para obtenção de biópsias intestinais em equinos, bem como a ocorrência de complicações associadas ao procedimento.

## 2. Metodologia

Foram utilizados 16 equinos adultos hígidos, sem raça definida, de ambos os sexos, quatro machos e 12 fêmeas, com idade variando entre quatro e 14 anos e peso corporal médio de  $248,40 \pm 2,28$  kg.

Após tranquilização com 0,05 mg/kg peso vivo de Cloridrato de acepromazina<sup>2</sup> e sedação com 1,0 mg/kg peso vivo de Cloridrato de Xilazina<sup>3</sup>, administrados por via intravenosa, os animais foram contidos em tronco de contenção apropriado e realizada anestesia local infiltrativa em forma de “L” invertido na pele, tecido subcutâneo e camadas musculares, com cloridrato de lidocaína<sup>4</sup> a 2% com vasoconstritor.

Após preparação do campo operatório foi realizada incisão vertical da pele de aproximadamente 15 centímetros de comprimento no flanco, no ponto central equidistante do rebordo costal, processos transversos das vértebras lombares e a tuberosidade coxal. A seguir, no mesmo sentido da incisão cutânea, foi realizada a incisão do músculo oblíquo abdominal externo, e em sequência, a divulsão romba dos músculos oblíquo abdominal interno e transversos abdominal e por fim, a incisão

---

<sup>2</sup> Acepran 1%, UNIVET S/A Indústria Veterinária, São Paulo/SP, Brasil

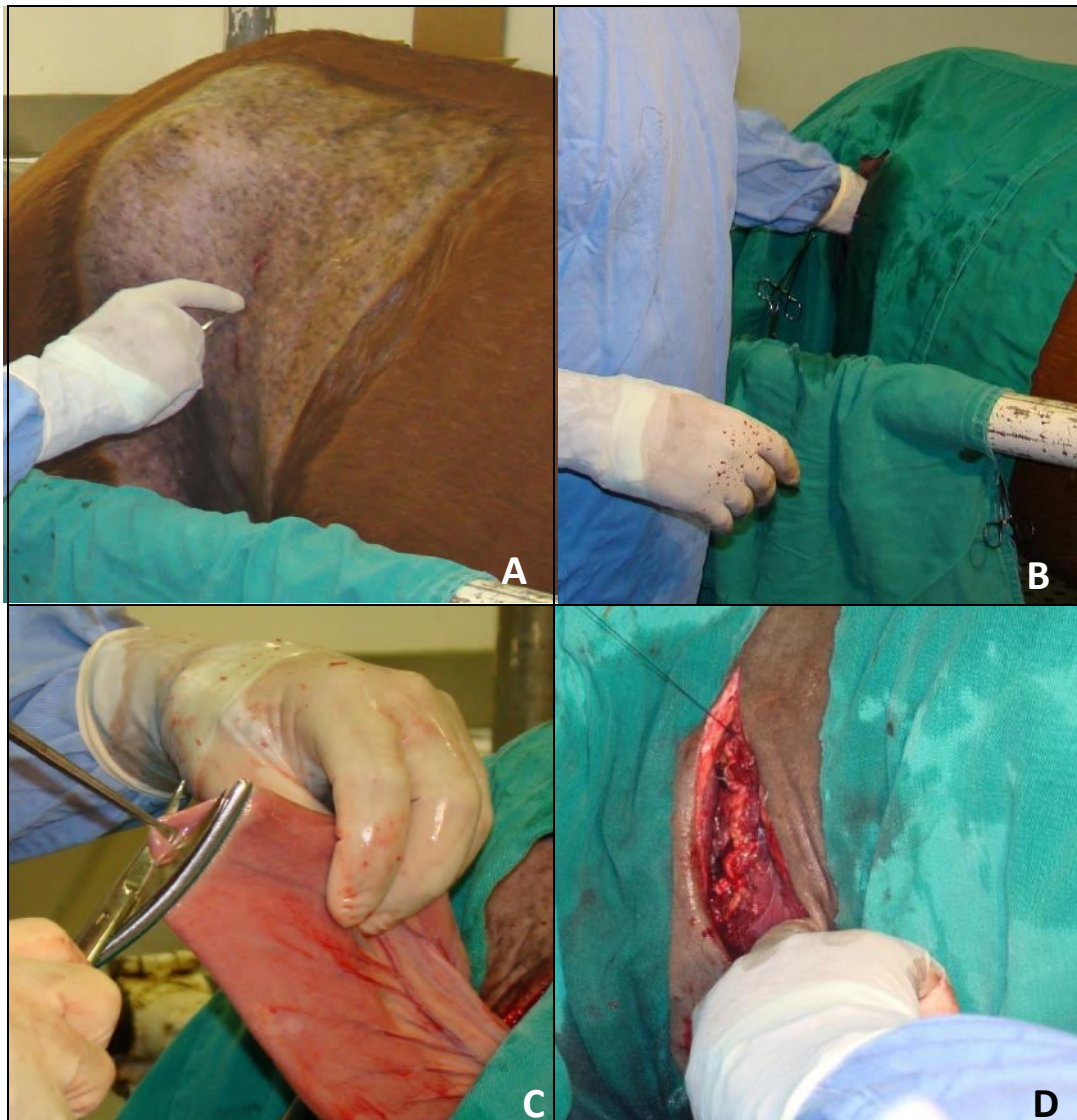
<sup>3</sup> Sedomin, König do Brasil Ltda, Santana do Parnaíba/SP, Brasil

<sup>4</sup> Xylestesin 2% com vasoconstritor, Cristália Produtos Químicos Farmacêuticos, Itapira/SP, Brasil

do peritônio, conforme descrito por Ferreira et al. (2022). Por palpação interna, foi realizada a identificação do cólon e do intestino delgado para a realização de biópsias.

Na primeira laparotomia optou-se pela abordagem no flanco direito (Fig. 1A), enquanto na segunda cirurgia a abordagem foi realizada no flanco esquerdo. Após o acesso a cavidade, adotou-se como procedimento padrão a exteriorização do intestino delgado (Fig. 1B), seguida da exteriorização do intestino grosso. Após a coleta das biópsias intestinais e êntero-anastomose (Fig. 1C), o segmento intestinal era devolvido a cavidade abdominal e efetuada a laparorráfia (Fig. 1D).

**Figura 1** – Laparotomia pelo flanco para obtenção das amostras de intestino. A: incisão da pele; B: exploração da cavidade; C: exteriorização do intestino delgado para coleta da amostra e D: laparorráfia.



Fonte: Autores.

A síntese da parede abdominal foi realizada com uma sutura contínua em massa na musculatura abdominal, com fio categute cromado<sup>5</sup> n° 3, sendo a sutura da pele com padrão simples separado, com fio de náilon monofilamentar 0,40 mm agulhado e esterilizado em oxietileno.

<sup>5</sup> Categute Cromado, Shalon Fios Cirúrgicos Ltda, Goiânia/GO, Brasil

Todas as biópsias foram realizadas nos mesmos segmentos intestinais nos dois procedimentos. No intestino delgado foram coletadas amostras do jejuno, enquanto no intestino grosso foi coletada do cólon dorsal esquerdo. As amostras do cólon dorsal eram coletadas sempre a uma distância segura da flexura pélvica para evitar lesão nesta região e, conseqüentemente, interferência da função dos marca-passos da motilidade intestinal presentes nesta região do cólon maior.

Todos os animais foram submetidos a duas laparotomias para coleta de amostras intestinais, com intervalo de 144 horas entre as coletas.

Após realização do procedimento, terapia anti-inflamatória e antibiótica sistêmica foram realizadas, respectivamente, via administração intravenosa (IV) de 4,4 mg/kg de fenilbutazona, uma vez ao dia (SID) durante 10 dias e administração intramuscular (IM) de Penicilina G benzatina 25.000UI/kg, SID, durante 10 dias. Os cuidados no pós-operatório incluíram avaliação da presença de dor ou de complicações secundárias ao ato cirúrgico, como hemorragia e infecção, além de curativos diários no local da incisão.

O curativo da ferida cirúrgica consistiu na limpeza com solução salina fisiológica 0,9% à pressão de 15 psi (Ferreira et al., 2012; Di Fillipo et al., 2020). Após completa limpeza, gases eram utilizadas para retirar o excesso de umidade da região incisional e, imediatamente após, rifamicina era aplicada sob a região sob a forma de spray. O procedimento foi realizado diariamente até completa cicatrização.

Este experimento foi aprovado pelo Comitê de Ética em Experimentação Animal (CETEA/UFMG) sob o número 34/2008.

### 3. Resultados e Discussão

O protocolo de sedação utilizado associando-se a acepromazina com xilazina demonstrou-se adequado para a realização do procedimento de coleta das amostras intestinais, permitindo a realização do procedimento com o animal em estação quadrupedal. Observou-se tranquilização em todos os animais, caracterizadas por ptose palpebral e labial, abaixamento da cabeça e menor resposta aos estímulos externos.

A acepromazina é um derivado fenotiazínico de baixa toxicidade, sendo um fármaco comumente utilizado como tranquilizante e na medicação pré-anestésica de equinos. A sedação promovida é caracterizada clinicamente por ptose palpebral, ligeira protusão da membrana nictitante e abaixamento de cabeça (Fantoni et. al., 1999), corroborando com as observações deste estudo. Além de induzir a tranquilização, produz também relaxamento muscular diminuindo a atividade espontânea (Lumb e Jones, 1996; Parentoni et al., 2021).

A xilazina é utilizada frequentemente em equinos, como agente sedativo e/ou analgésico (Fantoni et. al., 1999), produzindo sedação e relaxamento muscular bem mais pronunciados do que outras classes de agentes sedativos (Lumb e Jones, 1996; Parentoni et al., 2021). Seu efeito nos equinos é caracterizado pelo abaixamento de cabeça, sonolência, ausência de reação às cateterizações e infiltrações, observando-se ainda ptose labial e palpebral (Dominguez et. al, 1999), conforme observado neste estudo. Em nenhum dos animais ocorreu a necessidade de uma segunda dose de xilazina para aprofundamento do estado de sedação ou a necessidade de outro sedativo mais potente.

A laparotomia e a laparoscopia diagnósticas são técnicas cirúrgicas comumente utilizadas para a investigação de doença abdominal crônica e perda de peso. Ambos podem ser realizados em equinos sedados em estação, permitindo um exame completo da cavidade abdominal dorsal e a coleta de biópsias (Coomer et al., 2016).

O procedimento cirúrgico via laparotomia pelo flanco com o equino em estação se demonstrou de fácil realização, principalmente na primeira cirurgia, corroborando com os achados de Melo e Ferreira (2021) ao utilizar a técnica como abordagem cirúrgica para a resolução de criptorquidismo abdominal em equinos. No entanto, vale ressaltar que a exposição de

vísceras através de uma incisão no flanco é restrita pelo tamanho do espaço paralombar, bem como pela tolerância do cavalo à dor associada à manipulação visceral (Arantes et al., 2020).

A exteriorização do intestino delgado (jejuno), tanto pelo flanco direito quanto pelo flanco esquerdo foi de fácil realização, e não foi possível em alguns animais à segunda cirurgia a identificação do local de coleta da primeira amostra intestinal.

A exteriorização e coleta da amostra no cólon dorsal esquerdo apresentou duas dificuldades em tempos distintos. No primeiro momento, representado pela primeira cirurgia, houve dificuldade em se exteriorizar esse segmento intestinal em decorrência da presença de grande quantidade de ingesta. Já no segundo momento, representado pela segunda cirurgia, a dificuldade encontrada foi a de localizar o segmento. Em decorrência do período prolongado da ausência de ingestão alimentar, houve esvaziamento do lúmen intestinal o que tornou difícil a localização do cólon dorsal esquerdo na cavidade abdominal de alguns animais.

Ressalta-se que a movimentação do paciente, limitações anatômicas e de espaço na cavidade abdominal, além de inexperiência do cirurgião podem criar dificuldades adicionais ao procedimento aumentando o tempo de cirurgia e a ocorrência de complicações.

Apesar da fácil realização, complicações incisionais foram observadas em 90% dos animais (Tabela 1).

**Tabela 1** – Complicações incisionais observadas em equinos submetidos à laparotomia pelo flanco para obtenção de biópsias intestinais

<b>Complicação incisional</b>	<b>Porcentagem</b>
Edema incisional	18,75% (3/16)
Seroma/infecção	56,25% (9/16)
Deiscência da linha de sutura externa	12,5% (2/16)
Deiscência da linha de sutura da musculatura	6,25% (1/16)

Fonte: Autores.

As complicações associadas à laparotomia na espécie equina decorrem de diversos fatores predisponentes, incluindo aqueles inerentes ao paciente, ao ato cirúrgico e ao período pós-operatório (Pagliosa & Alves, 2004). Entre as complicações relatadas na literatura cita-se edema, infecção local, drenagem incisional, hematoma, deiscência, hérnia incisional e fístula. Apesar de serem abordadas separadamente na maioria dos livros textos, tais complicações estão inter-relacionadas e possuem causas multifatoriais (Whyard & Brounts, 2019; Arantes et al., 2020).

O edema peri-incisional é comum mesmo em equinos que não desenvolvem infecção ou outras complicações associadas. Apesar da literatura relatar que seu aparecimento é comum entre o quinto e sétimo dia do período pós-operatório (Freeman et al., 2002), observou-se a presença de edema neste estudo entre o segundo e quarto dia pós-operatório.

Embora a presença de edema nestes animais não tenha sido associada com quadro de infecção, a sua presença por si só pode ser prejudicial por transferir tensão para a linha de sutura, o que enfraquece o tecido além de diminuir o suprimento sanguíneo e de oxigênio no local.

A ocorrência de infecção da linha incisional é bem documentada na literatura (Freeman et al., 2002). A ocorrência desta complicação neste estudo pode estar associada ao tipo de fio utilizado para a o fechamento da musculatura e a contaminação da ferida cirúrgica pela microbiota das alças intestinais ou contaminação superficial da ferida cirúrgica com bactérias da pele ou do ambiente hospitalar (Campbell & Bailey, 1992). Utilizou-se como fio de sutura para a laparotomia o *catgut* cromado, um fio multifilamento e capilar. Este tipo de fio tem sido associado a complicações incisionais nos equinos (hérnia incisional,



infecção, deiscência), principalmente nas celiotomias medianas, em virtude de estimular uma reação significativa do tipo corpo estranho.

Apesar de não existir uma nítida associação entre a técnica cirúrgica e o desenvolvimento de complicações, a realização de enterotomias tem sido associada ao maior risco de complicações incisionais, principalmente, infecção incisional. A exteriorização do cólon maior pode resultar em trauma a ferida abdominal e, desta forma, aumentar a probabilidade de complicações (Mair & Smith, 2002). Neste estudo, houve exteriorização tanto do intestino delgado quanto do cólon maior para coleta das biópsias, podendo ter resultado em trauma a parede abdominal e, conseqüentemente, surgimento de complicações incisionais.

Vários estudos apontam que a realização de uma segunda cirurgia pela linha média ventral pode favorecer o surgimento de complicações pós-operatórias (Hardy & Rakestraw, 2006). Em estudo realizado por Kobluk et al. (1989) em animais submetidos a mais de um procedimento cirúrgico, a taxa encontrada de alterações foi de 100%. Segundo Honnas e Cohen (1997) em um estudo com 161 animais, 100% apresentaram complicação incisional após realização de múltiplas cirurgias.

Apesar dos animais utilizados neste estudo terem sido submetidos a dois procedimentos de laparotomia pelo flanco para obtenção das biópsias intestinais, os procedimentos foram realizados em flancos distintos, contrastando com os estudos citados anteriormente.

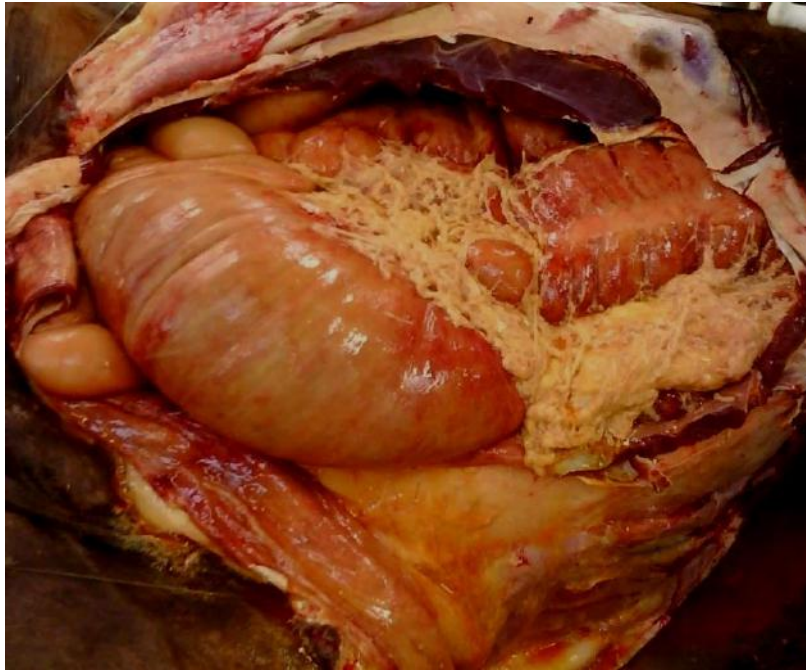
Deve-se considerar, entretanto, que vários estudos demonstram uma nítida associação entre equilíbrio energético negativo e a ocorrência de infecção da linha incisional, tanto em seres humanos quanto em equinos. Um aumento na incidência de infecção da linha incisional em seres humanos tem sido demonstrado em associação com a elevação do colesterol sérico, um indicador de equilíbrio energético negativo e mobilização de lipídeos (Delgado-Rodriguez et al., 1997). Protopapas (2000) similarmente observou que complicações afetando a incisão em equinos tratados cirurgicamente para tratamento de afecções gastrintestinais estavam intimamente associadas com elevação da concentração de bilirrubina e triglicérides, ambos indicadores de equilíbrio energético negativo no equino (Naylor et al., 1980).

Neste contexto, supõe-se que o equilíbrio energético negativo possa ter sido a causa da ocorrência de complicações incisionais, uma vez que os equinos utilizados foram submetidos a um período de jejum alimentar de 144 horas entre as coletas.

Cinco dias após a segunda laparotomia, um animal começou a apresentar quadro de desconforto abdominal caracterizado por decúbito e dor abdominal. Ao exame clínico o animal apresentava taquicardia (88 bpm), taquipnéia (32 mpm), desidratação (3-4 segundos) e congestão de mucosas. Quatro horas após o início da sintomatologia clínica o animal veio a óbito. O animal foi encaminhado para necropsia para diagnóstico de causa da morte. À necropsia foi identificado quadro de peritonite difusa (Figura 2).

Sabe-se que a peritonite pode resultar em importantes aderências abdominais e, não raramente, leva equinos à óbito. Os sinais clínicos da peritonite dependem do processo primário, da extensão da inflamação e da causa, porém a peritonite séptica geralmente desencadeia quadro clínico mais grave, em virtude da liberação de mediadores inflamatórios, em resposta às toxinas bacteriana. Uma vez que a peritonite se instala, o animal rapidamente entra em um quadro sistêmico de difícil resolução clínica (Ferreira et al., 2007; Silva et al., 2018).

**Figura 2** - Peritonite aguda difusa em equino submetido à laparotomia pelo flanco para obtenção de biópsias intestinais.



Fonte: Autores.

Sabe-se que a peritonite pode resultar em importantes aderências abdominais, e não raramente leva equinos à óbito. Os sinais clínicos da peritonite dependem do processo primário, da extensão da inflamação e da causa, porém a peritonite séptica geralmente desencadeia quadro clínico mais grave, em virtude da liberação de mediadores inflamatórios, em resposta às toxinas bacteriana. Uma vez que a peritonite se instala, o animal rapidamente entra em um quadro sistêmico de difícil resolução clínica (Ferreira et al., 2007; Silva et al., 2018).

A contaminação da cavidade abdominal durante a coleta da biópsia pode ter sido a causa da peritonite, mesmo na ausência da visualização de extravasamento de conteúdo intestinal durante o procedimento. Durante o procedimento da necropsia, os locais das coletas das amostras foram avaliados e nenhuma alteração, à exemplo de deiscência da sutura, foi identificada.

Nenhuma placa de fibrina foi observada na segunda laparotomia em todos os animais, e a cicatrização da serosa foi tão eficiente que impediu na maioria dos casos a identificação do local da biópsia anterior. Infecção de baixo grau, não pode ser completamente descartado como causa da peritonite neste caso. Os demais animais foram monitorados por dois meses após o último procedimento e, nenhuma complicação, além das relatadas, foi observada.

Apesar da técnica ser de fácil realização se faz necessário um preparo cirúrgico adequado, principalmente para procedimentos realizados à campo. São necessários ampla tricotomia, antissepsia rigorosa, colocação de campos cirúrgicos adequados ao redor do animal e vestimenta do cirurgião, além do uso de materiais cirúrgicos estéreis. Desta forma, quando essa abordagem cirúrgica é realizada de acordo com os preceitos da técnica cirúrgica, podem ser alcançados resultados extremamente satisfatórios (Arantes et al., 2020).

#### **4. Conclusão**

A obtenção de biópsias intestinais via laparotomia pelo flanco se demonstrou um procedimento de fácil realização podendo ser utilizada na rotina como método auxiliar de diagnóstico nas afecções gastrintestinais.

## Agradecimentos

Os autores agradecem ao Conselho Nacional de Desenvolvimento Científico e Tecnológico (CNPq) pelo apoio financeiro na realização deste estudo.

## Referências

- Arantes, J. A., Reginato, G. M. & Dória, R. G. S. (2020). Ileal impaction resolution in a horse with colic via a standing right flank laparotomy - case report. *Arquivo Brasileiro de Medicina Veterinária e Zootecnia*, 72(4), 1369-1374.
- Campbell, E. J. & Bailey, J. V. (1992). Mechanical properties of suture materials in vitro and after in vivo implantation in horses. *Veterinary Surgery*, 21(5) 355-361.
- Coomer, R., McKane, S. & Roberts, V. (2016). Small intestinal biopsy and resection in standing sedated horses. *Equine Veterinary Education*, 28(11), 636-640.
- Day, M. J., Bilzer, T., Mansell, J., Wilcock, B., Hall, E. J., Jergens, A., Minami, T., Willard, M., Washabau, R., & World Small Animal Veterinary Association Gastrointestinal Standardization Group (2008). Histopathological standards for the diagnosis of gastrointestinal inflammation in endoscopic biopsy samples from the dog and cat: a report from the World Small Animal Veterinary Association Gastrointestinal Standardization Group. *Journal of comparative pathology*, 138(Suppl 1), S1-S43.
- Delgado-Rodríguez, M., Medina-Cuadros, M., Martínez-Gallego, G., & Sillero-Arenas, M. (1997). Total cholesterol, HDL-cholesterol, and risk of nosocomial infection: a prospective study in surgical patients. *Infection control and hospital epidemiology*, 18(1), 9-18.
- Di Filippo, P. A., Feitosa Ribeiro, L. M., Pereira Gobbi, F., Bravim Lemos, G., Bittencourt Ribeiro, R., Jerdy, H., Carvalho da Silva, L., Silva Viana, I., & Raquel Quirino, C. (2021). Effects of pure and ozonated sunflower seed oil (*Helianthus annuus*) on hypergranulation tissue formation, infection and healing of equine lower limb wounds. *Brazilian Journal of Veterinary Medicine*, 42(1), e113520.
- Dominguez, J. M., Villamondos, G. R. J., Santisteban, J. M. & Ruiz, I. (1999). Romifidine-ketamine and halothane anesthesia in horses. *Equine Practice*, 21(1), 20-21.
- Fantoni, D. T., Futema, F., Cortopassi, S. R. G., Silva, L. C. L. C., Verenguer, M., Mirandola, R. & Ferreira, M. A. (1999). Avaliação comparativa entre acepromazina, detomidina e romifidina em equinos. *Ciência Rural*, 29(1), 45-50.
- Ferreira, C., Palhares, M. S., Melo, U. P., Chiarini-Garcia, H., Maranhão, R. P. A., Gheller, V. A., & Leme, F. O. P. (2022). Comparison between the techniques of inclusion in glycol methacrylate (GMA)- based plastic resin and paraffin for evaluation intestinal morphometry in horses. *Brazilian Journal of Veterinary Medicine*, 44, e004521.
- Ferreira, C.; Palhares, M. S.; Melo, U. P. & Silva Filho, J. M. (2012). Tratamento clínico das feridas em equinos. Revisão de literatura. *Revista CFMV*, 55(1), 35-48.
- Ferreira, C., Palhares, M. S. & Melo, U. P., Gheller, V. A., & Braga, C. E. (2009). Cólicas por compactação em equinos: etiopatogenia, diagnóstico e tratamento. *Acta Veterinaria Brasilica*, 3(3), 117-126.
- Ferreira, C., Palhares, M. S. & Melo, U. P. (2007). Peritonite em equinos: fisiopatologia, diagnóstico e tratamento. *Revista CFMV*, 42(1), 48-60.
- Freeman, D. E., Kötting, A. K. & Inoue, O. J. (2002). Abdominal closure and complications. *Clinical Techniques in Equine Practice*, 1(3), 174-187.
- Hardy, J. & Rakestraw, P. C. (2006). Postoperative care and complications associated with abdominal surgery. In: Auer, J.A. & Stick, J.A. *Equine surgery*. Missouri: Saunders. p.499-515.
- Honnas, C. M. & Cohen, N. D. (1997). Risk factors for woundinfection following celiotomy in horses. *Journal of the American Veterinary Medical Association*, 210(1), 78-81.
- Kobluk, C. N., Ducharme, N. G., Lumsden, J. H., Pascoe, P. J., Livesey, M. A., Hurtig, M., Horney, F. D., & Arighi, M. (1989). Factors affecting incisional complication rates associated with colic surgery in horses: 78 cases (1983-1985). *Journal of the American Veterinary Medical Association*, 195(5), 639-642.
- Levi, O., Affolter, V. K., Benak, J., Kass, P. H., & Le Jeune, S. S. (2012). Use of pelvic flexure biopsy scores to predict short-term survival after large colon volvulus. *Veterinary surgery*, 41(5), 582-588.
- Lumb, W. V. & Jones, W. E. *Veterinary anesthesia*. (3a ed.), Lea & Febiger, 1996, 928p.
- Mair, T. S., & Smith, L. J. (2005). Survival and complication rates in 300 horses undergoing surgical treatment of colic. Part 2: Short-term complications. *Equine veterinary journal*, 37(4), 303-309.
- Melo, U. P. & Ferreira, C. (2021). Criptorquidismo em equinos: Revisão de literatura e relato de 20 casos. *Pubvet*, 15(8), a.900.
- Melo, U. P., Palhares, M. S., Ferreira, C., França, S. A., Serakides, R., & Silva Filho, J. M. (2014). Efeito de diferentes soluções de enema sobre as características macro e microscópicas da mucosa do cólon menor e reto de equinos. *A Hora Veterinária*, 34(1), 49-52.
- Milne, E. M., Pirie, R. S., McGorum, B. C., & Shaw, D. J. (2010). Evaluation of formalin-fixed ileum as the optimum method to diagnose equine dysautonomia (grass sickness) in simulated intestinal biopsies. *Journal of Veterinary Diagnostic Investigation*, 22(2), 248-252.



Naylor, J. M., Kronfeld, D. S., & Acland, H. (1980). Hyperlipemia in horses: effects of undernutrition and disease. *American Journal of Veterinary Research*, 41(6), 899–905.

Oliveira, A. P. L., Bajatto, G. C. & Spadeto Junior, O. (2015). Avaliação física e ultrassonográfica da cicatriz em 12 equinos submetidos à celiotomia mediana com fio de poliéster para tratamento de cólica. *Arquivo de Ciência Veterinária e Zoologia da UNIPAR*, 18(2), 121-127.

Pagliosa, G. M. & Alves, G. E. S. (2004). Fatores predisponentes das complicações incisionais de laparotomias medianas em equinos. *Ciência Rural*, 34(5), 1655-1659.

Parentoni, R. N., Henrique, F. V., Brasil, A. W. L., Dias, R. A., Araújo, A. L. A., Mendes, R. S., Martins Filho, E. F., Costa Neto, J. M., Souza, A. P., & Nóbrega Neto, P. I. (2021). Detomidine and xylazine, at different doses, in donkeys (*Equus asinus*). *Brazilian Journal of Veterinary Medicine*, 42(1), e100820.

Protopapas, K. Studies on the role of nutrition and metabolic disturbances following equine colic surgery. DVetMed Thesis, London, Royal Veterinary College, 2000.

Silva, T. J. F., Dória, R. G. S., Silva, W. K. B. F., Grigoletto, R., Ginelli, A. M. G., Escodro, P. B. & Oliveira, N. F. (2018). Avaliação anatomopatológica das complicações da peritonite fecal em equinos tratados com lavagem peritoneal. *Acta Scientiae Veterinariae*, 46(Suppl.1), 319.

Whyard, J. M., & Brounts, S. H. (2019). Complications and survival in horses with surgically confirmed right dorsal displacement of the large colon. *The Canadian Veterinary Journal*, 60(4), 381–385.