

# Doenças priônicas neurodegenerativas humanas: o que sabemos e sua epidemiologia no Brasil

Human neurodegenerative prion disease: what we know and their epidemiology in Brazil

Enfermedades priónicas neurodegenerativas humanas: lo que sabemos y su epidemiologia en Brasil

Recebido: 08/06/2022 | Revisado: 16/06/2022 | Aceito: 18/06/2022 | Publicado: 01/07/2022

## Mitzy Stephanny Machado

ORCID: <https://orcid.org/0000-0003-2144-819X>  
Universidade Federal de São João del-Rei, Brasil  
E-mail: [mih.stephanny.machado@gmail.com](mailto:mih.stephanny.machado@gmail.com)

## André Valério da Silva

ORCID: <https://orcid.org/0000-0003-0309-5394>  
Universidade Federal de Mato Grosso do Sul, Brasil  
E-mail: [andre.valerio@ufms.br](mailto:andre.valerio@ufms.br)

## Juliano Yasuo Oda

ORCID: <https://orcid.org/0000-0002-7405-8251>  
Universidade Federal de Mato Grosso do Sul, Brasil  
E-mail: [juliano.yasuo@ufms.br](mailto:juliano.yasuo@ufms.br)

## Aline Rafaela da Silva Rodrigues Machado

ORCID: <https://orcid.org/0000-0002-2977-075X>  
Universidade Federal de Mato Grosso do Sul, Brasil  
E-mail: [aline.r.machado@ufms.br](mailto:aline.r.machado@ufms.br)

## Alex Martins Machado

ORCID: <https://orcid.org/0000-0002-6118-2042>  
Universidade Federal de Mato Grosso do Sul, Brasil  
E-mail: [alex.machado@ufms.br](mailto:alex.machado@ufms.br)

## Resumo

As doenças priônicas (DPr) humanas são um grupo de doenças neurodegenerativas progressivas, incuráveis e fatais causadas por um agente infeccioso proteico (PrP), capaz de propagar a doença alterando a estrutura conformacional de proteínas, as quais sofrem agregação e depósito no tecido neuronal. Devido ao potencial neurodegenerativo desta doença, bem como a um aumento global de casos, o objetivo do nosso artigo é revisar o conhecimento atual sobre DPr humanas e analisar a situação epidemiológica dessas doenças, no Brasil nos últimos 17 anos. Sabemos, que existem diferentes tipos de DPr com diferenças relacionadas a sua forma de transmissão/manifestação, neuropatologia e manifestações clínicas e que os príons consistem em PrP<sup>Sc</sup> a forma patológica agregada da proteína priônica celular PrP<sup>C</sup>. Apesar dos mecanismos envolvidos na neurodegeneração não estarem totalmente descritos, sabemos que envolvem múltiplos processos operando simultânea e sinergicamente no cérebro, incluindo degeneração espongiiforme, alterações sinápticas, inflamação cerebral, morte neuronal e acúmulo de agregados proteicos. No Brasil, as DPr tornaram-se doenças de notificação compulsória ao Sistema de Informação de Agravos de Notificação (SINAN) a partir de 2005, sendo confirmados até 2020 mais de 400 casos de DPr, com aumento significativo de casos a partir do ano de 2012, principalmente nos estados de São Paulo, Minas Gerais e Paraná, provavelmente pela maior capacidade de diagnóstico destes estados. Dessa forma, uma compreensão mais abrangente destas doenças e sua epidemiologia pode ajudar no diagnóstico precoce e desenvolvimento de terapias muito necessárias para estas doenças devastadoras.

**Palavras-chave:** Proteínas priônicas; Doença de Creutzfeldt-Jakob; Doenças neurodegenerativas.

## Abstract

Human prion diseases (PRD) are a group of progressive, incurable and fatal neurodegenerative diseases caused by a protein infectious agent (PrP), capable of propagating the disease by altering the conformational structure of proteins, which undergo aggregation and deposit in neuronal tissue. Due to the neurodegenerative potential of this disease, as well as a global increase in cases, the objective of our article is to review the current knowledge about human PrD and analyze the epidemiological situation of these diseases in Brazil in the last 17 years. We know that there are different types of DPr with differences related to their transmission/manifestation; neuropathology and clinical manifestations and those prions consist of PrP<sup>Sc</sup>, the aggregated pathological form of the cellular prion protein PrP<sup>C</sup>. Although the mechanisms involved in neurodegeneration are not fully described, we know that they involve multiple processes operating simultaneously and synergistically in the brain, including spongiform degeneration, synaptic changes, brain

inflammation, neuronal death and accumulation of protein aggregates. In Brazil, PrD became diseases of compulsory notification to the Notifiable Diseases Information System from 2005, with more than 400 cases of PrD confirmed by 2020, with a significant increase in cases from the year 2012, mainly in the states of Sao Paulo, Minas Gerais and Parana, probably due to the greater diagnostic capacity of these states. In this way, a more comprehensive understanding of these diseases and their epidemiology can help in the early diagnosis and development of much-needed therapies for these devastating diseases.

**Keywords:** Prion proteins; Creutzfeldt-Jakob disease; Neurodegenerative diseases.

### Resumen

Las enfermedades priónicas humanas (PRD) son un grupo de enfermedades neurodegenerativas progresivas, incurables y fatales causadas por un agente proteico infeccioso (PrP), capaz de propagar la enfermedad al alterar la estructura conformacional de las proteínas, que experimentan agregación y depósito en el tejido neuronal. Debido al potencial neurodegenerativo de esta enfermedad, así como al aumento mundial de casos, el objetivo de nuestro artículo es revisar el conocimiento actual sobre la PrD humana y analizar la situación epidemiológica de estas enfermedades en Brasil en los últimos 17 años. Sabemos que existen diferentes tipos de DPr con diferencias relacionadas con su transmisión/manifestación, neuropatología y manifestaciones clínicas y que los priones consisten en PrP<sup>Sc</sup>, la forma patológica agregada de la proteína priónica celular PrP<sup>C</sup>. Aunque los mecanismos involucrados en la neurodegeneración no están completamente descritos, sabemos que involucran múltiples procesos que operan de manera simultánea y sinérgica en el cerebro, incluida la degeneración esponjiforme, los cambios sinápticos, la inflamación cerebral, la muerte neuronal y la acumulación de agregados de proteínas. En Brasil, las PrD se convirtieron en enfermedades de notificación obligatoria al Sistema de Información de Enfermedades de Declaración Obligatoria a partir de 2005, con más de 400 casos de PrD confirmados hasta 2020, con un aumento significativo de casos a partir del año 2012, principalmente en los estados de São Paulo, Minas Gerais y Paraná, probablemente debido a la mayor capacidad diagnóstica de estos estados. De esta manera, una comprensión más completa de estas enfermedades y su epidemiología puede ayudar en el diagnóstico temprano y el desarrollo de terapias muy necesarias para estas devastadoras enfermedades.

**Palabras clave:** Proteínas priónicas; Enfermedad de Creutzfeldt-Jakob; Enfermedades neurodegenerativas.

## 1. Introdução

As doenças priônicas (DPr), também chamadas de encefalopatias esponjiformes transmissíveis são doenças caracterizadas por longos períodos de incubação, podendo variar de anos a décadas, e por um processo neurodegenerativo com perda neuronal massiva, vacuolização e ativação de astrócitos e micróglia, sendo que uma vez detectados os sinais clínicos da doença, seu curso é dramático e fatal (Aguzzi & Lakkaraju, 2016). Estas doenças possuem características comuns com outras doenças neurodegenerativas como o Alzheimer e o Parkinson, devido ao depósito e acúmulo de proteínas com formas aberrantes (mal enoveladas) nos tecidos do sistema nervoso central (Jankovska et al., 2021).

Esta patologia tem sido descrita em diversos mamíferos: vacas, ovelhas, cabras, felinos, cervos e inclusive o homem. Relatos de encefalopatias esponjiformes em cabras (*Scrapie*) são observados desde o século XIX, porém somente em 1930 a transmissão experimental através de cérebros contaminados foi demonstrada. Estudos posteriores demonstraram similaridades entre a neuropatologia do *Scrapie* e uma outra desordem neurodegenerativa (Kuru) observada em indivíduos de tribos canibais em Papua Nova-Guiné, e também com outra doença esponjiforme denominada Creutzfeldt-Jakob (DCJ), nomeada em homenagem ao neurologista Hans Gerhard Creutzfeldt e ao neuropatologista Alfons Maria Jakob, quem descreveram no início do século XX uma doença nosologicamente idêntica a *Scrapie* em vários pacientes (Aguzzi & Lakkaraju, 2016). Novas pesquisas, permitiram elucidar a natureza do agente causador dessas doenças, uma forma nova e única de infectividade relacionada à proteína, mas a controvérsia em torno do agente causal ser somente uma proteína ou uma proteína associada a um vírus persistiu até que Prusiner introduziu o termo príon para distinguir as partículas infecciosas proteicas de doença priônica de viróides e vírus (Prusiner 1982; 1991).

Desta forma os príons, foram considerados a mais recente categoria de patógenos infecciosos, onde estas proteínas priônicas existem em pelo menos duas conformações diferentes, uma das quais pode induzir a conversão das outras moléculas de príon de uma conformação na outra. Esta propriedade confere um novo paradigma entre os agentes infecciosos já que propicia um caráter hereditário e autoperpetuante, não dependente de transmissão de ácidos nucleicos. Os príons consistem essencialmente por uma proteína priônica celular (PrP<sup>c</sup>), que quando mal enovelada torna-se rica em folhas β fibrilares heterodispersas, denominada PrP<sup>Sc</sup> naturalmente resistentes a proteases e agentes físicos e químicos (Scheckel & Aguzzi, 2018; Jankovska et al., 2021). Este processo de geração de PrP<sup>Sc</sup> infecciosa foi reproduzido *in vitro* mostrando que a incorporação de PrP<sup>c</sup> é necessária para a replicação do príon, embora seja amplamente aceito que cofatores adicionais provavelmente desempenham um papel importante na replicação do príon *in vivo*. Vale ressaltar que a proteína PrP<sup>c</sup> é expressa em todo o organismo, entretanto a deposição e toxicidade de príons, varia entre os tecidos, sendo que diferentes tipos celulares possuem suscetibilidades distintas à infecção e toxicidade por príons, sugerindo que componentes adicionais (proteínas ou outros) podem afetar a capacidade dos príons de se replicar e/ou exercer toxicidade (Aguzzi, 2009; Hu et al., 2016).

Entre as DPr humanas destacam-se a doença do Kuru, praticamente extinto devido à proibição do canibalismo ritualístico na área de Papua Nova Guiné, onde era endêmico, a doença de Creutzfeldt-Jakob (DCJ) em suas diferentes formas, a síndrome de Gerstmann-Sträussler-Scheinker (GSS) e insônia familiar fatal (IFF). A maioria dos casos humanos de DPr são DCJ, tanto em sua forma esporádica, genética e/ou adquiridos, com estimativa de aproximadamente 85-90% dos casos de DCJ que ocorrem esporadicamente e afetem anualmente no mundo entre 1-1,5 pessoas por milhão (Chen & Dong, 2016).

Os primeiros casos verificados que posteriormente seriam conhecidos como DCJ foram reportados em 1921 e incluía o relato de casos familiares causados por mutações no gene da proteína priônica (PrP). As DPr humanas podem ser divididas de acordo com sua origem, sendo agrupadas em formas genéticas (familiares), esporádicas e adquiridas (variantes). Todas as DPr são caracterizadas por um acúmulo de PrP<sup>Sc</sup> no tecido nervoso do encéfalo, seja na forma de placas ou como depósitos sinápticos. As formas genéticas das DPr são todas causados por mutações no gene PrP, que codifica PrP<sup>c</sup>, e incluem doença genética de Creutzfeldt-Jakob (gDCJ ou fDCJ), insônia familiar fatal (IFF) e síndrome de Gerstmann-Sträussler-Scheinker (GSS) (Scheckel & Aguzzi, 2018; Watson et al., 2021).

Por outro lado, temos os casos de DPr esporádicas, como a DCJ esporádica (sDCJ) e a IFF esporádica, que possuem etiologia desconhecida, sendo a sDCJ a forma mais comum de DPr em humanos, representando 85-90% de todos os casos. Finalmente temos as DPr adquiridas, que são induzidas pela transmissão de príons pré-existentes e incluem o Kuru em Papua Nova Guiné, a DCJ variante (vDCJ), que é causada por príons bovinos e a DCJ iatrogênica (iDCJ), que é transmitida por procedimentos médicos. A iDCJ foi descrita pela primeira vez em 1974 em um paciente que recebeu um transplante de córnea, sendo posteriormente relatada em enxertos de dura máter e tratamentos com hormônios derivados de humanos (Hermann et al., 2021, Watson et al., 2021; Scheckel & Aguzzi, 2018). A vDCJ foi relatada inicialmente em 1996 no Reino Unido tornando-se o primeiro exemplo de uma doença priônica humana zoonótica (Scott et al., 1999).

No Brasil, desde o ano de 2001, o Ministério da Saúde vem coordenando ações para redução da transmissão de casos de doenças priônicas no país e a partir de julho de 2005 todos os casos de DCJ estão sob notificação compulsória ao Sistema de Informação de Agravos de Notificação (SINAN), sendo que até o presente momento somente a DCJ em suas diferentes formas, tem sido relatada e descrita no país (Cunha, 2021). Nesta revisão, fornecemos uma visão geral do conhecimento atual sobre príons e DPr bem como a situação epidemiológica dessas doenças no Brasil.

## 2. Metodologia

A metodologia da pesquisa foi de uma pesquisa bibliográfica narrativa, sobre o conhecimento das doenças neurodegenerativas humanas causadas por príons e sua epidemiologia no Brasil. A revisão foi realizada na base de dados

Pubmed (NCBI), utilizando as palavras chave: “*Neurodegenerative disease*”, “*prions disease*”, “*Epidemiology in Brazil*” e “*prions neuropathology*” unidas pelo termo booleano “*and*”. Foram incluídos artigos publicados em inglês e português, publicados nos últimos 10 anos, além de alguns artigos históricos sobre o tema. Segundo Milota e colaboradores, as revisões narrativas podem proporcionar aos leitores, principalmente estudantes de cursos de saúde, uma visão geral e concisa sobre uma temática, sendo importantes para a formação destes profissionais, mostrando ser uma ferramenta pedagógica eficaz, com estrutura e metodologia claras e replicáveis. Além disso, este tipo de revisões podem apresentar um impacto positivo no que diz respeito a participação e modificações de atitudes, conhecimentos e habilidades (Milota et al., 2019).

Com o intuito de uma melhor organização dos temas abordados dentro de temática proposta, separamos os trabalhos em sessões que facilitam o melhor entendimento do tema.

### 3. Referencial Teórico

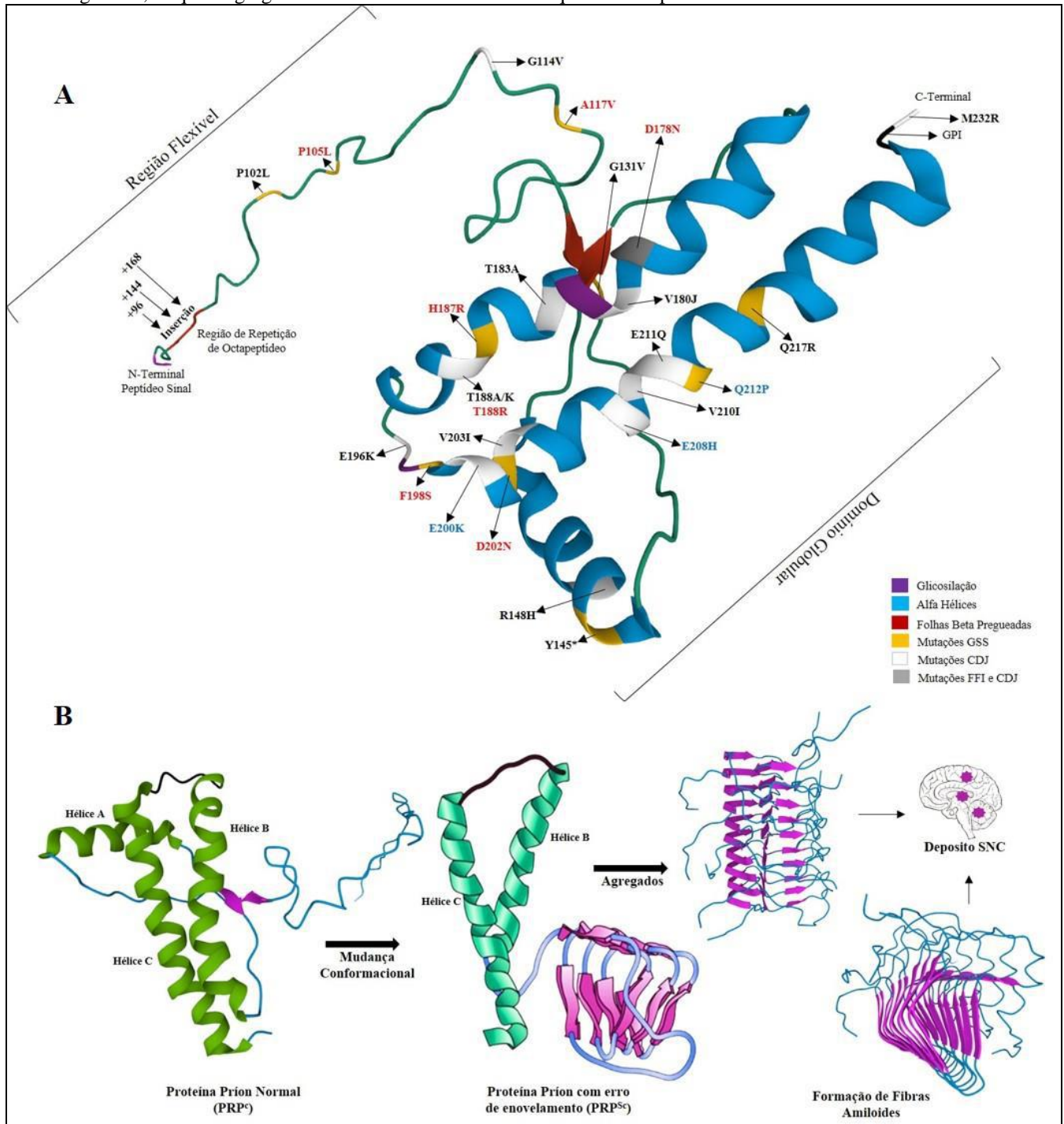
#### 3.1 Proteína Priônica: fatores genéticos, mutação e propagação.

Em 1985, estudos realizados por Weismann possibilitaram determinar a composição de aminoácidos e a sequência nucleotídica do gene PrP localizado no cromossomo 20 e que codifica uma proteína de 253 aminoácidos. Foi demonstrado que a PrP<sup>c</sup> é expressa no coração, rins, músculo esquelético, órgãos linfáticos secundários e no sistema nervoso central onde é encontrada alta expressão da proteína na membrana de neurônios e astrócitos (Mabbott & MacPherson, 2006). A função exata da PrP<sup>c</sup> ainda permanece duvidosa, porém estudos recentes sugerem funções de protease, superóxido dismutase, facilitação da transmissão sináptica, imunorregulação, indução ou proteção contra apoptose e regulação de proliferação de células precursoras neuronais durante a neurogênese em adultos (Steele et al., 2006).

Esta proteína de membrana é bastante conservada evolutivamente e encontrada em espécies desde pássaros a mamíferos. Possui uma região amino-terminal flexível contendo dois *clusters* (CC1 e CC2), uma região de repetição de octapeptídeo, um domínio hidrofóbico e um domínio globular composto por 3 alfa-hélices e 2 folhas-beta antiparalelas curtas na região carboxi-terminal. Além disso, a proteína apresenta dois sítios de glicosilação (resíduos 181 e 197) e ainda, na região carboxi-terminal, no resíduo 230, encontra-se uma modificação de glicosil fosfoinositol (GFI), que, junto aos sítios de glicosilação são responsáveis pela ancoragem da proteína e sua localização na membrana celular (Daskalov et al., 2021). Estes detalhes podem ser observados na figura 1.

Estudos realizados no final de 1980, iniciaram a correlação entre mutações no gene da PrP e DPr genética, demonstrando que mutações neste gene possuem penetrância completa. A maior parte das mutações observadas no gene da PrP são localizadas na segunda e terceira alfa-hélice induzindo a PrP<sup>c</sup> a um erro de dobramento com posterior formação de agregados. A GSS está comumente associada a uma mutação no códon 102, com troca de um aminoácido de prolina por uma leucina (P102L), além de outras mutações que propiciam mudanças conformacionais na PrP<sup>c</sup> levando a um grande e multicêntrico depósito de placas amiloides.

**Figura 1.** Estrutura da proteína priônica normal (PrP<sup>c</sup>), alterações aminoacídicas e estrutura conformacional patogênica. A) Estrutura terciária da PrP<sup>c</sup> e substituições de aminoácidos associados a doenças genéticas priônicas. Região amino-terminal (N) formada por dois grupos de carga hidrofílica e a região de repetição octapeptídica, seguido por um domínio globular na região carboxi-terminal (C), englobando três  $\alpha$ -hélices, duas folhas  $\beta$  antiparalelas curtas e dois sítios de glicosilação. A adição de uma modificação de glicosil fosfoinositol (GPI) no carboxi-terminal ancora a proteína à membrana plasmática. Representação esquemática de substituições de PrP<sup>c</sup> e aminoácidos ligadas às doenças genéticas de príons, insônia familiar fatal (IFF), doença genética de Creutzfeldt-Jakob (gDCJ) e síndrome de Gerstmann-Straeussler-Scheinker (GSS). Quando aplicável, o aminoácido presente no resíduo 129 é indicado: em negrito indica a presença de metionina; em vermelho indica a presença de valina e em azul indica que a doença ocorre independentemente do resíduo de aminoácido (códon 129). O asterisco indica a substituição de um aminoácido por um códon de parada, resultando em uma versão truncada da proteína. B) Estrutura normal da PrP<sup>c</sup> que devido a mutações genéticas ou induzidas (modelo de replicação por remodelamento ou teoria da nucleação semeada) tem sua estrutura conformacional alterada para a forma patogênica (PrP<sup>Sc</sup>) resultando na formação de folhas  $\beta$  pregueadas antiparalelas amiloidogênicas, às quais agregam-se formando fibras amiloides que serão depositadas em tecidos.



Fonte: Autores (2022).



Em contraste a IFF é causada por uma mutação no códon 178 com troca de um aminoácido de aspartato por uma asparagina (D178N) e um aminoácido de metionina no códon 129. Interessantemente, esta mesma mutação também tem sido encontrada em casos de gDCJ, porém com associação a um aminoácido de valina na posição 129 bem como a outras mutações. Na gDCJ destacam-se vários outros pontos de mutação, sendo os mais importantes o E200K e V210I localizados na região carboxi-terminal, influenciando diretamente na estrutura da proteína e propiciando alterações conformacionais com posterior formação de agregados. Além disso, inserções na região de repetição de octapeptídeos também estão associados a gDCJ e afetam diretamente a propensão de agregação da PrP<sup>c</sup> (Figura 1) (Capellari et al., 2011).

Observa-se que apesar das DPr serem classificadas como uma doença homogênea única, devido a existência de diferentes variações estruturais (cepas priônicas), podemos assumir que existem diferentes fenótipos moleculares e clínicos nas DPr, onde o polimorfismo do PrP tem influência direta na predisposição às diferentes formas da doença: esporádica, variante ou genética (Figura 1). Desta forma, como referido anteriormente, a variação no códon 129 é um importante polimorfismo modificador de doença, o qual pode codificar um aminoácido valina ou metionina. Este códon possui grande variação alélica na população, sendo que indivíduos homozigotos para qualquer aminoácido tem maior predisposição a sDCJ com início precoce de DPr genética, porém com maior quantidade de casos nos homozigotos para metionina. Casos de vDCJ também mostraram maior frequência de homozigose para metionina. Em contraste, indivíduos heterozigotos (129<sup>met/val</sup>) possuem deposição das proteínas priônicas em baço e linfonodos, sem sinais de desordens neurológicas (Figura 1). Entretanto, estes indivíduos heterozigotos apesar de possuírem proteção contra a DCJ (variante e esporádica), não possuem proteção contra o Kuru (Mead et al., 2009; Mok et al., 2017).

Dessa forma, os casos de DCJ podem ser divididos de acordo com o polimorfismo do códon 129 em três categorias: homozigotos MM, homozigotos VV e heterozigotos MV. Além disso, de acordo com tamanho do núcleo resistente à proteinase K da PrP<sup>Sc</sup> (21 e/ou 19 kDa), ainda podem ser subdivididas em tipo 1 e tipo 2. Assim, a classificação final ocorre pela junção de ambas as classificações, formando uma divisão em seis subcategorias: MM1, MM2, MV1, MV2, VV1 e VV2. Ainda, baseado em critérios histopatológico, a subcategoria MM2 é posteriormente dividida em MM2-cortical (MM2-C) e MM2-talâmico (MM2-T) que cursa com grandes alterações no tálamo e nas olivas. Da mesma forma, existem critérios neuropatológicos subsequentes para os casos de MV2. Predominantemente são reconhecidas as formas de placas corticais (MV2-C) e Kuru predominantes (MV2-K); além disso, um histotipo (MV2-K+C) compartilhando ambas as características (Parchi et al., 2009).

Além do polimorfismo associado ao códon 129, um outro polimorfismo pode estar associado a resistência ou predisposição na sDCJ. Trata-se do códon 219 que codifica um ácido glutâmico ou lisina, sendo demonstrado que indivíduos heterozigotos (219<sup>glu/lis</sup>) possuem proteção contra o desenvolvimento de sDCJ. Outro códon associado a polimorfismo foi o códon 127, mostrando que indivíduos heterozigotos (127<sup>gli/val</sup>) não desenvolviam o Kuru, diferentes dos indivíduos homozigotos principalmente para valina (Figura 1). Em modelos animais a heterozigose no códon 127 mostrou resistência tanto ao Kuru como a DCJ clássica (Mead et al., 2009; Asante et al., 2015). É importante salientar, que estudos de coorte demonstraram não haver correlação de mutações na PrP e etnia ou grupos demográficos específicos e que além dos fatores genéticos envolvidos no desenvolvimento das DPrs, outros fatores não genéticos, como fatores ambientais e imunológicos podem estar associados ao seu desenvolvimento (Minikel et al., 2016).

Apesar de inúmeras tentativas para elucidar os mecanismos de propagação das proteínas priônicas, ainda não se sabe exatamente como ocorre este processo. Uma hipótese postula que a progressão da doença e propagação da infectividade ocorre por recrutamento e “autocatalização”, ocorrendo uma conversão conformacional da proteína endógena PrP<sup>c</sup> na proteína associada a doença PrP<sup>Sc</sup>. Entretanto, sabe-se que a presença da PrP<sup>c</sup> em um determinado tecido é necessária para que este processo ocorra, porém não suficiente para a replicação e propagação. Em 1998, Prusiner propôs a hipótese do modelo de

redobramento (*refolding model*) que propõe que PrP<sup>Sc</sup> monoméricas ligam-se a PrP<sup>c</sup> também monoméricas, formando heterodímeros e esta associação induz mudanças conformacionais na PrP<sup>c</sup> semelhantes a PrP<sup>Sc</sup>, resultando em um homodímero PrP<sup>Sc</sup>. Este homodímero seria posteriormente separado, e ambas PrP<sup>Sc</sup> ligariam a novas PrP<sup>c</sup> dando continuidade ao ciclo. Desta forma, o acúmulo dessas proteínas PrP<sup>Sc</sup> geraria agregados amiloides com deposição nos tecidos (Prusiner, 1998). Outra hipótese para a propagação da proteína priônica, e talvez a mais aceita, é o “modelo de sementeira” (*seeding model*) ou “hipótese da nucleação semeada” no qual ambas as proteínas priônicas (PrP<sup>c</sup> e PrP<sup>Sc</sup>) coexistem em equilíbrio, porém com maior tendência a PrP<sup>c</sup>. Portanto, a baixa concentração da PrP<sup>Sc</sup> inibiria a formação de mais PrP<sup>Sc</sup> e de agregados (Figura 1B). Entretanto, moléculas ordenadas de PrP<sup>Sc</sup> podem desempenhar uma função autocatalítica com recrutamento mais eficiente de moléculas de PrP<sup>Sc</sup> monoméricas em agregados de PrP<sup>Sc</sup> (sementes). Assim, os agregados iriam agregar-se ainda mais em depósitos amiloides com deposição nos tecidos permitindo a propagação de sementes infecciosas. Experimentos realizados em modelos de replicação de príons em leveduras, evidenciam que este modelo ou hipótese pode ser o mais favorecido (Daskalov et al., 2021).

### 3.2 Agregação de proteínas priônicas e toxicidade

Como mencionado anteriormente, a PrP<sup>c</sup> é necessária não apenas para a replicação do príon, mas também para funcionar como um mediador da toxicidade, mostrando que os depósitos extracelulares de PrP<sup>c</sup> não são tóxicos *per se*, mas a ligação de agregados de PrP<sup>Sc</sup> a PrP<sup>c</sup> ligado à membrana é um fator necessário para induzir toxicidade dentro das células. Estudos recentes utilizando anticorpos contra a cauda flexível do PrP<sup>c</sup>, bem como à cauda flexível mutantes de deleção de PrP<sup>c</sup>, revelaram que a cauda flexível é necessária para a replicação do príon *in vivo* sendo o domínio efetor de toxicidade mediada por PrP<sup>Sc</sup>. Diferentemente, anticorpos visando o domínio globular de PrP<sup>c</sup> podem não impedir as mudanças fenotípicas semelhantes à induzidas pelos príons, como perda neuronal, astrogliose, ativação microglial e espongirose. Entretanto, a presença de anticorpos anti domínios globulares evitam a indução de agregados priônicos infecciosos e análises patológicas de príons *in vivo*, indicam que eles agem em um caminho anterior a replicação do príon. O fato de que os anticorpos contra a PrP<sup>c</sup> podem ser protetores ou tóxico, dependendo do domínio alvo, permitiu entender melhor os mecanismos de toxicidade induzida por príons (Polymenidou et al., 2015; Hermann et al., 2015; Frontzek et al., 2016).

A observação que PrP<sup>c</sup> é necessária para toxicidade sugere que impedindo os agregados proteicos de entrarem na célula é possível prevenir a indução de toxicidade e perda neuronal. Apesar de vários mecanismos terem sido propostos para explicar como os agregados entram e se espalham entre as células, os mecanismos pelos quais os agregados extracelulares iniciam a toxicidade intracelular são menos claros. Uma possibilidade é que os agregados alterem as vias de sinalização mediadas por receptores. A sinalização aberrante do glutamato foi ligada a DPr, que é ainda apoiado pela observação de que o PrP<sup>c</sup> inibe o receptor N-metil-D-aspartato (RNMDA) e atenua a excitotoxicidade. Oligômeros amiloides (A $\beta$ ) inibem a potenciação de longo prazo (PLP) e prejudicam a plasticidade sináptica, sendo que vários receptores têm sido sugeridos por auxiliar a internalização de A $\beta$ , incluindo a PrP<sup>c</sup>. De fato, foi alegado que o PrP<sup>c</sup> é necessário para PLP induzida por A $\beta$  em seções de hipocampo e para memória. Além disso, o receptor metabotrópico de glutamato 5 (mGluR5) pode atuar como um co-receptor para a ligação de A $\beta$  a PrP<sup>c</sup> com ativação RNMDA levando à perda da coluna sináptica. No entanto, o papel da PrP<sup>c</sup> na mediação de toxicidade por A $\beta$  é controverso. Vários estudos sugerem que os oligômeros A $\beta$  induzem defeitos sinápticos e prejudicam a longo prazo a formação de memória, independentemente da presença da PrP<sup>c</sup>. Estudos recentes mostram que nem ablação ou a super expressão da PrP<sup>c</sup> modificam a patologia sináptica. Recentemente, foi também sugerido que a PrP<sup>c</sup> também medeia a captação de oligômeros de  $\alpha$ -sinucleína que é altamente neurotóxica e PLP hipocampal via ativação de RNMDA. A interação de  $\alpha$ -sinucleína e PrP<sup>c</sup> na pós-sinapse ativa RNMDA via mGluR5 e desencadeia defeitos sinápticos e comprometimento cognitivo (Hu et al., 2014; Aulic et al., 2017; Ferreira et al., 2017).

Por outro lado, foi recentemente demonstrado que os agregados intracelulares podem mediar toxicidade afetando compartimentos subcelulares, como o retículo endoplasmático (RE). Mutações patogênicas ligadas a DPr genéticas fazem com que o PrP<sup>c</sup> se agregue e permaneça no RE e Golgi durante as modificações pós-traducionais que ocorrem nessas organelas. Apesar das proteínas disfuncionais e mal dobradas serem geralmente ubiquitinadas e degradadas pelo sistema ubiquitina-proteassoma (SUP), foi sugerido que este processo pode ser inibido pela PrP<sup>Sc</sup>. Dessa forma, o acúmulo resultante de proteínas disfuncionais causa estresse ao RE e ativa a resposta de proteína desdobrada, causando uma interrupção da tradução, mediada pela fosforilação do fator de iniciação da tradução 2- $\alpha$  quinase 3 (EIF2AK3), que por sua vez fosforila e desativa a subunidade- $\alpha$  do fator de iniciação da tradução 2 (eIF2 $\alpha$ ; também conhecido como EIF2S1). Assim, a infecção priônica causa uma diminuição na síntese de proteínas via fosforilação de eIF2 $\alpha$ , levando a disfunção sináptica e perda neuronal (Deriziotis et al., 2011; Moreno et al., 2012; Abisambra et al., 2013; Devi et al., 2014).

Células e tecidos apresentam diferente vulnerabilidade a agregados proteicos, entretanto o cérebro é o órgão mais vulnerável a esta deposição. Sabe-se que os príons podem se replicar em órgãos linfáticos antes de atingirem o cérebro, como na vDCJ, e que a patogênese destes príons não é restrita ao cérebro, porém, a morte neuronal e os defeitos por esta causada possuem uma manifestação mais rápida que outras manifestações sistêmicas. As DPr são caracterizadas por um largo espectro de patologias e características clínicas, assim um tipo de célula que é particularmente vulnerável aos depósitos de príon e outros agregados de proteína são os neurônios inibitórios, que se distinguem por uma alta taxa de disparo e atividade metabólica, levando ao aumento da exposição aos radicais de oxigênio e, portanto, a dano. Perda seletiva grave destes neurônios no córtex e hipocampo foi observada em DCJ, GSS e Kuru, e no caso da IFF, principalmente no tálamo. Estudos sugerem que esta diferença de vulnerabilidade à toxicidade induzida por agregados pode ser modulada pela expressão de cofatores, células imunes e a expressão e funcionamento de proteínas como as chaperonas (Yang et al., 2017; Park et al., 2017; Sargent et al., 2017; Sweeney et al., 2017).

### 3.3 Neuropatologia das Doenças Priônicas

Análises macroscópicas de DPr, principalmente do grupo das DCJ evidenciam diferentes graus de atrofia cortical, estriatal e/ou cerebelar. Ainda se observa algum grau de atrofia cerebral difusa ou focal, que em doenças de longa duração podem levar a diminuição do tamanho do tecido cerebral com perda de substância cinzenta e relativa proteção da substância branca. Em casos de atrofia grave observa-se atrofia do núcleo caudado e tálamo com aumento ventricular, entretanto com preservação da formação hipocampal, em contraste com outras doenças neurodegenerativas como o Alzheimer. Ainda, doenças com períodos de duração longos (> 2 anos) podem apresentar atrofia cerebelar com comprometimento principalmente do verme, acompanhado de atrofia cortical cerebral leve, mais conspícua no córtex visual primário (Soto & Satani, 2011). O espectro de alterações patológicas nas DPr pode apresentar grande variação entre indivíduos e está sujeita ao subtipo da doença (esporádica, familiar ou adquirida), a natureza do defeito do gene PrP (se familiar/genético), ao polimorfismo do códon 129 (subtipos: MM1, MM2, MV1, MV2, VV1 e VV2), ao tipo de cepa PrP<sup>Sc</sup> e a duração da doença (Parchi et al., 2009; Jankovska et al., 2021).

Na análise microscópica, a alteração mais observada e específica é a degeneração espongiiforme, referente à vacuolização do neurópilo do córtex cerebral (Figura 2 A e F), substância cinzenta subcortical e a camada molecular cerebelar, porém pode variar consideravelmente de região para região nos diferentes subtipos de DCJ. O padrão espongiiforme pode ser distribuído difusamente em todas as camadas corticais e os vacúolos são geralmente redondos ou ovais com distribuição uniforme, podendo tornar-se confluentes e distorcer a citoarquitetura cortical. No cerebelo muitas vezes são observados padrões espongiiformes confluentes ou alterações microvacuolares generalizadas. Nos casos de sDCJ o padrão espongiiforme é



quase sempre presente na cabeça do núcleo caudado, porém mínima ou ausente no tronco encefálico, medula espinal e estruturas hipocampais como: chifre de Amon e giro denteado (Iwasaki, 2016; Richie & Ironside, 2017).

Ainda, o desaparecimento relativo do padrão espongiiforme é consistente com a perda neuronal, corroborando a hipótese que a vacuolização está confinada principalmente às células nervosas. Na substância branca também é possível evidenciar mudanças espongiiformes, porém sua patogênese é secundária à perda neuronal. Finalmente, observa-se que em doenças de ampla duração, o córtex pode ser reduzido a uma borda distorcida de tecido gliótico contendo alguns neurônios restantes contra um fundo de extensa vacuolização grosseira, cercada por uma densa malha de gliose astrocítica (Figura 2 B, C, D) (comum a várias doenças neurodegenerativas em estágio avançado) (Iwasaki, 2016).

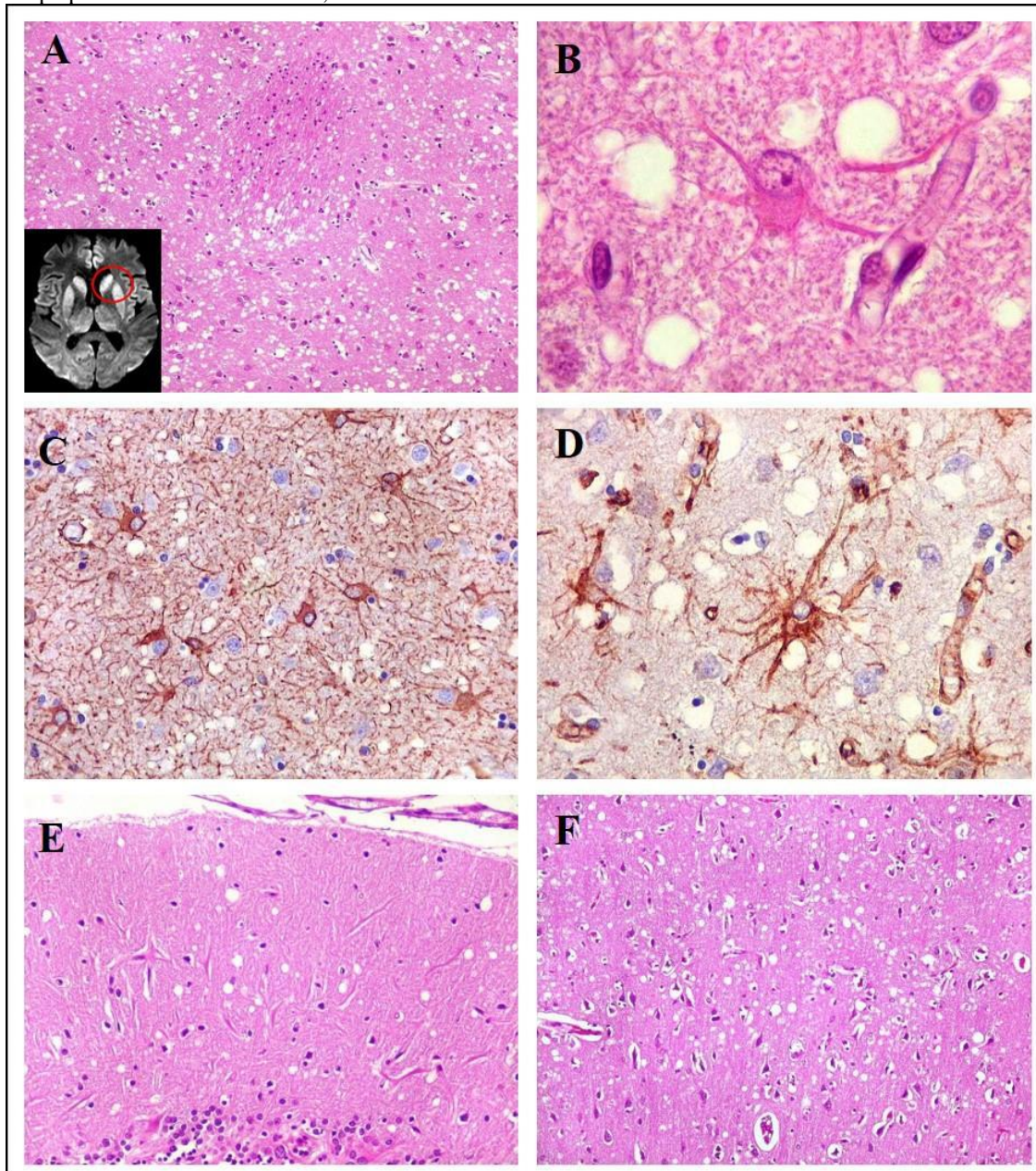
Apesar da perda neuronal significativa ser uma característica das DPr, o padrão de perda pode ser variável, sendo exacerbada nas camadas corticais III a V e nas regiões focais do núcleo caudado e do tálamo e irregular no cerebelo, principalmente nas populações de células granulares e células de Purkinje (Figura 2E). Devido a espongirose, a perda neuronal é extensa, podendo levar a perda de laminação. Evidências experimentais sugerem que a perda neuronal maciça é tardia causada por apoptose, relacionado a atividade microglial e dano axonal. Ainda, estudos ultraestruturais mostraram que axônios e dendritos são danificados já no início da doença, levando a uma perda sináptica de aproximadamente 20% a 30%. Na DCJ foi observada uma relação direta entre perda neuronal e astrocitose reativa (Gliose astrocítica), devido principalmente ao estímulo de proliferação de astrócitos por frações da proteína priônica (Figura 2 B, C, D). Além disso, também foi amplamente observada hipertrofia e hiperplasia microglial nas diferentes DPr com envolvimento íntimo da microglia na formação de placas de PrP<sup>Sc</sup>. Ainda é importante destacar que diferentemente de doenças infecciosas, as doenças priônicas estão associadas apenas com escassa atividade linfocitária inflamatória ou acúmulo de macrófagos espumosos na região (Richie & Ironside, 2017).

O acúmulo de PrP<sup>Sc</sup> parece preceder todas as alterações patológicas, sendo descritos diversos padrões de acúmulo, relacionados tanto ao polimorfismo do códon 129 como a região cerebral. Estudos de imunohistoquímica evidenciam imunomarcagem puntiforme, ocasionalmente acompanhado de depósitos mais grosseiros e maiores em todo o neurópilo e em casos de deposição mínima no córtex cerebral, o envolvimento cerebelar apresenta grânulos grosseiros com pontilhado fino principalmente no córtex cerebelar com deposição perivacuolar. Do mesmo modo, um padrão perineuronal pode estar associado a uma variante na deposição sináptica. Até o momento, tem sido descrito diferentes tipos principais de placas de PrP<sup>Sc</sup>: (1) Placas unicêntricas ou tipo Kuru; (2) Placas multicêntricas; (3) Placas unicêntricas floridas; e (4) Placas difusas (Iwasaki, 2016; Richie & Ironside, 2017).

### ***Doença de Creutzfeldt-Jakob esporádica***

A doença tem uma neuropatologia caracterizada por alteração espongiiforme generalizada, gliose e perda neuronal afetando o córtex cerebral, corpo estriado, tálamo medial e cerebelo, poupando regiões do hipocampo, hipotálamo e tronco encefálico (Figura 2). A vacuolização é observada em todas as camadas do córtex cerebral e muitas vezes é mais proeminente no lobo occipital, especialmente nos subtipos MM1. O padrão espongiiforme pode progredir para uma espongirose, com padrões sinápticos e perivacuolares, porém, sem placas amiloides. O subtipo VV2, apresenta também alterações espongiiformes, gliose e perda neuronal, porém, mais prevalentes no sistema límbico, estriado, tálamo, hipotálamo, cerebelo e núcleos do tronco encefálico, poupando regiões do córtex cerebral. A imunorreatividade para PrP<sup>Sc</sup> evidencia um padrão sináptico laminar, perineuronal e dendrítica/neurópila puntiforme. Além disso, depósitos de PrP<sup>Sc</sup> não amiloides podem ser encontrados e relacionados à duração da doença. O subtipo MV2 mostra sobreposição clínica e patológica com VV2 com envolvimento cortical cerebral, no entanto, é mais significativo, e a patologia é caracterizada por placas unicêntricas, identificadas mais prontamente no cerebelo na camada de células granulares, mas também visto na substância cinzenta subcortical do cérebro e, menos frequentemente, no córtex cerebral (Parchi et al., 2009; Iwasaki, 2016; Jankovska et al., 2021).

**Figura 2.** Alterações espongiiformes, gliose de astrócitos e espongiões, características de DCJ (Doença de Creutzfeldt – Jakob). A) Ressonância magnética (RM) da cabeça de um portador de DCJ (menor figura): em difusão com hipersinal simétrico nos núcleos da base, putâmen, tálamos e no córtex frontal ao nível do giro do cíngulo e adjacências; Hematoxilina e Eosina (HE) com abundantes pequenos vacúolos opticamente vazios, dando aspecto esponjoso ao neurópilo (característico de DCJ). B) HE com astrócitos reacionais com nucléolo proeminente (DCJ) devido à ativa síntese proteica, produzindo filamentos intermediários (GFAP - *glial fibrillary acidic protein* e Vimentina), que se acumulam no citoplasma, evidenciado pelo aspecto róseo. C) Imunorreatividade para GFAP mostrando gliose reacional a encefalopatia espongiiforme com astrócitos reacionais, com citoplasma mais abundante e prolongamentos mais espessos. D) Imunorreatividade com Vimentina demonstrando hiperplasia e hipertrofia dos astrócitos, semelhante a GFAP. E) HE mostrando encefalopatia espongiiforme no córtex cerebelar com vacuolização do neurópilo na camada molecular. F) HE mostrando encefalopatia espongiiforme no córtex cerebral - lobo frontal com pequenos vacúolos redondos, semelhantes aos descritos anteriormente.



Fonte: Queiroz, Paes, (2006).

Clinicamente, pacientes com sDCJ podem evoluir progressivamente para quadros de demência seguidas por sintomas como mioclonia, disfunção visual/espacial ou cerebelar, sinais piramidais ou extrapiramidais e mutismo acinético. A doença geralmente dura alguns meses, geralmente menos de um ano. Durações maiores podem ser um critério excludente para sDCJ (Mader et al., 2013; Watson et al., 2021).

### ***Insônia fatal esporádica***

A insônia fatal esporádica (sFI) é semelhante clinicamente à insônia familiar fatal, entretanto ocorreu em pacientes do subtipo MM2-T, com envolvimento talâmico predominante. Apresenta leve degeneração espongiiforme, com perda neuronal grave e gliose no tálamo e nas olivas bulbares, embora a detecção da PrP<sup>Sc</sup> mostre principalmente positividade focal. Clinicamente os pacientes apresentam deterioração neurológica e cognitiva, com comprometimento grave do sono, diplopia transitória e disfunção cerebelar, seguida de disautonomia, coma e morte. Para distinguir de sua forma familiar observa-se a ausência de histórico familiar e mutação no códon 178 (D178N) (Mehta et al., 2008; Moda et al., 2012).

### ***Doença de Creutzfeldt-Jakob familiar/genética***

A DCJ familiar (fDCJ) compreende 5% a 10% das DPr e está associada a pelo menos 20 mutações mostrando vários graus de prevalência e penetrância, com transmissão autossômica dominante. A neuropatia é caracterizada por degeneração espongiiforme, considerável perda neuronal e astrogliose, com raras detecções de placas não amiloides. O haplótipo mais comum é o E200K e 129M, mostrando alterações patológicas muito semelhantes ao da sDCJ – MM1. Entretanto, em contraste com a sDCJ, pode ser observado o envolvimento do sistema nervoso periférico com uma neuropatia axonal e desmielinizante. O haplótipo D178N-129V mostra neuropatologia semelhante a sDCJ VV1 onde a gliose cortical cerebral tende a ser pronunciada, muitas vezes na forma de astrócitos gemistocíticos. Clinicamente o paciente apresenta demência semelhante a outras doenças psiquiátricas junto com ataxia e mioclonia, no entanto, paralisias do olhar e neuropatias são raras (Gao et al., 2019; Watson et al., 2021).

### ***Doença de Gerstmann-Sträussler-Scheinker***

A GSS está associada a mutações na PrP levando à formação de produtos amiloidogênicos de degradação. A neuropatologia é caracterizada por proeminentes placas amiloides multicêntricas com deposição difusa principalmente no córtex cerebral, núcleos da base e córtex cerebelar em associação com perda neuronal. A gravidade está diretamente relacionada à duração da doença, entretanto haplótipos como o P102L-129M podem estar associados tanto a uma GSS clássica como a uma combinação de GSS com degeneração espongiiforme. Caracteristicamente nesta mutação, são observados quatro distintos subtipos clínicos: GSS típica; GSS com arreflexia e parestesia; GSS com demência pura e GSS semelhante à doença de Creutzfeldt-Jakob. Outra mutação importante é a F198S que causa uma grave deposição de PrP amiloide, com depósitos difusos, bem como por numerosos emaranhados neurofibrilares (*tau* imunopositivos) e fios de neurópilos dentro do neocórtex, núcleos cinzentos subcorticais, mesencéfalo e ponte. Clinicamente os pacientes manifestam ataxia e demência lentamente progressiva, no entanto, sintomas extrapiramidais, deficiências visuais e auditivas, mioclonia, paraparesia espástica e hiporreflexia ou arreflexia nas extremidades inferiores também são comumente relatadas (Liberski. 2012; Hasegawa et al., 2017).

Outras doenças priônicas familiares, mais raras, também são caracterizadas por acúmulo de PrP amiloide e foram agrupadas junto às GSS como amiloidoses de proteínas priônicas. Essas condições incluem a angiopatia amiloide cerebral que está associada com uma mutação *nonsense (stop)* no códon 145 no gene PrP (haplótipo Y145STOP-129M) (Figura 1). Achados neuropatológicos incluem deposição de PrP-amiloide dentro das paredes parenquimatosos e leptomeníngeos de pequeno a médios vasos, com extensão em todo o neurópilo perivascular, porém sem alterações espongiiformes (Hasegawa et al., 2017).



### ***Insônia familiar fatal***

A característica neuropatológica predominante da IFF é a atrofia talâmica, principalmente dos núcleos ventral anterior, dorsomedial e núcleo pulvinar, mostram atrofia severa com perda de até 90% dos neurônios e aumento de duas a três vezes em células da glia com ausência de células espongiformes. O hipotálamo e a substância cinzenta periaquedutal do mesencéfalo podem apresentar astrogliose moderada e atrofia dos núcleos olivares inferiores, sendo que a gravidade também é determinada pela duração da doença. A deposição de PrP<sup>Sc</sup> não é observada, exceto em casos de longa duração. A IFF é clinicamente caracterizada por insônia resistente a medicamentos, fragmentação do sono, distúrbios do sistema nervoso autônomo, distúrbios motores e comprometimento cognitivo (Llorens et al., 2017).

### ***Doença de Creutzfeldt-Jakob iatrogênica***

A forma iatrogênica surge durante procedimentos médicos ou cirúrgicos durante os quais príons patológicos são transferidos. Trata-se de uma doença extremamente rara (<1% das DCJ) e ocorre devido a enxertos de dura-máter, instrumentos cirúrgicos, transplantes de córnea, inserção de eletrodo de EEG profundo, tratamento com gonadotrofina e hormônio do crescimento. O tempo de incubação varia amplamente, entre 16 a 28 meses na infecção provocada por eletrodos e entre 5 a 30 anos em pacientes infectados por meio de injeções periféricas de hormônio do crescimento. Clinicamente os pacientes com iDCJ geralmente apresentam anormalidades na marcha e ataxia. Os achados neuropatológicos mostram afecção cerebelar com grave perda, gliose e extensa confluência espongiforme na camada molecular. Placas de tipo unicêntricas amiloides podem estar presentes em todo o cérebro, com perda maciça de células granulares cerebelares. A patogenia cortical é semelhante à de sDCJ em indivíduos VV ou MV, com um padrão linear de deposição cortical de PrP<sup>Sc</sup> e acúmulo em torno de grandes neurônios em camada V, pequenos depósitos semelhantes a placas nas camadas II e III e localização sináptica generalizada, além de depósitos de PrP<sup>Sc</sup> na medula espinhal (Bonda et al., 2016; Iwasaki, 2016; Jankovska et al., 2021).

### ***Doença de Creutzfeldt-Jakob variante***

As características neuropatológicas da vDCJ cursa com alterações espongiforme, perda neuronal e astrogliose com presença generalizada de placas amiloides do tipo florida no córtex cerebral e cerebelar, sendo mais comuns no córtex do lobo occipital, mas também encontradas em substância cinzenta subcortical, núcleos da base, tálamo e hipotálamo, com preservação do tronco encefálico e medula espinhal. A marcação por imunorreatividade para PrP<sup>Sc</sup> mostra um padrão de deposição distinto das outras DPr humanas, com deposição mais extensa em pacientes com uma doença prolongada, principalmente em regiões perivasculares e pericelulares no córtex cerebral e cerebelar. Ainda, os núcleos da base exibem um padrão diferente de reatividade imune de PrP com depósito sináptico, pericelular e padrões periaxonais lineares mais evidente no núcleo caudado e no putâmen. A marcação sináptica e perineuronal também é evidente no hipotálamo, tronco encefálico, substância cinzenta da medula espinhal e cerebelo onde pequenas placas podem ser identificadas na camada granular cerebelar e ocasionalmente na substância branca adjacente. Padrões espongiformes graves são encontrados nos núcleos da base especialmente no núcleo caudado e putâmen, que contém relativamente poucas placas amiloides. O tálamo, hipotálamo, tronco encefálico e medula espinhal exibem alterações espongiformes limitada e formação de placas amiloides. Depleção neuronal grave com marcada astrocitose concomitante pode ser detectado nos núcleos talâmicos posteriores (pulvinar), substância cinzenta periaquedutal e colículos. Astrócitos reativos também podem ser vistos ao redor de placas amiloides e células da micróglia. Fora do tecido nervoso central também é possível a detecção da PrP<sup>Sc</sup>, principalmente nos tecidos linfoides, incluindo as amígdalas, linfonodos, tecido linfoide associado ao intestino, baço e timo. A apresentação clínica inicialmente inclui sintomas psiquiátricos e comportamentais, com parestesia dolorosa ou disestesia, ataxia e posteriormente demência com duração da

doença por períodos mais longos que as outras DCJ (em média 13-14 meses) (Manix et al., 2015; Bonda et al., 2016; Iwasaki, 2016).

#### *Kuru*

Kuru é uma doença infecciosa neurodegenerativa e não inflamatória, descrita inicialmente entre tribos canibais por volta de 1900 em Papua Nova Guiné, com aumento de incidência entre 1940-1950. Clinicamente, os pacientes apresentam ataxia cerebelar, tremor e sintomas extrapiramidais como coréia e atetose. Neuropatologicamente o Kuru é caracterizado por degeneração neuronal nos núcleos da ponte, cerebelo e gânglios, proliferação de micróglia e astroglia, infiltração perivascular mononuclear, extensa transformação espongiiforme, encolhimento neuronal com dispersão de substância de Nissl, vacúolos intracitoplasmáticos e células cerebelares de Purkinje vacuolizadas. Placas amiloides unicêntricas foram também observadas em 50 a 75% dos cérebros examinados. Atualmente, a doença é considerada extinta (Liberski, 2013; Ladogana et al., 2018; Liberski et al., 2019).

### **3.4 Diagnóstico das doenças priônicas**

Nas formas típicas da DPr, o quadro clínico é relativamente específico e com a utilização de métodos como a Ressonância Magnética (RM), exame de marcadores em líquido cefalorraquidiano (LCR) e/ou sangue e o RT-QuIC, um alto grau de certeza diagnóstica pode ser alcançado. No entanto, o diagnóstico diferencial precisa considerar vários grupos de doenças neurodegenerativas, autoimunes (paraneoplásicas), infecciosas tóxicas/metabólicas e/ou tumorais. Sabe-se que as formas “puras” das doenças neurodegenerativas não imitam a DCJ, entretanto a presença de comorbidades podem apresentar um desafio no diagnóstico diferencial das DPr frente a outras doenças neurodegenerativas (Chitravas et al., 2011; Llorenz et al., 2017).

A RM é uma técnica bastante sensível para diagnóstico de doenças priônicas, sendo observadas mudanças típicas como: alto sinal em imagens ponderadas de difusão e hiperintensidade em FLAIR em porções de córtex cerebral, núcleos da base ou tálamo. Alterações simétricas do sinal nos núcleos da base e tálamo são frequentemente vistos no MV2 e VV2, enquanto que alterações assimétricas do sinal nas áreas corticais e núcleos caudados são típicas do subtipo MM1. Alta intensidade de sinal nos núcleos pulvinares do tálamo é característica do vDCJ. Uma metanálise evidenciou que a RM tem uma sensibilidade de 91% e especificidade de 97% no diagnóstico das DCJs no início da doença. Desta forma, a RM pode contribuir significativamente para o diagnóstico nos estágios iniciais da doença, quando o diagnóstico clínico é difícil, e em casos raros, mesmo antes do início da doença (Park et al., 2021; Hermann et al., 2021). Auxiliando a RM, o eletroencefalograma (EEG) pode corroborar ao diagnóstico, apresentando ondas trifásicas e periódicas.

Além da RM e o EEG, técnicas de análise do LCR pode auxiliar no diagnóstico, através da determinação e dosagem das proteínas 14-3-3 e tau, que apesar de não estarem diretamente envolvidas nos processos patogênicos das DPr, danos rápidos ao tecido cerebral levam à sua liberação no LCR. Cerca de 90% dos pacientes com DPr têm aumento destas proteínas no LCR, entretanto a sensibilidade diagnóstica por ser menor nos estágios iniciais da vDCJ (MM2 e MV2) e na fDCJ. A especificidade destes marcadores é de 95% em pacientes com síndromes clínicas compatíveis a DCJ e cerca de 70% em amostras de pacientes com outras doenças neurológicas. Biomarcadores sanguíneos, também podem ser usados no diagnóstico e poderiam evitar a necessidade de amostragem de LCR. O dano neuronal na DCJ é refletido pelo aumento níveis plasmáticos de biomarcadores como cadeia leve de neurofilamento (NfL) e níveis elevados de tau no plasma parecem se correlacionar com a progressão da doença. A sensibilidade desses testes varia de 70 a 100%, dependendo da população estudada, mas a especificidade é baixa devido à sobreposição com outras doenças neurodegenerativas (Thompson et al., 2018; Vallabh et al., 2020; Thompson et al., 2021).



O objetivo dos esforços para estabelecer um diagnóstico definitivo da DCJ é a detecção de PrP<sup>Sc</sup> em vários tecidos fora do cérebro. O desenvolvimento de sistema em tempo real (RT-QuIC) de conversão de proteínas PrP<sup>c</sup> em PrP<sup>Sc</sup> com posterior detecção por fluorescência utilizando a Tioflavina T representou um grande avanço no diagnóstico destas doenças. A técnica atualmente utiliza amostras de LCR com sensibilidade e especificidade em cerca de 100% e estudos têm sido conduzidos para a padronização dos testes em amostras de soro (Cazzaniga et al., 2021; Zerr, 2021).

Apesar de todo este arsenal disponível, o diagnóstico definitivo das DPr baseia-se na detecção de PrP<sup>Sc</sup> no tecido cerebral geralmente por autópsia cerebral. Para isto, a confirmação da presença da PrP<sup>Sc</sup> pode ser realizada pela técnica de *Western blot* (WB) ou imuno-histoquímica. O WB é um método mais sensível e rápido que a imuno-histoquímica e possibilita demonstrar a presença de PrP<sup>Sc</sup> no segundo dia após a autópsia, entretanto não possibilita informações completas destas PrP<sup>Sc</sup>, somente seus tipos. Diferentemente do WB, a imunohistoquímica determina a distribuição da PrP<sup>Sc</sup> nas diferentes partes do cérebro, bem como a morfologia de estruturas imunorreativas, formação de placas, depósitos sinápticos ou difusos. Segundo a Organização Mundial da Saúde (OMS), esta técnica é suficiente para confirmar o diagnóstico de DPr, embora uma combinação de ambas seja recomendada. Para concluir o diagnóstico, um teste genético molecular é realizado rotineiramente, visando detectar polimorfismos do códon 129 e possíveis mutações no gene PrP, já que em cerca de 15% das DPr têm base hereditária mesmo na ausência de uma história familiar relevante (WHO, 2003).

### 3.5 Tratamento das Doenças Priônicas

Vários compostos têm sido utilizados na tentativa de combater os agregados de proteínas ou interferir no processo de agregação, entretanto, devido à natureza das DPr, até o momento não há nenhum tratamento que cure a doença, sendo somente tratamentos que podem desacelerar sua evolução. Ainda, novas pesquisas são realizadas em todo o mundo procurando alternativas terapêuticas para as DPr. Assim, nós descreveremos aqui algumas abordagens para o tratamento das DPr.

Uma das alternativas de tratamento é a depleção de substratos com anti-príons, que são agregados inócuos de PrP que, após a inoculação, podem competir com príons para o mesmo substrato, PrP<sup>c</sup>, reduzindo assim replicação do príon. Experimentos em modelos animais evidenciam que os anti-príons podem retardar o início de sintomas clínicos e prevenir a manifestação da doença em animais expostos a baixas quantidades de príons. Curiosamente, uma única dose de anti-prion reduziu a infectividade do príon em 99%, tornando os anti-príons um candidato interessante para terapia. Outra alternativa terapêutica é a utilização de estabilizadores de agregados proteicos como os Conjugados Luminescentes de Politiófenos (CLPs) os quais ligam-se a uma variedade de proteínas amiloides e são capazes de estabilizar também proteínas priônicas. Sabe-se que a fragilidade das fibras amiloides é o parâmetro mais importante na replicação de príons, assim, qualquer estratégia terapêutica que permita hiperestabilizar agregados pode evitar sua fragmentação e replicação. Experimentos em modelos animais utilizando os CLPs mostraram um aumento da sobrevivência dos animais em até 80%, além de serem substâncias bem toleráveis pelo organismo e que atravessam facilmente a barreira hematoencefálica, tornando-os candidatos interessantes como arsenal terapêutico. Outra opção terapêutica promissora no tratamento das DPr, seria a utilização de anticorpos que podem exercer efeitos protetores através de vários mecanismos diferentes, como: (1) ligação com o substrato impedindo sua utilização na conversão de agregados; (2) ligação em regiões específicas da PrP (cauda flexível) neutralizando a toxicidade do príon ou interferindo na neurodegeneração e (3) neutralizando agregados, resultando na eliminação de espécies tóxicas por células fagocitárias. Vale destacar que alguns experimentos em modelos animais têm evidenciado um potencial efeito tóxico atribuído aos anticorpos PrP, entretanto as perspectivas de tratamento das DPr utilizando imunoterapia continuam promissoras. Recentemente um anticorpo monoclonal humanizado (PRN 100) para tratamento de DCJ teve sua primeira avaliação clínica em humanos, apresentando resultados promissores (Hermann et al., 2015; Frenzel et al., 2016; Diaz-Espinoza et al., 2018; Mead et al., 2022).

Finalmente, vale destacar que o conhecimento sobre essas doenças aumentou significativamente nas últimas décadas e essas descobertas, combinadas com o desenvolvimento de novas tecnologias, podem permitir o desenvolvimento de tratamentos mais eficazes e seguros para as DPr no futuro.

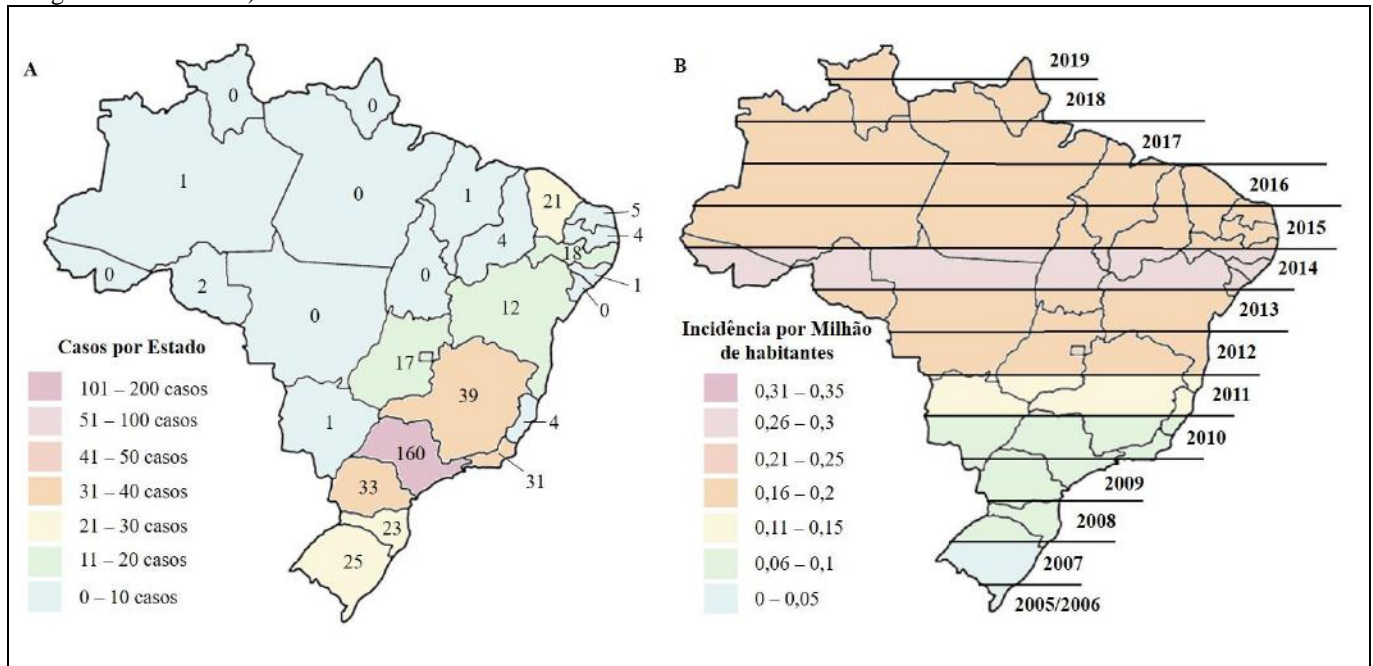
### 3.6 Epidemiologia das Doenças Priônicas no Brasil

Entre as DPr, as DCJ são as doenças com maior incidência global. Os dados de incidência de DCJ são coletados pela Rede de Vigilância Internacional EuroCJD, no entanto, este recurso online foi atualizado pela última vez em maio de 2015. A incidência global de DCJ é de cerca de 1 a 2 casos por milhão de habitantes por ano, com base em estudos de vigilância publicados de 2005 em diante. Relatos de aumento da incidência pode ser mais provável em áreas com acesso a unidades de vigilância estabelecidas para encaminhamento de casos suspeitos da doença priônica. Este aumento de casos na última década pode ser explicado por uma melhor conscientização do corpo médico, aumento da incidência em pessoas com mais de 55 anos, uma população envelhecida, aumento da população, mudanças de definição de casos esporádicos e melhorias em testes de diagnóstico (Uttley et al., 2020).

No Brasil, foram relatados somente casos de DCJ nas suas formas genética/familiar, esporádica e iatrogênica, tornando-se uma doença de notificação compulsória no sistema de vigilância epidemiológica local e registro no Sistema de Agravos de Notificação Sistema de Informação (SINAN) a partir de 2005. De 2005 a 2020, foram notificados 1.273 casos suspeitos de DCJ, dos quais, 408 foram confirmados. Foi observada uma prevalência maior em mulheres (220 casos – 53,9%) e a idade média foi de 62 anos de idade, com variação de 26 a 90 anos. Os casos de DCJ foram predominantes nas regiões sudeste e sul do país, provavelmente devido à melhor capacidade dos centros de saúde dessas regiões para realizar exames diagnósticos. O estado de São Paulo apresentou o maior número de casos confirmados (160 casos – 39,2%), seguido por Minas Gerais (39 casos – 9,6%), e Paraná (33 casos – 8,1%) (Figura 3A). A análise anual dos casos de DCJ evidenciam aumento do número de casos da doença a partir de 2012, com maior número de casos ocorridos no ano de 2014 (56 casos – 13,7%). A incidência média por milhão de habitantes/ano das DCJ no período foi de 0,13 variando de 0 (2006) a 0,28 (2014) (Figura 3B), sendo bem inferior a incidência encontrada em países europeus como: Suíça (1,73 por milhão de habitantes/ano), França (1,6 por milhão de habitantes/ano), Áustria (1,52 por milhão de habitantes/ano) e países americanos como: Estados Unidos (1,22 por milhão de habitantes/ano), Canadá (1,05 por milhão de habitantes/ano) e Argentina (0,85 por milhão de habitantes/ano) (Creutzfeldt-Jakob Disease International Surveillance Network, 2018; CDC, 2018; Cunha, 2021).

Apesar do crescente número de casos de DCJ no país, a partir de 2012, ainda existem poucos relatos de casos de pacientes brasileiros com doenças priônicas, sendo que a maioria consiste em DCJ nas suas formas genéticas e iatrogênicas. Estudos de frequência genotípica do códon 129 da proteína priônica em população brasileira, mostrou uma frequência de 48% de MV, 46% de MM e 6% de VV, o que sugere maior suscetibilidade para a manifestação da doença. Entre os poucos relatos no país, alguns casos de g/fDCJ foram publicados, sendo eles o de uma família com mutação T183A, um paciente com mutação C210I e 129 M/M, um paciente com mutação E200K e 129 M/M e um paciente com mutação V180I e 129M/M. Também foram relatados dois casos de iDCJ por uso de hormônio do crescimento humano. Apesar de ser extremamente raro no Brasil, no ano de 2017 foram relatados sete casos de GSS em duas famílias no país com mutação P102L, sendo quatro associadas a 129 M/V, dois a 129 M/M e um sem dado disponível para o códon 129. Estes indivíduos tinham idades entre 25 a 66 anos e tiveram um período de duração da doença variando entre 8 meses e 15 anos (Souza et al., 2021). Recentemente um caso de DCJ variante Heidenhain (sDCJ) foi relatado em uma mulher de 54 anos sendo este MM2C e cursando com alucinações visuais e progressiva e rápida demência (Mendonça et al., 2020).

**Figura 3.** Casos confirmados (SINAN - Sistema de Agravos de Notificação Sistema de Informação) e incidência de DCJ no Brasil entre 2005 a 2020. A) Distribuição geográfica por estado dos casos confirmados de DCJ no período de 2005 a 2020, com total de 408 casos confirmados. B) Incidência da DCJ por milhão de habitantes no período de 2005 a 2020. Dados populacionais para o cálculo foram obtidos com estimativa da população por ano disponível no IBGE (Instituto Brasileiro de Geografia e Estatística).



Fonte: Autores (2022).

Recentemente dois casos de doença espongiforme bovina foram confirmados em território nacional pelo Ministério da Saúde, em frigoríficos de Nova Canaã do Norte (MT) e Belo Horizonte (MG). Apesar do risco de contaminação ao homem, propiciando o desenvolvimento de vDCJ, nenhum caso desta doença foi reportado até o momento (Brasil, 2021; Cunha, 2021).

#### 4. Considerações Finais

Esta revisão fornece um relato atualizado, abrangente e interdisciplinar sobre a natureza das DPr e sua ocorrência no Brasil e, embora outras revisões narrativas com foco nas DPr tenham sido publicadas anteriormente esta revisão fornece uma visão completa sobre a temática a partir das evidências atuais, garantindo uma revisão objetiva, rigorosa e aplicável. Para composição desta revisão foram utilizados conhecimentos disponíveis em revisões anteriores e, desta forma acreditamos que o design flexível desta revisão foi apropriado para fornecer uma visão global sobre esta rara, mas altamente infecciosa doença. No Brasil, observamos nos últimos anos um aumento do número de diagnósticos de DPr, sendo atribuídos tanto a características populacionais, como o envelhecimento da população (sDCJ) como também a um maior conhecimento das equipes médicas e a técnicas de diagnóstico (ressonância magnética e análise do líquido cefalorraquidiano), levando a um aumento na detecção de doenças priônicas humanas, principalmente nos grandes centros. Ainda, no Brasil, uma parcela significativa dos casos é de caráter hereditário, salientando a necessidade do sistema de saúde de investigar não somente o paciente que apresenta a patologia, mas também os familiares. Casos de DPr iatrogênicas também têm sido relatados, reforçando a necessidade de monitoramento de processos cirúrgicos, principalmente neurocirúrgicos minimamente invasivos, transplantes, transfusões de sangue e derivados não rastreados Apesar de não haverem casos de vDCJ relatados, a recente detecção de bovinos contaminados com Doença Espongiforme Bovina, no país, acende um alerta para um contínuo monitoramento desta forma de DPr. Finalmente é importante salientar, que como observado nesta revisão, o conhecimento sobre as DPr aumentou muito nas últimas décadas e apesar de não ser possível um tratamento eficiente até o momento, estes

estudos têm propiciado uma melhor compreensão destas patologias que aliado com novas tecnologias poderão trazer possibilidades terapêuticas no futuro.

Dessa forma, trabalhos futuros buscando por melhor entendimento dos mecanismos fisio e neuro patológicos da doença, bem como por mecanismos cada vez mais eficientes de diagnóstico prévio e formas de tratamento eficientes, são as perspectivas de pesquisas futuras dentro desta importante temática.

## Agradecimentos

A Universidade Federal de Mato Grosso do Sul, campus Três Lagoas (curso de Medicina) e a Universidade Federal de São João del-Rei, campus Centro Oeste, em Divinópolis – MG.

## Referências

- Abisambra, J. F., Jinwal, U. K., Blair, L. J., O'Leary, J. C., Li, Q., Brady, S., Wang, L., Guidi, C. E., Zhang, B., Nordhues, B. A., Cockman, M., Suntharalingham, A., Li, P., Jin, Y., Atkins, C., & Dickey, C. A. (2013). Tau accumulation activates the unfolded protein response by impairing endoplasmic reticulum-associated degradation. *Journal Neuroscience*, 33(22), 9498–9507.
- Aguzzi, A., Lakkaraju, A. K. K. (2016). Cell biology of prions and prionoids: a status report. *Trends Cell Biol.* 26, 40–51.
- Aguzzi, A. (2009). Cell biology: beyond the prion principle. *Nature*, 459, 924–925.
- Asante, E. A., Smidak, M., Grimshaw, A., Houhton, R., Tomlinson, A., Jeelani, A., Jakubcova, T., Hamdan, S., Richard-Londr, A., Linehan, J. M., Brandner, S., Alpers, M., Whitfield, J., Mead, S., Wadsworth, J. D. F., & Collinge, J. (2015). A naturally occurring variant of the human prion protein completely prevents prion disease. *Nature*, 522, 478–481.
- Aulic, S., Masperone, L., Narkiewicz, J., Isopi, E., Bistaffa, E., Ambrosetti, E., Pastore, B., Cecco, E., Scaini, D., Zago, P., Moda, F., Tagliavini, F., & Legname, G. (2017)  $\alpha$ -Synuclein amyloids hijack prion protein to gain cell entry, facilitate cell- to-cell spreading and block prion replication. *Science Reports*, 7, 10050.
- Bonda, D.J.; Manjila, S.; Mehndiratta, P.; Khan, F.; Miller, B.R.; Onwuzulike, K.; Puoti, G.; Cohen, M.L.; Schonberger, L.B.; & Cali, I. (2016). Human prion diseases: Surgical lessons learned from iatrogenic prion transmission. *Neurosurgical Focus*, 41, E10.
- Brasil (2021). Ministério da Agricultura. Secretaria de Agricultura e Abastecimento. Coordenadoria de Defesa Agropecuária. Nota Técnica: Encefalopatia Espongiforme Bovina “Doença da Vaca Louca”. [www.defesa.agricultura.sp.gov.br/noticias/2021/nota-tecnica-encefalopatia-espongiforme-bovina-doenca-da-vaca-louca,1562.html](http://www.defesa.agricultura.sp.gov.br/noticias/2021/nota-tecnica-encefalopatia-espongiforme-bovina-doenca-da-vaca-louca,1562.html)
- Capellari, S., Strammiello, R., Saverioni, D., Kretschmar, H. & Parchi, P. (2011). Genetic Creutzfeldt-Jakob disease and fatal familial insomnia: insights into phenotypic variability and disease pathogenesis. *Acta Neuropathology*, 121, 21–37.
- Cazzaniga, F. A., De Luca, C. M. G., Bistaffa, E., Consonni, A., Legname, G., Giaccone, G., & Moda, F. (2020) Cell-free amplification of prions: where do we stand? *Progress Molecular Biology and Translational Science*, 175, 325-58.
- CDC. (2018) - US Centers for Disease Control and Prevention. Creutzfeldt-Jakob disease, classic (CJD) occurrence and transmission. [www.cdc.gov/prions/cjd/occurrence-transmission.html](http://www.cdc.gov/prions/cjd/occurrence-transmission.html).
- Chen, C., Dong, X. P. (2016). Epidemiological characteristics of human prion diseases. *Infection Disease Poverty*, 5(1), 47.
- Chittravasi, N., Jung, R. S., Kofsky, D. M., Blevins, J. E., Gambetti, P., Leigh, R. J., & Cohen, M. L. (2011). Treatable neurological disorders misdiagnosed as Creutzfeldt–Jakob disease. *Annals Neurology*, 70, 437–444.
- Creutzfeldt - Jakob disease International Surveillance Network. CJD surveillance data 1993–2018 (2018). [www.eurocjd.ed.ac.uk/surveillance%20data%201.html](http://www.eurocjd.ed.ac.uk/surveillance%20data%201.html).
- Cunha, J.E.G. (2021). DCJ EpiShiny. [www.epicjd.shinyapps.io/dcjBRASIL/](http://www.epicjd.shinyapps.io/dcjBRASIL/).
- Daskalov, A., El Mammeri, N., Lends, A., Shenoy, J., Lamon, G., Fichou, Y., Saad, A., Martinez, D., Morvan, E., Berbon, M., Grelard, A., Kauffmann, B., Ferber, M., Bardiaux, B., Habenstein, B., Saupe, S. J., & Loquet, A. (2021) Structures of Pathological and functional amyloides and prions, a solid-state NMR perspective. *Frontiers in Molecular Neuroscience*, 14.
- Deriziotis, P., Andre, R., Smith, D. M., Goold, R., Kinghorn, K. J., Kristiansen, M., Nathan, J. A., Rosenzweig, R., Krutauz, D., Glickman, M. H., Collinge, J., Goldberg, A., & Tabrizi, S. J. (2011). Misfolded PrP impairs the UPS by interaction with the 20S proteasome and inhibition of substrate entry. *EMBO Journal*, 30, 3065–3077.
- Devi, L., & Ohno, M. (2014). PERK mediates eIF2 $\alpha$  phosphorylation responsible for BACE1 elevation, CREB dysfunction and neurodegeneration in a mouse model of Alzheimer's disease. *Neurobiology Aging* 35, 2272–2281.
- Diaz-Espinoza, R., Morales, R., Concha-Marambio, L., Moreno-Gonzalez, I., Moda, F., & Soto, C. (2018). Treatment with a non-toxic, self-replicating anti-prion delays or prevents prion disease in vivo. *Molecular Psychiatry*, 23, 777–788.

- Ellison, D., Love, S., Chimelli, L. (2004). Prion diseases. In: *Neuropathology: A reference text of CNS pathology*. Edinburgh (UK): Mosby.
- Ferreira, D. G., Temido-Ferreira, M., Miranda, H. V., Batalha, V. L., Coelho, J. E., Szego, E. M., Marques-Morgado, I., Vaz, A. H., Rhee, J. S., Schmitz, M., Zerr, I., Lopes, L. V., & Outeiro, T. F. (2017).  $\alpha$ -Synuclein interacts with PrP(C) to induce cognitive impairment through mGluR5 and NMDAR2B. *Nature Neuroscience*, 20, 1569–1579.
- Frenzel, A., Schirrmann, T., & Hust, M. (2016). Phage display-derived human antibodies in clinical development and therapy. *mAbs* 8, 1177–1194.
- Frontzek, K., Pfammatter, M., Sorce, S., Senatore, A., Schwarz, P., Moos, R., Frauenknecht, K., Hornemann, S., & Aguzzi, A. (2016). Neurotoxic antibodies against the prion protein do not trigger prion replication. *PLoS ONE*, 11, e0163601.
- Gao, L.P., Shi, Q., Xiao, K., Wang, J., Zhou, W., Chen, C., & Dong, X.P. (2019). The genetic Creutzfeldt-Jakob disease with E200K mutation: Analysis of clinical, genetic and laboratory features of 30 Chinese patients. *Science Reporter*, 9, 1836.
- Hasegawa, K., Yagishita, S., & Amno, N. (2017). Diverse clinical features and neuropathological findings on Gerstmann-Straussler-Scheinker syndrome from our hospital group. *Journal of the Neurological Science*, 381(417), .384-394.
- Hermann, P., Appleby, B., Brandel, J. P., Caughey, B., Collins, S., Geschwind, M. D., Green, A., Haik, S., Kovacs, G. G., Ladogana, A., Llorens, F., Mead, S., Nishida, N., Pal, S., Parchi, P., Pocchiarri, M., Satoh, K., Zanusso, G., & Zerr, I. (2021). Biomarkers and diagnostic guidelines for sporadic Creutzfeldt-Jakob disease. *Lancet Neurology*, 20, 235-46.
- Herrmann, U. S., Sonati, T., Falsing, J., Reimann, R. R., Dametto, P., O’Conner, T., Li, B., Lau, A., Hornemann, S., Sorce, S., Wagner, U., Sanoudou, D., & Aguzzi, A. (2015). Prion infections and anti- PrP antibodies trigger converging neurotoxic pathways. *PLoS Pathogens*, 11, e1004662.
- Herrmann, U. S., Schutz, A., Shirani, H., Huang, D., Saban, D., Nuvolone, M., Li, B., Ballmer, B., Aslund, A. K. O., Mason, J. J., Rushing, E., Budka, H., Nystrom, S., Mammarmstrom, P., Bockmann, A., Cafilisch, A., Meier, B. H., Nilsson, K. P. R., Hornemann, S., & Aguzzi, A. (2015). Structure- based drug design identifies polythiophenes as anti-prion compounds. *Science Translational Medicine*, 7, 299.
- Hu, N.W., Nicoll, A., Zhang, D., Mably A. J., O’Malley, T., Purro, S. A., Terry, C., Collinge, J., Walsh, D. M., & Rowan, M. J. (2014). mGlu5 receptors and cellular prion protein mediate amyloid-  $\beta$ -facilitated synaptic long-term depression in vivo. *Nature Communication*. 5, 3374.
- Iwasaki, Y. (2016). Creutzfeldt-Jakob disease. *Neuropathology*, 37(2), 174-188.
- Jankovska, N., Rusina, R., Bruzova, M., Parobkova, E., Olejar, T., & Matej, R. (2021). Human prion disorders: Review of the current literature and a twenty-year experience of the National Surveillance Center in Czech Republic. *Diagnostics*, 11, 1821-1840.
- Ladogana, A., & Kovacs, G. G. (2018). Chapter 13: Genetic Creutzfeldt-Jakob disease. In *Handbook of Clinical Neurology*; Elsevier: Amsterdam, Netherlands, Volume 153.
- Liberski, P. P. (2012). Gerstmann-Sträussler-Scheinker disease. *Advances in Experimental Medicine and Biology*, 724, 128–137.
- Liberski, P. P. (2013). Kuru: A journey back in time from Papua New Guinea to the Neanderthals’ extinction. *Pathogens*, 2, 472–505.
- Liberski, P.P., Gajos, A., Sikorska, B., & Lindenbaum, S. (2019). Kuru, the First Human Prion Disease. *Viruses*, 11, 232.
- Llorens, F., Zarranz, J.J., Fischer, A., Zerr, I., & Ferrer, I. (2017). Fatal Familial Insomnia: Clinical Aspects and Molecular Alterations. *Current Neurology and Neuroscience Reporter*, 17, 30.
- Mabbott, N. A., & MacPherson, G. G. (2006). Prions and their lethal journey to the brain. *Nature Reviews Microbiology*, 4(3), 201–11.
- Mader, E.C., El-Abassi, R., Villemarette-Pittman, N.R., Santana-Gould, L., Olejniczak, P.W., & England, J.D. (2013). Sporadic Creutzfeldt-Jakob disease with focal findings: Caveats to current diagnostic criteria. *Neurology International*, 5, e1.
- Manix, M., Kalakoti, P., Henry, M., Thakur, J., Menger, R., Guthikonda, B., & Nanda, A. (2015). Creutzfeldt-Jakob disease: Updated diagnostic criteria, treatment algorithm, and the utility of brain biopsy. *Neurosurgical Focus*, 39, E2.
- Mead, S., Whitfield, J., Poulter, M., Shah, P., Uphill, J., Campbell, T., Al-Dujaily, H., Hummerich, H., Beck, J., Mein, C. A., Verzilli, C., & Whittaker, J. (2009). A novel protective prion protein variant that colocalizes with kuru exposure. *New England Journal Medicine*, 361, 2056–2065.
- Mead, S., Khalili-Shirazi, A., Potter, C., Mok, T., Nihat, A., & Hyare, H. (2022). Prion protein monoclonal antibody (PRN100) therapy for Creutzfeldt-Jakob disease: evaluation of a first-in-human treatment programme. *The Lancet – Neurology*, 21(4), 342-354.
- Mehta, L. R., Huddleston, B. J., Skalabrini, E. J., Burns, J. B., Zou, W. Q., Gambetti, P., & Chin, S.S. (2008). Sporadic fatal insomnia masquerading as a paraneoplastic cerebellar syndrome. *Archives Neurology*, 65, 971–973.
- Mendonça, L. F. P., Saffi, P. M. N. R., Martini, L. L. L., Farage, L., & Camargos, E. F. (2020). Heidenhain variant of Creutzfeldt-Jakob disease in Brazil: a case report. *Geriatric and Gerontology Aging*, 14(1), 71-75.
- Milota, M. M., Van Thiel, G. J. M. W., & Van Delden, J. J. M. (2019). Narrative medicine as a medical education tools: A systematic review. *Medical Teacher*, 41(7), 802-810.
- Minikel, E. V., Vallabh, S. M., Lek, M., Estrada, K., Samocha, K. E., Sathirapongsasuti, J. F., McLean, C. Y., Cohen, Y., Nakamura, Y., Knight, R., Giese, M., Parchi, P., Kahler, A., Hultman, C. M., Daly, M. J., & MacArthur, D. G. (2016). Quantifying prion disease penetrance using large population control cohorts. *Science Translational Medicine*, 8, 322.



- Moda, F., Suardi, S., Di Fedè, G., Indaco, A., Limido, L., Vimercati, C., Ruggerone, M., Campagnani, I., Langeveld, J., & Terruzzi, A. (2012). MM2-thalamic Creutzfeldt-Jakob disease: Neuropathological, biochemical and transmission studies identify a distinctive prion strain. *Brain Pathology*, 22, 662–669.
- Mok, T., Jaunmuktane, Z., Joiner, S., Campbell, T., Morgan, C., Wakerley, B., Golestani, F., Rudge, P., Mead, S., & Jäger, H.R. (2017). Variant Creutzfeldt-Jakob disease in a Patient with Heterozygosity at PRNP Codon 129. *New England Journal Medicine*, 376, 292–294.
- Moreno, J. A., Radford, H., Peretti, D., Steinert, J. R., Verity, N., Martins M. G., Halliday, M., Morgan, J., Dinsdale, D., Ortoni, C. A., Barrett, D. A., Tsaytler, P., Bertolotti, A., Wills, A. E., Bushell, M., & Mallucci, G. R. (2012). Sustained translational repression by eIF2 $\alpha$ -P mediates prion neurodegeneration. *Nature* 485, 507–511.
- Parchi, P., Strammiello, R., Notari, S., Giese, A., Langeveld, J. P., Ladogana, A., Zerr, I., Roncaroli, F., Cras, P., & Ghetti, B. (2009). Incidence and spectrum of sporadic Creutzfeldt-Jakob disease variants with mixed phenotype and co-occurrence of PrPSc types: An updated classification. *Acta Neuropathology*, 118, 659–671.
- Park, H. Y., Kim, M., Suh, C. H., Kim, S. Y., Shim, W. H., & Kim, S. J. (2021). Diagnostic value of diffusion-weighted brain magnetic resonance imaging in patients with sporadic Creutzfeldt-Jakob disease: a systematic review and meta-analysis. *European Radiology*, 31, 9073–85.
- Park, K.W., Kim, G. E., Morales, R., Moda, F., Moreno-Gonzalez, I., Concha-Marambio, L., Lee, A. S., Hetz, C., & Soto, C. (2017). The endoplasmic reticulum chaperone GRP78/BiP modulates prion propagation in vitro and in vivo. *Science Reporter* 7, 44723.
- Polymenidou, M., Moos, R., Scott, M., Sigurdson, C., Shi, Y., Yajima, B., Hafner-Bratkovic, I., Jerala, R., Hornemann, S., Wuthrich, K., Bellon, A., & Aguzzi, A. (2008). The POM monoclonals: a comprehensive set of antibodies to non-overlapping prion protein epitopes. *PLoS ONE*, 3, e3872.
- Prusiner, S. B. (1982). Novel proteinaceous infectious particles cause scrapie. *Science* 216(4542), 136–44.
- Prusiner, S. B. (1991). Molecular biology of prion diseases. *Science* 252(5012), 1515–22.
- Prusiner, S. B. (1998). Prions. *Proceedings of the National Academy of Science (PNAS)*, 95(23), 13363–83.
- Queiroz, L. S., & Paes, R. A. Atlas de Anatomia Patológica, neuropatologia e neuroimagem. Departamento de Anatomia Patológica. Faculdade de Ciências Médicas, Universidade Estadual de Campinas, Campinas, Brasil. <https://anatpat.unicamp.br/neupimportal.html>.
- Ritchie, D. L., & Ironside J. W. (2017). Neuropathology of Human Prion Disease. In: Progress in Molecular Biology and Translational Science. Editora Elsevier, volume 150.
- Sargent, D., Verchere, J., Lazizzera, C., Gaillard, D., Lakhdar, L., Streichenberger, N., Morignat, E., Betemps, D., & Baron, T. (2017). ‘Prion-like’ propagation of the synucleinopathy of M83 transgenic mice depends on the mouse genotype and type of inoculum. *Journal Neurochemistry* 143, 126–135.
- Schechel, C., & Aguzzi, (2018). A. Prions, prionoids and protein misfolding disorders. *Nature Reviews Genetic*, 19, 405–418.
- Scott, M. R., Will, R., Ironside, J., Tremblay, P., Nguyen, H. O., DeArmond, S. J., & Prusiner, S. B. (1999). Compelling transgenic evidence for transmission of bovine spongiform encephalopathy prions to humans. *Proceedings of the National Academy of Science (PNAS)*, 96(26), 15137–42.
- Soto, C., Satani, N. (2011). The intricate mechanisms of neurodegeneration in prion disease. *Trends in molecular medicine*, 17(1), 14–24.
- Souza, O. P., Santos, F. B., Paula, V. S., Vieira, T. C. R. G., Dias, H. G., Barros, C. A., & Silva, E. E. (2021). Viral and Prion infections associated with central Nervous system syndromes in Brazil. *Viruses*, 13, 1–32.
- Steele, A. D., Emsley, J. G., Ozdimler, P. H., Linquist, S., & Macklis, J. D. (2006). Prion protein (PrP<sup>c</sup>) positively regulates neural precursor proliferation during developmental and adult mammalian neurogenesis. *Proceedings of the National Academy of Science (PNAS)*, 103(9), 3416–21.
- Sweeney, P., Park, H., Baumann, M., Dunlop, J., Frydman, J., Kopito, R., McCampbell, A., Leblanc, G., Venkateswaran, A., Nurmi, A., & Hodgson, R. (2017). Protein misfolding in neurodegenerative diseases: implications and strategies. *Translational Neurodegeneration*, 6, 6.
- Thompson, A. G. B., Anastasiadis, P., Druyeh, R., Whitworth, I., Nayak, A., Nihat, A., Mok, T. H., Rudge, P., Wasworth, J. D. F., Roher, J., Schott, J. M., Heslegrave, A., Zetterberg, H., Collinge, J., Jackson, G. S., & Mead, S. (2021). Evaluation of plasma tau and neurofilament light chain biomarkers in a 12-year clinical cohort of human prion diseases. *Molecular Psychiatry*, 26: 5955–66.
- Thompson, A. G. B., Luk, C., Heslegrave, A. J., Zetterberg, H., Head, S. H., Collinge, J., & Jackson, G. S. (2018). Neurofilament light chain and tau concentrations are markedly increased in the serum of patients with sporadic Creutzfeldt-Jakob disease, and tau correlates with rate of disease progression. *Journal Neurology, Neurosurgical and Psychiatry*, 89: 955–61.
- Utley, L., Carroll, C., Wong, R., Hilton, D.A., & Stevenson, M. (2020). Creutzfeldt-Jakob disease: A systematic review of global incidence, prevalence, infectivity, and incubation. *Lancet Infectious Disease*, 20, e2–e10.
- Vallabh, S. M., Minikel, E. V., Williams, V. J., Beckey, C. C., McManus, A. J., Wennick, C. D., Bolling, A., Trombetta, B. A., Urlick, D., Nobuhara, C. K., Gerber, J., Duddy, H., Lachmann, I., Stehmann, C., Collins, S. J., Blennow, K., Zetterberg, H., & Arnold, S. E. (2020). Cerebrospinal fluid and plasma biomarkers in individuals at risk for genetic prion disease. *BMC Medicine*, 18: 140.
- Watson, N., Brandel, J.P., Green, A., Hermann, P., Ladogana, A., Lindsay, T., Mackenzie, J., Pocchiari, M., Smith, C., Zerr, I., & Pal, S. (2021). The importance of ongoing international surveillance for Creutzfeldt–Jakob disease. *Nature Reviews Neurology*, 17, 362–379.
- World Health Organization (2003). WHO Manual for Surveillance of Human Transmissible Spongiform Encephalopathies, Including Variant Creutzfeldt-Jakob disease. <https://apps.who.int/iris/handle/10665/42656>.
- Yang, W., & Yu, S. (2017). Synucleinopathies: common features and hippocampal manifestations. *Cellular and Molecular Life Science*, 74, 1485–1501.
- Zerr, I. (2021). RT-QuIC for detection of prodromal  $\alpha$ -synucleinopathies. *Lancet Neurology*, 20: 165–6.