

## Tratamiento quirúrgico de la fisura de Stillman: reporte de un caso

### Surgical treatment of the Stillman's cleft: a case report

### Tratamento cirúrgico da fenda de Stillman: um relato de caso

Recibido: 06/08/2022 | Revisado: 18/08/2022 | Acepto: 20/08/2022 | Publicado: 28/08/2022

**María Belén Rosales Saltos**

ORCID: <https://orcid.org/0000-0002-5936-1535>

Facultad de Odontología de la Universidad de Cuenca, Ecuador

E-mail: [belen.rosales96@ucuenca.edu.ec](mailto:belen.rosales96@ucuenca.edu.ec)

**Paola Estefanía Tenezaca Quito**

ORCID: <https://orcid.org/0000-0002-6755-154X>

Facultad de Odontología de la Universidad de Cuenca, Ecuador

E-mail: [paola.tenezaca@ucuenca.edu.ec](mailto:paola.tenezaca@ucuenca.edu.ec)

**Cristina Paola Carpio Cedillo**

ORCID: <https://orcid.org/0000-0002-4115-4175>

Facultad de Odontología de la Universidad de Cuenca, Ecuador

E-mail: [cristina.carpio@ucuenca.edu.ec](mailto:cristina.carpio@ucuenca.edu.ec)

#### Resumen

La fisura de Stillman (FS) es un defecto mucogingival de etiología traumática, el mismo que si no es tratado podría progresar hacia recesiones gingivales verdaderas con consecuencias estéticas, hipersensibilidad, lesiones cariosas y no cariosas. El objetivo de este trabajo fue relatar un caso de Fisura de Stillman que evolucionó a recesiones gingivales verdaderas tratadas quirúrgicamente. Se realizó la búsqueda de artículos relevantes sobre el tema, técnica quirúrgica utilizada y resultados obtenidos, utilizando criterios de inclusión y exclusión. Una mujer de 42 años acude a la consulta privada con la Dra. C.C para tratar lesiones en forma de “V” que por sus características clínicas fueron compatibles con hendidura de Stillman, las cuales evolucionaron a recesiones gingivales verdaderas clase II de Cairo. El procedimiento quirúrgico se llevó a cabo mediante técnica de túnel modificada y avanzada coronalmente con injerto de tejido conectivo subepitelial y aproximación de los bordes laterales de las recesiones. La cicatrización tanto de la zona quirúrgica como de los sitios de toma de los injertos progresó sin complicaciones dentro de los patrones normales de cicatrización de los tejidos blandos. Se realizó un seguimiento de 6 meses durante los cuales se observó una cobertura del 100% de las superficies radiculares, se evidenció aumento de encía adherida en las zonas tratadas. La técnica de túnel modificada y avanzada coronalmente con injerto de tejido conectivo subepitelial y aproximación de los bordes laterales de las recesiones brinda buenos resultados estéticos y funcionales para tratar hendiduras de Stillman que evolucionaron a recesiones gingivales verdaderas.

**Palabras clave:** Recesión gingival; Tunelización; Periodoncia.

#### Abstract

Stillman's cleft (Sc) is a mucogingival defect of traumatic etiology, which if left untreated could progress to a true gingival recession with esthetic consequences, hypersensitivity, carious and non-carious lesions. The aim of this article was to describe a case report of Stillman's cleft that evolved into true gingival recessions treated surgically. A search was made for relevant articles on the subject, surgical technique used and results obtained, using inclusion and exclusion criteria. A 42-year-old woman comes for private consultation with Dr. C.C to treat V-shaped lesions that due to their clinical characteristics were compatible with Stillman's cleft, which evolved into true Cairo class II gingival recessions. The surgical procedure was performed using a modified coronally advanced tunnel technique with subepithelial connective tissue graft and approximation of the lateral edges of the recessions. The healing of both the surgical site and the graft sites progressed without complications within normal soft tissue healing patterns. A 6-month follow-up was carried out during which 100% coverage of the root surfaces was observed, an increase of adherent gingiva was evidenced in the treated areas. The modified coronally advanced tunnel technique with subepithelial connective tissue grafting and approximation of the lateral edges of recessions provides good esthetic and functional results for treating Stillman's clefts that evolved into true gingival recessions.

**Keywords:** Gingival recession; Tunneling; Periodontics.

#### Resumo

A fenda de Stillman (Sc) é um defeito mucogingival de etiologia traumática, que se não fosse tratado poderia progredir para uma verdadeira recessão gengival com consequências estéticas, hipersensibilidade, lesões cariosas e não cariosas. O objetivo deste artigo era relatar um caso de Fenda de Stillman que evoluiu para recessões gengivais verdadeiras tratadas cirurgicamente. Foi feita uma busca de artigos relevantes sobre o assunto, técnica cirúrgica

utilizada e resultados obtidos, utilizando critérios de inclusão e exclusão. Uma mulher de 42 anos vem para consulta particular com o Dr. C.C para tratar lesões em forma de V cujas características clínicas eram compatíveis com a fenda de Stillman, que evoluiu para verdadeiras recessões gengivais de classe II do Cairo. O procedimento cirúrgico foi realizado utilizando uma técnica de túnel modificada coronalmente avançada com enxerto de tecido conjuntivo subepitelial e aproximação das bordas laterais das recessões. A cicatrização tanto da área cirúrgica quanto dos locais de enxerto progrediu sem complicações dentro dos padrões normais de cicatrização dos tecidos moles. Foi realizado um acompanhamento de 6 meses durante o qual foi observada uma cobertura de 100% das superfícies radiculares, um aumento da gengiva aderente foi evidente nas áreas tratadas. A técnica de túnel coronalmente avançada modificada com enxerto de tecido conjuntivo subepitelial e aproximação das bordas laterais das recessões proporciona bons resultados estéticos e funcionais para o tratamento das fissuras de Stillman que evoluíram para verdadeiras recessões gengivais.

**Palavras-chave:** Retração gengival; Tunelamento; Periodontia.

## 1. Introdução

La Fisura de Stillman (FS), es una deformidad mucogingival de etiología traumática (Zuhr & Hürzeler, 2012). La FS se presenta clínicamente de forma triangular en las superficies vestibulares como una depresión o una fisura claramente delimitada (Cassini et al., 2015), pueden ser tratadas de manera conservadora eliminando la placa dentobacteriana y el factor traumático subyacente (Zuhr & Hürzeler, 2012).

Histológicamente la hendidura de Stillman muestra una propagación hacia apical de exudado inflamatorio, con reacciones epiteliales de reabsorción y proliferación, acompañada de una reabsorción de colágeno mediada por enzimas hidrolíticas (Cassini et al., 2015).

Cuando la hendidura se debe al uso traumático del hilo dental la lesión puede aparecer de color rojo lo que indicaría que está limitada dentro del tejido conectivo y podría ser reversible, mientras que si la lesión se manifiesta de color blanco implica que la lesión abarca todo el espesor del tejido conjuntivo, consecuentemente la superficie radicular estaría expuesta y sería irreversible (Cassini et al., 2015). Otto y col (Zuhr & Hürzeler, 2012), mencionan que este defecto puede progresar y formar una recesión gingival verdadera.

La recesión gingival (RG) es un defecto mucogingival caracterizado por la migración apical del margen gingival con respecto la unión amelocementaria provocando la exposición de la superficie radicular al medio oral (Cortellini & Bissada, 2018), lo cual trae consigo problemas estéticos, hipersensibilidad dental, lesiones cervicales cariosas y no cariosas (Imber & Kasaj, 2021; Xie et al., 2022). Si la recesión gingival no es tratada tiene alta probabilidad de progresar (Chambrone & Tatakis, 2016). Pueden ser tratadas con colgajos de avance coronal, colgajos reposicionados lateralmente o técnicas de túnel (Tunkel et al., 2021).

El objetivo de este trabajo fue relatar un caso de Fisura de Stillman que evolucionó a recesiones gingivales verdaderas, tratadas quirúrgicamente.

## 2. Metodología

Este artículo es un reporte de caso clínico, en primera instancia se obtuvo el Término de Consentimiento Libre e Informado (ICF) firmado por la paciente para poder compartir su imagen y utilizarla en el presente estudio. Se realizó la búsqueda de artículos relevantes sobre el tema, técnica quirúrgica utilizada y resultados obtenidos.

Los artículos se seleccionaron en base a los siguientes criterios de inclusión: idioma inglés y español, que mencionan los siguientes temas: etiología, factores predisponentes, recesiones en forma de "V", tratamiento quirúrgico. Los criterios de exclusión fueron: otro idioma distinto al inglés y español.

Se trata de un estudio de tipo descriptivo (Díaz Ibarra et al., 2021) y cualitativo, en el cual las opiniones del investigador acerca del problema a que se está estudiando tienen gran relevancia (Pereira et al., 2018) Los datos se obtienen de

forma directa en el entorno natural por medio de entrevistas y son de naturaleza descriptiva preferentemente (Lüdke & André, 2013).

En este reporte de caso se presenta el tratamiento quirúrgico de hendidura de Stillman que han progresado a recesiones verdaderas por medio de la técnica de túnel modificado y avanzado coronalmente, con injerto de tejido conjuntivo y aproximación de los márgenes de recesión con puntos simples.

### 3. Presentación Clínica

Paciente de sexo femenino de 42 años de edad acude a la consulta privada con la Dra. C.C especialista en periodoncia e implantología, en enero del 2022, debido a la presencia de recesiones gingivales.

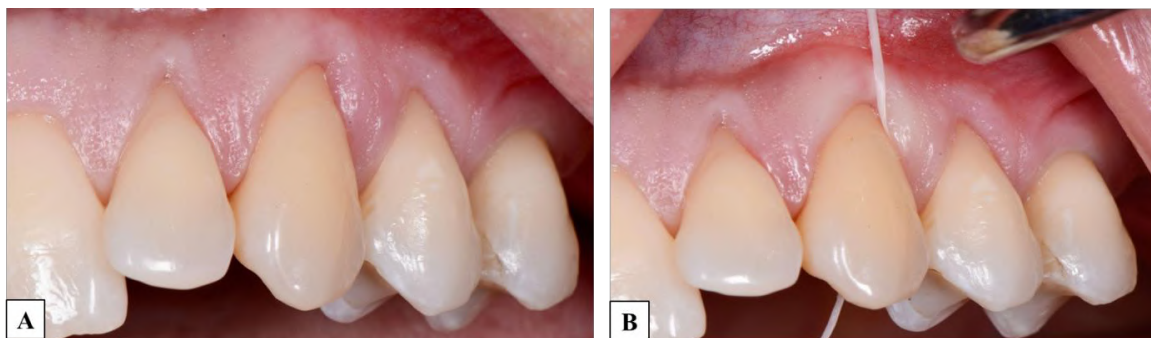
Paciente sano, informa que no toma medicación, no tiene alergias y fuma un cigarrillo al día.

Al examen clínico periodontal fue diagnosticada con gingivitis generalizada asociada a placa bacteriana en periodonto reducido. Las recesiones clase II de Cairo (Mostafa & Fatima, 2022) se presentan como hendiduras en forma de “V” (Figura 1A). Tanto la profundidad de las recesiones como la cantidad de encía queratinizada fue de 3 mm en relación con las piezas 2.2 y 2.3 y de 2 mm en relación con la pieza 2.4.

A la anamnesis la paciente refiere el uso del hilo dental en la zona, el cual se confirmó de carácter traumático. Se determina que la deformidad mucogingival es compatible con una fisura de Stillman que ha progresado hacia una recesión gingival verdadera (Figura 1B).

Se decidió que el tratamiento se realizaría en 2 fases, una fase higiénica con énfasis en el cambio del hilo dental por cepillos interproximales y una fase quirúrgica.

**Figura 1. A.** Recesiones en forma de “V” compatibles con Fisura de Stillman que han progresado a recesiones verdaderas, en las piezas 2.2, 2.3 y 2.4. **B.** Uso traumático del hilo dental.



Fuente: Autores (2022).

#### 3.1 Manejo del caso

En primera instancia se obtuvo el consentimiento informado verbal y escrito del paciente.

Intervención quirúrgica: se realizó la técnica de túnel modificado avanzado coronalmente (Aroca et al., 2013) con injerto de tejido conjuntivo subepitelial.

Antes de iniciar el procedimiento se realizó enjuague bucal con gluconato de clorhexidina al 0.12% (Encident) durante 1 minuto. Posteriormente se realizó anestesia infiltrativa con lidocaína al 2% con epinefrina al 1:80000 (xylestesin TM-A 3M) de las piezas a tratar en vestibular y palatino.

Después de la anestesia se realizaron incisiones intrasulculares con una micro hoja de bisturí SM69 Swann Morton, hasta la base de las papilas interdentales posteriormente se levantó un colgajo mucoperióstico más allá de la unión

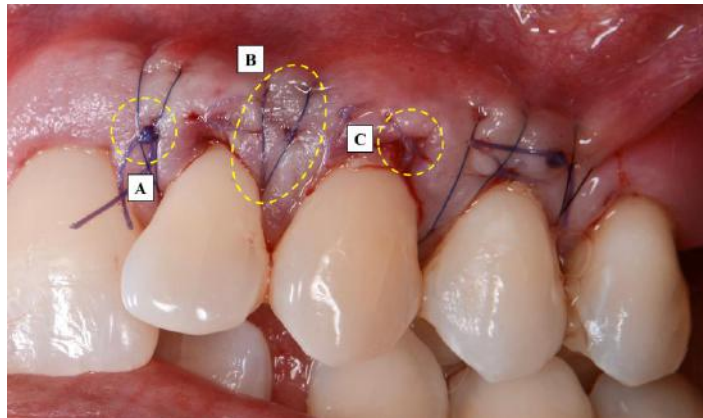
mucogingival, que abarcó desde mesial de la pieza 2.1 hasta distal de la pieza 2.5 creando un “sobre” profundo en cada recesión utilizando instrumentos específicos para tunelización. Para permitir la movilización pasiva y sin tensión en dirección coronal se cortan cuidadosamente las inserciones con una cureta de GRACEY. Adicionalmente para comprobar la correcta formación del túnel y confirmar si las papilas se mantienen en su inserción normal se pasa la sonda a través del mismo verificando que las papilas se mantienen en su inserción normal se pasa la sonda a través del mismo verificando que las papilas se encuentren intactas.

Luego se obtuvo 2 injertos de tejido conectivo uno de 12mm y el otro de 6.5mm de la zona del paladar en relación a los sextantes 1 y 3. Cada injerto fue introducido dentro del túnel como lo describen Otto y col. (Zuhr & Hürzeler, 2012) fueron asegurados con puntos simples (Vicryl Plus 5-0 ETHICON) 2 milímetros por encima del margen gingival. El primer injerto de TC ocupó las zonas correspondientes a las piezas 2.2 y 2.3, el segundo injerto ocupó la zona de la pieza 2.4.

El colgajo se avanzó coronalmente más allá del límite amelocementario y fue fijado en esta posición por medio de suturas (stoma®-medilene 6-0) suspensorias tipo colchonero vertical modificado (sutura descrita por Laurell - Gottlow et col) en (Knauf & Kohal, 2007).

Finalmente, con puntos de sutura simple (stoma®-pga 6-0) se aproximaron los bordes de cada recesión previamente desepitelializados (Figura 2).

**Figura 2.** A. Punto simple (asegura el injerto dentro del túnel), B. Sutura suspensoria (fija el colgajo avanzado coronalmente) y C. Punto simple (aproxima bordes de la recesión).

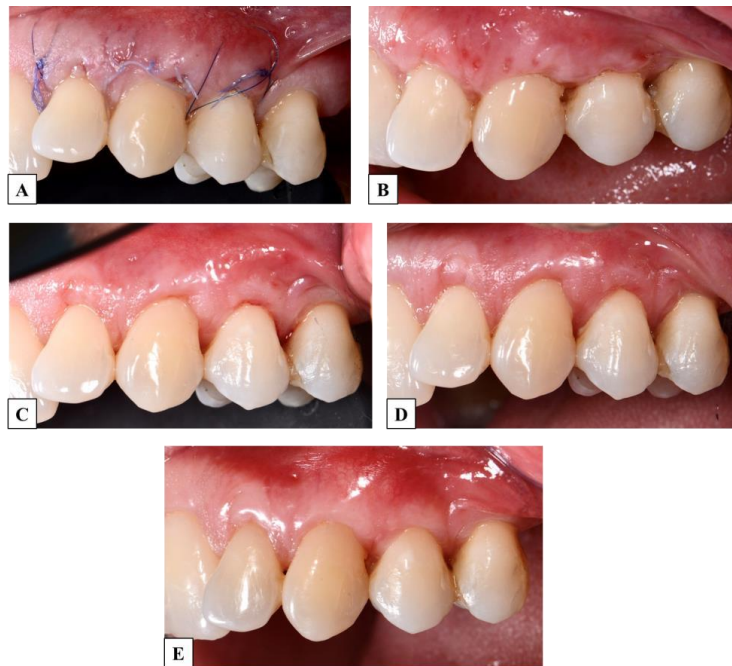

Fuente: Autores (2022).

Por último, se realizó un lavado de la zona quirúrgica con suero fisiológico y se indicaron los cuidados postoperatorios a la paciente. Se prescribió antiinflamatorios no esteroideos (Ibuprofeno de 600mg) cada 8 horas durante 4 días y enjuague colutorio de gluconato de clorhexidina (Encident) al 0.12% durante 8 días.

El retiro de la sutura se completó a los 15 días, y la paciente fue controlada a 1, 3 y 6 meses (Figura 3).

**Figura 3.** Control postoperatorio de la zona quirúrgica a los **A.** 8 días, **B.** 15 días, **C.** 1 mes, **D.** 3 meses y **E.** 6 meses.



Fuente: Autores (2022).

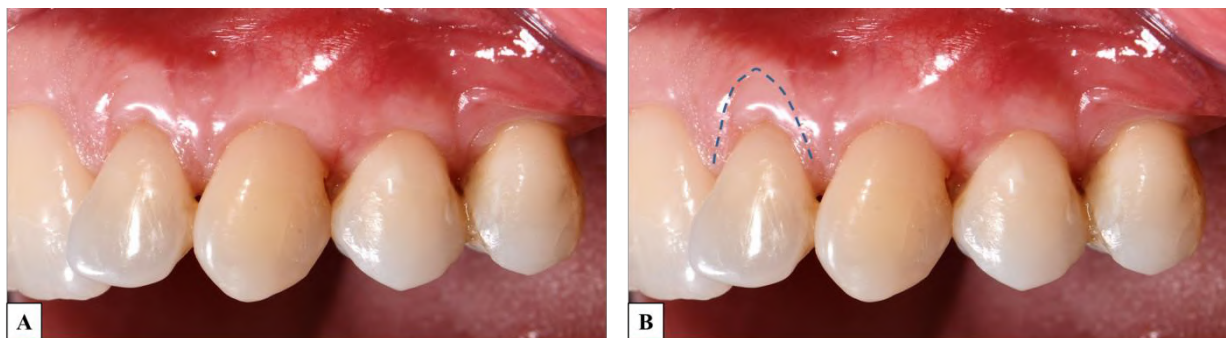
#### 4. Resultados Clínicos

La cicatrización tanto de la zona quirúrgica como de los sitios de toma de los injertos progresó sin complicaciones dentro de los patrones normales de cicatrización de los tejidos blandos, es decir, sin signos de inflamación clínica, ausencia de supuración y sin formación de tejido de granulación en el sitio de la herida (Zuhr & Hürzeler, 2012).

Se realizaron controles a 4, 8, 15 días, posteriormente a 1, 3 y 6 meses durante los cuales se observó una cobertura del 100% de las superficies radiculares, se evidenció aumento de encía adherida en las zonas tratadas, así mismo características similares tanto en color como textura en comparación con los tejidos adyacentes.

La porción de injerto de tejido conectivo que se dejó expuesta por fuera del colgajo mostró signos de cicatrización por segunda intención en la pieza 2.2 (Figura 4).

**Figura 4.** A y B. Cicatrización del injerto por segunda intención pieza 2.2.



Fuente: Autores (2022).

## 5. Discusión

Este informe de caso clínico describe una técnica combinada para el tratamiento quirúrgico de defectos mucogingivales (Stefanini et al., 2018), compatibles con hendidura de Stillman que evolucionaron a recesiones gingivales verdaderas “RT2 de Cairo” (Cairo, 2017), mediante técnica de túnel modificada y avanzada coronalmente combinada con injerto de tejido conectivo subepitelial y aproximación de los bordes laterales de las recesiones.

Aroca et al. (Aroca et al., 2013) propusieron la “Técnica de túnel modificada coronalmente avanzada”, se utilizó esta técnica ya que como los autores describen, provee un abundante suministro de sangre y nutrición al injerto, la curación progresa rápidamente y existe una reducción de la morbilidad postoperatoria debido a la formación del “sobre o solapa” limitada. Además por los resultados estéticos de esta técnica que se deben en gran medida al hecho de dejar intactas las papilas interdentes (Tavelli et al., 2018).

Se dejó expuesta una parte del injerto para que por un proceso de cicatrización por segunda intención como lo mencionan Langer y Langer en un artículo clínico clásico, contribuya a la cobertura de la recesión (Langer & Langer, 1985).

Los bordes laterales de las recesiones se aproximaron con punto simple con el fin de reducir la superficie del injerto expuesta al medio oral garantizando la protección por parte del colgajo durante los primeros días, favoreciendo así, una mejor revascularización del mismo y una adecuada cicatrización de la herida (Carranza et al., 2019).

Para lograr el avance coronal se utilizó la sutura de Laurell- Gottlow o sutura de colchonero vertical modificada, ya que esta técnica brinda un apoyo amplio entre los bordes del colgajo. Esta técnica de sutura se recomienda principalmente en la regeneración tisular guiada en zonas interproximales, y en este caso fue útil para lograr mantener el colgajo en la posición deseada (Knauf & Kohal, 2007).

Varios estudios de metaanálisis han demostrado que el ITCS se puede considerar como el estándar de oro en cuanto a los procedimientos para el tratamiento quirúrgico de las recesiones gingivales sin obviar que su predictibilidad depende en gran medida de una variedad de factores asociada a la técnica misma, así como factores dependientes del operador y del paciente. Otros estudios informan de la técnica de “Tunelización” combinada con ITCS arrojaron un promedio de 83.25% de cobertura y una ganancia de 2.5mm de tejido queratinizado (Aguilar et al., 2018).

Una revisión sistemática y metaanálisis actuales indican que la cobertura radicular promedio calculada general del túnel en recesiones gingivales múltiples fue  $87,87 \pm 16,45$  %, mientras que la cobertura radicular completa se pudo lograr en el 57,46 % de los defectos. En otro metaanálisis Cairo et al. (Cairo, 2017) afirmaron que la técnica de túnel con injerto de tejido conectivo subepitelial se asoció significativamente con una mayor puntuación estética de cobertura radicular “RES” comparada con el colgajo de avance coronal “CAF” (Górski et al., 2022).

En un estudio en el que se utilizó la técnica de túnel modificada para la cobertura de las recesiones múltiples de Miller clase III “RT Cairo 2”, se obtuvo una cobertura radicular completa del 100% en 8 pacientes de un total de 20 a los 28 días. En la evaluación de un año se observó una cobertura radicular completa en 8 pacientes en el grupo de prueba, mientras que otros 8 pacientes solo obtuvieron entre el 99 y 75% de cobertura radicular en los primeros 28 días y de estos pacientes solo 6 lograron el mismo porcentaje a la evaluación de un año (Aroca et al., 2010).

Esto demuestra que la técnica de túnel modificada avanzada coronalmente brinda resultados favorables para el tratamiento de recesiones clase III de Miller “RT2 de Cairo” logrando en la mayoría de los casos un alto porcentaje de cobertura radicular.

## 6. Conclusión

En este informe de caso clínico las recesiones de la paciente se resolvieron por completo exhibiendo una cobertura radicular del 100% en un periodo de 6 meses. Se confirmó que la combinación de técnica de túnel modificada y avanzada coronalmente en conjunto con el ITCS y aproximación de los bordes laterales de las recesiones para el tratamiento de las hendiduras de Stillman que evolucionaron a recesiones gingivales verdaderas proporcionan un excelente resultado estético y funcional.

El éxito del tratamiento fue debido al diagnóstico oportuno, eliminación del factor traumático subyacente, buen manejo quirúrgico con objetivos claros, compromiso del paciente en cuanto a su higiene bucal y la reeducación sobre el uso correcto del hilo dental para evitar recidiva.

A pesar de que se logró el objetivo planteado, existe aún una falta de estudios e investigaciones que aborden la Fisura de Stillman a profundidad, además de estudios que comparen los resultados estéticos logrados mediante diferentes procedimientos quirúrgicos con la técnica de túnel modificada y avanzada coronalmente combinada con ITCS y aproximación de los bordes laterales de la recesión. Se recomienda que se realicen más estudios sobre el origen y los posibles tratamientos para este tipo de defectos mucogingivales.

## Referencias

- Aguilar, V. L., González Estrella, I. Z., Martínez Hernández, R., & Hurtado Sánchez, A. (2018). Tratamiento de recesiones gingivales múltiples clase I y III de Miller combinando injerto de tejido conectivosub-epitelial con técnica en túnel. *Revista Odontológica Mexicana, Núm. 1 Enero-Marzo, 22*, 46–50. [www.medigraphic.org.mx](http://www.medigraphic.org.mx)
- Aroca, S., Keglevich, T., Nikolidakis, D., Gera, I., Nagy, K., Azzi, R., & Etienne, D. (2010). Treatment of class III multiple gingival recessions: A randomized-clinical trial: Clinical Innovation. *Journal of Clinical Periodontology, 37*(1), 88–97. <https://doi.org/10.1111/j.1600-051X.2009.01492.x>
- Aroca, S., Molnár, B., Windisch, P., Gera, I., Salvi, G. E., Nikolidakis, D., & Sculean, A. (2013). Treatment of multiple adjacent Miller class I and II gingival recessions with a Modified Coronally Advanced Tunnel (MCAT) technique and a collagen matrix or palatal connective tissue graft: A randomized, controlled clinical trial. *Journal of Clinical Periodontology, 40*(7), 713–720. <https://doi.org/10.1111/jcpe.12112>
- Cairo, F. (2017). Periodontal plastic surgery of gingival recessions at single and multiple teeth. In *Periodontology 2000* (Vol. 75, Issue 1, pp. 296–316). Blackwell Munksgaard. <https://doi.org/10.1111/prd.12186>
- Carranza, N., Pontarolo, C., & Rojas, M. A. (2019). Laterally Stretched Flap With Connective Tissue Graft to Treat Single Narrow Deep Recession Defects on Lower Incisors. *Clinical Advances in Periodontics, 9*(1), 29–33. <https://doi.org/10.1002/cap.10046>
- Cassini, M. A., Cerroni, L., Ferlosio, A., Orlandi, A., & Pilloni, A. (2015). The gingival Stillman's clefts: histopathology and cellular characteristics. In *Annali di Stomatologia: Vol. VI* (Issue 4).
- Chambrone, L., & Tatakis, D. N. (2016). Long-Term Outcomes of Untreated Buccal Gingival Recessions: A Systematic Review and Meta-Analysis. *Journal of Periodontology, 87*(7), 796–808. <https://doi.org/10.1902/jop.2016.150625>
- Cortellini, P., & Bissada, N. F. (2018). Mucogingival conditions in the natural dentition: Narrative review, case definitions, and diagnostic considerations. *Journal of Clinical Periodontology, 45*, S190–S198. <https://doi.org/10.1111/jcpe.12948>
- Díaz Ibarra, E. A., Abella Pinzón, J. A., & Medina, Y. F. (2021). Methodology: How to develop a case report or case series report. In *Revista Colombiana de Reumatología. Asociación Colombiana de Reumatología*. <https://doi.org/10.1016/j.rcreu.2021.05.022>
- Górski, B., Górski, R., Szerszeń, M., & Kaczyński, T. (2022). Modified coronally advanced tunnel technique with enamel matrix derivative in addition to subepithelial connective tissue graft compared with connective tissue graft alone for the treatment of multiple gingival recessions: prognostic parameters for clinical treatment outcomes. *Clinical Oral Investigations, 26*(1), 673–688. <https://doi.org/10.1007/s00784-021-04045-w>
- Imber, J. C., & Kasaj, A. (2021). Treatment of Gingival Recession: When and How? In *International Dental Journal* (Vol. 71, Issue 3, pp. 178–187). Elsevier Inc. <https://doi.org/10.1111/idj.12617>
- Knauf, M., & Kohal, J. R. (2007). Materiales y técnicas de sutura en cirugía plástica periodontal. *Quintessence: Publicación Internacional de Odontología, 348–372*.
- Langer, B., & Langer, L. (1985). Subepithelial Connective Tissue Graft Technique for Root Coverage. *Journal of Periodontology, 715–720*.
- Lüdke, M., & André, M. (2013). *Pesquisa em Educação: Abordagens Qualitativas*. E.P.U.
- Mostafa, D., & Fatima, N. (2022). "Gingival Recession And Root Coverage Up To Date, A literature Review." *Dentistry Review, 2*(1), 100008. <https://doi.org/10.1016/j.dentre.2021.100008>

Pereira, A., Shitsuka, D., Parreira, F., & Shitsuka, R. (2018). *Metodologia da pesquisa científica*. UAB/NTE/UFSM.

Stefanini, M., Marzadori, M., Aroca, S., Felice, P., Sangiorgi, M., & Zucchelli, G. (2018). Decision making in root-coverage procedures for the esthetic outcome. In *Periodontology 2000* (Vol. 77, Issue 1, pp. 54–64). Blackwell Munksgaard. <https://doi.org/10.1111/prd.12205>

Tavelli, L., Barootchi, S., Nguyen, T. V. N., Tattan, M., Ravidà, A., & Wang, H. L. (2018). Efficacy of tunnel technique in the treatment of localized and multiple gingival recessions: A systematic review and meta-analysis. In *Journal of Periodontology* (Vol. 89, Issue 9, pp. 1075–1090). Wiley-Blackwell. <https://doi.org/10.1002/JPER.18-0066>

Tunkel, J., Hofmann, F., & de Stavola, L. (2021). The Multiple Pedicle Coronally Advanced Flap for Multiple Deep Miller Class II Recessions: A Case Report. *Clinical Advances in Periodontics*, 11(3), 176–182. <https://doi.org/10.1002/cap.10177>

Xie, C., Liu, Y., Yu, H., & Mei, J. (2022). Root coverage of a maxillary lateral incisor with gingival recession, gingival stillman's cleft, bony exostosis, and denture stomatitis: a case report with 3-year follow-up. *BMC Oral Health*, 22(1). <https://doi.org/10.1186/s12903-022-02068-7>

Zuhr, O., & Hürzeler, M. (2012). *Plastic-esthetic Periodontal and Implant Surgery*. Quintessence Publishing .