

Análise do sorriso para fechamento de diastemas pós-ortodontia: relato de caso

Smile analysis for post-orthodontic diastema closure: case report

Análisis de sonrisa para cierre de diastemas post-ortodoncia: reporte de un caso

Recebido: 05/09/2022 | Revisado: 22/09/2022 | Aceitado: 24/09/2022 | Publicado: 01/10/2022

Milena Soares Trava

ORCID: <https://orcid.org/0000-0003-1097-9403>
Universidade Estadual de Londrina, Brasil
E-mail: mii.soarest@gmail.com

Debora Maria Pelisson Lourenço

ORCID: <https://orcid.org/0000-0003-4409-7863>
Universidade Estadual de Londrina, Brasil
E-mail: deborapelisson@hotmail.com

Hebert Samuel Carafa Fabre

ORCID: <https://orcid.org/0000-0002-5209-9589>
Universidade Estadual de Londrina, Brasil
E-mail: hebert@uel.br

Adriana de Oliveira Silva

ORCID: <https://orcid.org/0000-0003-0106-3807>
Universidade Estadual de Londrina, Brasil
E-mail: adriolsi@uel.br

Resumo

A utilização dos conceitos de proporção áurea e proporção individual estética dos dentes anterossuperiores para análise de sorrisos é fundamental para se alcançar resultados satisfatórios nos tratamentos estéticos, pois são considerados diretrizes confiáveis e princípios organizadores aceitos cientificamente. A proporção individual estética de um dente é definida como a divisão da sua largura pelo seu comprimento quando analisada em vista frontal. Ressalta-se que a proporção individual estética é referência para coroa clínica, respeitando-se os limites e zênite gengival. Assim, para o incisivo central, a largura corresponde a aproximadamente 80% de sua altura, para o incisivo lateral a largura média corresponde a 69% da altura e para o canino 72%. Este trabalho tem por objetivo relatar o estudo do sorriso de uma paciente jovem, do sexo feminino, que procurou atendimento odontológico relatando descontentamento com a presença de diastemas entre seus dentes superiores após tratamento ortodôntico e apresentar o planejamento proposto. Com o auxílio de fotos digitais e linhas de referência biométricas foi realizado o planejamento do caso levando em consideração a relação estética entre dentes, gengiva, sorriso e face através da proporção áurea do sorriso e proporções individuais dos dentes. No caso relatado observou-se que o sorriso em vista frontal se apresentava em consonância com os conceitos de proporção áurea, mas quando os dentes foram analisados individualmente seria necessário tratamento estético. Pode-se concluir que o estudo do sorriso é um grande auxiliar diagnóstico, pois amplia a chance de sucesso nos planejamentos estéticos ao oferecer noções ideais de posicionamentos e proporções.

Palavras-chave: Estética dentária; Sorriso; Diastema; Resina composta.

Abstract

The use of the concepts of golden proportion and individual aesthetic proportion of anterior maxillary teeth for smile analysis is essential to achieve satisfactory results in aesthetic treatments, as they are considered reliable guidelines and scientifically accepted organizing principles. The individual aesthetic proportion of a tooth is defined as the division of its width by its length when analyzed in frontal view. It is noteworthy that the individual aesthetic proportion is a reference for the clinical crown, respecting the limits and gingival zenith. Thus, for the central incisor, the width corresponds to approximately 80% of its height, for the lateral incisor, the average width corresponds to 69% of the height, and for the canine, 72%. This work aims to report the study of the smile of a young female patient, who sought dental care reporting dissatisfaction with the presence of diastema between her upper teeth after orthodontic treatment and to present the proposed planning. With the help of digital photos and biometric reference lines, the case planning was carried out taking into account the aesthetic relationship between teeth, gum, smile and face through the golden ratio of the smile and individual proportions of the teeth. In the case reported, it was observed that the smile in frontal view was in line with the concepts of golden proportion, but when the teeth were analyzed individually, aesthetic treatment would be necessary. It can be concluded that the study of the smile is a great diagnostic aid, as it increases the chance of success in aesthetic planning by offering ideal notions of positioning and proportions.

Keywords: Esthetics dental; Smiling; Diastema; Composite resin.

Resumen

El uso de los conceptos de proporción áurea y proporción estética individual de los dientes maxilares anteriores para el análisis de la sonrisa es fundamental para lograr resultados satisfactorios en los tratamientos estéticos, ya que se consideran pautas confiables y principios organizadores científicamente aceptados. La proporción estética individual de un diente se define como la división de su ancho por su largo cuando se analiza en vista frontal. Se destaca que la proporción estética individual es un referente para la corona clínica, respetando los límites y cenit gingival. Así, para el incisivo central el ancho corresponde aproximadamente al 80% de su altura, para el incisivo lateral el ancho promedio corresponde al 69% de la altura, y para el canino el 72%. Este artículo tiene como objetivo relatar el estudio de la sonrisa de una paciente joven, que buscó atención odontológica informando insatisfacción por la presencia de diastema entre sus dientes superiores después del tratamiento de ortodoncia y presentar la planificación propuesta. Con ayuda de fotografías digitales y líneas de referencia biométricas se realizó la planificación del caso teniendo en cuenta la relación estética entre dientes, encía, sonrisa y rostro a través de la proporción áurea de la sonrisa y proporciones individuales de los dientes. En el caso relatado se observó que la sonrisa en vista frontal estaba en consonancia con los conceptos de proporción áurea, pero al analizar los dientes individualmente sería necesario un tratamiento estético. Se puede concluir que el estudio de la sonrisa es una gran ayuda diagnóstica, ya que aumenta las posibilidades de éxito en la planificación estética al ofrecer nociones idóneas de posicionamiento y proporciones.

Palabras clave: Estética dental; Sonrisa; Diastema; Resina compuesta.

1. Introdução

A busca crescente por tratamentos estéticos na Odontologia influencia a procura por alternativas que melhorem a estética do sorriso, a qual está intimamente ligada com a estética facial. Esta que, quando se encontra em equilíbrio entre lábios e gengiva, forma e simetria entre os dentes provocam melhoras tanto estéticas quanto funcionais (Demirci, Tuncer, Öztaş, Tekçe & Uysal, 2015).

Nesse contexto, existem as alterações nas posições dentárias, como exemplo, os diastemas, que são caracterizados como espaços, lacunas ou ausências de contatos entre os dois ou mais dentes contíguos. Apesar de poderem ser vistos em qualquer região dos arcos, esses espaços são mais frequentes na região anterossuperior, pelo fato de ocorrer uma discrepância entre o tamanho dos elementos dentários e a maxila. Sua etiologia é multifatorial, portanto, é necessário e fundamental fazer uma avaliação correta de sua origem para que assim seja proposto um tratamento adequado e com sucesso de restabelecer as características estéticas faciais (Guerra, Venâncio & Augusto, 2017).

De acordo com Demirci et al., 2015 diversas opções de tratamento estão disponíveis na Odontologia para o fechamento de diastemas e estas incluem as correções com aparelhos ortodônticos, ou tratamento restaurador com próteses fixas, laminados cerâmicos e restaurações diretas de resina composta.

O fechamento de diastemas por meio de restaurações em resinas compostas é uma técnica que possui diversas vantagens como tratamento minimamente invasivo, no qual é possível ter a preservação de estrutura dental sadia, custo reduzido, quando comparado às restaurações indiretas, demanda menos sessões clínicas, passível e fácil realizar reparos, caso necessário, e boa longevidade (Bergoli, Skupien, & Marchiori, 2009). No entanto, necessita de um planejamento minucioso e análise digital do sorriso, baseado em princípios biométricos e proporções estéticas propostas (Kantrong, Traiveat & Wongkhantee, 2019).

2. Metodologia

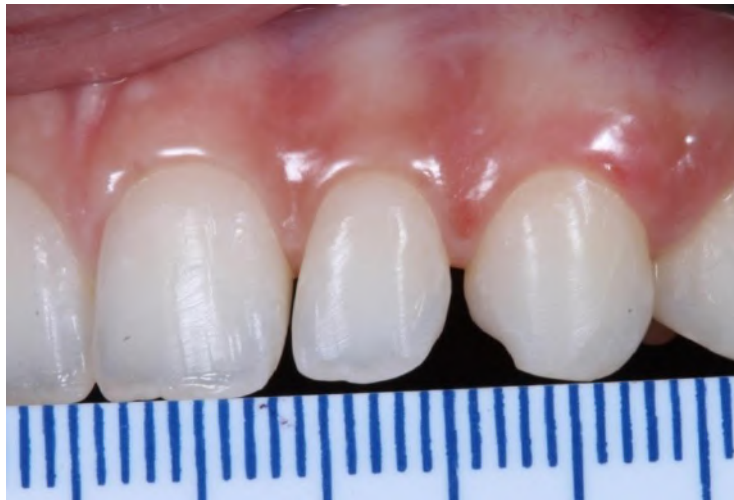O presente estudo refere-se a um relato de caso clínico caracterizado como um estudo descritivo e qualitativo (Pereira et al., 2018) realizado na Clínica Odontológica da Universidade Estadual de Londrina-PR (COU/UEL), de acordo com o Comitê de Ética e Pesquisa da própria universidade e sob aceite da paciente por meio do Termo de Consentimento Livre e Esclarecido, para compartilhamento de imagens pessoais e contribuição ao estudo do caso.

3. Descrição do Caso

Paciente do sexo feminino, 23 anos, orientada por seu ortodontista particular da inviabilidade, por meio da mecânica empregada de fechamento de espaços interdentais na região anterossuperior, buscou tratamento restaurador para a finalização estética na Clínica de Residência em Dentística do curso de Odontologia da Universidade Estadual de Londrina (COU/UEL).

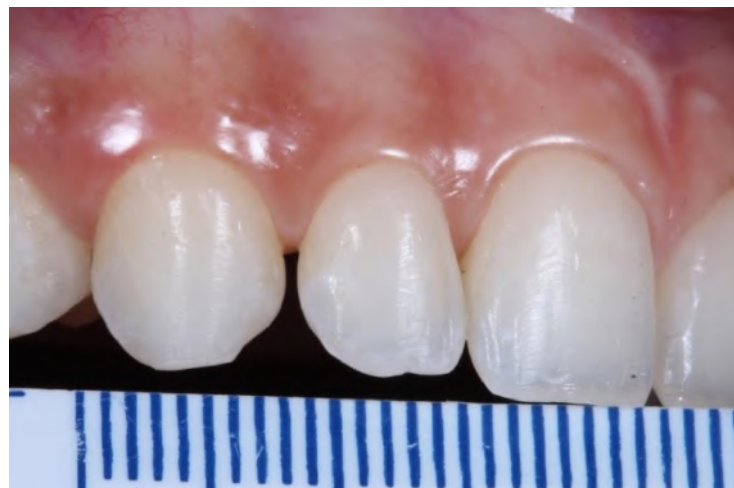No exame clínico constatou diastemas de aproximadamente 0,5 mm entre os dentes 12 e 13; de 1,0 mm entre os dentes 22 e 23 e de 0,3 mm entre os dentes 21 e 22. Exames complementares de fotografias extras e intra-bucais com ajuda de régua, modelo de estudo e radiografia panorâmica foram realizados, a fim de ajudar no planejamento métrico restaurador para fechamento em resina composta dos espaços entre os dentes. (Figuras 1 e 2).

Figura 1 - Medidas dos diastemas na região do lado esquerdo da paciente



Fonte: Autores.

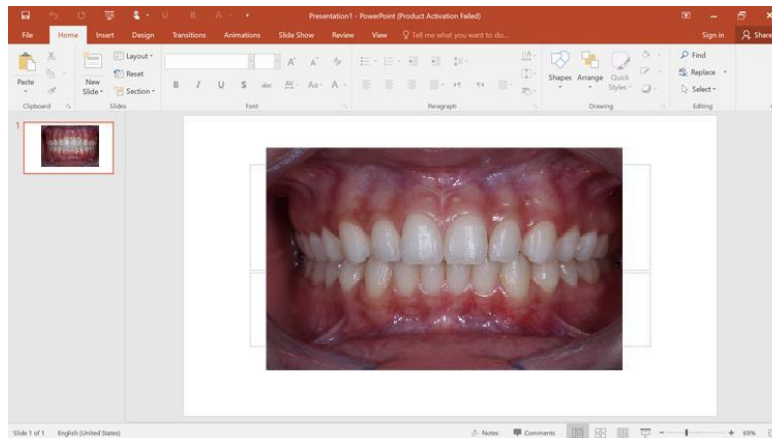
Figura 2 - Medidas dos diastemas na região do lado direito da paciente.



Fonte: Autores.

O estudo do sorriso foi realizado por meio das fotografias digitalizadas que foram editadas no software Microsoft Power Point (Versão 2016) com auxílio das ferramentas de régua e traçados lineares para a definição do tamanho, posição e angulação dos dentes no sorriso frontal e de perfil (Figura 3).


Figura 3 – Estudo do sorriso no Software Microsoft Power Point©



Fonte: Autores.

Na fotografia de rosto foram traçadas linhas verticais para análise de simetria e de formato facial (distância de malar, distância de gônio, abertura facial). Nas imagens com a paciente sorrindo foi possível traçar linhas de simetria dentária, linhas verticais com referenciais nos olhos da paciente: canto interno, íris e centro de pupila para ver alinhamento com ponta da cúspide dos caninos, corredor bucal e amplitude de sorriso, respectivamente. (Figuras 4 e 5).

Figura 4 - Foto de rosto.



Fonte: Autores.

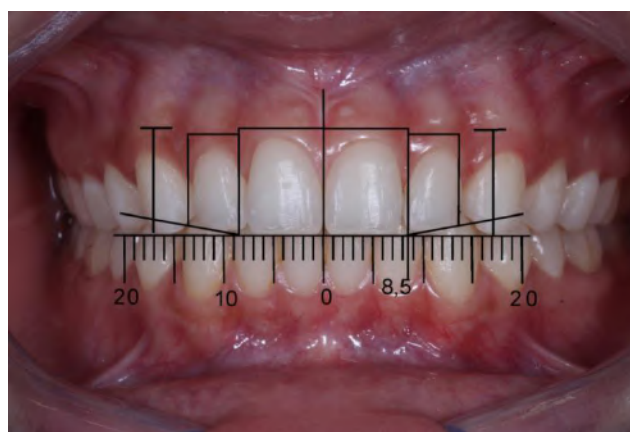Figura 5 - Análise da fotografia de rosto sorrindo.



Fonte: Autores.

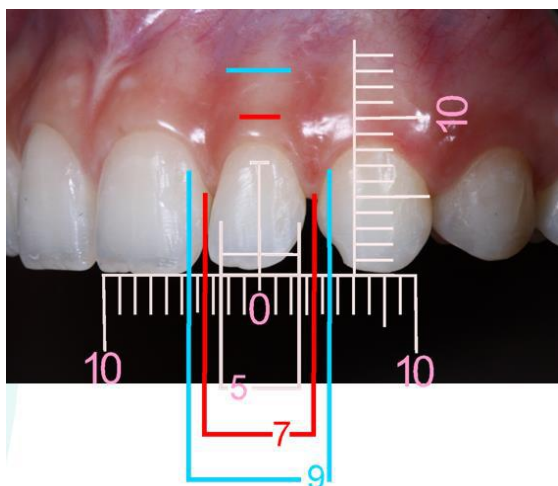
Na análise de sorriso frontal foi possível obter as medidas aparente, com apoio de régua digital, dos seis dentes anteriores de canino superior direito a canino superior esquerdo, além da análise de curvatura de sorriso, plano oclusal estético funcional paralelo ao Plano de Camper e da estética gengival (Figura 6). Nas imagens de 45° obteve-se as medidas reais de cada dente complementadas pelas medidas realizadas diretamente no modelo de estudo, com compasso de pontas secas e régua milimetrada. Angulações das vertentes mesial e distal das cúspides dos dentes caninos também foram analisadas (Figura 7, 8, 9 e 10).

Figura 6- Análise do sorriso.



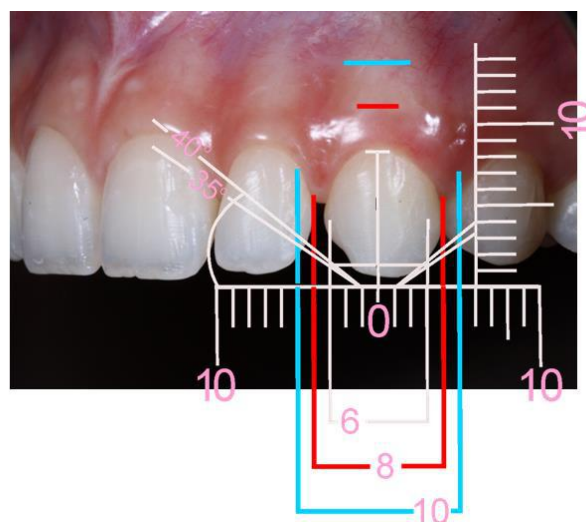
Fonte: Autores.

Figura 7 - Análise dental em imagem de 45° do incisivo lateral esquerdo



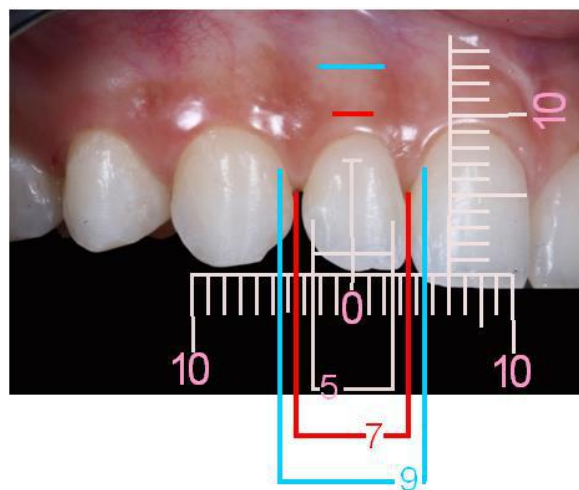
Fonte: Autores.

Figura 8 - Análise dental em imagem de 45° do canino do lado esquerdo



Fonte: Autores.

Figura 9 - Análise dental em imagem de 45° do incisivo lateral direito



Fonte: Autores.

Quadro 2 - Correção da altura e comprimento dental.

Dente	Correção de altura (distância cervico-incisal)	Correção de comprimento (distância mesio- distal)
13	Aumento de coroa: 1,5 mm	Acréscimo mesial em RC de 0,3mm Acréscimo na vertente mesial em RC: para correção da angulação de 35°
12	Aumento de coroa: 1,0 mm	Acréscimo distal em RC de 0,2 mm
11	Aumento de coroa: 0,5 mm	Sem correção
21	Aumento de coroa: 1,0 mm	Sem correção
22	Aumento de coroa: 1,0 mm	Acréscimo distal em RC de 0,3 mm
23	Aumento de coroa: 1,5 mm	Acréscimo mesial em RC de 0,7 mm Acréscimo na vertente mesial em RC: para correção de angulação de 35°

Fonte: Autores.

Quadro 3 - Comparação das medidas reais com as medidas corrigidas.

Dente	Medida real (altura X largura)	Medida real corrigida (altura X largura)
13	8,5 mm X 7,0 mm	10mm X 7,3 mm
12	8,0 mm X 6,0 mm	9,0 mm X 6,2 mm
11	9,5 mm x 8,0 mm	10 mm X 8,0 mm
21	9,0mm X 8,0 mm	10 mm x 8,0 mm
22	8,0 mm x 6,0 mm	9,0 mm X 6,3 mm
23	8,5 mm X 7,0mm	10mm x 7,7mm

Fonte: Autores.

Após a análise detalhada de cada dente, um template digital do sorriso da paciente simulou o pós-tratamento periodontal e restaurador realizado por completo, devolvendo a paciente estética dentária e gengival, de acordo com a proporção áurea e estética do sorriso.

4. Discussão

O presente trabalho apresenta uma abordagem de planejamento estético pautado em informações técnicas e científicas, que auxiliam o CD na execução exata do caso de modo à reestabelecer a estética dento-facial da paciente. O plano de tratamento apresentado envolveu diferentes disciplinas da Odontologia como Ortodontia, Dentística e Periodontia, para isso é imprescindível que haja comunicação entre os profissionais a fim de obter um tratamento multidisciplinar que proporcione estética, função e saúde conforme descrevem os autores Spear & Kokich, 2007 e Llerena-Icochea, Velo, Borges, Mondelli & Furuse, 2020.

Conforme relatado por Honores, 2019 diastemas são relativamente comuns na prática clínica, sua prevalência em dentição permanente é de 1,7 a 38% e seu valor estético é sociocultural dependente. Reforçado pelo autor Almeida, Maran, Andrade, Naufel & Schimtt, 2019 em culturas ocidentais, diastemas são considerados antiestéticos em sua maioria, e podem ser tratados por meio de procedimentos ortodônticos e/ou restauradores. Planejamentos ortodônticos, por meio da análise em modelos como Análise de Bolton, permitem uma previsão da inviabilidade de fechamento total de espaços interdentais e consequente, necessidade de finalização estética. Desse modo, a ausência de proporção dentária presente será compensada pela proporção áurea por meio de restaurações diretas ou indiretas.

Considerando o caso, foi realizado um planejamento estético restaurador composto por análises faciais e dentais com

ênfase no fechamento de diastemas pós-tratamento ortodôntico. Exames complementares foram fundamentais para estudar o desenho do sorriso da paciente, principalmente imagens extra e intra-orais e modelos de estudo. Foram tiradas ao todo, 19 fotografias compondo todo protocolo fotográfico que é constituído por fotos faciais, dento-faciais e fotos intra-orais dentais segundo recomendado por Calixto, Yoshio, Eustáquio, Bandéca, Andrade, 2011 e Mondelli, 2018, sendo que, nas fotografias faciais medidas de proporcionalidade foram realizadas no sentido horizontal e vertical, permitindo identificar um perfil facial equilibrado e sem discrepâncias. No entanto, muitos profissionais simplificam esses protocolos como por exemplo, para Coelho de Souza, 2019 uma análise completa de fotografias é possível somente com 9 imagens. Fotografias de 45° sorrindo, foram importantes para identificar a maior queixa da paciente, que relatava insatisfação em fotos pessoais de perfil.

O planejamento estético foi desenvolvido a partir das medidas dentais reais e aparentes, por meio das fotografias intra-orais e modelo de gesso com o objetivo proporcionar um sorriso harmonioso. Um estudo matemático, de proporção em comparações com medidas áureas estabelecidas pela literatura foi realizado, haja vista a necessidade de determinar novas medidas dentais mais aceitáveis esteticamente para a paciente.

Renomados estudiosos elaboraram diversas ferramentas práticas que aplicam a proporção áurea na Odontologia no desenho do sorriso e guiam trabalhos de reabilitação estética em dentes anteriores. Levin, 1978 estudou a proporção presente nos dentes anterossuperiores e a correlação com a harmonia da face, sua aplicabilidade se dava por meio de grades unilaterais, por ele desenhadas em formatos retangulares, que mantinham a proporção 1,618; 1; 0,618 em vista frontal do sorriso dos incisivos centrais, laterais e caninos superiores, respectivamente. Mondelli, 2018 elaborou regras de proporcionalidade embasadas nas medidas áureas e nas medidas faciais, a fim de facilitar a rotina clínica e permitir a individualização do sorriso para cada paciente. O autor utilizou a mesma sequência descrita por Levin, 1978, porém com a utilização de grades bilaterais. A adaptação de fórmulas implicou em planejamentos com proporcionalidade e exatidão nos tratamentos restauradores.

Rufenacht, 1990 além de abordar sobre as medidas áureas, atribuiu outras características métricas que compõem um sorriso como formato de dentes, anatomia, tamanho, angulações, contorno gengival, pontos de contatos, gradação dental, corredor bucal, curvatura do arco entre outros, que são de extrema importância para se alcançar excelência em estética anterior. Gilmore, 1997 concorda afirmando que o profissional deve avaliar a face completa, o perfil, as linhas dos lábios, o sorriso, a fonética, os dentes e as características gengivais para um planejamento mais adequado do paciente.

Coachman e Calamita, 2012 com conceitos já explorados por outros estudiosos, elaboraram um protocolo para o estudo do sorriso chamado de DSD (Dental Smile Desing), a partir de análises realizadas em fotografias digitalizadas em softwares, para facilitar o entendimento da necessidade estética do paciente, permitindo simulações virtuais e previsibilidade de casos clínicos.

Nesse contexto, após a análise do sorriso, o plano de tratamento restaurador eletivo foi acréscimos em resina composta, haja vista as vantagens que esse material proporciona esteticamente, permitindo a preservação da estrutura dentária e a necessidade de apenas uma sessão clínica. Além dos acréscimos com material restaurador, foi necessário aumento de coroa clínica em alguns elementos dentários de modo a proporcionar estética gengival e dental e reestabelecendo um sorriso e perfil facial harmonioso, associado a uma oclusão funcional.

Todos os autores consultados para este trabalho concordam sobre a importância do estudo da face para obtenção de um sorriso estético, onde a forma, o tamanho, cor e posição dos dentes devem estar em proporção relativa, em simetria entre si e em harmonia com as características faciais como um todo. No entanto, segundo estudo realizado por Kantrong et al., 2019 a etnia, por exemplo, pode ser responsável pelas características variáveis das formas naturais dos dentes e proporções estéticas, diferindo, portanto, entre diversas populações. Isto é confirmado por um outro estudo realizado por Magne, 2022 onde o autor relata diferenças significativas entre dentes de asiáticos e brancos, além de outros fatores, como o brilho do objeto, que podem afetar a percepção das dimensões e posição no plano frontal.

5. Conclusão

Importante pontuar neste caso a dificuldade de análise dos diastemas e a criação de critérios para saber quais e quanto cada dente deve ser restaurado. Sendo assim, pode-se concluir que através de uma abordagem multidisciplinar associada a um minucioso planejamento estético digital, foi possível ampliar a visão diagnóstica, ajudar a avaliar as limitações, os fatores de risco e os princípios estéticos para o sucesso final do tratamento. Ademais, nota-se a importância de mais pesquisas recentes que aborde ferramentas mais práticas para a análise do sorriso e suas proporções.

Referências

- Almeida, L., Maran, B., Andrade, G., Naufel, F., & Schimtt, V. (2019). Reabilitação estética de diastemas anterossuperiores com resina composta após abordagem ortodôntica. *Clinical and laboratorial research in dentistry*, 1-9.
- Bergoli, C., Skupien, J., & Marchiori, J. Fechamento de diastema utilizando técnica de enceramento e moldagem com silicone: acompanhamento de dois anos. *International Journal of Dentistry*, 8 (3), 167-171.
- Calixto, L. R., Yoshio, I., Eustáquio, J., Coelho Bandéca, M., & Ferrarezi de Andrade, M. (2011). Protocolo de fotografias odontológicas na comunicação entre CD e TPD em restaurações indiretas. *Rev. dental press estét*, 8(3), 38-46.
- Coachman, C., & Calamita, M. (2012). Digital Smile Design: a tool for treatment planning and communication in esthetic dentistry. *Quintessence Dent Technol*, 35, 103-111.
- Coelho-de-Souza, F. H. (2018). *Facetas Estéticas – Resina Composta, Laminado Cerâmico e Lente de Contato* (1ª. ed). Thieme Revisiter.
- Demirci, M., Tuncer, S., Öztaş, E., Tekçe, N., & Uysal, Ö. (2015). A 4-year clinical evaluation of direct composite build-ups for space closure after orthodontic treatment. *Clinical Oral Investigations*, 19(9), 2187-2199.
- Fabre, H. S. C., Silva, A. d. O., Suzuki, L. K., Cunha, D. L., Lourenço, D. M. P., Andrade, C. A., & Castelani, F. B. (2021). Recuperação de conteúdos de dentística para estudantes da 3ª série de Odontologia. *Brazilian Journal of Development*, 7(3), 25368-25380.
- Gilmore, S. L (1997). Smile design and esthetic treatment planning. *J Colo. Dent. Assoc.* , 6(1), 20-23.
- Guerra, M. L. R. S., Venâncio, G. N., & Augusto, C. R. (2017). Fechamento de diastemas anteriores com resina composta direta: Relato de caso. *Revista da Faculdade de Odontologia de Lins*, 27(1), 63.
- Honores, M. J. C. (2019). Stability of Diastemas Closure after Orthodontic Treatment. In B. I. Aslan, & F. D. Uzuner (Eds.), *Current Approaches in Orthodontics*. IntechOpen.
- Kantrong, N., Traiveat, K., & Wongkhantee, S. (2019, 1 de outubro). Os dentes anteriores superiores naturais apresentam uma proporção crescente na direção mesio-distal. *Jornal de odontologia clínica e experimental*, 11(10), 890-897.
- Levin, E. (1978, 1 de setembro). Dental esthetics and the golden proportion. *The Journal of Prosthetic Dentistry*, 40(30), 244-252.
- Llerena-Icochea, A., Velo, M., Borges, A. F., Mondelli, R., & Furuse, A. (2020). Multidisciplinary approach for anatomical correction and diastema closure with laminates veneers – a clinical report. *Brazilian Dental Science*, 23(2).
- Magne, P., & Belser, Urs (2022). *Odontologia restauradora biomimética*. Ed Quintessence.
- Mondelli, J. (2018). *Estética e cosmética em clínica integrada restauradora*. Ed. Santos.
- Pereira, A. S., Shitsuka, D. M., Parreira, F. J., & Shitsuka, R. (2018). *Metodologia da pesquisa científica*. [ebook, Universidade Federal Santa Maria]. Repositório digital da UFSM.<https://repositorio.ufsm.br/bitstream/handle/1/15824/Lic_Computacao_Metodologia-pesquisa-Cientifica.pdf?sequence=1>
- Rufenacht, C.R. (1990). *Fundamentals of esthetics*. Carol Stream: Quintessence.
- Saha, M. K. (2017). Perception of Acceptable Range of Smiles by Specialists, General Dentists and Lay Persons and Evaluation of Different Aesthetic Paradigms. *Journal of clinical and diagnostic research*.
- Silva, A. d. O., Fabre, H. S. C., Guarneri, J. A. G., Do Amaral, A. L. M., & Suzuki, L. K. (2021). Apresentação da “Régua milimetrada para fotografias odontológicas” desenvolvida na Universidade Estadual de Londrina.. *Brazilian Journal of Development*, 7(11), 101831-101844.
- Silva, A. d. O., Fabre, H. S. C., & Tupan, S. C. C. G. (2021). Proposta de ficha clínica ilustrada para estudo do sorriso gengival. *Brazilian Journal of Development*, 7(9), 93625-93635.
- Snow S. R. (1999). Esthetic smile analysis of maxillary anterior tooth width: the golden percentage. *Journal of esthetic dentistry*, 11(4), 177-184.
- Spear, F. M., & Kokich, V. G. (2007). A Multidisciplinary Approach to Esthetic Dentistry. *Dental Clinics of North America*, 51(2), 487-505.
- Schwartz J. C. (2011). The metrics of anterior diastema closure. *Dentistry today*, 30(5), 112-115.
- Tavares, M. A. L (2016). Fechamento de diastema anterior com resina composta direta associado a tratamento ortodôntico. Monografia, Faculdade de Tecnologia de Sete Lagoas, Recife, Pernambuco, Brasil. <https://faculadefacsete.edu.br/monografia/items/show/237>