

Manifestações bucais da COVID-19: revisão integrativa da literatura

Oral manifestations of COVID-19: integrative literature review

Manifestaciones orales del COVID-19: revisión integrativa de literatura

Recebido: 13/09/2022 | Revisado: 22/09/2022 | Aceitado: 23/09/2022 | Publicado: 01/10/2022

Ingrid Cristina Nascimento Santos

ORCID: <https://orcid.org/0000-0003-2561-487X>
Centro Universitário de Patos de Minas, Brasil
E-mail: ingridcristina@unipam.edu.br

Helécio Marangon Júnior

ORCID: <https://orcid.org/0000-0002-9709-6795>
Centro Universitário de Patos de Minas, Brasil
E-mail: helveciomjr@unipam.edu.br

Thiago de Amorim Carvalho

ORCID: <https://orcid.org/0000-0003-1153-0931>
Centro Universitário de Patos de Minas, Brasil
E-mail: thiagocarvalho@unipam.edu.br

Resumo

Introdução: Lesões bucais têm sido relatadas em pacientes com COVID-19 com modificações na mucosa bucal, incluindo efeitos de infecções concomitantes. Entre as infecções concomitantes consideradas merecem destaque: Herpes, Candidose e Mucormicose. **Objetivo:** O objetivo deste estudo foi identificar as manifestações bucais em adultos que tiveram COVID-19. **Métodos:** Foi realizada uma revisão integrativa da literatura com busca nas bases de dados PUBMED, SCIELO, PERIÓDICOS CAPES e LILACS/ BVS/BIREME com as seguintes palavras-chave para busca: “oral manifestation”, “mucosal lesions”, “covid-19”, “adults” e “periodontal” associadas por meio do operador booleano “and”. **Resultados:** Após a aplicação dos critérios de elegibilidade elencados pela estratégia PRISMA-ScR, 21 artigos foram selecionados visando responder a pergunta: “Quais as manifestações bucais e periodontais mais comuns em adultos que tiveram COVID-19?”. **Conclusão:** Percebe-se que a COVID-19 e suas manifestações bucais tem sido relatadas e relacionadas, mas, são necessários mais estudos para que possam esclarecer e tornar mais claro tal relação.

Palavras-chave: COVID-19; Vírus; Lesão.

Abstract

Introduction: Oral lesions have been reported in patients with COVID-19 with changes in the oral mucosa, including effects of concomitant infections. Among the concomitant infections considered worth mentioning are: Herpes, Candidosis and Mucormycosis. **Objective:** The objective of this study was to c the oral manifestations in adults who had COVID-19. **Methods:** An integrative literature review was carried out, searching the PUBMED, SCIELO, PERIODICOS CAPES and LILACS/BVS/BIREME databases with the following search keywords: “oral manifestation”, “mucosal lesions”, “covid-19”, “adults” and “periodontal” associated using the Boolean operator “and”. **Results:** After applying the eligibility criteria listed by the PRISMA-ScR strategy, 21 articles were selected to answer the question: “What are the most common oral and periodontal manifestations in adults who have had COVID-19?”. **Conclusion:** It is noticed that COVID-19 and its oral manifestations have been reported and related, but more studies are needed to clarify and make this relationship clearer.

Keywords: COVID-19; Virus; Lesion.

Resumen

Introducción: Se han reportado lesiones orales en pacientes con COVID-19 con cambios en la mucosa oral, incluyendo efectos de infecciones concomitantes. Entre las infecciones concomitantes consideradas dignas de mención se encuentran: Herpes, Candidiasis y Mucormicosis. **Objetivo:** El objetivo de este estudio fue caracterizar las manifestaciones bucales en adultos portadores de COVID-19. **Métodos:** Se realizó una revisión integrativa de la literatura, buscando en las bases de datos PUBMED, SCIELO, PERIODICOS CAPES y LILACS/BVS/BIREME con las siguientes palabras clave de búsqueda: “manifestacion oral”, “lesiones mucosas”, “covid-19”, “adultos” y “periodontales” asociados mediante el operador booleano “y”. **Resultados:** Después de aplicar los criterios de elegibilidad enumerados por la estrategia PRISMA-ScR, se seleccionaron 21 artículos para responder a la pregunta: “¿Cuáles son las manifestaciones orales y periodontales más comunes en adultos que han tenido COVID-19?”. **Conclusión:** Se advierte que el COVID-19 y sus manifestaciones orales han sido reportadas y relacionadas, pero se necesitan más estudios para esclarecer y hacer más clara esta relación.

Palabras clave: COVID-19; Virus; Lesión.

1. Introdução

Os impactos da pandemia da COVID-19, causada pelo SARS-CoV-2 foram e vem sendo sentidos nos últimos dois anos. A COVID-19 afetou as mais diversas faixas etárias com mortalidade considerável, várias sequelas nos sobreviventes e graves impactos socioeconômicos na sociedade. Individualmente, o acometimento de vários sistemas e órgãos do organismo humano, foi relatado em pacientes com covid-19, incluindo o pulmão, trato gastrointestinal, fígado, vasos sanguíneos, sistema nervoso e rins (WHO, 2020; Zhou *et al.*, 2020).

Febre, tosse seca, falta de ar, dissmia e disgeusia estão entre os sintomas mais comuns. A doença apresenta sinais e sintomas leves em 80% dos casos, em contrapartida 20% dos pacientes podem desenvolver a forma grave e 5% podem ficar gravemente doentes e desenvolver pneumonia ou síndrome do desconforto respiratório agudo, a qual necessita de ventilação mecânica e internação em unidade de terapia intensiva (CDC, 2020).

Atualmente, pesquisas revelaram que o coronavírus adentra as células humanas através do receptor da enzima conversora de angiotensina 2 (ECA2). Dessa forma, as células onde o receptor ECA2 está distribuído podem se tornar células hospedeiras do vírus e ocasionar uma resposta inflamatória em órgãos e tecidos relacionados, como mucosa da língua e glândulas salivares (Wang *et al.*, 2020; Xu *et al.*, 2020a; Xu *et al.*, 2020b). Essa interação do SARS-CoV-2 com o receptor ECA2 pode prejudicar a sensibilidade das papilas gustativas, o que pode levar a respostas gustativas disfuncionais (Mariz *et al.*, 2020).

As manifestações bucais da COVID-19 têm sido relatadas em diversos sítios anatômicos da cavidade bucal e se apresentam de forma bastante heterogênea. A COVID-19 é uma doença que apresenta uma miríade de sinais e sintomas. Na cavidade bucal, o principal sintoma diretamente relacionado ao SARS-CoV-2 é a disgeusia, que aparece desde os primeiros dias de infecção. O desenvolvimento de úlceras e lesões induzidas pelo *Candida albicans* são alterações relacionadas à COVID-19 moderada a grave (Carvalho *et al.*, 2021).

Tem sido relatado, em vários estudos da literatura, as manifestações bucais da doença COVID-19. No estágio pré-sintomático, os sintomas exibidos são, ageusia (perda do paladar), anosmia inespecífica (perda do olfato) e hipossalivação (Vaira *et al.*, 2020). Ademais, os sinais bucais frequentemente relatados incluem lesões ulcerativas, lesões vesicobolhosas/maculares, gengivite descamativa, petéquias e coinfeções como Candidose. Palato e língua são os subsítios bucais mais acometidos, seguidos por gengiva e lábios (Santos *et al.*, 2020a).

Sobre o espectro morfológico das doenças mucocutâneas, este ainda é incerto, assim como o padrão clínico e a evolução dos pacientes acometidos. Diversas são as hipóteses que foram propostas para etiopatogênese dessas doenças, como: infecção direta pelo vírus SARS-CoV-2, lesões induzidas por coinfeções, consequências diretas do sistema imune comprometido e uma reação adversa a tratamentos e dispositivos médicos (Dziedzic & Wojtyczka, 2020).

Estudos demonstraram que a anemia por SARS-CoV-2 pode estar relacionada com as manifestações bucais observadas (Sarode *et al.*, 2020), pois os receptores ECA2, CD147, CD26 situados nos eritrócitos são alvos potenciais para a fixação do SARS-CoV-2, o que pode levar a hemólise (Cavezzi *et al.*, 2020). Em contrapartida, alguns autores sugeriram que as úlceras mucosas poderiam ser consideradas, não como manifestação primária da COVID-19, mas como coinfeção bacteriana e viral secundária a COVID-19 (Galván Casas *et al.*, 2020). Alguns estudos de casos e séries de casos, em sua maioria, não deixam claro se os casos relatados foram diretamente ocasionados por COVID-19 ou indiretamente relacionados ao estresse, ansiedade, comorbidades e tratamentos médicos aos quais os pacientes estavam sendo submetidos (Orilisi *et al.*, 2021).

Visto que as manifestações bucais associadas à COVID-19 estão se tornando uma preocupação emergente para o manejo de pacientes, é necessário que o cirurgião-dentista tenha conhecimento dessas manifestações para orientar, tratar e estabelecer, com seus pacientes, o devido controle de higiene bucal para diminuição dos sintomas manifestados. Fica claro, portanto, a importância da presença do dentista para o diagnóstico, tratamento da dor associada às lesões e cuidado dos pacientes acometidos com essas manifestações bucais associadas à COVID-19 (Brandini *et al.*, 2021; Cuevas-Gonzalez *et al.*, 2021).

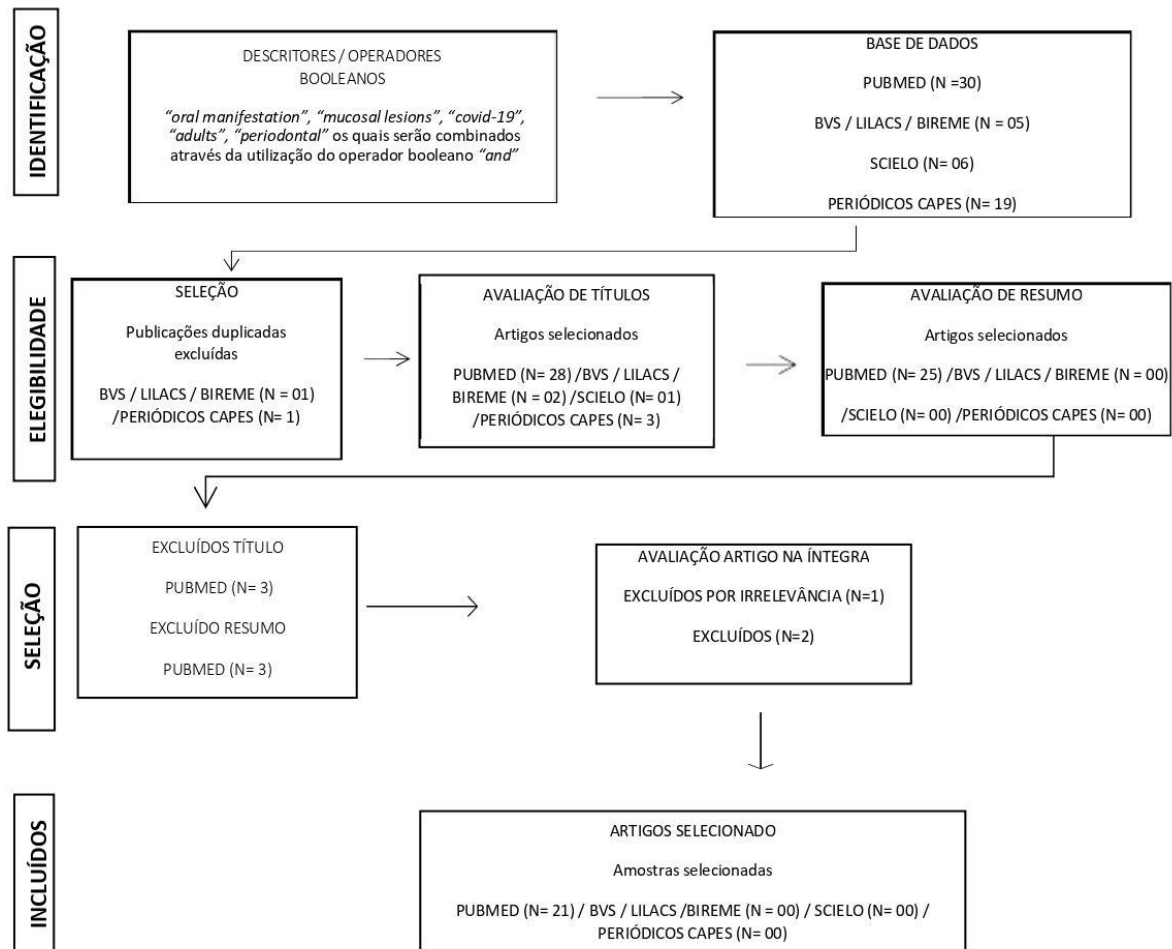
2. Metodologia

Com a finalidade de elaborar uma pergunta para nortear este estudo utilizou-se a estratégia PECO em que o componente P (pessoas/paciente) tratou-se dos pacientes adultos maiores de dezoito anos (vacinados/não vacinados) e o componente E (exposição) estava relacionado ao aparecimento de manifestações bucais em pacientes com COVID-19, o componente C (controle) esteve atrelado aos pacientes sem COVID-19/hospitalizado e o elemento O (*outcome* ou desfecho) foi caracterizado pelos tipos de lesões em mucosa, agravamento da doença periodontal e alterações sensoriais/neurológicas (Latorraca *et al.*, 2019). Com isso, foi elaborada a seguinte pergunta para o estudo: “quais as manifestações bucais e periodontais mais comuns em adultos que tiveram COVID-19?”

O presente artigo tratou-se de uma revisão integrativa da literatura com abordagem qualitativa e retrospectiva da literatura. O levantamento dos artigos científicos para a presente revisão integrativa foi realizado nas bases de dados PUBMED, SCIELO, PERIÓDICOS CAPES e LILACS/ BVS/BIREME, com o uso dos descritores, “*oral manifestation*”, “*mucosal lesions*”, “*covid-19*”, “*adults*”, “*periodontal*” os quais foram combinados por meio da utilização do operador booleano “*and*”. Para todas as buscas, nas diferentes plataformas, foram utilizados os mesmos descritores em inglês.

Os critérios de inclusão definidos para a seleção dos artigos foram: artigos publicados em português, inglês e espanhol, com data de publicação do período de março/2020 a fevereiro/2022; artigos que abordaram as manifestações bucais e periodontais mais comuns em pacientes adultos que tiveram COVID-19; artigos publicados e indexados nas referidas plataformas de pesquisa nos últimos dois anos. Revisões sistemáticas, meta-análises, ensaios clínicos randomizados e relatos de casos sobre o assunto foram, portanto, admitidos. Já critérios de exclusão definidos foram: artigos que a tratavam de manifestações bucais de COVID-19 em crianças, trabalhos da literatura cinzenta que consistem em teses, dissertações, monografias, trabalhos de conclusão de curso, capítulos de livros e outros que não tenham passado pelo processo de revisão pelos pares. O fluxograma de seleção de artigos encontra-se apresentado na Figura 1.

Figura 1 - Fluxograma do processo de seleção dos estudos primários adaptado do Preferred Reporting Items for Systematic review and Meta-Analyses (PRISMA-ScR).



Fonte: Autores.

Os artigos foram inicialmente selecionados pelos termos de busca, seguido pela leitura de título e de resumos, para qual foi levada em consideração para a resposta à pergunta do estudo, seguida da consonância com os desfechos esperados para este estudo. Após a aplicação dos critérios de elegibilidade e leitura completa dos trabalhos, 21 artigos foram selecionados.

3. Resultados

Após a aplicação dos critérios de elegibilidade foram selecionados 21 artigos para análise qualitativa. O Quadro 1 apresenta a caracterização dos estudos conforme autor, ano de publicação, periódico, tipo de estudo, objetivo e principais resultados.

Quadro 1 - Caracterização dos estudos selecionados após aplicação dos critérios de elegibilidade.

Autor/Ano	Periódico	Tipo de Estudo	Objetivo	Resultados Principais
Santos <i>et al.</i> , 2020	International Journal of Infectious diseases	Relato de Caso	Relatar um caso adicional de afecção bucal em um paciente diagnosticado com COVID-19	Os autores apresentaram um caso clínico, sustentando a hipótese de que as lesões bucais são altamente sugestivas de lesões secundárias decorrentes da deterioração da saúde sistêmica ou decorrentes de tratamentos para COVID-19.
Cruz Tapia <i>et al.</i> , 2020	Special Care in Dentistry	Relato de caso	Descrever as lesões clínico-patológicas da mucosa oral em quatro pacientes com infecção confirmada por SARS-CoV-2.	Os autores relatam quatro pacientes diagnosticados com a doença COVID-19 que apresentaram lesão tipo angina bolhosa hemorrágica, distúrbio vascular e estomatite inespecífica. Um paciente com análise histológica demonstrou infiltrado linfocítico reativo perivascular, trombose capilar focal e hemorragia. De acordo com a discriminação de outras condições locais e sistêmicas e o início sincrônico de sintomas orais e sistêmicos, foi estabelecido o diagnóstico de lesões orais provavelmente associadas à COVID-19.
Kitakawa <i>et al.</i> , 2020	European Review for Medical and Pharmacological Sciences	Relato de caso	Realizar uma discussão acerca das manifestações bucais em um paciente com diagnóstico confirmado de COVID-19.	Os autores reportaram um caso clínico de uma paciente de 20 anos, que apresentou dor de garganta intensa e cefaleia sem presença de febre. Ela testou positivo para o teste COVID-19 RT-PCR em 2 episódios. Apresentou também lesões na semimucosa mediana do lábio inferior e prurido intenso, com evolução clínica de 14 dias.
Santos <i>et al.</i> , 2020	Journal of Dental Research	Revisão sistemática	Resumir as evidências sobre a prevalência de sinais e sintomas orais em pacientes com COVID-19.	Os autores acharam uma prevalência de 45% de comprometimento gustativo, agrupados em diferentes distúrbios do paladar 38% disgeusia, 35% para hipogeusia e 24% ageusia. Distúrbios do paladar foram associados a COVID-19 (odds ratio [OR], 12,68; IC 95%, 6,41 a 25,10; $I^2 = 63%$; $P < 0,00001$), gravidade leve/moderada (OR, 2,09; IC 95%, 1,25 a 3,49; $I^2 = 66%$; $P = 0,005$), e pacientes do sexo feminino (OR, 1,64; IC 95%, 1,23 a 2,17; $I^2 = 70%$; $P = 0,0007$). As lesões da mucosa oral apresentaram múltiplos aspectos clínicos, incluindo placas brancas e eritematosas, úlceras irregulares, pequenas bolhas, petéquias e gengivite descamativa. Língua, palato, lábios, gengiva e mucosa bucal foram afetados.
Santos <i>et al.</i> , 2021	Journal of Dental Research	Metanálise	Atualizar revisão sistemática viva publicada anteriormente que resumiu evidências sobre a prevalência de sinais e sintomas orais em pacientes com COVID-19.	Os autores incluíram 183 estudos, relatando dados de 64.876 pacientes com COVID-19 em todo o mundo. A prevalência geral de distúrbios do paladar foi de 38% (IC 95% = 22% a 56%, $I^2 = 98%$). Hipogeusia, disgeusia e ageusia também foram avaliadas por uma meta-análise, e a prevalência combinada foi de 34% para hipogeusia, 33% para disgeusia e 26% para ageusia.
Cuevas-Gonzalez <i>et al.</i> , 2021	Medicine (Baltimore)	Revisão sistemática	Identificar os principais sinais e sintomas dessa doença na cavidade oral.	Os autores concluíram que os sinais/sintomas iniciais mais comuns, após o contágio do SARS-CoV-2, foram a disgeusia, a xerostomia e a ardência bucal; e os principais sinais/sintomas foram a presença de lesões ulcerativas, disgeusia e infecções por <i>Candida albicans</i> .
Brandão <i>et al.</i> , 2021	Oral Surgery, Oral Medicine, Oral Pathology and Oral Radiol.	Relato de caso	Relatar uma série de 8 casos de infecção por COVID-19, com presença de úlceras necróticas orais e ulcerações aftosas que se desenvolveram precocemente no curso da doença, após o desenvolvimento de disgeusia e afetando a língua, lábios, palato e orofaringe.	Com base nos achados deste estudo, os autores propuseram que a incidência das manifestações orais de COVID-19 pode ter sido subestimada em investigações anteriores e que as células epiteliais da língua e das glândulas salivares que expressam ECA2 pode ser suscetível à infecção por SARS-CoV-2. Após a infecção dos queratinócitos/tecidos glandulares orais, há aumento da permeabilidade das paredes celulares a patógenos estranhos e replicação viral nas células que revestem a mucosa oral, levando a úlceras e necrose.
Aragoneses <i>et al.</i> , 2021	Frontiers in medicine	Revisão sistemática c/ metanálise	Investigar os tipos de manifestações bucais da COVID-19 e sua prevalência.	Os autores tiveram achados muito heterogêneos entre os estudos: lesões orais apresentaram prevalência de 0,33 (IC 95% 0,11-0,60), lesões de xerostomia uma prevalência de 0,44 (IC 95% 0,36-0,52) e lesões aftosas 0,10 (95% CI 0,01-0,24).
Uzêda-E-Silva <i>et al.</i> , 2021	Stomatologia	Revisão sistemática	Descrever as características clínicas das lesões orais em pacientes com COVID-19.	Os autores relatam de lesões ulceradas em mucosa, eritema multiforme em lábio, língua e palato, petéquias e numerosos enanemas pustulosos, doença periodontal necrosante.
Bhujel <i>et al.</i> , 2021	British Journal of Oral and Maxillofacial Surgery	Revisão sistemática	Explorar os tipos de lesões da mucosa oral que foram relatados na literatura relacionada ao COVID-19 até 25 de março de 2021.	Os autores tiveram como achados ulceração oral em 47% dos casos, outras alterações comuns da mucosa bucal incluíram alterações na língua, como língua de morango, língua geográfica, língua fissurada e macroglossia. Como manifestações gengivais incluíram gengivite necrótica e gengivite descamativa. Em dois estudos, lesões /ulcerações hemorrágicas em até 50% dos casos e a estomatite herpética foi observada em duas séries de casos.
Saleh <i>et al.</i> , 2021	Annls of Medicine and Surgery	Relato de caso	Descrever um caso único de apresentação oral de líquen plano orofaríngeo após infecção por COVID-19.	Os autores descreveram um caso de líquen plano oral com manifestação na mucosa bucal e na língua. As lesões foram detectadas um mês após a infecção por COVID-19. O diagnóstico clínico foi estabelecido, assim como o exame histopatológico foi realizado para confirmação diagnóstica.
Saleh, Ata & Elashry, 2021	SAGE Open Medical Case Reports	Relato de caso	Relatar as manifestações clínicas da COVID-19 detectadas desde casos assintomáticos a sintomas clínicos graves com grande impacto no sistema respiratório.	Os autores reportaram um caso de aparecimento rápido da lesão oral como manifestação de herpes zoster associada à infecção por COVID-19.
Dalipi, Dragidella & Dragidella, 2021	Case Reports in Dentistry	Relato de caso	Relatar um caso de eritema multiforme oral (EM) manifestando-se como lesões orais, labiais e cutâneas em um paciente com COVID-19.	A presença de lesões orais na fase tardia do COVID-19, reportada pelos autores, pode estar relacionada à baixa imunidade do paciente ou a terapias relacionadas.
Gupta <i>et al.</i> , 2021	Journal of Clinical Neuroscience	Revisão sistemática	Avaliar os casos relatados de pacientes positivos para COVID-19, que apresentaram paralisia de Bell como única manifestação neurológica importante de março de 2020 a dezembro de 2020, e investigar a associação de SARS-CoV-2 e a paralisia de Bell.	Os autores concluíram que embora a paralisia de Bell seja causada por outros vírus, existem evidências de paralisia de Bell em pacientes com COVID-19 o que indica possível associação do vírus SARS-CoV-2 com a etiopatogenia da doença, mas, são necessárias mais pesquisas para investigar se o SARS-CoV-2 pode causar ou não a paralisia de Bell e os mecanismos exatos pelos quais o SARS-CoV-2 causa paralisia de Bell.
Eita, 2021	Case Reports Dentistry	Relato de caso	Relatar um caso clínico de uma mulher com 31 anos e com síndrome pós-aguda de COVID-19.	Os autores reportaram um caso clínico de uma mulher de 31 anos, ressaltando a presença de parosmia, disgeusia e alterações nas características da língua, como manifestações simultâneas recém-desenvolvidas após a eliminação viral. O seguimento revelou remissão completa das manifestações após um mês. Os autores puderam inferir que a síndrome pós-aguda de COVID-19 pode apresentar manifestações orais.
Nejabi <i>et al.</i> , 2021	BMC Oral Health	Relato de caso	Relatar um caso clínico de um homem com 62 anos, portador de uma lesão erosiva dolorosa na superfície dorsal da língua. Ele também se queixou de febre, tosse e alteração do paladar.	Os autores relataram que embora não houvesse outros sinais de COVID-19, a lesão erosiva dolorosa em língua persistiu. A avaliação oral foi realizada e o paciente foi orientado a praticar uma boa higiene. Após 10 dias, os autores observaram uma língua geográfica assintomática, sem febre e mialgias e a lesão da superfície dorsal da língua melhorou de grave para moderada.
Espinoza-Espinoza <i>et al.</i> , 2021	Journal of International Society Preventive and Community Dentistry	Revisão sistemática	Investigar as evidências disponíveis de uma potencial associação entre a Doença Periodontal e o risco de complicações e mortalidade por COVID-19.	Os autores por meio da avaliação da evidência usando o sistema GRADE para estudos relacionados à associação entre doença periodontal e o risco de complicações e mortalidade por COVID-19 resultou em uma certeza de evidência muito baixa.
Nijkowski <i>et al.</i> , 2022	Journal of Clinical Medicine	Revisão sistemática	Responder à pergunta "Existe uma relação entre manifestações orais e infecção por SARS-cov-2?".	Os autores relataram sintomas bucais, em particular alterações do paladar, xerostomia e ulcerações.
Doceda <i>et al.</i> , 2022	Oral Health and Preventive Dentistry	Revisão sistemática	Avaliar a potencial associação da infecção por COVID-19 com a saúde bucal.	Os autores demonstraram que pacientes com doenças periodontais ou dentárias mais graves apresentaram risco aumentado de desenvolver complicações por COVID-19 e serem internados em unidades de terapia intensiva. De acordo com os artigos incluídos, papilite lingual em forma de U e úlceras aftosas na língua foram as lesões mais frequentemente avaliadas na cavidade oral de pacientes com COVID-19, enquanto a xerostomia parece ser um sinal diagnóstico precoce de COVID-19.
Sharma <i>et al.</i> , 2022	Reviews in Medical Virology	Revisão sistemática	Avaliar a prevalência de manifestações bucais em indivíduos diagnosticados para COVID-19.	Os autores exploraram as manifestações bucais e dentárias mais comumente encontradas na COVID-19 e identificaram que a perda da acuidade do paladar, xerostomia e anosmia foram frequentemente relatadas. Infecções oportunistas como mucormicose e aspergilose foram relatadas durante o tratamento devido à ingestão prolongada de esteróides.
Erbaş <i>et al.</i> , 2022	International Journal of Dermatology	Revisão sistemática	Investigar a literatura sobre manifestações específicas de COVID-19 na mucosa oral.	Os autores tiveram como achados mais comum a síndrome de Kawasaki, além disso, úlceras orais incluindo úlceras aftosas, hemorrágicas e necróticas. Outras lesões relatadas incluindo pústula, máculas, bolhas, enanema maculopapular e lesões semelhantes a eritema multiforme.

Fonte: Autores.

4. Discussão

A COVID-19 (SARS-CoV-2) é uma infecção viral com manifestações em diversos órgãos do corpo humano com variáveis graus de complicações. Recentes evidências demonstraram alterações na cavidade bucal relacionadas à COVID-19 como apresentações primárias e secundárias (Aragoneses *et al.*, 2021; Bhujel *et al.*, 2021; Nijakowski *et al.*, 2022). Na cavidade bucal, a ocorrência anatômica dessas manifestações é variada, podendo estarem localizadas em diferentes sítios anatômicos como língua, palato, gengiva, mucosa e lábio (Santos *et al.*, 2020a; Santos *et al.*, 2020b, Santos *et al.*, 2021). Entretanto, há uma escassez de estudos abordando a incidência de manifestações bucais na COVID-19 (Uzêda-e-Silva *et al.*, 2021). A seguir serão identificadas as manifestações bucais.

O comprometimento do paladar, ageusia (perda completa do paladar), disgeusia (sabor alterado), hipogeusia (diminuição do paladar) foram relatados como sintomas iniciais mais frequentes, antes até do diagnóstico da doença. A provável origem desse comprometimento seria devido ao neurotropismo periférico e à toxicidade direta nas papilas gustativas ou no epitélio olfativo. A anosmia ou perda da sensação de olfato é frequentemente relatada em associação com o comprometimento do paladar em pacientes com COVID-19, mas permanece ambíguo se o comprometimento gustativo é um resultado da disfunção olfativa ou é uma manifestação primária do vírus (Cuevas-Gonzalez *et al.*, 2021; Doceda *et al.*, 2022; Eita, 2021; Sharma *et al.*, 2022).

Lesões em mucosa bucal como úlceras aftosas, lesões mucocutânea, erosões, lesões semelhantes a placas, língua geográfica, candidose, mucormicose, angina bolhosa hemorrágica, úlceras de herpes zoster, úlceras associadas à reativação de herpes simples (HSV-1), sialodente foram relatadas em pacientes com suspeita de COVID-19 e em indivíduos confirmados. A origem dessas lesões em mucosa com a COVID-19 ainda não está clara. Estudos publicados que falam sobre as lesões bucais se manifestam como resultado da redução da imunidade em pacientes ou como consequência do tratamento administrado para COVID-19 (Cruz Tapia *et al.*, 2020; Kitakawa *et al.*, 2020; Brandão *et al.*, 2021; Dalipi *et al.*, 2021; Nejabi *et al.*, 2021; Saleh; Ata & Elashry, 2021; Saleh *et al.*, 2021, Erbas *et al.*, 2022).

Paralisia facial foi retratada em alguns estudos como o primeiro sintoma observado em pacientes com SARS-CoV-2 e foi sugerido que a paralisia facial periférica deveria ser adicionada no espectro de manifestações neurológicas associadas ao COVID-19 (Gupta *et al.*, 2021; Sharma *et al.*, 2022).

Neuralgia trigeminal foi relatada em indivíduos com SARS-CoV-2, destacando-se como manifestação clínica, para os portadores, a presença de dor lancinante na região direita com duração de alguns segundos e desencadeada por um leve toque da pele do couro cabeludo. No entanto, mais estudos são necessários para estabelecer a neuropatologia para essa infecção viral (Doceda *et al.*, 2022; Sharma *et al.*, 2022).

Em relação à Disfunção temporomandibular, o impacto psicológico da COVID-19 está levando ao seu agravamento, bem como do bruxismo e da ansiedade em pacientes com a doença (Sharma *et al.*, 2022).

No que diz respeito à relação entre doença periodontal e a COVID-19, estudos tem demonstrado que a periodontite grave e o sangramento gengival foram observados com mais frequência em pacientes com COVID-19. Ademais, a doença periodontal poderia aumentar a gravidade da infecção por SARS-CoV-2, devido a aspiração de saliva com patógenos periodontais. É digno de nota que os tecidos periodontais inflamados atuariam como reservatório de citocinas pró-inflamatória que poderiam ser disseminadas de maneira sistêmicas, exacerbando a inflamação preexistente (Espinoza-Espinoza *et al.*, 2021; Doceda *et al.*, 2022).

5. Conclusão

Concluimos que, apesar da existência de diversas lesões patológicas identificadas na cavidade bucal de pacientes que foram infectados pelo vírus SARS-CoV-2 não se deve relacioná-lo unicamente como causador das manifestações bucais, visto

que o paciente, quando infectado pela doença, fica com seu sistema imunológico debilitado, propiciando o desenvolvimento de manifestações por patógenos oportunistas, ademais, medicamentos administrados, durante o tratamento, poderiam também favorecer o aparecimento dessas manifestações. Sendo assim, são essenciais mais estudos que esclareçam e investiguem com mais cautela qual a relação entre o SARS-CoV-2 e as manifestações bucais da COVID-19.

Diante da possibilidade de publicações futuras envolvendo a temática, tem-se como vertentes a serem exploradas a associação do vírus SARS-CoV-2 com a etiopatogenia de doenças que envolvem a cavidade bucal, como por exemplo a paralisia de Bell e a realização de estudos mais criteriosos e aprofundados com relação a persistência destas lesões na cavidade bucal em pacientes que tiveram COVID-19.

Referências

- Aragoneses, J., Suárez, A., Algar, J., Rodríguez, C., López-Valverde, N., & Aragoneses, J. M. (2021). Oral Manifestations of COVID-19: Updated Systematic Review With Meta-Analysis. *Frontiers in Medicine*, 8. <https://doi.org/10.3389/fmed.2021.726753>
- Bhujel, N., Zaheer, K., & Singh, R. P. (2021). Oral mucosal lesions in patients with COVID-19: a systematic review. *The British Journal of Oral & Maxillofacial Surgery*, 59(9), 1024–1030. <https://doi.org/10.1016/j.bjoms.2021.06.011>
- Brandão, T. B., Gueiros, L. A., Melo, T. S., Prado-Ribeiro, A. C., Nesrallah, A. C. F. A., Prado, G. V. B., Santos-Silva, A. R., & Migliorati, C. A. (2020). Oral lesions in patients with SARS-CoV-2 infection: could the oral cavity be a target organ? *Oral Surgery, Oral Medicine, Oral Pathology and Oral Radiology*. <https://doi.org/10.1016/j.oooo.2020.07.014>
- Brandini, D. A., Takamiya, A. S., Thakkar, P., Schaller, S., Rahat, R., & Naqvi, A. R. (2021). Covid-19 and oral diseases: Crosstalk, synergy or association? *Reviews in Medical Virology*, 31(6), e2226. <https://doi.org/10.1002/rmv.2226>
- Carvalho, T. de A., Silva, D. L. M., Oliveira, L. C., Machado, F. C., Andrade, R. S. de, & Novais, V. R. (2021). O que a cavidade oral pode mostrar em pacientes com COVID-19? Revisão integrativa da literatura. *Research, Society and Development*, 10(4), e17710414072. <https://doi.org/10.33448/rsd-v10i4.14072>
- Cavezzi, A., Troiani, E., & Corrao, S. (2020). COVID-19: hemoglobin, iron, and hypoxia beyond inflammation. A narrative review. *Clinics and Practice*, 10(2). <https://doi.org/10.4081/cp.2020.1271>
- CDC Weekly, C. (2020). The Epidemiological Characteristics of an Outbreak of 2019 Novel Coronavirus Diseases (COVID-19) — China, 2020. *China CDC Weekly*, 2(8), 113–122. <https://doi.org/10.46234/ccdcw2020.032>
- Cruz Tapia, R. O., Peraza Labrador, A. J., Guimaraes, D. M., & Matos Valdez, L. H. (2020). Oral mucosal lesions in patients with SARS-CoV-2 infection. Report of four cases. Are they a true sign of COVID-19 disease? *Special Care in Dentistry*, 40(6), 555–560. <https://doi.org/10.1111/scd.12520>
- Cuevas-Gonzalez, M. V., Espinosa-Cristóbal, L. F., Donohue-Cornejo, A., Tovar-Carrillo, K. L., Saucedo-Acuña, R. A., García-Calderón, A. G., Guzmán-Gastelum, D. A., & Cuevas-Gonzalez, J. C. (2021). COVID-19 and its manifestations in the oral cavity: A systematic review. *Medicine*, 100(51), e28327. <https://doi.org/10.1097/MD.00000000000028327>
- Dalipi, Z. S., Dragidella, F., & Dragidella, D. K. (2021). Oral Manifestations of Exudative Erythema Multiforme in a Patient with COVID-19. *Case Reports in Dentistry*, 2021, 1–8. <https://doi.org/10.1155/2021/1148945>
- Doceda, M.V., Gavriioglou, M., Petit, C., Huck, O. (2022). Oral Health Implications of SARS-CoV-2/COVID-19: A Systematic Review. *Oral Health Prev Dent*. 27:20(1):207-218. <https://doi.org/10.3290/j.ohpd.b2960801>
- Dziedzic, A., & Wojtyczka, R. (2020). The impact of coronavirus infectious disease 19 (COVID-19) on oral health. *Oral Diseases*. <https://doi.org/10.1111/odi.13359>
- Eita, A. A. B. (2021). Parosmia, Dysgeusia, and Tongue Features Changes in a Patient with Post-Acute COVID-19 Syndrome. *Case Reports in Dentistry*, 2021, 1–5. <https://doi.org/10.1155/2021/3788727>
- Erbaş, G. S., Botsali, A., Erden, N., Ari, C., Taşkın, B., Alper, S., & Vural, S. (2022). COVID-19-related oral mucosa lesions among confirmed SARS-CoV-2 patients: a systematic review. *International Journal of Dermatology*, 61(1), 20–32. <https://doi.org/10.1111/ijd.15889>
- Espinoza-Espinoza, D.A.K., Dulanto-Vargas, J.A., Cáceres-LaTorre, O.A., Lamas-Castillo, F.E., Flores-Mir, C., Cervantes-Ganoza, L.A., López-Gurreonero, C., Ladera-Castañeda, M.I., Cayo-Rojas, C.F. (2021). Association Between Periodontal Disease and the Risk of COVID-19 Complications and Mortality: A Systematic Review. *J Int Soc Prev Community Dent.*, 30;11(6):626-638. https://doi.org/10.4103/jispcd.JISPCD_189_21
- Galván Casas, C., Català, A., Carretero Hernández, G., Rodríguez-Jiménez, P., Fernández Nieto, D., Rodríguez-Villa Lario, A., Navarro Fernández, I., Ruiz-Villaverde, R., Falkenhain, D., Llamas Velasco, M., García-Gavín, J., Baniandrés, O., González-Cruz, C., Morillas-Lahuerta, V., Cubiró, X., Figueras Nart, I., Selda-Enriquez, G., Romani, J., Fustà-Novell, X., & Melian-Olivera, A. (2020). Classification of the cutaneous manifestations of COVID-19: a rapid prospective nationwide consensus study in Spain with 375 cases. *British Journal of Dermatology*. <https://doi.org/10.1111/bjd.19163>
- Gupta, S., Jawanda, M. K., Taneja, N., & Taneja, T. (2021). A systematic review of Bell's Palsy as the only major neurological manifestation in COVID-19 patients. *Journal of Clinical Neuroscience*, 90, 284–292. <https://doi.org/10.1016/j.jocn.2021.06.016>
- Kitakawa, D., Oliveira, F.E., Neves de Castro, P., Carvalho, L.F.C.S. (2020). Short report - Herpes simplex lesion in the lip semimucosa in a COVID-19 patient. *Eur Rev Med Pharmacol Sci.*, 24(17):9151-9153. doi: 10.26355/eurrev_202009_22863.

- Latorraca, C.D.O.C., Rodrigues, M., Pacheco, R.L., Martimbianco, A.L.C., Riera, R. (2019). Busca em bases de dados eletrônicas da área da saúde: por onde começar. *Diagn Tratamento*, 24(2):59-63.
- Mariz, B. A. L. A., Brandão, T. B., Ribeiro, A. C. P., Lopes, M. A., & Santos-Silva, A. R. (2020). New Insights for the Pathogenesis of COVID-19-Related Dysgeusia. *Journal of Dental Research*, 99(10), 1206–1206. <https://doi.org/10.1177/0022034520936638>
- Nejabi, M. B., Noor, N. A. S., Raufi, N., Essar, M. Y., Ehsan, E., Shah, J., Shah, A., & Nemat, A. (2021). Tongue ulcer in a patient with COVID-19: a case presentation. *BMC Oral Health*, 21. <https://doi.org/10.1186/s12903-021-01635-8>
- Nijkowski, K., Wyzga, S., Singh, N., Podgórski, F., & Surdacka, A. (2022). Oral Manifestations in SARS-CoV-2 Positive Patients: A Systematic Review. *Journal of Clinical Medicine*, 11(8), 2202. <https://doi.org/10.3390/jcm11082202>
- Orlisi, G., Mascitti, M., Togni, L., Monterubbianesi, R., Tosco, V., Vitiello, F., Santarelli, A., Putignano, A., & Orsini, G. (2021). Oral Manifestations of COVID-19 in Hospitalized Patients: A Systematic Review. *International Journal of Environmental Research and Public Health*, 18(23), 12511. <https://doi.org/10.3390/ijerph182312511>
- Saleh, W., Ata, F., & Elashry, M. M. (2021a). Is COVID-19 infection triggering oral herpes zoster? A case report. *SAGE Open Medical Case Reports*, 9, 2050313X2110657. <https://doi.org/10.1177/2050313x211065793>
- Saleh, W., SHawky, E., Halim, G. A., & Ata, F. (2021b). Oral lichen planus after COVID-19, a case report. *Annals of Medicine and Surgery*, 72, 103051. <https://doi.org/10.1016/j.amsu.2021.103051>
- Santos, J.A.D., Normando, A. G. C., Carvalho da Silva, R. L., Acevedo, A. C., De Luca Canto, G., Sugaya, N., Santos-Silva, A. R., & Guerra, E. N. S. (2020a). Oral Manifestations in Patients with COVID-19: A Living Systematic Review. *Journal of Dental Research*, 100(2), 141–154. <https://doi.org/10.1177/0022034520957289>
- Santos, J.A.D., Normando, A. G. C., Carvalho da Silva, R. L., Acevedo, A. C., De Luca Canto, G., Sugaya, N., Santos-Silva, A. R., & Guerra, E. N. S. (2021). Oral Manifestations in Patients with COVID-19: A 6-Month Update. *Journal of Dental Research*, 100(12), 1321–1329. <https://doi.org/10.1177/00220345211029637>
- Santos, J.A.D., Normando, A. G. C., Carvalho da Silva, R. L., De Paula, R. M., Cembranel, A. C., Santos-Silva, A. R., & Guerra, E. N. S. (2020b). Oral mucosal lesions in a COVID-19 patient: New signs or secondary manifestations? *International Journal of Infectious Diseases*, 97, 326–328. <https://doi.org/10.1016/j.ijid.2020.06.012>
- Sarode, G. S., Sarode, S. C., Gadbail, A. R., Gondivkar, S., Sharma, N. K., & Patil, S. (2020). Are oral manifestations related to SARS-CoV-2 mediated hemolysis and anemia? *Medical Hypotheses*, 110413. <https://doi.org/10.1016/j.mehy.2020.110413>
- Sharma, P., Malik, S., Wadhwan, V., Palakshappa, S.G., & Singh, R. (2022). Prevalence of oral manifestations in COVID-19: A systematic review. *Reviews in Medical Virology*, <https://doi.org/10.1002/rmv.2345>
- Uzêda-E-Silva, V.D., Sá, I.B., Martins, J., Pedreira, N., Vieira, V.P.S., Silva, B.H.M. (2021) Oral lesions associated with COVID-19: A systematic review. *Stomatologija*, 23(1):3-8.
- Vaira, L. A., Deiana, G., Fois, A. G., Pirina, P., Madeddu, G., De Vito, A., Babudieri, S., Petrocelli, M., Serra, A., Bussu, F., Ligas, E., Salzano, G., & De Riu, G. (2020). Objective evaluation of anosmia and ageusia in COVID -19 patients: Single-center experience on 72 cases. *Head & Neck*. <https://doi.org/10.1002/hed.26204>
- Wang, C., Wu, H., Ding, X., Ji, H., Jiao, P., Song, H., Li, S., & Du, H. (2020). Does infection of 2019 novel coronavirus cause acute and/or chronic sialadenitis? *Medical Hypotheses*, 140, 109789. <https://doi.org/10.1016/j.mehy.2020.109789>
- WHO. (2022). Painel da OMS COVID-19. *Organização Mundial da Saúde*. Retrieved Sep, 2022, from <https://covid19.who.int/>
- Xu, H., Zhong, L., Deng, J., Peng, J., Dan, H., Zeng, X., Li, T., & Chen, Q. (2020a). High expression of ACE2 receptor of 2019-nCoV on the epithelial cells of oral mucosa. *International Journal of Oral Science*, 12. <https://doi.org/10.1038/s41368-020-0074-x>
- Xu, J., Li, Y., Gan, F., Du, Y., & Yao, Y. (2020b). Salivary Glands: Potential Reservoirs for COVID-19 Asymptomatic Infection. *Journal of Dental Research*, 99(8), 989. <https://doi.org/10.1177/0022034520918518>
- Zhou, P., Yang, X.L., Wang, X.G., Hu, B., Zhang, L., Zhang, W., Si, H.R., Zhu, Y., Li, B., Huang, C.L., Chen, H.D., Chen, J., Luo, Y., Guo, H., Jiang, R.D., Liu, M.Q., Chen, Y., Shen, X.R., Wang, X., & Zheng, X.S. (2020). A pneumonia outbreak associated with a new coronavirus of probable bat origin. *Nature*, 579(7798). <https://doi.org/10.1038/s41586-020-2012-7>