

Osteonecrose dos maxilares relacionada ao uso de medicamentos revisão de literatura

Osteonecrosis of the jaws related to medication use literature review

Revisión de la literatura sobre osteonecrosis de los maxilares relacionada con el uso de medicamentos

Recebido: 29/09/2022 | Revisado: 07/10/2022 | Aceitado: 08/10/2022 | Publicado: 14/10/2022

Lilian Aparecida Pasetti

ORCID: <https://orcid.org/0000-0002-2392-4922>
Centro Universitário do Paraná, Brasil
E-mail: lilianpasetti@hotmail.com

Clayton Luiz Gorny Junior

ORCID: <https://orcid.org/0000-0002-4542-9789>
Centro Universitário do Paraná, Brasil
E-mail: claytongorny@gmail.com

Lucas Caetano Uetanabaro

ORCID: <https://orcid.org/0000-0003-4708-6422>
Centro Universitário do Paraná, Brasil
E-mail: lucas3011@hotmail.com

Bruna Bernardi Dulnik

ORCID: <https://orcid.org/0000-0003-2013-0200>
Centro Universitário do Paraná, Brasil
E-mail: bernardidulnik@gmail.com

Djeniffer Dos Santos Silva

ORCID: <https://orcid.org/0000-0002-0950-5596>
Centro Universitário do Paraná, Brasil
E-mail: djeniffersilva5@gmail.com

Jeferson Luis de Oliveira Stroparo

ORCID: <https://orcid.org/0000-0003-1094-530X>
Centro Universitário do Paraná, Brasil
Universidade Positivo, Brasil
E-mail: jef_stroparo@hotmail.com

Resumo

Os bifosfonatos são agentes farmacológicos utilizados no tratamento da perda óssea mediada por osteoclastos devido à osteoporose, doença de Paget, doenças malignas metastáticas, com efeito adverso do seu uso se tem a osteonecrose. O presente trabalho tem como objetivo realizar uma revisão da literatura sobre osteonecrose induzida por medicamentos, avaliando suas características clínicas, fisiológicas e farmacológicas. A pesquisa será realizada através de plataformas digitais como: Lilacs, Pubmed, Scielo e Google scholar, com os seguintes termos: osteonecrose dos maxilares, osteonecrose por bifosfonatos, osteonecrose, bifosfonatos, tendo por maior enfoque trabalhos completos que abordam o tema na forma de revisão da literatura ou caso clínico.

Palavras-chave: Osteonecrose dos maxilares; Osteonecrose por bisfosfonatos; Osteonecrose; Bifosfonatos.

Abstract

Bisphosphonates are pharmacological agents used in the treatment of osteoclast-mediated bone loss due to osteoporosis, Paget's disease, metastatic malignancies, with the adverse effect of their use being osteonecrosis. The objective of this work is to carry out a review of the literature on drug-induced osteonecrosis, evaluating its clinical, physiological and pharmacological characteristics. The research will be carried out through digital platforms such as: Lilacs, Pubmed, Scielo and Google scholar, with the following terms: osteonecrosis of the jaws, osteonecrosis by bisphosphonates, osteonecrosis, bisphosphonates, I have as a major focus complete works that address the topic in the form of a review gives literature or clinical case.

Keywords: Osteonecrose two jaws; Bisphosphonate osteonecrosis; Osteonecrosis; Bisphosphonates.

Resumen

Os bifosfonatos são agentes farmacológicos utilizados no tratamento da perda óssea mediada por osteoclastos devido à osteoporosis, doença de Paget, doenças malignas metastáticas, com efeito adverso do seu use se tem a osteonecrose. O presente trabalho tem como objetivo realizar uma revision da literatura sobre osteonecrose induzida por medicamentos, evaluando sus características clinicas, fisiologicas y farmacologicas. A pesquisa será realizada a través

de plataformas digitais como: Lilacs, Pubmed, Scielo y Google acad mico, com os seguintes t rminos: osteonecrose dos maxilares, osteonecrose por bifosfonatos, osteonecrose, bifosfonatos, tendo por maior enfoque trabalhos completos que abordam o tema na forma de revis o da literatura o caso cl nico.

Palabras clave: Osteonecrose dos maxilares; Osteonecrosa por bisfosfonatos; Osteonecrosa; Bifosfonatos.

1. Introdu o

A osteonecrose tem como defini o a exposi o  ssea necr tica na regi o maxilo-mandibular por ao menos oito semanas em pacientes com hist rico de uso de medica es para o tratamento de c ncer  sseo ou metast tico, osteoporose ou doen a de Paget, sem radioterapia na  rea afetada. Clinicamente pode apresentar sinais de inflama o como dor, rubor e supura o, a osteonecrose dos maxilares raramente ocorre de forma espont nea, em sua grande maioria   resultado de interven es cir rgicas em pacientes que receberam tratamento com as medica es antirreabsortivas e bifosfonatos. (Anesi et al., 2019; Gonz lez et al., 2020).

Essas medica es inibem a remodela o  ssea, causando um aumento de densidade nos ossos, o que os torna uma escolha eficaz no tratamento de osteoporose e c ncer metast tico. O processo de remodela o  ssea tem in cio pela reabsor o que   mediada por osteoclastos, nesse processo o osso absorvido   substituído por tecido  sseo novo, os bifosfonatos causam a apoptose dos osteoclastos enquanto as medica es antirreabsortivas inibem a fun o dos osteoclastos. Os osteoclastos da regi o da maxila s o mais suscetíveis aos efeitos dos bisfosfonatos, se ocorrer ac mulo destes no osso, a um n vel t xico, podem afetar a sobreviv ncia dos osteoclastos e suas c lulas de origem. (Rollason et al., 2016; HE et al., 2020; Medeiros et al., 2020; Dorigan et al., 2021, Cunha et al., 2022).

A osteonecrose   uma das complica es mais graves que podem ocorrer durante ou ap s o uso dos bifosfonatos, a ocorr ncia   mais comum quando administrado via endovenosa, por m pode ocorrer em todas as vias de administra o. A Associa o Americana de Cirurgi es Orais e Maxilofaciais (AAOMS) classifica em 4 est gios, de 0 a 3 de acordo com as caracter sticas cl nicas e radiol gicas da les o. (Ruggiero et al., 2014).

Segundo a AAOMS para se diferenciar a osteonecrose mandibular relacionada a medicamentos (MRONJ) de outras patologias deve-se avaliar a presen a dos hist ricos cl nicos, sinais e sintomas: tratamento atual ou pr vio com medica es antiangiog nicas ou antirreabsortivas, aus ncia do hist rico de radioterapia ou c ncer metast tico na regi o de cabe a e pesco o, presen a de osso exposto ou f stula intra ou extraoral na regi o maxilofacial por tempo superior a 8 semanas. (Ruggiero et al., 2014).

2. Metodologia

O presente trabalho tem como objetivo realizar uma revis o da literatura sobre osteonecrose induzida por medicamentos, avaliando suas caracter sticas cl nicas, fisiol gicas e farmacol gicas. A pesquisa ser  realizada atrav s de plataformas digitais como: Lilacs, Pubmed, Scielo e Google scholar, com os seguintes termos: osteonecrose dos maxilares, osteonecrose por bifosfonatos, osteonecrose, bifosfonatos, tendo por maior enfoque trabalhos completos que abordam o tema na forma de revis o da literatura ou caso cl nico.

3. Remodela o  ssea

O processo de remodela o  ssea acontece quando o osso j  anoso ou lesado   removido atrav s dos osteoclastos e substituído por tecido  sseo novo pelos osteoblastos. Os osteoclastos tem origem de c lulas tronco, e fun o de reabsorver o tecido  sseo atrav s da secre o de  cido e enzima proteol tica que degradam as prote nas da matriz e o col geno durante a reabsor o, os osteoblastos s o c lulas formadoras de tecido  sseo, tem origem mesenquimal, produzem prote nas

extracelulares como colágeno do tipo I, que constitui a maior parte da matriz óssea, fosfatase alcalina e osteocalcina. (Liu et al., 2020).

A remodelação óssea passa por quatro fases consecutivas, se inicia na fase de ativação quando os osteoclastos são recrutados para o tecido ósseo lesado, fase de reabsorção quando os osteoclastos reabsorvem o tecido ósseo velho, fase de reversão quando os osteoclastos sofrem apoptose e os osteoblastos novos são recrutados e a fase de formação onde os osteoblastos formam uma matriz mineralizada. (Liu et al., 2020).

A estrutura óssea é um tecido conjuntivo especializado formado através de células e matriz mineralizada, que passam por um processo de homeostase onde ocorre a remodelação óssea, quando esse processo entra em desequilíbrio o tecido ósseo sofre uma reabsorção excessiva podendo gerar patologias que têm como opção o tratamento com bifosfonatos (BFs). (Chaves et al., 2018).

A região maxilofacial é altamente vascularizada, o que torna a maxila e a mandíbula áreas de maior predisposição a osteonecrose, a ação dos BFs sobre essa região dificulta o suprimento sanguíneo e o reparo ósseo favorecendo o desenvolvimento da patologia. (Chaves et al., 2018).

Bifosfonatos são usadas para a prevenção de fraturas ósseas, osteoporose e câncer metastático, entre os seus efeitos adversos está a osteonecrose mandibular associada a medicamentos (ONJ) que se caracteriza pela exposição de osso necrótico ou que pode se apresentar friável. (HE et al., 2020).

4. Farmacologia dos Bifosfonatos

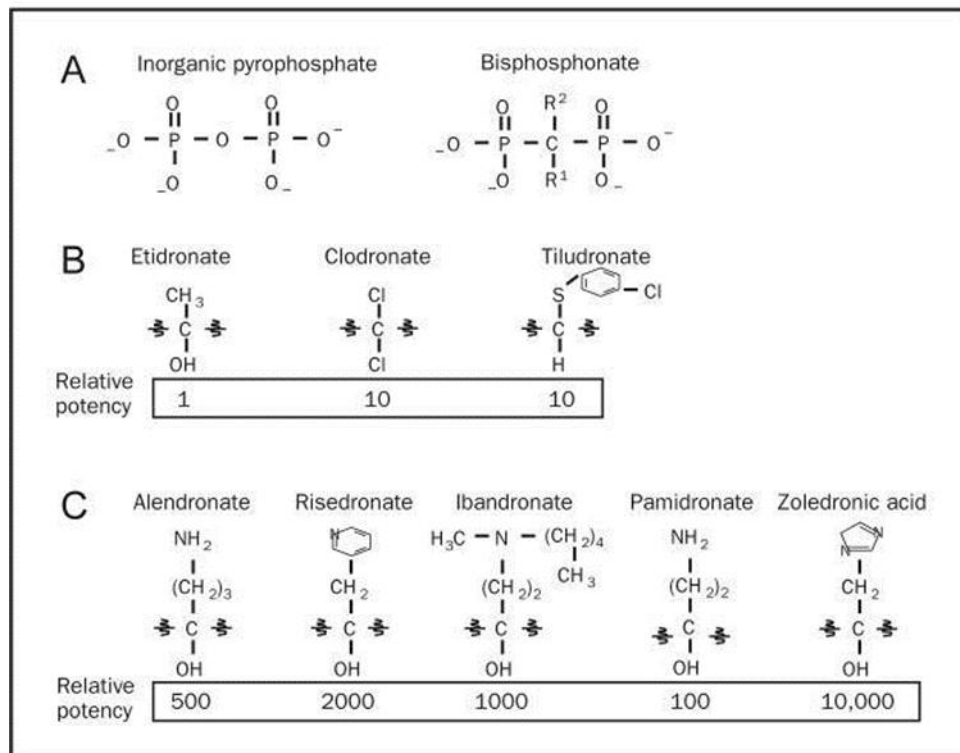
Os bifosfonatos são medicações que inibem o processo de reabsorção óssea, apresentam efeito antirreabsortivo, atuam na diminuição da reabsorção óssea induzindo a apoptose dos osteoclastos. Os BFs têm alta afinidade por cristais de hidroxiapatita presente nos ossos. No processo de reabsorção óssea, essas medicações são fagocitadas junto a matriz óssea que foi degradada por enzimas proteolíticas e ácidos, após a fagocitose os BFs passam a atuar dentro dos osteoclastos dificultando o seu funcionamento. (Rollason et al., 2016; HE et al., 2020; Medeiros et al., 2020; Dorigan et al., 2021, Cunha et al., 2022).

Bifosfonatos são quimicamente análogas ao pirofosfato inorgânico PPI (substância endógena encontrada nos ossos) um subproduto de reações fisiológicas normais que realizam o equilíbrio da remineralização óssea endógena, assim como o PPI, os BFs tem alta afinidade por minerais ósseos e se ligam a cristais de hidroxiapatita e inibem a sua degradação, impedindo a reabsorção óssea. (He et al., 2020).

Os BFs se diferenciam do PPI apenas pela presença de um carbono central em sua estrutura química (Figura 1A), apresenta os BFs de primeira geração são quimicamente compostos por hidroxila ligada ao carbono central, o que aumenta a afinidade dos BFs por cálcio (Figura 1B), apresenta a segunda e terceira geração dos BFs que contem nitrogênio em sua estrutura química (Figura 1C). (Drake et al., 2008).

A classe de medicações dos BFs se divide em dois grupos os nitrogenados e os não nitrogenados. Essa classificação se dá através das variações moleculares de suas cadeias laterais. Os BFs não nitrogenados são representados por: clodronato, etidronato e tiludronato (Figura 1B), mais antigos na família dos BFs atuam induzindo a apoptose celular, apresentam efeito antirreabsortivo, são usados com frequência no tratamento de osteoporose e na prevenção de fraturas ósseas. Já os nitrogenados são representados por: alendronato, ibandronato, pamidronato, risedronato e zoledronato (Figura 1C), uma geração mais recente de BFs, são mais ativos, atuam inibindo a enzima farnesil difosfato sintase, responsável pela lipidação de proteínas nas vias de mevalonato, quando esse processo não ocorre causa a ruptura dos osteoclastos e sua apoptose, estes BFs são utilizados com frequência no tratamento de doenças neoplásicas. (Anesi et al, 2019).

Figura 1: Estruturas químicas do pirofosfato inorgânico e dos bifosfonatos.



Fonte: Drake et al. (2008).

As medicações que causam a osteonecrose podem ser antiangiogênicas que inibem a formação de novos vasos sanguíneos, interrompendo a cascata de sinalização da angiogênese ou antirreabsortivas que tem função de reduzir o processo de reabsorção óssea, diminuindo a osteoclastogênese. (Ruggiero et al., 2014; Chaves et al., 2018).

Entre as vias de administração dos BFs a intravenosa é a que se tem um maior risco de ocorrência de ONJ, enquanto os BFs administrados por via oral tem um maior risco quando o tempo de tratamento é superior a 3 anos. (Rollason et al., 2016).

5. Classificação das Lesões

As lesões decorrentes da osteonecrose maxilar podem ser classificadas por diferentes características e os mais recentes estudos classificam a gradação das lesões em estágios, sendo estágio 0 o mais brando e estágio 3 o mais severo. (Shibahara, 2019).

A osteonecrose maxilar associada ao uso de medicamentos pode ficar assintomática por várias semanas, meses ou anos, mas é possível que alguns sinais e sintomas sejam identificados antes do desenvolvimento clínico da doença, tais como: dor, mobilidade dental, aumento de volume da mucosa, eritema, ulceração, drenagem de secreção em boca, exposição óssea, osteomielite e fratura patológica. (Martins, et al., 2009).

Na maioria dos casos, as lesões são sintomáticas quando há infecção e resposta inflamatória tecidual local. Apesar destas complicações serem observáveis tanto na maxila como na mandíbula, a maior incidência é na mandíbula e, frequentemente, ocorrem após extração dental, mas podem também ocorrer espontaneamente. (Martins, et al., 2009).

Importante frisar que para a distinção de outras patologias ósseas, a definição da osteonecrose dos maxilares, segundo a Associação Americana de Cirurgiões Bucocomaxilofaciais (AAOMS), é a presença de três características: 1) Tratamento anterior ou atual com BFT, 2) exposição de osso necrótico nos maxilares, persistente por mais de 8 semanas, 3) não apresentar

história de radioterapia na região. (Passeri et al., 2011).

Shibahara elaborou um quadro (Quadro 1) detalhando as características clínicas apresentadas em cada estágio da doença, destacando além dos sintomas clínicos também o diagnóstico de imagem:

Quadro 1: Estágios da MRONJ.

Estágio 0	Sintomas clínicos: ausência de exposição/ necrose óssea, bolsa periodontal profunda, dente solto, úlcera da mucosa oral, inchaço, formação de abscesso, trismo, hipoestesia/ dormência do lábio inferior (sintoma de Vincent), dor não odontogênica. Achados de imagem: osso alveolar esclerótico, espessamento e esclerose da lâmina dura, alvéolo de extração de dente remanescente.
Estágio 1	Sintomas clínicos: exposição óssea assintomática / necrose sem sinais de infecção ou fístula na qual o osso é palpável com uma sonda. Achados de imagem: osso alveolar esclerótico, espessamento e esclerose da lâmina dura, alvéolo de extração de dente remanescente
Estágio 2	Sintomas clínicos: exposição / necrose óssea associada a infecção ou fístula na qual o osso é palpável com uma sonda. A área exposta do osso envolve dor e vermelhidão, com ou sem drenagem. Achados de imagem: imagem mista de osteosclerose/ osteólise difusa do osso alveolar, espessamento do canal mandibular, reação periosteal, sinusite maxilar, formação de sequestro.
Estágio 3	Sintomas clínicos: exposição/ necrose óssea associada a dor, infecção ou pelo menos um dos seguintes sintomas, ou fístula na qual o osso é palpável com uma sonda. Exposição/ necrose óssea sobre o osso alveolar (por exemplo, atingindo a borda inferior da mandíbula ou ramo mandibular, ou atingindo o seio maxilar ou ramo mandibular ou osso da bochecha). Como resultado, fratura patológica ou fístula extraoral, formação de fístula nasal / seio maxilar ou osteólise avançada estendendo-se até a borda inferior da mandíbula ou seio maxilar. Achados de imagem: osteosclerose/ osteólise do osso circundante (osso da bochecha, osso palatino), fratura mandibular patológica, e osteólise estendendo-se até o assoalho do seio maxilar.

Fonte: Adaptado de Shibahara (2019).

Nota-se que quanto mais avançado o estágio da patologia, maior é o nível de exposição óssea, sendo que no estágio 0 não há exposição/necrose óssea e que no estágio 3 a necrose/exposição óssea são severas podendo resultar em fratura patológica ou fístula extraoral, formação de fístula nasal/seio maxilar ou osteólise avançada estendendo-se até a borda inferior da mandíbula ou seio maxilar. (Shibahara, 2019).

6. Fatores de Risco

Imprescindível considerar também fatores de risco da osteonecrose maxilar relacionada a medicamentos e qual o nível de preocupação estes fatores de riscos devem trazer diante do diagnóstico da osteonecrose ou diante de cenários clínicos em que se faz necessária a prevenção. (Carvalho et al., 2018).

Os mais recentes estudos dividem os fatores de risco entre: “a) fatores relacionados às drogas; b) fatores locais e c) fatores sistêmicos”. (Ruggiero et al., 2014; Carvalho et al., 2018).

Os fatores relacionados as drogas são as condições de risco desenvolvidas em razão do uso dos medicamentos antitumorais, sejam eles os bisfosfonatos (BPs) ou outros, como o denosumabe, por exemplo. No entanto, há um consenso entre os pesquisadores que acerca dos fatores relacionados às drogas, o maior desencadeador da doença é de fato o bisfosfonato, que corresponde à imensa maioria dos casos, e a sua potência, via de administração, e tempo de tratamento com os BPs são condições identificadas como grandes fatores de risco. (Ruggiero et al., 2014; Carvalho et al., 2018).

O quadro a seguir (Quadro 2) traz as especificações dos fármacos mais comumente associados ao desenvolvimento da necrose óssea maxilar: (Carvalho, 2018).

Quadro 2: Características clínicas e comerciais das drogas associadas a osteonecrose dos maxilares.

Classe farmacológica	Ano de aprovação pela FDA (*; **)	Comercializados no Brasil	Potência antirresorptiva (Hamadeh et al, 2015)	Nomes comerciais (laboratório)	Via de administração	Indicações
Bisfosfonatos que não contém nitrogênio						
Etidronato	1977	Não	1	Didronel (Procter & Gamble)	Oral	Osteoporose Doença de Paget
Cidronato	Não aprovada pela FDA Canadá (1992), Europa (1985)	Sim	10	Bonefós (Bayer) Ostac (Asta)	Intravenoso	Hipercalemia vinculada a malignidade Mieloma múltiplo
Tiludronato	1997	Não	10	Skelid (Aventis)	Oral	Doença de Paget
Alquilamino bisfosfonatos						
Pamidronato	1991	Sim	100	Aredia (Novartis)	Intravenoso	Hipercalemia vinculada a malignidade Prevenção de metástases ósseas a partir da mama, próstata e câncer do pulmão Controle de mieloma múltiplo Doença de Paget
Alendronato	1995	Sim	100-1000	Fosamax (Msd), Alendronato de sódio (Legrand, Biosintética, Sandoz, Germed, Nova Química, Brainfarma, Biolan Sanus), Bonalen (União Química), Minusorb (UCI Farma), Cleveron (Trb Pharma), Ostenan (Marjan), Bonagran (Legrand), Ostra T (Teuto), Ossomax (Globo), Alenost (Wyeth), Endrostan (Delta), Ostelox (Melcon), Boneprev (Sandoz), Osteoral (Aché), Osteoform (EMS), Alendil (Farmoquímica), Alendrus (Brainfarma), Alendósseo (EMS), Endronax (Solvay Farm), Terost (Bio Ativus)	Oral	Osteoporose Doença de Paget Osteogenese imperfeita da infância

Fonte: Carvalho (2018).

Quadro 2 (Continuação1): Características clínicas e comerciais das drogas associadas a osteonecrose dos maxilares.

<i>Classe farmacológica</i>	<i>Ano de aprovação pela FDA (†; **)</i>	<i>Comercializados no Brasil</i>	<i>Potência antirresorptiva (Hamadeh et al, 2015)</i>	<i>Nomes comerciais (laboratório)</i>	<i>Via de administração</i>	<i>Indicações</i>
Ibandronato	2005	Sim	1000-10000	Boniva/Bonviva (Roche), Ibandronato de sódio (Aché)	Oral	Osteoporose
Bifosfonatos que contem nitrogênio						
Risendronato	1998	Sim	1000-10000	Actonel (Aventis), Osteotrat (Aché), Risedronato sódico (Prati, Donaduzzi, Biossintética, EMS, Sigma Pharma, Germed, Legrand)	Via oral	Osteoporose Doença de Paget
Zoledronato	2001	Sim	>10000	Zometa (Novartis), Ácido Zoledrônico (Eurofarma, TKS), Zolibbs (Libbs), Zobone (TKS), Blaztere (Dr. Reddy's), Aclasta (Novartis), Reclast (Novartis)	Intravenoso	Hipercalemia vinculada a malignidade Prevenção de metástases ósseas a partir da mama, próstata e câncer do pulmão Controle de mieloma múltiplo Osteoporose Doença de Paget
Outros antirresorptivos						
Denosumab	2010	Sim	Similar ao zoledronato	Prolia (GlaxoSmithKline), Xgeva (Amgen)	Subcutâneo	Osteoporose Para aumentar a massa óssea nos tratamentos de câncer de próstata ou de mama Prevenção de metástase óssea de tumores sólidos Tumor ósseo de células gigantes.
Antiangiogênicos						
Bevacizumab	2004	Sim		Avastin (Roche)	Intravenoso	Câncer colo-retal, pulmão, mama e rins metastático Câncer epitelial de ovário, tuba uterina e peritoneal.
Sunitinib	2006	Sim		Sutent (Pfizer)	Oral	Carcinoma de células renais avançado Tumores estromais gastrointestinais Tumores neuroendócrinos do pâncreas avançado.

Fonte: Carvalho (2018).

Quadro 2 (Continuação2): Características clínicas e comerciais das drogas associadas a osteonecrose dos maxilares.

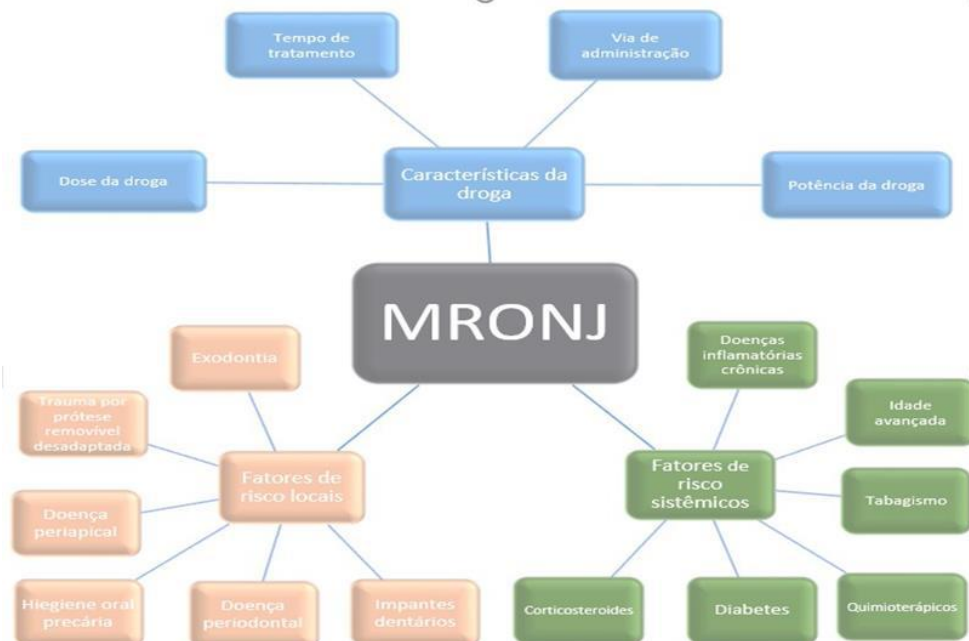Classe farmacológica	Ano de aprovação pela FDA (² , ²¹)	Comercializados no Brasil	Potência antirresorptiva (Hamadeh et al, 2015)	Nomes comerciais (laboratório)	Via de administração	Indicações
Lenalidomida	2005	Sim		Revlimid (Celgene)	Oral	Mieloma múltiplo Síndrome mielodisplásica Tratamento da reação hansênica do tipo eritematosa nodoso ou tipo II Úlcera aftosa - associada a imunodeficiência Doença do enxerto contra hospedeiro

Fonte: Carvalho (2018).

Os fatores de risco locais, também chamados de fatores de risco odontológicos são aqueles associados a área pré-disposta a apresentar as lesões. Os fatores de risco locais ou odontológicos são citados como desencadeadores da imensa maioria dos casos da doença. Entre os fatores de risco locais é possível citar: cirurgia dentoalveolar (extrações e implantes), trauma por próteses removíveis desadaptadas, doença periodontal e/ou periapical e higiene bucal precária. (Velaski et al., 2020).

Já os fatores de risco sistêmicos são os fatores que estão associados às condições de saúde do paciente, e os principais fatores de risco sistêmicos relatados pela literatura são: tratamento com quimioterapia, terapia com eritropoietina, hemodiálise, doenças inflamatórias crônicas, hipotireoidismo, corticoterapia, diabetes mellitus, idade avançada, tabagismo, obesidade e doenças da cavidade bucal. (Velaski et al., 2020).

Figura 2: Fatores de risco da MRONJ (fatores de risco locais, sistêmicos e relacionados à droga).



Fonte: Velaski et al. (2020).

7. Tratamento da MRONJ

Quanto ao tratamento da osteonecrose, este pode variar de acordo com o estágio da doença. Quanto mais avançado o estágio da doença maior deve ser a intervenção terapêutica, e mais complexo se torna o tratamento. (Martins et.al, 2009).

O tratamento da Osteonecrose maxilar é bastante complexo e diversos protocolos terapêuticos tem sido utilizados com índices variáveis de sucesso. Neste prisma, importante ressaltar que a prevenção é de suma importância, considerando que a maioria dos casos decorre de algum fator traumático, quadros infecciosos que levam ao rompimento da mucosa oral, infecções, exposição e necrose óssea. (Martins et.al, 2009).

O protocolo de prevenção deve incluir avaliação clínica antes do tratamento com os bisfosfonatos ou antirreabsortivos ser iniciado, para que se eliminem os focos de infecção, seguido de consultas odontológicas periódicas para eliminar possíveis fatores traumáticos, monitoramento do nível do metabolismo ósseo e orientação dos pacientes quanto aos riscos de desenvolverem a necrose óssea, pois é de extrema importância que o paciente tenha consciência do risco de desenvolver a patologia. (Martins et.al, 2009).

A decisão sobre a melhor abordagem para o tratamento de pacientes com ONM, em suas diferentes gradações, deve ser feita por uma equipe multidisciplinar e considerar o estado geral do paciente e a relação de risco/benefício. Diferentes modalidades terapêuticas podem ser empregadas de maneira associada, como medidas profiláticas e/ou estabilizadoras. Além disso, o conhecimento contínuo e atualizado do profissional é essencial para o tratamento desses pacientes. (Ribeiro et al., 2018).

Os principais objetivos do tratamento da osteonecrose de mandíbula são eliminar a dor, controlar a infecção e minimizar a progressão da necrose óssea. A literatura possui diversos relatos de tratamentos em todos os estágios da doença, quer sejam conservadoras ou invasivas. Nas principais diretrizes publicadas, a escolha do tipo de tratamento está vinculada ao estágio clínico do paciente (Carvalho et.al. 2018).

Neste prisma, para melhor aceção do tratamento desta patologia, muitos profissionais e estudiosos da área costumam separar o tratamento da osteonecrose em duas terapias distintas, que podem ser aplicadas em momentos distintos ou de forma simultânea, quais sejam: a) terapia preventiva e b) terapia restaurativa ou curativa, conforme se detalhará adiante. (Martins et.al, 2009).

8. Terapias Preventivas

Os protocolos de terapias preventivas aplicadas à MRONJ são essenciais para o controle da doença, e o profissional deve sempre alertar aos pacientes que possuem fatores de risco e estão predispostos a desenvolver a doença sobre a importância de boas práticas de higiene e prevenção, de forma continua e consistente. (Carvalho et.al. 2018).

A prevenção traz resultados a médio e longo prazo que são significativos. Estudos recentes revelam que pacientes que receberam tratamento odontológico preventivo, antes de iniciar o esquema terapêutico com drogas antirreabsortivas e antiangiogênicas, tiveram uma redução de 50% no risco de desenvolver MRONJ. (Carvalho et.al. 2018).

Sem sombra de dúvidas a prevenção é a melhor e mais importante estratégia para o tratamento da osteonecrose maxilar associada ao uso de medicamentos. Por isso, antes do início do tratamento antirreabsortivo, se a condição sistêmica permitir, é essencial que o paciente seja avaliado por um dentista especializado em cirurgia maxilofacial, a fim de otimizar o estado de saúde bucal e monitorar quaisquer possíveis fontes infecção. (Foncea et al, 2020).

Assim que o tratamento antirreabsortivo iniciar, consultas periódicas ao dentista devem fazer parte da rotina do paciente e assim ser mantida indefinidamente, idealmente as consultas devem ocorrer a cada 3 a 6 meses, com o objetivo de prevenir e tratar cáries e doença periodontal em estágio inicial, para que assim seja evitada a necessidade de procedimentos cirúrgicos odonto-maxilares invasivos (Foncea et al, 2020).

Em pacientes que necessitam de tratamento odontológico, recomenda-se optar por terapias odontológicas menos invasivas possíveis. Em caso de infecção dentária o tratamento periodontal ativo deve ser tratado em todos os casos, apesar do risco de desenvolver osteonecrose de maxilar, com a fim de evitar complicações associadas a um processo infeccioso agudo no território maxilofacial. (Foncea et al, 2020).

Todos os pacientes recém diagnosticados com doenças que necessitem o uso de medicamento antirreabsortivos e antiangiogênicos, devem ser referenciados a um cirurgião dentista para que sejam submetidos a avaliação odontológica completa e para que o tratamento odontológico seja instituído antes do início da terapia oncológica. O plano de tratamento deve ser agressivo e deve objetivar a eliminação completa de infecções agudas e áreas de potencial infecção e a implementação de um protocolo preventivo e eficiente de higiene oral. (Carvalho et al. 2018).

Importante ressaltar que o cirurgião-dentista, ao tratar pacientes com risco de desenvolver ou que já tenham o diagnóstico da MRONJ, deve sempre ter como objetivo priorizar e apoiar os pacientes em tratamento oncológico que recebem antirreabsortivo ou antiangiogênico por via intravenosa, bem como beneficiar muito do efeito terapêutico dos medicamentos controlando as dores ósseas e reduzindo a incidência de outras complicações ósseas. Importante também preservar a qualidade de vida do paciente por meio da reafirmação e educação do paciente, controle da dor, e controle de infecções secundárias. (Ruggiero et al., 2009; Martins, 2016).

9. Terapias Restaurativas ou Curativas

As terapias restaurativas ou curativas são as terapias aplicadas para quadros mais avançados da doença, quando somente a terapia preventiva já não é mais suficiente para amenizar os sintomas. Via de regra a terapia restaurativas incluiu o uso de medicamentos antimicrobianos e antibióticos a base de penicilina, sendo que em estágios mais severos se faz necessária a intervenção cirúrgica para realização de desbridamento ou ressecção. (Carvalho, 2018).

A literatura traz uma divisão da terapia restaurativas em tratamento conservador e tratamento cirúrgico. O tratamento conservador, embora não leve a uma completa resolução das lesões, pode sintomaticamente proporcionar alívio a longo prazo. (Khan et al., 2016; Duarte, 2016).

Inicialmente acreditava-se que o melhor tratamento para a MRONJ seria o conservador, para evitar procedimentos invasivos. Contudo, diversos relatos clínicos têm demonstrado a eficiência da manipulação cirúrgica dessas lesões. As intervenções podem ser locais ou radicais, a depender da extensão do osso a ser manipulado. (Carvalho, 2018).

As intervenções locais referem-se ao osso alveolar e podem ser executadas em ambulatório e são utilizadas nos estágios 2 e 3 enquanto intervenções radicais são executadas em pacientes com amplos segmentos de osso necrótico que atinjam estruturas ósseas além do processo alveolar e normalmente são executadas em centros cirúrgicos por profissionais especializados (estágio 3). A medicação do paciente submetido à estes tratamentos cirúrgicos envolve a administração de antibióticos como com amoxicilina metronidazol, antes e depois do procedimento (Carvalho, 2018).

10. Protocolo Geral de Tratamento da MRONJ

Trabalhando diante da possibilidade de implementação de um protocolo geral de tratamento para pacientes com MRONJ é necessário associar a terapia preventiva com a terapia restaurativa. O quadro abaixo traz um plano de tratamento integrado para a MRONJ: (Teixeira, 2019).

Figura 3: Plano de tratamento para MRONJ.

Estágios da MRONJ	Tratamento
Em risco	- Nenhum tratamento indicado - Orientações de higiene - Educação do paciente(esclarecer riscos)
Estágio 0	- Orientações de higiene - Educação do paciente(esclarecer riscos) - Manejo sistêmico, incluindo uso de analgésicos e antibióticos a base de penicilina
Estágio 1	- Orientações de higiene - Educação do paciente(esclarecer riscos) - Enxaguatórios bucais de ação antibacteriana - Acompanhamento clínico trimestral - Proteção do osso exposto ao trauma mastigatório. - Analgésicos - Revisão das indicações da terapia com antirreabsortivos
Estágio 2	- Enxaguatórios bucais de ação antibacteriana - Analgésicos - Irrigação local com clorexidina ou PVPI - Antibióticos a base de penicilina
Estágio 3	- Enxaguatórios bucais de ação antibacteriana - Antibióticos a base de penicilina - Analgésicos - Debridamento Cirúrgico ou Ressecção

Fonte: Adaptado de Ruggiero et al. (2014); Khan et al. (2016) e Teixeira (2019).

Necessário frisar que a conduta terapêutica a ser adotada para o tratamento da MRONJ irá depender de todas as condições clínicas apresentadas por cada paciente/e, sendo necessário o acompanhamento com o médico oncologista juntamente com o cirurgião-dentista, para que tanto a terapia principal, quanto a terapia preventiva ou restaurativa da MRONJ tenham resultados positivos. (Teixeira, 2019).

11. Conclusão

Na revisão de literatura realizada através das plataformas digitais pode-se observar que o número de publicações sobre a osteonecrose vem crescendo em conjunto ao uso dos bifosfonatos, embora sua fisiopatologia ainda seja enigmática a busca por estudos na área é constante, sendo que fica visível através das publicações que a osteonecrose dos maxilares é uma patologia com alto grau de morbidade.

A associação do uso de bifosfonatos e procedimentos orais ainda é o maior fator causal da osteonecrose, se instala e progride de forma rápida. Dentro da revisão de literatura realizada foi possível concluir que os bifosfonatos são medicações amplamente utilizada para tratamento de patologias osteodegenerativas e metastáticas, a osteonecrose aparece como uma consequência do uso da associação do uso das medicações e uma intervenção odontológica causa sintomas de dor e

comprometimento do sistema mastigatório, o que afeta de maneira significativa a qualidade de vida dos pacientes, realizar o tratamento dessa patologia ainda é obstáculo, tendo em vista que os protocolos de tratamento são apenas sintomáticos e não curativos.

Para a prevenção da osteonecrose e um diagnóstico precoce os pacientes que necessitem de terapia com medicações antiangiogênicas ou antirreabsortivas devem ser encaminhados a uma avaliação com o cirurgião dentista, com o propósito de se realizar procedimentos necessários antes do início da terapia, alguns protocolos são utilizados para definir os procedimentos prévios a ser realizado sendo o mais atual o da AAOMS.

Referências

- Anesi, A., Generali, L., Sandoni, L., Pozzi, S., & Grande, A. (2019). From Osteoclast Differentiation to Osteonecrosis of the Jaw: Molecular and Clinical Insights. *International journal of molecular sciences*, 20(19), 4925. <https://doi.org/10.3390/ijms20194925>
- Carvalho, L. N. V., Duarte, N. T., Figueiredo, M. A., Ortega, K. L. Osteonecrose dos maxilares relacionada ao uso de medicações: Diagnóstico, tratamento e prevenção. *Revista CES Odontologia, Medellin*, 31(2)48-63, 2018.
- Chaves, R. A. da C., Órfão, A. M. A., Júnior, W. B., Queiroz, T. P., & Faloni, A. P. (2018). Bifosfonatos e Denosumabes: mecanismos de ação e algumas implicações para a implantodontia. *Revista Brasileira Multidisciplinar - ReBraM*, 21(2), 66-80. <https://doi.org/10.25061/2527-2675/ReBraM/2018.v21i2.483>
- Cunha, R. C. D. da, Sousa, R. V. de, Ribeiro, P. J. T., & Pires, L. P. B. (2022). Prevention and treatment of medication-related osteonecrosis of the jaw: an integrative review. *Research, Society and Development*, 11(8), e1011830539. <https://doi.org/10.33448/rsd-v11i8.30539>
- Drake, M. T., Clarke, B. L., & Khosla, S. (2008). Bisphosphonates: mechanism of action and role in clinical practice. *Mayo Clinic proceedings*, 83(9), 1032–1045. <https://doi.org/10.4065/83.9.1032>
- Duarte, R. M. Fatores desencadeantes de osteonecrose na consulta de cirurgia oral - gestão do paciente e abordagens terapêuticas. Trabalho de Conclusão de Curso (Mestrado em Medicina Dentária). Instituto Superior de Ciências da Saúde Egas Moniz, Almada, 2016.
- Dorigan, M. C., Matias, J. B., Tognetti, V. M., & Torres, S. C. M. (2021). Bisphosphonate-induced osteonecrosis of the jaws: a literature review. *Research, Society and Development*, 10(16), e92101623466. <https://doi.org/10.33448/rsd-v10i16.23466>
- Fonca, C., Bischoffshausen, K. V., Teuber, C., Ramírez, H., GOÑI, I., Sanchez, C., Retamal, I. N., & VargaS, A. (2020). Osteonecrosis de los maxilares asociada a medicamentos: revisión de la literatura y propuesta para la prevención y manejo. *Revista Médica do Chile, Santiago*, 148(7)983-991, 2020.
- González, D. A. A., Villasana, J. E. M., Cruz, Y. J. T. C., & Campos, A. U. (2020). Actualización de medicamentos asociados a necrosis avascular de los maxilares: Perspectiva y revisión de literatura. *Revista Asociación Dental Mexicana, Ciudad de México*, 77(4)197-202, 2020.
- He, L., Sun, X., Liu, Z., & Niu, Y. (2020). Pathogenesis and multidisciplinary management of medication-related osteonecrosis of the jaw. *International Journal of Oral Science, Sichuan*, 12(30)2020. <https://doi.org/10.1038/s41368-020-00093-2>
- Khan, A., Morrison, A., Cheung, A., Hashem, W., & Compston, J. (2016). Osteonecrosis of the jaw (ONJ): diagnosis and management in 2015. *Osteoporosis international: a journal established as result of cooperation between the European Foundation for Osteoporosis and the National Osteoporosis Foundation of the USA*, 27(3), 853–859. <https://doi.org/10.1007/s00198-015-3335-3>
- Liu, Y., Zong, Y., Shan, H., Lin, Y., Xia, W., Wang, N., Zhou, L., Gao, Y., Ma, X., & Jiang, C. (2020). MicroRNA-23b-3p participates in steroid-induced osteonecrosis of the femoral head by suppressing ZNF667 expression. *Steroids*, 163, 108709. <https://doi.org/10.1016/j.steroids.2020.108709>
- Martins, B. B. (2016). Osteonecrose dos maxilares associada a fármacos anti-reabsorção óssea. Trabalho de Conclusão de Curso (Mestrado em Medicina Dentária). Universidade Fernando Pessoa, Porto.
- Martins, M. A. T., Giglio, a. D., Martins, M. D., Pavesi, V. C. S., & Lascale, c. A. (2009). Osteonecrose dos maxilares associada ao uso de bisfosfonatos: importante complicação do tratamento oncológico. *Revista Brasileira de Hematologia e Hemoterapia, São Paulo*, 31(1)41-46, 2009.
- Medeiros, I. L. de., Rebouças, S. C. R., Souza Junior, F. de A. de, Araújo Neto, G. H. de., Pinheiro, S. S., & Barroso, M. L. F. (2020). Dental implants and osteonecrosis of maxilaries associated with biphosphonate: an integrative review. *Research, Society and Development*, 9(10), e6519108622. <https://doi.org/10.33448/rsd-v9i10.8622>
- Passeri, L. A., Bértol, M. B., & Abuabara, A. (2011). Osteonecrose dos maxilares associada ao uso de bisfosfonatos. *Revista Brasileira de Reumatologia, São Paulo*, 51(4)401-407, 2011.
- Ribeiro, G. H., Chrun, E. S., Dutra, K. L., Daniel, F. I., & Grando, L. J. (2018). Osteonecrose da mandíbula: revisão e atualização em etiologia e tratamento. *Brazilian Journal of Otorhinolaryngology, São Paulo*, 84(1)102-108, 2018. doi.org/10.1016/j.bjorl.2017.05.008
- Rollason, V., Laverrière, A., Macdonald, L. C., Walsh, T., Tramèr, M. R., & Vogt-Ferrier, N. B. (2016). Interventions for treating bisphosphonate-related osteonecrosis of the jaw (BRONJ). *Cochrane Database of Systematic Reviews, Geneva*, (2)2016. 10.1002/14651858.CD008455.
- Ruggiero, S. L., Dodson, T. B., Fantasia, J., Goodday, R., Aghaloo, T., Mebhotra, B., O’Ryan, F.. American Association of Oral and Maxillofacial Surgeons Position Paper on Medication- Related Osteonecrosis of the Jaw-2014 Update. *Journal of Oral and Maxillofacial Surgery, New York*, 72(10)1938-1956, 2014. [doi=10.1016/j.joms.2014.04.031](https://doi.org/10.1016/j.joms.2014.04.031).

Shibahara T. (2019). Antiresorptive Agent-Related Osteonecrosis of the Jaw (ARONJ): A Twist of Fate in the Bone. *The Tohoku journal of experimental medicine*, 247(2), 75–86. <https://doi.org/10.1620/tjem.247.75>

Teixeira, C. M. Osteonecrose dos maxilares associada ao uso de medicamentos: do diagnóstico ao tratamento. Trabalho de Conclusão de Curso (Bacharelado em Odontologia). Universidade do Sul de Santa Catarina, Tubarão, 2019.

Velaski, D. P., Hochmuller, M. B., Koth, V. S., Barbieri, S. Etiopatogenia da osteonecrose maxilar relacionada a bisfosfonatos. *Revista Biosáude*, Londrina, 22(2)84-96, 2020.