

Estudo comparativo entre os peelings químicos superficiais de ácido salicílico e ácido mandélico no tratamento de acne vulgar: uma revisão bibliográfica

Comparative study between salicylic acid and mandelic acid superficial chemical peelings in the treatment of acne vulgar: a bibliographic review

Estudio comparativo entre peelings químicos superficiais de ácido salicílico y ácido mandélico en el tratamiento del acné vulgar: una revisión bibliográfica

Recebido: 17/10/2022 | Revisado: 27/10/2022 | Aceitado: 28/10/2022 | Publicado: 02/11/2022

Nicolly Severo de Oliveira Leandro

ORCID: <https://orcid.org/0000-0001-5529-4251>

Centro Universitário UniFavip Wyden, Brasil

E-mail: nicollyleandro14@outlook.com

Thawany Ferreira dos Santos Silva

ORCID: <https://orcid.org/0000-0002-3588-9992>

Centro Universitário UniFavip Wyden, Brasil

E-mail: anyferreirads@hotmail.com

Renata Pinto Ramos

ORCID: <https://orcid.org/0000-0002-9049-5064>

Centro Universitário UniFavip Wyden, Brasil

E-mail: renataramosbiom@gmail.com

Resumo

Introdução: A acne é um problema de pele comum que se dá por meio de uma inflamação nos folículos pilosos. É uma doença crônica que pode gerar lesões inflamatórias, não inflamatórias ou um misto das duas. Ela pode aparecer em diferentes regiões do corpo, mas normalmente acomete mais o rosto, tendo assim motivos distintos para sua aparição. **Objetivo:** Compreender melhor como a utilização destes dois ácidos por meio do tratamento com peelings químicos age nas lesões causadas pela acne e quais os benefícios apresentados na pele. **Metodologia:** O estudo teve como base a metodologia de revisão integrativa da literatura, sendo de caráter exploratório, que se trata da análise de informações já abordadas anteriormente, de maneira sistematizada e ordenada. **Resultado:** Todos os peelings foram bem tolerados ao final do estudo. Em relação aos efeitos adversos, não houve muitas complicações e foram facilmente revertidos. Ademais, verificou-se que no verão as lesões agravavam em detrimento do suor, causando um aumento do sebo nos folículos pilosos, resultando em um maior crescimento da *Cutibacterium acnes*. **Considerações finais:** Com todas as análises realizadas, deduz-se que a eficácia entre os peelings de ácido salicílico e ácido mandélico são proporcionais ao serem usados para tratar a acne vulgar.

Palavras-chave: Acne vulgar; Abrasão química; Ácido salicílico; Ácidos mandélicos; Terapêutica.

Abstract

Introduction: Acne is a common skin problem that occurs through inflammation in the hair follicles. It is a chronic disease that can generate inflammatory, non-inflammatory or a mixture of both. It can appear in different regions of the body, but it usually affects the face more, thus having different reasons for its appearance. **Objective:** To better understand how the use of these two acids through treatment with chemical peels acts on the lesions caused by acne and what are the benefits presented on the skin. **Methodology:** The study was based on the methodology of integrative literature review, being of an exploratory nature, which is the analysis of information addressed previously, in a systematic and orderly manner. **Result:** All peels were well tolerated at the end of the study. Regarding adverse effects, there were not many complications and they were easily reversed. Furthermore, it was found that in summer the lesions worsened to the detriment of sweat, causing an increase in sebum in the hair follicles, resulting in a greater growth of *Cutibacterium acnes*. **Final considerations:** With all the analyzes carried out, it is deduced that the effectiveness between salicylic acid and mandelic acid peels is proportional to being used to treat acne vulgaris.

Keywords: Acne vulgaris; Chemexfoliation; Salicylic acid; Mandelic acids; Therapeutics.

Resumen

Introducción: El acné es un problema común de la piel causado por la inflamación de los folículos pilosos. Es una enfermedad crónica que puede generar procesos inflamatorios, no inflamatorios o una mezcla de ambos. Puede aparecer en diferentes regiones del cuerpo, pero normalmente afectar más al rostro, por lo que tiene diferentes motivos

para su aparición. Objetivo: Comprender mejor cómo actúa el uso de estos dos ácidos a través del tratamiento con peelings químicos sobre las lesiones provocadas por el acné y cuáles son los beneficios que presenta sobre la piel. Método: El estudio se basó en la metodología de revisión integradora de literatura, siendo de carácter exploratorio, que es el análisis de información ya abordada anteriormente, de manera sistemática y ordenada. Resultado: Todas las exfoliaciones fueron bien toleradas al final del estudio. En cuanto a los efectos adversos, no hubo muchas complicaciones y fueron fácilmente revertibles. Además, se comprobó que en verano las lesiones empeoraban en detrimento del sudor, provocando un aumento de sebo en los folículos pilosos, dando como resultado un mayor crecimiento de *Cutibacterium acnes*. Consideraciones finales: Con todos los análisis realizados se puede deducir que la efectividad entre los peelings con ácido salicílico y ácido mandélico es proporcional a que se utilicen para tratar el acné vulgar.

Palabras clave: Acné Vulgar; Quimioexfoliación; Ácido salicílico; Ácidos mandélicos; Terapéutica.

1. Introdução

A pele é conhecida como o maior órgão do ser humano, sendo constituído por sete camadas que funcionam para a proteção de músculos, ossos, ligamentos e órgãos internos. Por ter a capacidade de proteger, a pele é exposta a fatores externos que acarretam na aparição de inúmeras doenças. Com isso, a pele pode ser classificada em diversos tipos, apresentando-se em pele oleosa, pele sensível, pele seca, pele mista, pele normal e pele acneica, a última pertencendo a classe de doença crônica mais comum encontrado na pele (Alagić *et al.*, 2022).

A acne é um problema de pele comum que se dá por meio de uma inflamação nos folículos pilosos. É uma doença crônica que pode gerar lesões inflamatórias, não inflamatórias ou um misto das duas. Ela pode aparecer em diferentes regiões do corpo, mas normalmente acomete mais o rosto, tendo assim motivos distintos para sua aparição. Sua formação advém por meio de um aumento da produção de sebo na glândula sebácea, proporcionando um ambiente nutritivo propício para a presença da *Cutibacterium acnes*, uma bactéria anaeróbia colonizadora que causa inflamação por meio da liberação de enzimas extracelulares. Os problemas acneicos começam a surgir na puberdade, podendo estender-se até a fase adulta e ali prevalecer por tempo indeterminado. Existem diferentes fatores que acometem no seu aparecimento entre eles o estresse, uso de certos tipos de cosméticos, alimentação e problemas hormonais, entre outros, o que resulta também na aparição de diversos tipos de acne (Dréno, 2016; Kanwar *et al.*, 2018).

A acne vulgar tem causa multifatorial, e é capaz de deixar graves sequelas estéticas. Pode ser caracterizada de acordo com a tipologia das lesões apresentadas, podendo ser nodular, cística, papula-pustulosa grave, comedogênica, fulminante, conglobata, neonatal, iatrogênica, cosmética e hiperandrogênica, variando os graus de acometimento de acordo com elas, indo do grau I, o mais leve, até o grau V, o mais grave e de difícil tratamento. No grau I, a acne é conhecida por ser não inflamatória, com presença de comedões. No grau II, além da presença de muitos comedões, também há presença de lesões papulo-pustulosas de pequenas dimensões, contendo até 3mm de diâmetro. No grau III, os cistos e nódulos começam a aparecer, apresentando dimensões de até 2 cm de diâmetro. O grau IV apresenta múltiplos nódulos inflamatórios, formação de abscessos e fístulas. O grau V é de difícil aparição, já que além das mesmas lesões que a acne grau IV apresenta, terá presença de febre, artralgia e leucocitose. As lesões são classificadas em três tipos de severidade: Leve, moderada e grave, como apresentado da tabela 1 (de Oliveira, Torquetti & do Nascimento, 2020; de Souza, Ramos, Torres, de Souza, & de Araújo, 2020).

Tabela 1 - Classificação da gravidade da acne.

Classificação da gravidade da acne

Gravidade	Definição
Leve	< 20 comedões, < 15 lesões inflamatórias ou < 30 lesões totais
Moderada	20 a 100 comedões, 15 a 50 lesões inflamatórias ou 30 a 125 lesões totais
Grave	> 5 cistos, contagem total de comedões > 100, contagem total de inflamações > 50 ou > 125 lesões totais

Nesses tópicos

Acne vulgar >



© 2022 Merck & Co., Inc., Rahway, NJ, EUA e suas afiliadas. Todos os direitos reservados.

Fonte: Merck & Co, Inc, Rahway, Nj, EUA e suas afiliadas. Todos os direitos reservados.

São inúmeros os métodos utilizados para o tratamento da acne vulgar, podendo variar de acordo com a gravidade de cada caso, desde a utilização de métodos mais leves como uso de sabonetes, até o uso de remédios sistêmicos em casos mais graves (Sutaria, Masood & Schlessinger, 2021).

Recentemente tem-se registrado uma alta na procura por tratamentos minimamente invasivos e que sejam eficazes para os mais variados problemas de pele. Dentre eles, os peelings são os mais procurados por eficiência estética. A terminação “peeling” surgiu devido ao verbo em inglês “to peel”, que significa descascar, e são classificados em físicos e químicos. Os peelings físicos são aqueles que promovem uma microabrasão na pele, induzindo uma descamação mecânica e que pode apresentar benefícios logo após uma única sessão. Os peelings químicos vão apresentar etapas de regeneração da pele, onde haverá a substituição das células mortas, assim como uma melhora no aspecto, já que irá minimizar cicatrizes e alterações pigmentares (O’connor, Lowe, Shumack & Lim, 2018; Soleymani, Lanoue, & Rahman, 2018).

A escolha do peeling químico adequado deve ser feito por meio das características de cada indivíduo, levando em consideração o fototipo de cada um. Por isso que para fazer o uso deles, um profissional apto deverá indicar o produto, seguindo a classificação de fototipo feita por Fitzpatrick em 1999, ilustrado na figura 1, que se baseia na capacidade de bronzeamento, sensibilidade e vermelhidão, apresentado pelo tom de pele de cada indivíduo, quando há exposição aos raios solares. Contudo, deve-se ter um cuidado redobrado ao utilizar os peelings em peles de fototipo IV, V e VI, pois por serem de tonalidades mais escuras e com maior facilidade de hiperpigmentação, podem causar danos mais difíceis de se reverter, o que não ocorre em peles do tipo I, II e III, pois possuem tonalidades mais claras, podendo-se ter um controle da hiperpigmentação de forma mais rápida (Orbe, 2017).

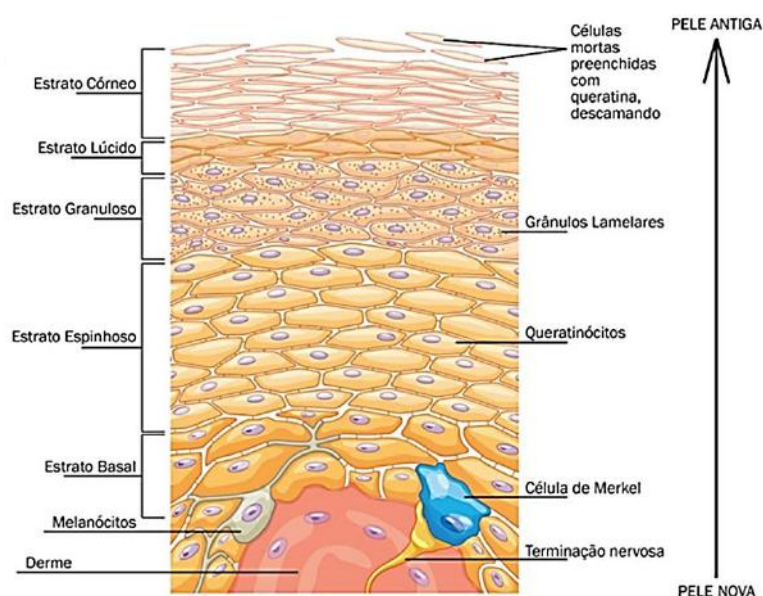
Figura - Classificação dos fototipos, segundo Fitzpatrick.

Grupo	Queima	Bronzeia	Sensibilidade ao sol
I Branca	Sempre	Nunca	Muito sensível
II Branca	Sempre	Às vezes	Sensível
III Morena clara	Moderado	Moderado	Normal
IV Morena moderada	Pouco	Sempre	Normal
V Morena escura	Raro	Sempre	Pouco sensível
VI Negra	Nunca	Muito pigmentada	Insensível

Fonte: Bernardes *et al.* (2021).

Existem três tipos de classificações nos quais os peelings químicos se encaixam de acordo com a profundidade de penetração do produto na pele, sendo conhecidos por superficial, médio e profundo. O peeling superficial terá ação na epiderme, que é composta por cinco camadas, sendo elas: o estrato basal, estrato espinhoso, estrato granuloso, estrato lúcido e o estrato córneo, descritas, respectivamente, da mais profunda (próxima a derme) até a mais superficial, como mostra a ilustração da figura 2. A ação desse peeling irá promover uma descamação suave do estrato córneo (primeira camada da epiderme), chegando até o estrato basal (última camada), permeando até a derme papilar. Isso ocorre por meio da estimulação dos queratinócitos que agem renovando a camada basal da pele e promovendo uma inflamação capaz de estimular a ativação dos fibroblastos, induzindo a formação de colágeno e elastina, podendo ser utilizado em qualquer tipo de pele. Nos peelings superficiais vão estar presentes os compostos Alfa-hidroxiácidos (AHA) e Beta-hidroxiácidos (BHA) como, por exemplo, o ácido mandélico e salicílico, respectivamente (Truchuelo, Cerdá & Fernández, 2017; de Oliveira *et al.*, 2020).

Figura 2 - Subdivisões da epiderme.



Fonte: Histologia Interativa - UNIFAL-MG (2022).

O ácido mandélico (AM) é considerado um dos AHA mais potentes e origina-se a partir da hidrólise de um extrato de amêndoas. Além de possuir potencial cosmético, o AM é estudado como uma forma de tratamento antibacteriana e anti-inflamatória. Sua ação é vista de forma positiva no tratamento e controle da acne e possíveis pigmentações advindas dessa. Em comparação a outros ácidos, o AM possui um maior peso molecular, fazendo com que a penetração dele na pele seja de forma uniforme e gradativa, tornando-se um ácido de escolha para as pessoas que possuem a pele mais sensível e/ou aquelas iniciantes no tratamento com ácidos, sendo seguro para todos os fototipos, em especial, os mais escuros (Dayal, Dudeja, & Sahu, 2019).

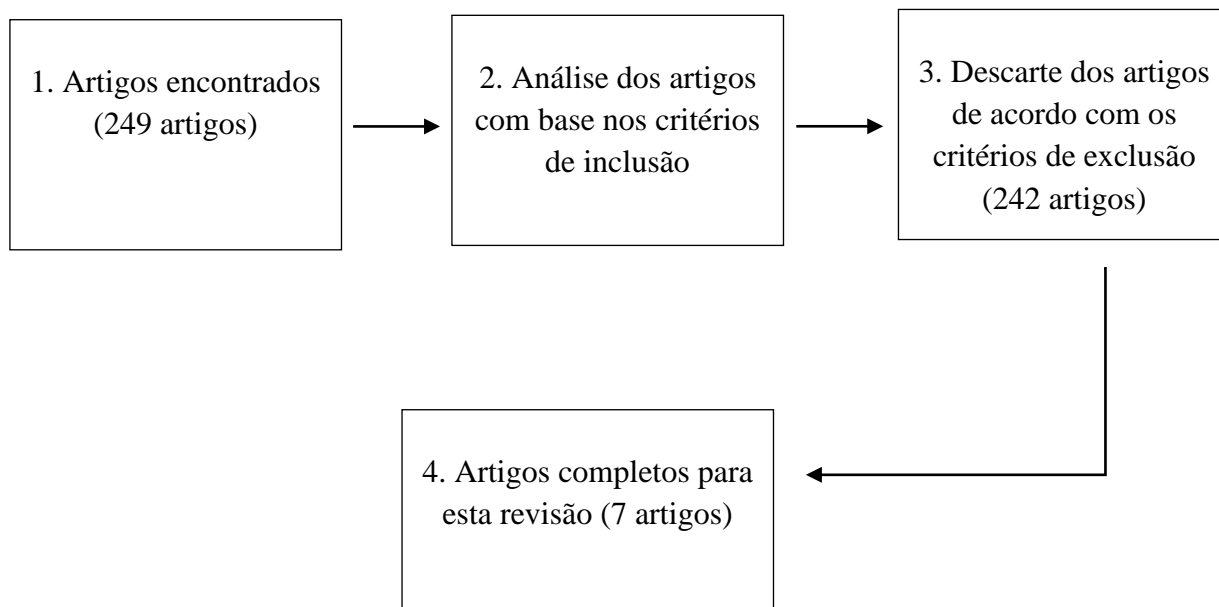
O ácido salicílico (AS) faz parte dos BHA, tem sua origem a partir da casca de salgueiro e possui potencial anti-inflamatório e antimicrobiano. O AS vem sendo apresentado também como boa solução no tratamento do Melasma. Por ter propriedade lipofílica e comedolítica, é um ácido que tem sua penetração na lesão acneica mais rápida, fazendo com que ocorra uma rápida queimação antes de apresentar o resultado analgésico. É considerado um dos peelings superficiais mais seguros, sendo mais indicado em pessoas que possuam acne inflamatória e pele oleosa (Ravikumar & Devi, 2021).

Diante do exposto, faz-se necessário compreender melhor como a utilização destes dois ácidos por meio do tratamento com peelings químicos age nas lesões causadas pela acne e quais os benefícios apresentados na pele.

2. Metodologia

O estudo teve como base a metodologia de revisão integrativa da literatura, sendo de caráter exploratório, que de acordo com Ercole, Melo e Alcoforado (2014), se trata da análise de informações já abordadas anteriormente, de maneira sistematizada e ordenada. Para a realização desta pesquisa, foram utilizados artigos, textos, documentos e quaisquer materiais disponibilizados virtualmente, levando em consideração os critérios de inclusão, que se deu por meio da escolha envolvendo: i) aqueles publicados entre os anos de 2016 a 2022, nas línguas inglesa, portuguesa e espanhola; ii) aqueles que apresentassem estudos do uso do ácido salicílico e ácido mandélico para tratamento da acne vulgar; iii) aqueles presentes nas plataformas científicas Scientific Electronic Library Online (SciELO), ScienceDirect, PubMed e Google acadêmico; iiiii) o uso dos seguintes descritores presentes no site Descritores em Ciência da Saúde (Decs), sendo eles: *Acne vulgar*, *Abrasão química*, *Ácido salicílico*, *Ácidos mandélicos* e *Terapêutica*. Seguindo os critérios de exclusão, foram descartados: i) artigos duplicados; ii) artigos incompletos; iii) artigos bloqueados; iiiii) artigos que não se encaixam nos critérios de inclusão, citados anteriormente. A partir destes dados foi desenvolvido um fluxograma para melhor organização e compreensão das etapas, ilustrado a seguir:

Fluxograma 1 - Critérios de escolha dos artigos.



Fonte: Autores.

A análise dos artigos escolhidos se deu por meio da identificação de publicações por título, ano e resumo, contendo os ácidos escolhidos para o estudo, o método específico de utilização dos ácidos (peeling químico superficial), o tipo de estudo e o objetivo. As informações foram organizadas em um quadro, de maneira mais didática, facilitando o entendimento.

3. Resultados e Discussão

Depois de realizar as pesquisas, encontrou-se 249 artigos na busca de dados, destes, sete foram eleitos para o desenvolvimento do trabalho, por conterem as informações descritas no Quadro 1, a seguir:

Quadro 1 - Artigos selecionados e distribuídos de acordo com Autor/ano, Título, objetivos, métodos e resultados. Brasil, 2022.

Autor/ano	Título	Objetivos	Métodos	Resultados
Dayal, <i>et al.</i> (2020)	Comparative study of efficacy and safety of 45% mandelic acid versus 30% salicylic acid peels in mild-to-moderate acne vulgaris	Comparação entre eficácia terapêutica e segurança do peeling de 45% AM com 30% de peeling AS em pacientes indianos que sofrem de AV (acne vulgar) facial leve a moderada.	Estudo de caso	Ambos demonstraram uma eficácia muito similar na melhora da acne vulgar leve a moderada, e, embora o ácido salicílico (AS) tenha se mostrado melhor no tratamento de lesões não inflamatórias, e o ácido mandélico (AM) melhor no tratamento de lesões inflamatórias, em geral não houve diferenças significativas entre os dois peelings, quando comparados com o sistema de classificação Michaelsson acne scores (MAS). Este sistema de avaliação, feito por Michaelsson e seus colegas pesquisadores, divide as lesões da pele, as classifica e pontua em: comedões - 0.5; pápulas - 1,0; pústulas - 2,0; infiltrados - 3,0 e cistos - 4,0. A concentração de 45% do peeling de AM mostrou-se equitativamente eficaz a concentração de 30% do peeling de AS nas lesões leves e moderadas causadas pela acne vulgar. Os efeitos adversos foram menos encontrados com o uso do peeling de AM, mostrando melhor segurança e tolerabilidade do que o peeling de AS.
Sarkar, Ghunawat e Garg. (2019)	Comparative Study of 35% Glycolic Acid, 20% Salicylic-10% Mandelic Acid, and Phytic Acid Combination Peels in the Treatment of Active Acne and Postacne Pigmentation	Comparação da eficácia terapêutica entre os ácidos glicólico 35%, salicílico 20%-mandélico 10% e ácido fítico, em pacientes asiáticos que sofrem de acne ativa e hiperpigmentação pós-acne.	Estudo de caso	Os três agentes se mostraram eficazes no tratamento do estudo em questão. A junção do ácido mandélico com o salicílico começou a mostrar resultados a partir da segunda semana de tratamento, demonstrando uma melhora de 74,14% nas lesões da pele, ao final das 12 semanas do procedimento.
Sidiq, Vellaisamy, Gopalan e Kandasamy. (2019)	A comparative study of efficacy & tolerability of 30% salicylic acid versus 20% salicylic acid + 10% mandelic acid peel for acne vulgaris	Comparar a eficácia do peeling de ácido salicílico 30% (SA) versus peeling de ácido salicílico 20% com peeling de ácido mandélico 10% (SMP) no tratamento da acne vulgar.	Estudo de caso	Apenas 41 dos 50 pacientes iniciais finalizaram o tratamento, sendo 23 do grupo A, que utilizaram o peeling de ácido salicílico 30%, e 18 do grupo B, que utilizaram a associação de ácido salicílico 20% + ácido mandélico 10%. A melhora observada no grupo A foi de 51-75% em 22 pessoas, e de 26-50% em 1 pessoa, enquanto no grupo B, 14 pessoas tiveram melhora de 51-75%, 3 pessoas tiveram 26-50% e 1 pessoa apresentou menos de 25% de melhora. Não houve muitas complicações em relação aos efeitos adversos.
Nofal, <i>et al.</i> (2018)	Combination chemical peels are more effective than single chemical peel in treatment of mild-to-moderate acne vulgaris: A split face comparative clinical trial	Avaliar e comparar a eficácia clínica e a segurança da combinação peelings químicos vs peeling único no tratamento da acne leve a moderada.	Estudo de caso	A comparação entre os peelings se mostrou eficaz e com resultados interessantes. O grupo B (com 15 pessoas) foi o que recebeu do lado direito do rosto o peeling com a combinação do ácido salicílico-20% + ácido mandélico-10%, e do lado esquerdo somente o peeling de ácido salicílico-30%. Ao final do estudo, após 3 tipos de avaliação clínica, considerou-se que o lado direito do rosto obteve maior melhora, indicando que a utilização do peeling de AS+AM se mostrou mais eficaz na diminuição da acne, do que somente o peeling de AS.
Jartarkar, Gangadhar, Mallikarjun e Manjunath. (2017)	A randomized, single-blind, active controlled study to compare the efficacy of salicylic acid and mandelic acid chemical peel in the treatment of mild to moderately severe acne vulgaris	Comparar a eficácia do ácido salicílico e do peeling de ácido mandélico no tratamento da acne vulgar leve a moderadamente grave.	Estudo de caso	Os resultados obtidos no final do estudo demonstraram uma melhora satisfatória aos submetidos ao tratamento. Comparando o progresso dos resultados, o grupo A, que utilizou o ácido salicílico, obteve uma média total final de melhora de 66,1% nas acnes inflamatória e não inflamatória. Já o grupo B, que utilizou o ácido mandélico, obteve uma média total final de melhora de 57,04% nas acnes inflamatória, e não inflamatória. Sendo assim, a melhora nas lesões inflamatórias e não inflamatórias foi estatisticamente significativa. Esta comparação foi realizada através do Global Acne Grading System (GAGS), um sistema de pontuação quantitativo desenvolvido por Doshi e colegas. Os dois ácidos apresentaram incidência de efeitos adversos, porém ainda assim o ácido mandélico foi mais bem tolerado.
Fasih e Arif. (2016)	Salicylic acid peeling in the treatment of facial acne vulgaris	Estudar a eficácia do ácido salicílico no tratamento da acne vulgar em pele asiática.	Estudo de caso	Sessenta e oito (90,7%) pacientes apresentaram resposta boa a regular em um mês de acompanhamento.
Martire e Guanaes. (2021)	Avaliação da eficácia e segurança do ácido mandélico em pacientes com acne: uma revisão	Revisar a literatura quanto à eficácia e segurança do uso de ácido mandélico no tratamento da acne.	Revisão de Literatura	Foi concluído que o emprego do ácido mandélico em associação com outros ácidos demonstrou-se eficaz e seguro no tratamento da acne. Contudo, não se pode concluir o mesmo sobre seu uso isolado. Portanto, são necessários mais estudos que demonstrem a eficácia e segurança do uso isolado do ácido mandélico no tratamento da acne.

Fonte: Elaborado pelos autores de acordo com dados da pesquisa.

Os peelings químicos podem atuar em diferentes profundidades nas camadas da pele. Quando possuem uma forma mais agressiva, geralmente agindo na derme e hipoderme, é recomendado uma pausa de pelo menos dois meses entre cada sessão. Porém, a utilização de peelings superficiais para tratamento da acne vem se tornando um método de escolha bastante procurado, por ser mais seguro e minimamente invasivo para pessoas com peles sensíveis. Alguns podem ser feitos em sessões clínicas com intervalos de 15 dias. Entretanto, o paciente pode fazer a utilização de produtos contendo ácidos em sua formulação, administrando-os em sua pele todas as noites antes de dormir.

O ácido mandélico é conhecido por ser um Alfa-hidroxi ácido hidrossolúvel, assim dizendo, é um ácido solúvel no meio aquoso. Sua fórmula molecular é $C_8H_8O_3$. Tem seu mecanismo de ação na inibição da melanogênese, já que interrompe a tirosinase, e sucede na interrupção da chegada de pigmentos nos queratinócitos, resultando na ação clareadora do produto. No tratamento voltado para a acne, o ácido mandélico tem em sua ação propriedades antibacterianas e fungicidas, ocasionando na inibição de acnes, podendo ainda ajudar na foliculite. Alguns dos efeitos adversos que podem surgir da utilização do ácido mandélico é a sensação de ardor e vermelhidão na pele quando são utilizados em altas concentrações, porém, embora estas implicações, ele é o alfa-hidróxiácido menos irritativo quando comparado aos outros (Nolasco & Resende, 2020; Martire & Guanaes, 2021). O ácido salicílico é o Beta-hidroxi ácido mais conhecido e utilizado por suas propriedades queratolíticas. Em sua estrutura química apresenta um anel fenólico na posição beta. Por ser lipossolúvel, ele possui uma melhor ação nas unidades pilosebáceas comparado a outros peelings superficiais. Também possui propriedades antibacterianas, anti-inflamatórias e fungicidas. Este ácido pode apresentar o etanol como veículo hidroalcolólico (HA) ou até mesmo o Polietilenoglicol (PEG) como um veículo viscoso. Uma característica marcante apresentada na utilização do AS + etanol, é o surgimento da cristalização quando o etanol evapora, causando o efeito de pseudofrost (quando há a formação de superfícies esbranquiçadas na pele), que saem após a retirada do produto. Ainda pode ocorrer o efeito de hiperpigmentação pós-inflamatória por conta de uma alta entrega e penetração do cosmético. Como alternativa a este problema é utilizado o AS + PEG, que mesmo apresentando uma ótima penetração na pele, atrasa a entrega deste produto, e assim evita este transtorno. Seu tempo de ação leva em torno de 5 minutos, sendo retirado após o tempo. Ambas as soluções podem ser neutralizadas através da lavagem do rosto com água. Outros efeitos que este ácido pode ocasionar é a vermelhidão, ardor e descamação da pele (Cunha & Ferreira, 2018; Lee *et al*, 2018).

O estudo randomizado realizado por Dayal e colaboradores (2020) foi desenvolvido com 50 pessoas que possuíam acne grau I e II, sendo divididos em 2 grupos de 25 pessoas cada. O grupo I utilizou o peeling de ácido salicílico 30%, e o grupo II utilizou o peeling de ácido mandélico 45%. Ambos realizaram 6 sessões, com intervalos de 2 semanas entre cada uma. A observação clínica foi feita por meio do Michaelsson acne scores (MAS), que consiste em mostrar a evolução do resultado por meio da contagem das lesões presentes na pele. Ao final das 12 semanas, concluiu-se que os dois grupos apresentaram melhora das lesões. O resultado mostrou que houve melhora em 78.56% das pessoas que utilizaram o AS, e 73.66% das que usaram o AM, não demonstrando diferença significativa. Ambos os ácidos foram bem tolerados pelos pacientes, não havendo presença de queimação, eritemas, formigamento ou hiperpigmentação pós-inflamatória. Porém pela forma de ação e penetração na pele, o ácido mandélico é mais seguro que o ácido salicílico.

Sarkar e colaboradores (2019) desenvolveram uma pesquisa através da análise da pele de 45 pessoas com acne ativa grau I e II e pigmentação pós-acne, dividindo-os em 3 grupos de 15 pessoas, utilizando a base de dados MAS para a contagem das lesões. Foram utilizados peelings diferentes em cada grupo. No grupo B foi administrado uma associação do ácido salicílico 20% e ácido mandélico 10%, com média de idade entre os pacientes de 21 anos. Ao total foram 6 sessões realizadas a cada 2 semanas. Em comparação com os outros dois grupos, o grupo B apresentou melhorias em todos os aspectos analisados pelo MAS após as 12 semanas, se sobressaindo entre os demais. Todos os peelings foram bem tolerados ao final do estudo,

tendo apenas 2 pacientes relatando queimação e 1 apresentando eritema pós-procedimento, que melhorou 2 dias depois com uso de hidratante.

Em outro estudo, foi analisado a eficácia do peeling de ácido salicílico a 30%, em oposição a junção do peeling de ácido salicílico com o ácido mandélico, contendo respectivamente 20% e 10% em sua composição. Ao total foram 50 pacientes divididos em dois grupos contendo 25 pessoas em cada um. Neste caso foram 4 sessões realizadas, com uma pausa de 15 dias entre elas. Ao final, somente 41 pessoas concluíram o tratamento, sendo 23 do grupo A e 18 do grupo B. No grupo A, a média de idade foi de 20.4, e no grupo B 20.5. Os resultados foram analisados por meio do Physician's global assessment scale, onde demonstrou melhorias de 51-75% em 22 pacientes do grupo A (ácido salicílico 30%), enquanto uma pessoa deste grupo teve melhora de 26-50%. Já no grupo B (ácido salicílico 20% + ácido mandélico 10%), 14 pacientes tiveram melhorias de 51-75%, 3 pacientes de 23-50% e 1 mostrou menos que 25% de melhora. Concluiu-se que houve uma melhora maior no grupo A em relação a diminuição da acne, e no grupo B houve melhora na hiperpigmentação pós-acne. Em relação aos efeitos adversos, não houve muitas complicações e foram facilmente revertidos. (Sidiq *et al.*, 2019)

Para demonstrar que existe maior eficácia na combinação de dois ácidos em um peeling, em contraposição a utilização de apenas um ácido, Nofal e colaboradores (2018) desenvolveram uma pesquisa com 3 grupos, contendo em cada um 15 pessoas e diferentes combinações de ácidos. No grupo B foi onde houve a utilização e aplicação da combinação do peeling de ácido salicílico-20% + ácido mandélico-10%, do lado direito da face, enquanto o peeling contendo somente o ácido salicílico-30% foi aplicado do lado esquerdo da face, em cada paciente. Foram realizadas 6 sessões ao total, com intervalo de 2 semanas entre elas, e após finalizarem, os pacientes continuaram em acompanhamento por 3 meses. A avaliação dos resultados foi analisada de acordo com o Michaelsson acne scores (MAS), Quartile grading scale (QGS) e também pela avaliação pessoal de cada paciente. Avaliando pelo MAS, a aplicação do lado direito teve uma diminuição de 20.0 para 6.4 após o tratamento, enquanto o lado esquerdo teve uma diminuição de 19.7 para 8.7 após o tratamento, demonstrando uma melhora significativa no lado direito da face onde houve a combinação dos dois ácidos. Já a avaliação pelo QGS mostrou que 5 pessoas obtiveram uma resposta excelente ao tratamento, 5 pessoas tiveram uma resposta muito boa e 5 pessoas tiveram uma resposta boa, quando se comparou o lado direito do rosto. Já do lado esquerdo, 6 pacientes obtiveram uma resposta muito boa ao tratamento, 7 tiveram uma boa resposta, 2 tiveram uma resposta ruim, e nenhuma obteve uma resposta excelente ao final. Quando cada um dos pacientes se autoavaliou, no lado direito, 8 disseram estar bem satisfeitos, 5 estavam razoavelmente satisfeitos e 2 estavam insatisfeitos com o resultado. Porém, quando avaliaram o lado esquerdo, 6 estavam razoavelmente satisfeitos, enquanto 9 estavam insatisfeitos com o resultado, demonstrando assim maior preferência pelo uso da combinação dos peelings de AS+AM, do que somente do peeling de AS. Os efeitos adversos mais característicos se apresentaram no momento da aplicação pela formação do pseudofrost e a sensação de picicamento (relatado por 5 pessoas) que durou poucos minutos durante as sessões, e nenhum paciente desenvolveu eritema ou esfoliação nos dois lados. Para a retirada do produto, foi feita a neutralização por meio da lavagem do rosto com água.

A pesquisa executada por Jartarkar e colaboradores (2017) contou com 50 pacientes entre 15 e 40 anos, que possuíam acne grau I e II. Foram divididos em dois grupos de 25 pessoas, separados aleatoriamente, onde o grupo A utilizou 20% do ácido salicílico e o grupo B 30% do ácido mandélico. Ao todo foram 6 sessões com intervalo de 15 dias entre elas. Para elucidação dos resultados foi utilizado o Global Acne Grading System (GAGS). No grupo A, a acne inflamatória reduziu em percentual de 73.3%, enquanto a não inflamatória reduziu 39.4, tendo ao final média total de redução 66.1%. No grupo B, a acne inflamatória teve melhora de 65.4%, e a não inflamatória teve melhora de 27.9%, tendo média total final de 57.04%. Em relação a melhora da acne inflamatória, ambos os peelings foram eficazes, enquanto na acne não inflamatória, o AS teve uma maior eficácia no tratamento comparado ao AM. Ambos apresentaram efeitos adversos como queimação, eritema e irritação,

que melhoraram algumas horas depois. Porém o AS apresentou efeitos de descamação na pele e de hiperpigmentação pós-inflamatória em 2 pacientes, que melhoraram em 3 meses com uso de cremes clareadores, sendo que o AM não apresentou estes efeitos adversos.

Ademais foi constatado que, além dos fatores citados anteriormente nessa revisão responsáveis pela exacerbação da acne, o clima apresentou-se como um agente causador do aumento das lesões acneicas. Verificou-se que no verão as lesões agravavam em detrimento do suor, causando um aumento do sebo nos folículos pilosos, resultando em um maior crescimento da *Cutibacterium acnes*. (Sidiq *et al.*, 2019)

4. Considerações Finais

Com todas as análises realizadas, deduz-se que a eficácia entre os peelings de ácido salicílico e ácido mandélico são proporcionais ao serem usados para tratar a acne vulgar. Quando usados individualmente mostraram resultados melhores em pontos específicos. O AS age rapidamente em lesões não inflamatórias, justamente por ter uma resposta lipofílica maior que o AM, penetrando facilmente a camada epidérmica. Porém, tratando-se de lesões inflamatórias, ambos os peelings apresentaram bons resultados, devido ao seu poder anti-inflamatório. Entretanto, o AM ainda apresenta maior segurança para aplicação em fototipos mais escuros, por dificilmente causar uma hiperpigmentação pós-inflamatória ao final do tratamento. Os estudos revelaram ainda que o uso desses dois ácidos em conjunto resulta em maior eficiência terapêutica no tratamento.

Conclui-se que, mesmo existindo estudos sobre o uso de Ácido Salicílico e Ácido Mandélico no tratamento da acne vulgar, necessita-se de um aprofundamento voltado para o uso do ácido mandélico, por meio de pesquisas de forma mais isolada, que possa trazer maior esclarecimento do seu propósito terapêutico contra acne vulgar, já que estudos sobre ele são menores em comparação com o ácido salicílico.

Referências

- Alagić, A., Alihodžić, S., Alispahić, N., Bečić, E., Smajović, A., Bečić, F., Spahić, L., Bećirović, L., Pokvić, G., & Badnjević, A. (2022). Application of artificial intelligence in the analysis of the facial skin health condition. *IFAC-PapersOnLine*, 55(4), 31-37.
- Bernardes, N.B., Andrade, P.H.S., Santos, T.G., Lélis, B.D.B., de Sá, O.R., Araújo, L.M.S., & da Silva, P.G. (2021). O peeling químico associado à acne vulgar ativa: uma revisão integrativa / chemical peeling associated with acne vulgaris: an integrative review. *Brazilian Journal Of Development*, 7(7), 75438-75466.
- Cunha, B., & Ferreira, L. (2018). Peeling de Ácido Salicílico no Tratamento da Acne: Revisão Baseada em Evidências Clínicas. *Id on Line. Revista de psicologia*, 12(42), 383-398.
- Dayal, S., Dudeja, K., & Sahu, P. (2019). Comparative study of efficacy and safety of 45% mandelic acid versus 30% salicylic acid peels in mild-to-moderate acne vulgaris. *Journal Of Cosmetic Dermatology*, 19(2), 393-399.
- de Oliveira, A.Z., Torquetti, C.B., & do Nascimento, L.P.R. (2020). O tratamento da acne associado à limpeza de pele / Acne treatment associated with skin cleaning. *Revista Brasileira Interdisciplinar de Saúde*, 2(3):60-6
- de Souza, C.R., Ramos, E.V., Torres, K.U.F., de Souza, L.M.N., & de Araújo, M.M.M. (2020). Microagulhamento nas cicatrizes de Acne/ Microneedling in Acne Scars. *Revista Brasileira Interdisciplinar de Saúde*, 2(3): 77-79.
- Dréno, B. (2017). What is new in the pathophysiology of acne, an overview. *Journal Of The European Academy Of Dermatology And Venereology*, 31, 8-12.
- Ercole, F.F., Melo, L.S.D., Alcoforado, C.L.G.C. (2014). Revisão integrativa versus revisão sistemática. *Revista Mineira de Enfermagem*, 18(1), 9-12.
- Fasih, S., & Arif, A. B. (2016). Salicylic Acid Peel in the Treatment of Facial Acne Vulgaris. *Pakistan Journal of Physiology*, 12(4), 7-8.
- Jartarkar, S., Gangadhar, B., Mallikarjun, M., & Manjunath, P. (2017). A randomized, single-blind, active controlled study to compare the efficacy of salicylic acid and mandelic acid chemical peel in the treatment of mild to moderately severe acne vulgaris. *Clinical Dermatology*, 1(1), 15-18.
- Kanwar, I.L., Haider, T., Kumari, A., Dubey, S., Jain, P., & Soni, V. (2018). Models for acne: A comprehensive study. *Drug Discoveries & Therapeutics*, 12(6), 329-340.
- Lee, K. C., Wambier, C. G., Soon, S. L., Sterling, J. B., Landau, M., Rullan, P., Brody, H. J., & Society, I. P. (2018). Basic chemical peeling: superficial and medium-depth peels. *Journal of the American Academy of Dermatology*, 81(2), 313-324.

- Martire, A.C., & Guanaes, L.D. (2021). Avaliação da Eficácia e Segurança do Ácido Mandélico em Pacientes com Acne: Uma Revisão. *Cadernos da Escola de Saúde, 21*(1), 57-72.
- Merck & Co. (2022). Tabelas - Classificação da gravidade da acne. *MANUAL MSD Versão para Profissionais de Saúde*. <https://www.msmanuals.com/pt-br/profissional/pages-with-widgets/tabelas?mode=list&order=bysection&keyword=acne>
- Nofal, E., Nofal, A., Gharib, K., Nasr, M., Abdelshafy, A., & Elsaid, E. (2018). Combination chemical peels are more effective than single chemical peel in treatment of mild-to-moderate acne vulgaris: A split face comparative clinical trial. *Journal of Cosmetic Dermatology, 17*(5), 802-810.
- Nolasco, I. M. M., & Resende, J. R. (2020). Uso do ácido mandélico no tratamento de hiperchromias pós-inflamatória: uma revisão de literatura. *Scire Salutis, 10*(2), 35-42.
- O'connor, A. A., Lowe, P. M., Shumack, S., & Lim, A. C. (2017). Chemical peels: A review of current practice. *Australasian Journal of Dermatology, 59*(3), 171-181.
- Orbe, M.C. (2017). *Eficacia de los peeling químicos en el tratamiento del acné vulgar* (Dissertação de Mestrado). Universitat de Barcelona, Espanha.
- Ravikumar, B. & Devi, I. (2021). Role of Glycolic and Salicylic Acid Chemical Peel in the Management of Post-acne Pigmentation: a literature review. *Annals Of Sbv, 10*(1), 8-11.
- Sarkar, R., Ghunawat, S., & Garg V. K. (2019). Comparative Study of 35% Glycolic Acid, 20% Salicylic-10% Mandelic Acid, and Phytic Acid Combination Peels in the Treatment of Active Acne and Postacne Pigmentation. *Journal of Cutaneous and Aesthetic Surgery, 12*(3), 158-163.
- Sidiq, M., Vellaisamy, S.G., Gopalan, K., & Kandasamy, M. (2019). A comparative study of efficacy & tolerability of 30% salicylic acid versus 20% salicylic acid + 10% mandelic acid peel for acne vulgaris. *Journal of Pakistan Association of Dermatologists, 29*(2), 188-195
- Soleymani, T., Lanoue, J., & Rahman, Z. (2018). A Practical Approach to Chemical Peels: A Review of Fundamentals and Step-by-step Algorithmic Protocol for Treatment. *The Journal of clinical and aesthetic dermatology, 11*(8), 21-28.
- Sutaria A.H, Masood, S., & Schlessinger, J. (2022). Acne Vulgaris. *StatPearls [Internet]*.
- Truchuelo, M., Cerdá, P., & Fernández, L.F. (2017). Chemical Peeling: A Useful Tool in the Office. *Actas DermoSifiliográficas, 108*(4), 315-322.
- UNIFAL-MG. (2022). Histologia dos sistemas - Pele e Anexos. *Histologia Interativa – Universidade Federal de Alfenas*. <https://www.unifal-mg.edu.br/histologiainterativa/pele-e-anexos/>