

Manifestações oculares tardias da toxoplasmose sistêmica adquirida- uma revisão integrativa de literatura

Late ocular manifestations of systemic acquired toxoplasmosis-an integrative - literature review

Manifestaciones oculares tardías de la toxoplasmosis sistémica adquirida: una revisión bibliográfica integradora

Recebido: 24/10/2022 | Revisado: 31/10/2022 | Aceitado: 02/11/2022 | Publicado: 09/11/2022

Alline dos Reis Castro Azevedo

ORCID: <https://orcid.org/0000-0001-9849-8262>

Faculdade de Ensino Superior da Amazônia Reunida, Brasil

E-mail: estudosallinecastro@gmail.com

Glaucy Rejani Amarante Corrêa

ORCID: <https://orcid.org/0000-0003-4617-8122>

Faculdade de Ensino Superior da Amazônia Reunida, Brasil

E-mail: glaucyrejani@gmail.com

Antonio Carlos Laender Moreira

ORCID: <https://orcid.org/0000-0002-8746-2210>

Faculdade de Ensino Superior da Amazônia Reunida, Brasil

E-mail: antonio.laender@fesar.edu.br

Resumo

A toxoplasmose é uma doença de origem infecciosa causada pelo protozoário *Toxoplasma gondii* e é responsável por diversas manifestações sistêmicas, seguindo um quadro clínico leve a grave de febre, dores musculares, linfonodomegalia, comprometimento neural e lesões oculares. A toxoplasmose ocular é responsável por gerar um comprometimento da mácula, do nervo óptico, da úvea posterior, gerando a uveíte posterior, e, principalmente, retinocoroidite. O toxoplasma é responsável por 50% dos casos de uveítes no Brasil. Portanto, este artigo tem como objetivo revisar a literatura acerca das principais manifestações oculares da toxoplasmose sistêmica, focando em prevalência, incidência, sinais e sintomas e principais métodos de abordagem. Trata-se de uma revisão integrativa da literatura e para a realização das pesquisas foram utilizadas as seguintes bases de dados: PUBMED, SCIELO e BVS. O processo de triagem contou com os seguintes critérios de inclusão: artigos que respondessem à questão norteadora, em inglês, português ou espanhol, e entre 2017 a 2021. Após as pesquisas, foram obtidos um total de 12 artigos para revisão. O *Toxoplasma gondii* é responsável pelo processo inflamatório granulomatoso secundário na coróide e, após a fase aguda, pode-se apresentar como uma cicatriz coriorretiniana com centro branco e bordas pigmentadas como complicação, sendo as principais manifestações oculares: retinocoroidite, papilite, neurorretinite e a esclerite. Como consequência desse trofismo ocular, o toxoplasma pode gerar redução da acuidade visual, em sua maioria menor ou igual a 20/200, evolução para perda visual parcial ou cegueira, presença de moscas volantes, pressão intraocular aumentada, fotofobia, hiperemia, simulando uma conjuntivite e turvação visual. A principal população acometida é a de baixo desenvolvimento socioeconômico e baixa escolaridade estando associados a um risco de maior exposição ao agente etiológico. Portanto, o presente estudo reafirma a necessidade de dar seguimento com novos estudos, a fim de prevenir os agravos e promover a saúde com base na endemicidade de cada região do país, promovendo uma assistência integral à saúde e gerando qualidade de vida para esses pacientes.

Palavras-chave: *Toxoplasma gondii*; Toxoplasmose ocular; Coriorretinite; Uveíte posterior.

Abstract

Toxoplasmosis is a disease of infectious origin caused by the protozoan *Toxoplasma gondii*, and is responsible for several systemic manifestations, following a mild to severe clinical picture of fever, muscle pain, lymph node enlargement, neural involvement and ocular lesions. The ocular toxoplasmosis is responsible for generating an involvement of the macula, the optic nerve, the posterior uvea, generating posterior uveitis, and mainly retinochoroiditis. Toxoplasma is responsible for 50% of the cases of uveitis in Brazil. Therefore, this article aims to review the literature about the main ocular manifestations of systemic toxoplasmosis, focusing on prevalence, incidence, signs and symptoms, and main methods of approach. This is an integrative literature review, and the following databases were used for the research: PUBMED, SCIELO and BVS. The screening process had the following inclusion criteria: articles that answered the guiding question, in English, Portuguese, or Spanish, and between 2017 and 2021. After the searches, a total of 12 articles were obtained for review. *Toxoplasma gondii* is responsible for the secondary granulomatous inflammatory process in the choroid, and, after the acute phase, a

chorioretinal scar with a white center and pigmented edges can be presented as a complication, with the main ocular manifestations being: retinochoroiditis, papillitis, neuroretinitis and scleritis. As a consequence of this ocular trophism, toxoplasma can cause a reduction in visual acuity, mostly less than or equal to 20/200, evolution to partial visual loss or blindness, presence of floaters, increased intraocular pressure, photophobia, hyperemia, simulating conjunctivitis, and visual clouding. The main population affected is the low socioeconomic development and low education associated with a higher risk of exposure to the etiologic agent. Therefore, this study reaffirms the need to continue with new studies in order to prevent diseases and promote health based on the endemicity of each region of the country, promoting integral health care and generating quality of life for these patients.

Keywords: *Toxoplasma gondii*; Toxoplasmosis, Ocular; Chorioretinitis; Uveitis, posterior.

Resumen

La toxoplasmosis es una enfermedad de origen infeccioso causada por el protozoo *Toxoplasma gondii* y es responsable de varias manifestaciones sistémicas, tras un cuadro clínico de leve a grave de fiebre, dolor muscular, aumento de los ganglios linfáticos, afectación neuronal y lesiones oculares. La toxoplasmosis ocular es responsable de generar un compromiso de la mácula, el nervio óptico, la úvea posterior, generando uveítis posterior y, principalmente, retinocoroiditis. El toxoplasma es responsable del 50% de los casos de uveítis en Brasil. Por lo tanto, este artículo tiene como objetivo revisar la literatura sobre las principales manifestaciones oculares de la toxoplasmosis sistémica, centrándose en la prevalencia, la incidencia, los signos y síntomas y los principales métodos de abordaje. Se trata de una revisión bibliográfica integradora y para la búsqueda se utilizaron las siguientes bases de datos: PUBMED, SCIELO y BVS. El proceso de selección tuvo los siguientes criterios de inclusión: artículos que respondieran a la pregunta guía, en inglés, portugués o español, y entre 2017 y 2021. Tras las búsquedas, se obtuvieron un total de 12 artículos para su revisión. *Toxoplasma gondii* es responsable del proceso inflamatorio granulomatoso secundario en la coroides y, tras la fase aguda, puede presentarse como una cicatriz coriorretiniana con un centro blanco y bordes pigmentados como complicación, y las principales manifestaciones oculares son: retinocoroiditis, papilitis, neuroretinitis y escleritis. Como consecuencia de este trofismo ocular, el toxoplasma puede provocar una reducción de la agudeza visual, mayoritariamente menor o igual a 20/200, evolución a pérdida visual parcial o ceguera, presencia de moscas volantes, aumento de la presión intraocular, fotofobia, hiperemia, simulando una conjuntivitis y turbidez visual. La principal población afectada es la de bajo desarrollo socioeconómico y baja educación, asociándose a un riesgo de mayor exposición al agente etiológico. Por lo tanto, este estudio reafirma la necesidad de continuar con nuevos estudios para prevenir enfermedades y promover la salud en base a la endemicidad de cada región del país, promoviendo la atención integral de la salud y generando calidad de vida para estos pacientes.

Palabras clave: *Toxoplasma gondii*; Toxoplasmosis ocular; Coriorretinitis; Uveítis posterior.

1. Introdução

A toxoplasmose é uma doença de origem infecciosa, sistêmica, causada pelo protozoário *Toxoplasma gondii*, sendo popularmente conhecida como “doença do gato”. Os felinos são hospedeiros definitivos, pois neles acontecem os ciclos de reprodução sexual e assexuados do parasita intracelular, enquanto que o homem, aves e outros animais domésticos são hospedeiros intermediários. A toxoplasmose apresenta-se como um quadro clínico leve ou até mesmo grave de febre, de dores musculares, de gânglios linfáticos aumentados, de comprometimento neural e de lesões oculares (Oréface et al., 2009).

Os meios de contágio da toxoplasmose são por três vias descritas por Veronesi (2015): a) Ingestão de oocistos do solo, da areia, das latas de lixo e de qualquer local onde os gatos defecam, em torno das casas e jardins, disseminando-os por meio de hospedeiros transportadores como moscas, baratas e minhocas; b) Ingestão de cistos de carne crua e malcozida, especialmente de porco e carneiro; c) Infecção transplacentária, correspondendo a cerca de 40% dos fetos infectados por essa via em mulheres que adquiriram a infecção toxoplásmica durante a gravidez.

Dada a importância diagnóstica da toxoplasmose ocular pós-natal, verifica-se que um terço da população mundial está infectada por esse parasita. A Toxoplasmose Ocular (TO) adquirida pós-natal ocorre em torno de 2 para cada 100 indivíduos soropositivos para toxoplasmose e os estudos indicam que 1 em cada 400 pessoas no mundo terão uveíte posterior causada pelo *T. gondii*, sendo este, responsável por ocasionar um comprometimento da mácula, do nervo óptico, da úvea posterior e principalmente retina (Borges et al., 2017; Machado et al., 2016).

A toxoplasmose ocular é responsável por cerca de 50% dos casos de uveítes no Brasil. É a forma mais comum de uveíte posterior infecciosa, podendo ser recidivante e provocar severas sequelas, incluindo a cegueira, devendo ser sempre

investigada. A lesão típica é a retinocoroidite granulomatosa focal necrosante e apresenta característica unilateral e, frequentemente, com cicatriz retinocoroidal adjacente e inflamação vítrea. Além disso, suas lesões podem ser únicas, múltiplas ou satélites à cicatriz retiniana (Soares et al., 2021).

A toxoplasmose é uma doença de manifestação mundial, prevalente no Brasil, estando presente também na região paraense. Portanto, estudar suas manifestações clínicas dentre as lesões oculares adquiridas faz-se de suma importância, auxiliando a comunidade médico-científica, principalmente os profissionais atuantes nas áreas de Oftalmologia e Infectologia, primando pelo direcionamento das políticas públicas de prevenção em saúde, tendo em vista que os maiores meios de transmissão da doença possam ser evitados (Do Carmo et al., 2016).

O presente estudo tem como objetivo revisar a literatura acerca das principais manifestações oculares da toxoplasmose sistêmica, focando em prevalência, incidência, sinais e sintomas e principais métodos de abordagem. Use o parágrafo como modelo.

2. Metodologia

Trata-se de uma revisão integrativa da literatura, tipo de estudo caracterizado por sintetizar os resultados de pesquisas anteriores, seguindo um padrão sistematizado de busca e seleção dos artigos a serem revisados, seguindo uma questão norteadora. Ao resumir e comparar os dados, integrando as ideias dos autores, permite-se que se obtenham conclusões gerais sobre a questão problema (Crossetti, 2012).

O estudo foi realizado a partir da revisão de publicações dos seguintes bancos digitais de pesquisas médico-científicas: Scientific Electronic Library Online (SCIELO), Biblioteca Virtual em Saúde (BVS) e National Institutes of Health (PUBMED). A análise deverá reunir artigos publicados entre os anos de 2017 e 2021.

As análises dos dados serão organizadas de acordo com o título dos artigos e o ano em que foram publicados. Posteriormente, integrados com a temática proposta pela pesquisa, discutindo os resultados e promovendo as considerações finais e apresentação da revisão. A pergunta norteadora para a realização deste artigo foi: “Quais as principais manifestações oculares da toxoplasmose sistêmica, focando na prevalência, incidência, sinais e sintomas, e principais métodos de abordagem utilizados em medicina?”

Ao realizar uma consulta no Descritores em Ciências da Saúde (DECS) e no Medical Subject Headings (MESH), foram definidos os descritores e palavras-chave. Devido à maioria da relação das revistas disponíveis nas bases de dados e artigos apresentarem língua inglesa, foram inseridos descritores em inglês, com exceção da SCIELO na qual foram pesquisados descritores em inglês e português. A Figura 1 apresenta os descritores aplicados neste artigo para a seleção dos artigos a serem revisados.

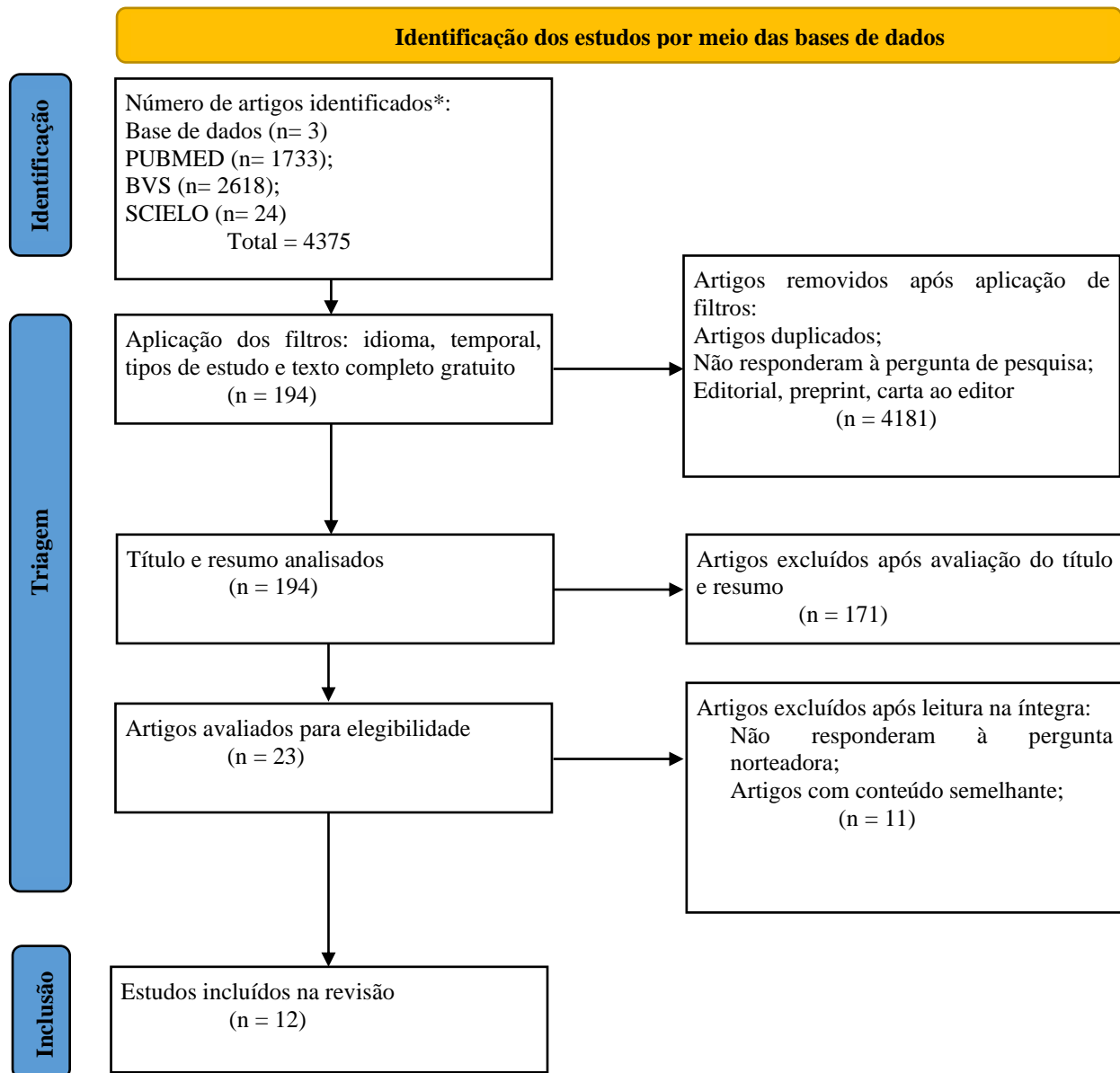
Após a seleção dos descritores, foi realizado um cruzamento entre eles utilizando-se o operador booleano “AND”, conforme a Figura 1. A próxima etapa contou com a leitura dos títulos e resumos dos artigos encontrados após a aplicação do primeiro filtro. Durante a avaliação dos artigos contou-se com os seguintes critérios de inclusão: responder à pergunta norteadora, texto completo em língua português e inglesa, publicados nos últimos 5 anos (2017 a 2021), a partir disso, foram analisadas todas as características dos artigos. Após essa análise, foram excluídas as publicações que não condiziam com os critérios de inclusão já citados, os artigos de dupla publicação e os artigos de revisão narrativa, integrativa e carta ao editor. Após o primeiro processo de exclusão, foram lidos na íntegra os textos dos artigos selecionados. Um processo final de exclusão, representado na Figura 2 junto ao modelo PRISMA de fluxograma, descartou os artigos que não responderam à pergunta da pesquisa, com conteúdo semelhante entre os artigos e estudos incompletos.

Figura 1 - Descritores aplicados para a seleção dos artigos primários desse estudo

Descritores
Scientific Electronic Library Online (SCIELO)
“Uveíte posterior” AND “toxoplasmose ocular” “Toxoplasma” AND toxoplasmose ocular” “Chorioretinitis” AND “toxoplasmosis, ocular”
Biblioteca Virtual em Saúde (BVS)
“Toxoplasma” and “toxoplasmosis, ocular” “Toxoplasmosis, ocular” and “uveítis, posterior” “Chorioretinitis” and “toxoplasmosis, ocular”
National Library of Medicine - National Institutes of Health (PUBMED)
“Uveítis, posterior” and “toxoplasmosis, ocular” “Toxoplasmosis, ocular” and toxoplasma” Chorioretinitis” and “toxoplasmosis, ocular”

Fonte: Autores.

Figura 2 - Fluxograma de seleção de artigos para revisão integrativa considerando publicações entre 2017 e 2021. Dados apresentados em número absolutos.



Fonte: Autores.

3. Resultados e Discussão

Ao todo, foram selecionados 12 artigos, que estão dispostos no Quadro 1, seguindo os critérios de inclusão e exclusão relatados na metodologia. Foram selecionados um total de 4 (33,3%) relatos de caso, 3 (25%) séries de caso, 2 (16,6%) estudos de coorte, 2 (16,6%) estudos transversais e 1 (8,3%) estudo prospectivo.

Quadro 1 - Resultados dos artigos selecionados para a revisão.

TÍTULO	AUTORES	ANO	TIPO DE ESTUDO	OBJETIVO
Unilateral Acute Macular Toxoplasmic Chorioretinitis Associated with White Dot-Like Choroidal Involvement Demonstrated on Indocyanine Green Angiography	Ípek, S. C. <i>Et al.</i>	2020	Relato de caso	Relatamos aqui um menino de 9 anos de idade com coriorretinite macular toxoplasmática unilateral em associação com envolvimento coroide de múltiplos pontos satélites.
Uncommon progression of toxoplasmic papillitis: patient perception and case report	Bonamigo, E. L. <i>Et al.</i>	2021	Relato de caso	Apresentar um caso de toxoplasmose ocular iniciado como papilite pura e posteriormente evoluindo para retinocoroidite peripapilar, manifestação não detectada nos exames iniciais.
Clinical and Multimodal Imaging Findings and Risk Factors for Ocular Involvement in a Presumed Waterborne Toxoplasmosis Outbreak, Brazil	Resende, C. B. <i>Et al.</i>	2020	Estudo de Coorte	O objetivo deste estudo foi descrever os achados de imagem clínicos e multimodais e determinar a prevalência de acometimento ocular, incidência de recidivas e complicações, e analisar os fatores de risco para acometimento ocular nesta coorte.
Ultrasonographic characteristics of active ocular toxoplasmosis	Morais, F. B.	2019	Série de casos	Avaliar os achados ultrassonográficos oftalmológicos associados à toxoplasmose ocular ativa.
Early diagnosis and successful treatment of acquired toxoplasmosis infectious retinochoroiditis	LV, X.; YU, P.	2018	Relato de caso	Apresentar o caso de uma retinocoroidite atípica por toxoplasmose em um idoso imunocompetente; no entanto, elucida alguns princípios críticos no diagnóstico e manejo dessa condição desafiadora.
Classification Criteria for Toxoplasmic Retinitis		2021	Série de casos	Determinar critérios de classificação para retinite toxoplasmática.
Optical Coherence Tomography Angiography Analysis of Retinal and Choroidal Vascular Networks during Acute, Relapsing, and Quiescent Stages of Macular Toxoplasma Retinochoroiditis	Azar, G. <i>Et al.</i>	2020	Estudo prospectivo	Destacar as vantagens da angiotomografia de coerência óptica (OCTA) no delineamento das características morfológicas da rede vascular retiniana e coróide durante os estágios agudo, recidivante e quiescente da retinocoroidite macular por toxoplasma.
Macular pucker, an atypical clinical presentation of ocular toxoplasmosis: a case report	Zhang, S. <i>Et al.</i>	2021	Relato de caso	Relatar um caso incomum apresentado com membrana epirretiniana (MER), ou seja, enrugamento macular.
Clinical manifestations and visual outcomes associated with ocular toxoplasmosis in a Brazilian population	Arruda, S.	2021	Estudo transversal	Determinar as manifestações clínicas e os fatores de risco para maus resultados visuais da toxoplasmose ocular na América Latina.
Long-term Results of Trimethoprim-Sulfamethoxazole Versus Placebo to Reduce the Risk of Recurrent Toxoplasma gondii Retinochoroiditis	Felix, J. P. F. <i>Et al.</i>	2020	Estudo de Coorte	Comparar os efeitos de 1 ano de tratamento com trimetoprim-sulfametoxazol (TMP-SMZ) versus placebo na redução do risco de recorrência de retinocoroidite toxoplasmática durante um período de acompanhamento de 6 anos.
Multimodal Imaging of Punctate Outer Retinal Toxoplasmosis	Yannuzzi, N. A. <i>et al.</i>	2019	Série de casos	Descrever as características de imagem multimodais associadas à toxoplasmose retiniana externa puntiforme (PORT).
Clinical, Socio-economic and Environmental Factors Related with Recurrences in Ocular Toxoplasmosis in Quindío, Colombia	Velasco-Velásquez, S. <i>Et al.</i>	2021	Estudo transversal	Identificar os fatores sociodemográficos, clínicos e ambientais associados às recidivas da toxoplasmose ocular (TO).

Fonte: Azevedo et al. (2022).

O estudo foi realizado a partir da revisão de artigos publicados sobre as principais manifestações oculares da toxoplasmose sistêmica, focando na prevalência, incidência, sinais e sintomas e os principais métodos de abordagem. Dessa forma, ao analisar o conteúdo dos artigos estudados, foram elencadas 4 categorias temáticas: 1) Principais manifestações oculares da toxoplasmose sistêmica; 2) Perfil epidemiológico das manifestações oculares da toxoplasmose; 3) Sinais e sintomas dessas manifestações oculares; 4) Principais métodos de abordagem das manifestações oculares da toxoplasmose sistêmica.

Dentre as principais manifestações oculares da toxoplasmose sistêmica estão a retinocoroidite, sendo a apresentação típica da toxoplasmose ocular, a papilite, a neurorretinite e a esclerite. Segundo o estudo realizado por Resende et al. (2020), aproximadamente 23% dos pacientes apresentaram retinocoroidite toxoplasmática ao exame inicial e 27% apresentaram envolvimento ocular em algum momento durante o estudo. Além disso, ao exame inicial, 75% dos pacientes com retinocoroidite toxoplasmática apresentavam envolvimento ocular grave, dividida em necrosante, macular ou retinocoroidite bilateral (Bonamigo et al., 2021).

A correlação entre toxoplasmose e o comprometimento ocular dá-se por meio do trofismo dos taquizoítos livres e cistos pela retina, gerando uma extensa necrose local. Em pacientes imunocompetentes, o parasita não é encontrado em outras estruturas oculares, porém ocorre um processo inflamatório secundário, sendo o toxoplasma responsável por produzir em áreas da retina adjacente uma inflamação perivascular, edema, gliose e focos hemorrágicos. Além disso, ocorre processo inflamatório granulomatoso secundário na coróide, com a presença de linfócitos e macrófagos, e, após a fase aguda, pode-se apresentar uma cicatriz coriorretiniana com centro branco e bordas pigmentadas como complicação (Burnier Junior; Fernandes, 2014).

A toxoplasmose ocular é responsável por 50% dos casos de uveíte e 60-85% dos casos de uveíte posterior. O perfil epidemiológico dos pacientes com lesões oculares devido à toxoplasmose são o baixo nível socioeconômico, estando no Brasil mais associado à exposição aos parasitas, acesso reduzido aos serviços de saúde e atrasos na aquisição do medicamento para o tratamento adequado e o baixo nível de escolaridade proporcionalmente associado a um maior risco de infecção ocular pelo toxoplasma (Velasco-Velázquez et al., 2021).

Os principais sinais e sintomas encontrados nos pacientes com acometimento ocular devido à toxoplasmose são: redução da acuidade visual, em sua maioria menor ou igual a 20/200, evolução para perda visual parcial ou cegueira, presença de moscas volantes, pressão intraocular aumentada, fotofobia, hiperemia simulando uma conjuntivite e turvação visual. A lesão característica gerada pelo toxoplasma é de caráter central, unilateral, isolada ou associada a lesões periféricas (Arruda, 2018).

Um dos principais métodos de abordagem das manifestações oculares da toxoplasmose sistêmica é o uso de pirimetamina de 25 a 50 mg por dia durante quatro semanas e sulfadiazina de 1 grama, quatro vezes por dia, durante três a quatro semanas. Outro esquema terapêutico utilizado para toxoplasmose ocular atípica e recidivante é o uso da sulfametoxazol-trimetoprim durante quatro a seis semanas, e após 48 horas, associação com a metilprednisolona 0,5 mg/ kg/ dia, reduzindo o uso conforme a evolução do paciente (Félix et al., 2020; Marques et al., 2013).

4. Conclusão

O protozoário *Toxoplasma gondii* é responsável por apresentar trofismo pela retina e por produzir diversos acometimentos oculares desde a retinocoroidite até a cegueira. As principais populações acometidas são as com baixo desenvolvimento socioeconômico e de baixa escolaridade, estando associada à redução do acesso ao serviço de saúde, maior exposição a esses parasitas e consequente risco aumentado para o acometimento ocular.

As limitações do estudo encontraram-se na baixa quantidade de artigos a respeito da incidência e prevalência da

toxoplasmose ocular, devendo-se, portanto, dar seguimento com novos estudos sobre as manifestações oculares tardias da toxoplasmose sistêmica, a fim de prevenir os agravos e promover a saúde com base na endemicidade de cada região do país, promovendo uma assistência integral à saúde e gerando qualidade de vida a esses pacientes devido a um melhor padrão diagnóstico e realização de intervenção precoce.

Referências

- Arruda, S. L. B. (2018). *Manifestações clínicas e complicações associadas à toxoplasmose ocular*. Dissertação (Mestrado em Ciências) – Universidade de São Paulo, Ribeirão Preto-SP.
- Arruda, S. (2021). Clinical manifestations and visual outcomes associated with ocular toxoplasmosis in a Brazilian population. *Scientific Reports*, 11 (1), 3137. Disponível em: <https://www.nature.com/articles/s41598-021-82830-z>
- Azar, G. (2020). Optical Coherence Tomography Angiography Analysis of Retinal and Choroidal Vascular Networks during Acute, Relapsing, and Quiescent Stages of Macular Toxoplasma Retinochoroiditis. *BioMed Research International*, 2020, 4903735. <https://pubmed.ncbi.nlm.nih.gov/33015168/> .
- Bonamigo, E. L. et al. (2021). Uncommon progression of toxoplasmic papillitis: patient perception and case report. *Revista Brasileira de Oftalmologia*, 80 (5), e0036–e0036. <https://pesquisa.bvsalud.org/portal/resource/pt/biblio-1341157>
- Borges, R. T. et al. (2017). Toxoplasmose e suas repercussões oftalmológicas-uma revisão. *Revista de Medicina e Saúde de Brasília*, 6 (2).
- Brandão-de-Resende, C. et al. (2020). Clinical and Multimodal Imaging Findings and Risk Factors for Ocular Involvement in a Presumed Waterborne Toxoplasmosis Outbreak, Brazil. *Emerging Infectious Diseases*, 26 (12). <https://pubmed.ncbi.nlm.nih.gov/33219657/>
- Burnier Junior., M. N.; & Fernandes, B.F. (2014). *Anatomia Patológica na Toxoplasmose: aspectos sistêmicos, neurológicos e oculares*. In: SOUZA, W., and BELFORT JR., R., comp. Toxoplasmose & Toxoplasma gondii. Rio de Janeiro: Editora Fiocruz, 167-208.
- Crossetti, M. D. G. O. (2012). Revisão integrativa de pesquisa na enfermagem o rigor científico que lhe é exigido. *Revista Gaúcha de Enfermagem*, 33 (2), 8-9. <https://www.scielo.br/jrgenf/a/9TrSVHTDtDGhcP5pLvGnt5n/?format=pdf&lang=pt>.
- Do carmo, E. L. et al. (2016). Soroepidemiologia da infecção pelo Toxoplasma gondii no Município de Novo Repartimento, Estado do Pará, Brasil. *Revista Pan-Amazônica de Saúde*, 7 (4), 79–87. http://scielo.iec.gov.br/scielo.php?script=sci_arttext&pid=S2176-62232016000400010 .
- Félix, J. P. F. et al. (2020). Long-term Results of Trimethoprim-Sulfamethoxazole Versus Placebo to Reduce the Risk of Recurrent Toxoplasma gondii Retinochoroiditis. *American Journal of Ophthalmology*, 213, 195–202. <https://pubmed.ncbi.nlm.nih.gov/31926883/> .
- İpek, S. C.; Çakar Ozdal, P.; Kavukçu, S.; & Saatci, A. O. (2020). Unilateral Acute Macular Toxoplasmic Chorioretinitis Associated with White Dot-Like Choroidal Involvement Demonstrated on Indocyanine Green Angiography. *Turkish Journal of Ophthalmology*, 50 (4), 248–251. <https://pubmed.ncbi.nlm.nih.gov/32854470/> .
- Lv, X.; & Yu, P. (2018). Early diagnosis and successful treatment of acquired toxoplasmosis infectious retinochoroiditis. *Medicine*, 97 (26). <https://www.ncbi.nlm.nih.gov/pmc/articles/PMC6039674/> .
- Machado, R. A. F.; Bortoli, J. P. de; & Bassanezi, F. (2016). Prevalence of chorioretinal scars in angiographic exams. *Revista Brasileira de Oftalmologia*, 75 (2). <https://www.scielo.br/j/rbof/a/C4RT9wf6v4g5w3YSdZ8WmWr/?format=pdf&lang=pt#:~:text=A%20toxoplasmose%20ocular%20possui%20alta> .
- Marques, A. et al. (2013). Diagnóstico e Tratamento da Toxoplasmose Ocular em Casos Atípicos. *Oftalmologia*, 37, 265-272.
- Morais, F. B.; Arantes, T. E. F. E; Muccioli, C.; & Allemann, N. (2019). Ultrasonographic characteristics of active ocular toxoplasmosis. *Arquivos Brasileiros de Oftalmologia*, 82 (4).
- Oréface, F. et al. (2010). Toxoplasmose ocular adquirida: toxoplasmose ocular pós-natal. *Revista Brasileira de Oftalmologia*, 69, 184-207.
- Soares, P. V. B. S. (2021). Toxoplasmose sistêmica associada à forma ocular bilateral atípica mimetizando necrose retiniana aguda. *Revista Brasileira de Oftalmologia*, 80 (6). <https://www.scielo.br/j/rbof/a/cTJmVyndLFpTM65NzNRzbFt/?lang=pt> .
- The standardization of uveitis nomenclature (sun) working group. (2021). Classification Criteria for Toxoplasmic Retinitis. *American Journal of Ophthalmology*, 228, 134-141.
- Velasco-Velásquez, S. et al. (2021). Clinical, Socio-economic and Environmental Factors Related with Recurrences in Ocular Toxoplasmosis in Quindío, Colombia. *Ophthalmic Epidemiology*, 28 (3), 258–264. <https://pubmed.ncbi.nlm.nih.gov/33115293/> .
- Veronesi, R.; & Focaccia, R. (2015). *Tratado de Infectologia*. Ed.: Atheneu.
- Yannuzzi, N. A. et al. (2019). Multimodal Imaging of Punctate Outer Retinal Toxoplasmosis. *Ophthalmic Surgery, Lasers & Imaging Retina*, 50 (5), 281–287. <https://pubmed.ncbi.nlm.nih.gov/31100158/> .
- Zhang, S. et al. (2021). Macular pucker, an atypical clinical presentation of ocular toxoplasmosis: a case report. *BMC Ophthalmology*, 21 (1).