

Análise do processo cicatricial de queimaduras em camundongos da linhagem *Swiss* tratados com mel de abelha *Tetragonisca angustula*

Analysis of the healing process of burns in mice of the Swiss strain treated with bee honey

Tetragonisca angustula

*Análisis del proceso de cicatrización de quemaduras en ratones de la cepa Swiss tratados con miel de abeja *Tetragonisca angustula**

Recebido: 09/11/2022 | Revisado: 19/11/2022 | Aceitado: 20/11/2022 | Publicado: 26/11/2022

Rebeka Santos da Fonseca

ORCID: <https://orcid.org/0000-0002-8796-0471>
Universidade do Estado do Pará, Brasil
E-mail: rebekafonseca17@gmail.com

Pablo Stephano Lopes da Silva

ORCID: <https://orcid.org/0000-0002-9109-3366>
Universidade Federal do Oeste do Pará, Brasil
E-mail: pablo12stephano@gmail.com

Herman Ascensão Silva Nunes

ORCID: <https://orcid.org/0000-0001-5349-9093>
Universidade Federal do Oeste do Pará, Brasil
E-mail: hasn.herman@gmail.com

Lenise Ascensão Silva Nunes

ORCID: <https://orcid.org/0000-0001-8471-1819>
Universidade do Estado do Pará, Brasil
E-mail: lenisenunes@outlook.com

Larisse Oliveira Bezerra

ORCID: <https://orcid.org/0000-0002-3109-4607>
Universidade do Estado do Pará, Brasil
E-mail: larisseoliveirab@gmail.com

Daniel Berretta Moreira Alves

ORCID: <https://orcid.org/0000-0002-7986-7242>
Instituto Esperança de Ensino Superior, Brasil
E-mail: danielberretta@hotmail.com

Maria Tatiane Gonçalves Sá

ORCID: <https://orcid.org/0000-0003-4612-1521>
Universidade do Estado do Pará, Brasil
E-mail: tatianesa7@gmail.com

Resumo

Objetivo: Realizar análise comparativa do processo cicatricial de queimaduras em camundongos *Swiss* tratados com sulfadiazina de prata a 1% e mel. **Metodologia:** As queimaduras de 2º grau, foram originadas pela técnica de placa aquecida a 100°C. Após a lesão, realizou-se o tratamento dos grupos tratados com Sulfadiazina de Prata a 1% e mel de abelha da espécie *Tetragonisca angustula*, a análise microscópica se deu pela técnica de Hematoxilina/Eosina (HE) e PicroSirius. **Resultados:** A análise macroscópica indicou retração da lesão de forma semelhante em ambos os tratamentos, não revelando diferenças significativas relacionadas ao tempo estabelecido e um aumento na cicatrização, os dados microscópicos demonstraram uma melhor cicatrização com Sulfadiazina de Prata a 1%. **Conclusão:** O uso do mel, como agente cicatrizante esteve próximo dos parâmetros comparativos do estudo com a Sulfadiazina de Prata a 1%.

Palavras-chave: Queimaduras; Cicatrização; Experimentação animal; Mel; Pesquisa em enfermagem.

Abstract

Objective: Perform a comparative analysis of the healing process of burns in Swiss mice treated with silver sulfadiazine 1% and honey. **Methods:** The 2nd degree burns were caused by the technique of heated plate at 100°C. After the injury, the treatment of the groups treated with 1% Silver Sulfadiazine and honey from bees of the species *Tetragonisca angustula* was performed, the microscopic analysis was done by Hematoxylin/Eosin (HE) and PicroSirius techniques. **Results:** The macroscopic analysis indicated retraction of the lesion in a similar way in both treatments, revealing no significant differences related to the established time and an increase in healing, the microscopic data showed better healing with Silver Sulfadiazine 1%. **Conclusion:** The use of honey as a healing agent was close to the comparative parameters of the study with Silver Sulfadiazine 1%.

Keywords: Burns; Wound healing; Animal experimentation; Honey; Nursing research.

Resumen

Objetivo: Realizar un análisis comparativo del proceso de cicatrización de quemaduras em ratones suizos tratados con sulfadiazina de plata al 1% y miel. **Metodología:** Las quemaduras de segundo grado fueron provocadas por la técnica de placa caliente a 100°C. Después de la lesión, los grupos tratados con Sulfadiazina de Plata al 1% y miel de abeja *Tetragonisca angustula* fueron tratados, el análisis microscópico se realizó mediante la técnica de Hematoxilina/Eosina (HE) y PicroSirius. **Resultados:** El análisis macroscópico indicó retracción de la lesión de manera similar en ambos tratamientos, no revelando diferencias significativas en relación al tiempo establecido y un aumento en la cicatrización, los datos microscópicos mostraron una mejor cicatrización con Sulfadiazina de Plata al 1%. **Conclusión:** El uso de la miel como cicatrizante se aproximó a los parámetros comparativos del estudio con Sulfadiazina de Plata al 1%.

Palabras clave: Quemaduras; Cicatrización de heridas; Experimentación animal; Miel; Investigación en enfermería.

1. Introdução

A queimadura pode ser definida como uma lesão traumática causada sobretudo por agentes térmicos, que produzem um calor excessivo no corpo humano destruindo parcial ou totalmente a pele e seus anexos. A queimadura além de deixar marcas permanentes ou de longa duração, possui um elevado índice de mortalidade (Brito, 2016; Costa, et al., 2018).

Estima-se que ocorram mais de 265 mil mortes de lesões por queimadura anualmente, com concentração de casos em países em desenvolvimento (Martins et al, 2015), sendo a segunda causa de morte infantil nos Estados Unidos e no Brasil (Silva, 2017). No Brasil, a cada ano há um milhão de casos de queimaduras, com cerca de 200 mil atendimentos em serviços de emergência e 40 mil hospitalizações (Oliveira & Peripato, 2017).

O álcool e a escaldadura são apontados como os principais agentes etiológicos de queimaduras. A escaldadura atinge principalmente crianças de até quatro anos de idade enquanto o álcool está presente em todas as faixas etárias. Os agentes químicos devido ao fácil acesso contribui para este evento como por exemplo: o hidróxido de sódio, ácido sulfúrico, solvente e ácido clorídrico que, somado ao amplo uso comercial, a manipulação incorreta e a falta de segurança aumentam as chances de se desenvolver uma lesão por queimadura (Costa et al, 2017).

A população mais atingida em larga escala por essas lesões, é a população economicamente ativa entre 19 e 59 anos de idade, do sexo masculino devido aos diferentes estilos de vida que eles adotam, sobretudo, de trabalho (Costa et al, 2017).

A sulfadiazina de prata é atualmente o tratamento padrão para queimaduras, indicada para profilaxia e tratamento de infecções em queimaduras e áreas de abrasão em enxertia de pele, tendo papel também em infecções de úlceras de perna e de decúbito. Sua ação age diretamente na membrana citoplasmática da célula bacteriana, com ação bactericida e bacteriostática, liberando quantidades mínimas de prata iônica capazes de precipitar proteínas, agindo de forma eficaz por no mínimo doze horas no leito da ferida (Silva et al, 2017; Nascimento Araújo et al, 2022).

O uso da fitoterapia no Brasil tem grande destaque e faz parte das práticas integrativas no Sistema Único de Saúde (SUS), no qual algumas opções para o tratamento de queimaduras vêm sendo utilizado, sendo a aroeira e babosa com ação cicatrizante, a utilização desses e outros fitoterápicos se baseia em experiências populares tradicionais ou científicos modernos (Passos et al, 2017; Gonçalves, et al., 2022).

A biodiversidade da região Amazônica traz uma vasta gama de alternativas repassadas pelo conhecimento de populações tradicionais que, por sua vez, se baseia na maior reserva vegetal e animal do planeta, seguimentos estes, que favorecem o enriquecimento etnofarmacológico através de novas espécies vegetais e animais que agregam novas fontes de tratamentos oriundos de reservas naturais, que garantem e asseguram uma qualidade, baixo custo e elevação do potencial natural do que é retirado da biodiversidade (Souza, 2017).

Dentro desse cenário, a utilização do mel no tratamento de queimados como fitoterápico surge como outra opção de cobertura que auxilia no processo de reparo do tecido lesado diminuindo a possibilidade de infecção na lesão, com menor infiltrado inflamatório e proliferação de angioblastos e fibroblastos (Rahal et al, 2003). As propriedades fitoterápicas do mel

vêm sendo utilizadas como curativo para queimaduras, por ser amplamente conhecido e utilizado há muitos anos desde as civilizações romanas (Mashhood, et al., 2006).

Nesse sentido, elaborou-se as seguintes perguntas da pesquisa o mel de abelha possui ação cicatrizante em queimaduras? Quais são as características macro e microscópicas das queimaduras de 2º grau tratadas com mel de abelha?

Portanto, o objetivo do estudo consiste em analisar de forma comparativa e quantitativa o processo de reparação tecidual de queimaduras em modelo in vivo em grupos tratados com sulfadiazina de prata a 1% e grupos tratados com mel.

2. Metodologia

Foi realizado um estudo experimental, ocorrido no período de junho a agosto de 2019, nas dependências do biotério da Universidade do Estado do Pará, Campus XII - Santarém. Foram utilizados 18 camundongos da raça Swiss machos, pesando entre 35-45 gramas com idade entre 30 e 45 dias.

Os camundongos foram mantidos em ambiente com luminosidade artificial, difusa e uniforme em períodos alternados de luz e escuridão de 12h. Os camundongos foram dispostos em gaiolas individuais com 20-30cm (largura), 30-45cm (profundidade) e 12-12cm (altura) com ração e água *ad libitum* para todos os animais.

No protocolo da lesão, os camundongos foram anestesiados com Ketamina 10% e Xilazina 2%, via intraperitoneal, em uma solução de 0,01ml/g. Após anestesia realizando-se tricotomia da região dorsal superior do animal, logo abaixo da cabeça, de uma área média de 2cm².

As queimaduras de 2º grau, foram originadas através de técnica com placa aquecida a 100°C em região dorsal do animal, por 30 segundos, conforme adaptação da metodologia de outro estudo com lesões de pele (Barros et al, 2016).

Após a lesão, realizou-se aplicação tópica do grupo de Sulfadiazina de Prata a 1% (SS), um grupo tratado com mel de abelha (GM) da espécie *Tetragonisca angustula* coletado por meliponicultor rural de Santarém-Pará, e o Grupo Controle (ST).

Para o método de análise macroscópica, optou-se por utilizar as fotografias de apenas 2 camundongos de cada grupo, os animais foram fotografados diariamente e analisados até o 14º dia de lesão, de acordo com a presença ou não de cicatrização e evolução do fechamento da ferida. Os resultados obtidos foram avaliados conforme parâmetros qualitativos, em que buscou-se identificar a presença de crosta, tecido de granulação e supuração. Realizou-se também mensuração do tamanho da lesão por meio do programa ImageJ para avaliar a contração e regressão das lesões.

Para análise microscópica os animais foram eutanasiados no 7º e no 14º dia, com sobredosagem de Tiopental, por via peritoneal. Em seguida, foi retirado fragmento cutâneo para análise histológica. As peças foram identificadas e fixadas em formol a 10%, após a inclusão em parafina, o material foi cortado a 5 µm e corado pela técnica de Hematoxilina/Eosina (HE) e PicroSirius conforme a adaptação do protocolo da Universidade do Estado do Rio de Janeiro – Laboratório de Reparação Tecidual.

Na análise microscópica selecionou-se os cortes histológicos do 7º e 14º dia de lesão de cada grupo em coloração de Hematoxilina e Eosina (HE), sendo 9 lâminas para o 7º dia e 9 lâminas para o 14º dia de tratamento, para observar estruturas histomorfológicas sob microscopia de luz.

Para observar o aspecto e presença de fibras colágenas, utilizou-se coloração Picro Sirius (PS), essa coloração é um método que identifica moléculas de colágeno sendo um método específico para identificação das estruturas composta de moléculas de colágeno (Junqueira, et al., 1979). Foram realizadas fotomicrografias em microscopia de polarização em que consiste em verificar o efeito das estruturas celulares sob o feixe polarizado (Junqueira et al, 2005).

As lâminas foram analisadas e fotografadas com uso de câmera EC3-49120014, acoplada ao microscópio de luz Leica® DM 750P, com luz polarizada considerando-se a disposição dos feixes e distribuição das fibras colágenas, reepitelização, fibroblastos, macrófagos, fenótipo e intensidade do infiltrado inflamatório e necrose.

Para apresentação dos resultados selecionou-se uma lâmina de cada grupo dos seus respectivos dias que teve melhor recuperação para posterior comparação. Ou seja, uma lâmina de cada grupo do 7º e do 14ª dia.

Todo o estudo foi realizado de acordo com os princípios éticos de experimentação animal do Colégio Brasileiro de Experimentação Animal (COBEA) conforme a Lei Federal 11.974 e *Council for International Organization of Medical Sciences* (CIOMS), o trabalho foi aprovado pelo Comitê de Ética na Utilização de Animais do Instituto Esperança de Ensino Superior, sob parecer N° 008/2018.

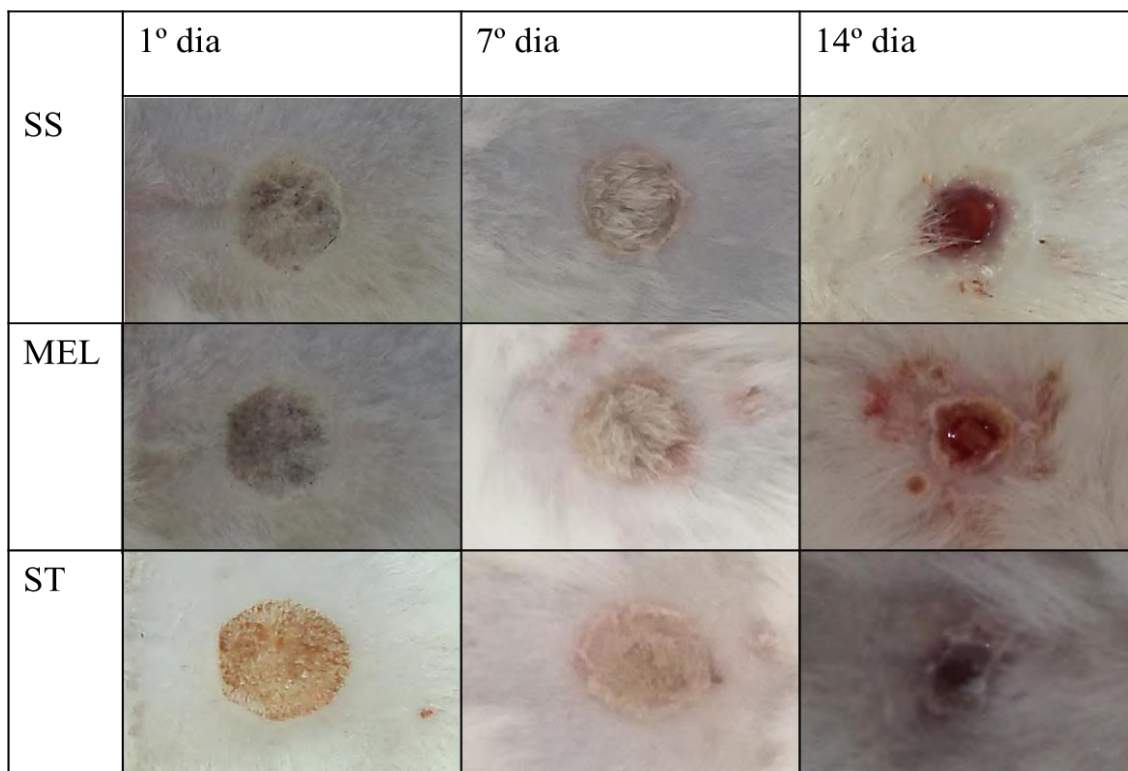
3. Resultados

Foram analisados um total de 18 camundongos, quanto ao processo de cicatrização diante dos tratamentos com Mel de abelha e com Sulfadiazina de prata a 1%, em ambos os grupos não houve intercorrências, a manipulação dos animais não interferiu no processo de cicatrização, os camundongos apresentaram lesões limpas sem contaminação, sem óbitos no processo.

Análise macroscópica

Na Figura 1 é possível observar a comparação dos diferentes tratamentos realizados nos camundongos nos dias 1º, 7º e 14º, sendo visível as diferenças em cada grupo e períodos nas características relativas à hiperemia, crosta, fases da cicatrização.

Figura 1 - Queimadura tratada com Sulfadiazina de Prata a 1%, Mel de abelha e sem tratamento. No 14º dia, retirada crosta. Santarém, PA, Brasil, 2019.



Fonte: Dados da Pesquisa.

Conforme análise macroscópica, nos primeiros dias todos os grupos apresentaram hiperemia nas bordas, entretanto, o grupo tratado com SS e o tratado com GM foi o grupo que apresentou uma hiperemia mais discreta se comparada com os ST, podendo ser bem observado no 7D de lesão. Enquanto que o grupo do mel de abelha apresentou hiperemia do início ao fim do tratamento durante 14 dias, dessa forma, não evidenciou um efeito edematogênico (Quadro 1).

Quadro 1 - Análise macroscópica dos animais tratados com sulfadiazina de prata e mel de abelha. Santarém, PA, Brasil, 2019.

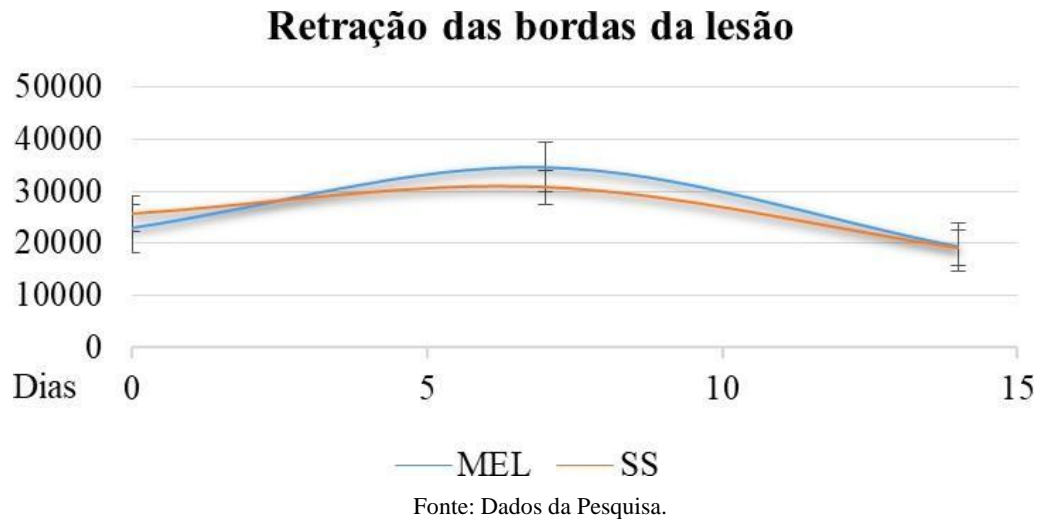
GRUPO	1º Dia	7º Dia	14º Dia
SS	Hiperemia, exsudato e dor sob manipulação	Hiperemia discreta Crosta	Sanguinolento
MEL (GM)	Hiperemia discreta	Hiperemia discreta Crosta	Hiperemia discreta Crosta e Sanguinolento
ST	Hiperemia local Sem exsudação	Hiperemia Crosta	Crosta Cicatrização parcial Hiperemia nas bordas

Fonte: Dados da Pesquisa.

Com relação ao aparecimento de crosta, todos os grupos apresentaram crosta de bom aspecto no 7º dia da lesão e livre de secreções. De todos os grupos analisados não foram evidenciadas características macroscópicas de necrose ou sinais de infecção. No 14º dia de lesão, macroscopicamente os animais identificaram-se todos com crosta de bom aspecto cicatricial e, abaixo delas, estavam caracterizadas em fase de granulação, com destaque para o grupo SS e ST.

Observou-se ainda pela análise macroscópica com o auxílio do ImageJ que o GM teve a retração das bordas aproximado do grupo tratado com SS, conforme mostra o Gráfico 1, esse resultado é significativo levando ainda em consideração que o mel utilizado é livre de qualquer manipulação farmacológica.

Gráfico 1 - Retração das bordas de lesões tratadas com mel e sulfadiazina de prata a 1%. Santarém, PA, Brasil, 2019.

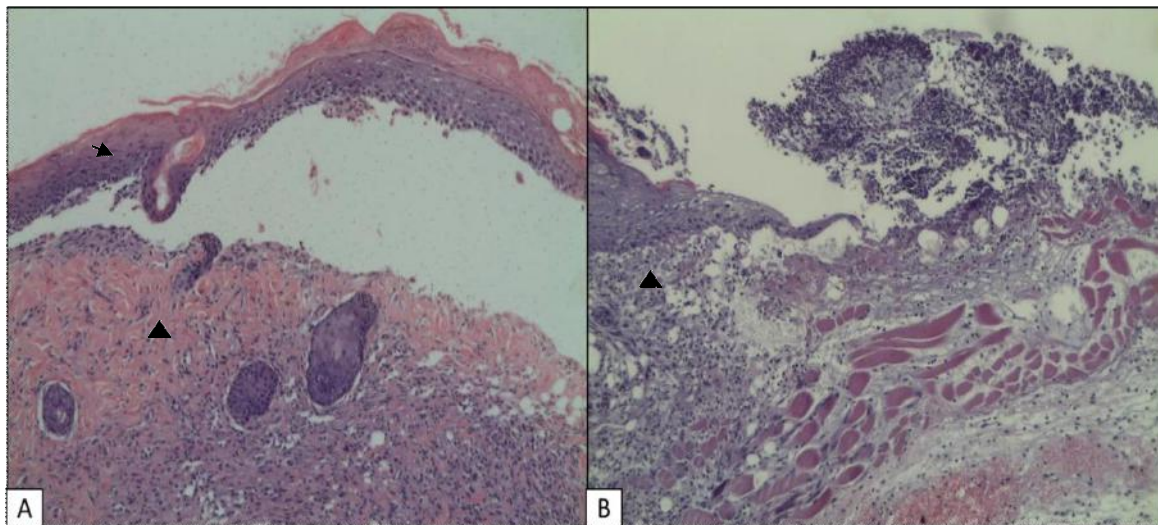


Análise microscópica

Conforme protocolo seguido nesta pesquisa, a presença do infiltrado inflamatório permaneceu durante o 7º até 14º dia, onde avaliou-se quanto a sua intensidade e distribuição superficial e profunda; quanto aos fibroblastos e macrófagos foi observado aspecto e distribuição de forma superficial ou profunda, e quanto a presença de neoepiderme.

No 7º dia, o grupo sem tratamento apresentou discreta e difuso infiltrado inflamatório; o grupo tratado com sulfadiazina apresentou moderada e difusa infiltrado inflamatório, assemelhando-se ao grupo tratado com mel. Quanto a quantidade de fibroblastos, ST apresentou pouca quantidade, de distribuição focal e presença de tecido necrótico, o grupo SS e GM apresentaram igualmente moderada presença de fibroblastos com distribuição difusa. Macrófagos e neoepiderme estiveram presentes nos grupos ST e SS de forma difusa, e focal no GM, em que o tecido conjuntivo está totalmente exposto. É possível visualizar folículos pilosos no grupo SS (Figura 2).

Figura 2 - Fotomicrografias. **A** – Área lesionada tratada com SS por 7 dias, encontra-se em fase de cicatrização. **B** – Área cicatricial tratada com Mel por 7 dias. Sinalizado (▲ - epiderme; ▲ - derme) HE, Objetiva de 10x. Santarém, PA, Brasil, 2019.

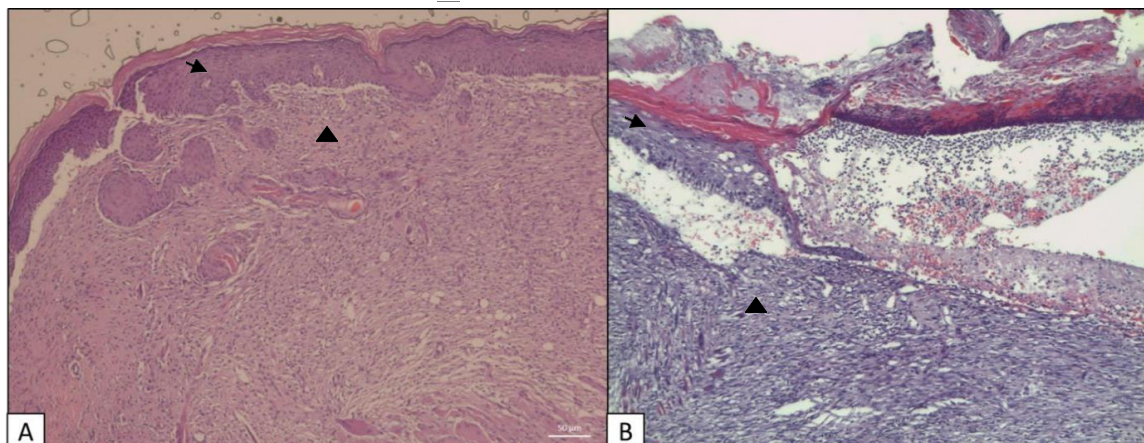


Fonte: Dados da Pesquisa.

A respeito da visualização na Figura 2, na seção A é possível observar presença de infiltrado inflamatório moderado, a epiderme encontra-se acantótica, observando-se ainda hipergranulose e leve hiperqueratose, já a derme tem aspecto fibrótico, exibindo fibras colágenas espessadas e hialinizadas, com esparsos linfócitos de permeio. Na seção B há a presença de infiltrado inflamatório intenso e difuso, há fibroblastos distribuídos de forma difusa, há neutrófilos de forma focal e não há reepitelização na área lesionada, e o tecido conjuntivo está exposto.

No 14º dia, o infiltrado inflamatório de todos os grupos apresentou-se acentuado com distribuição difusa superficialmente e moderado profundamente; além de aumento de fibroblastos de forma difusa, porém os ST apresentaram necrose; foi possível perceber macrófagos nos tratados com SS e GM de forma equilibrada entre os grupos; em todos teve-se neopiderme parcial, e presença de queratina nos SS e GM (Figura 3).

Figura 3 - Fotomicrografias. **A** – Área lesionada tratada com SS por 14 dias, demonstram pele com lesão em fase tardia de cicatrização. **B** - Área cicatricial tratada com Mel por 14 dias. Sinalizado (▲ - epiderme; ▲ - derme) HE, Objetiva 10x. Santarém, PA, Brasil, 2019.



Fonte: Dados da Pesquisa.

É possível observar na Figura 3, na seção A que a epiderme se encontra acantótica, observando-se ainda hipergranulose e hiperqueratose, já a derme tem aspecto fibrótico, exibindo fibras colágenas espessadas e hialinizadas, com esparsos linfócitos de permeio, é possível também observar os anexos cutâneos. Na seção B o tecido apresenta processo inflamatório acentuado, há fibroblastos em quantidade discreta distribuídos de forma difusa, há neurófilos em quantidade moderada, nota-se uma reepitelização parcial com um número de 4 camadas, queratina discreta e folículos ausentes.

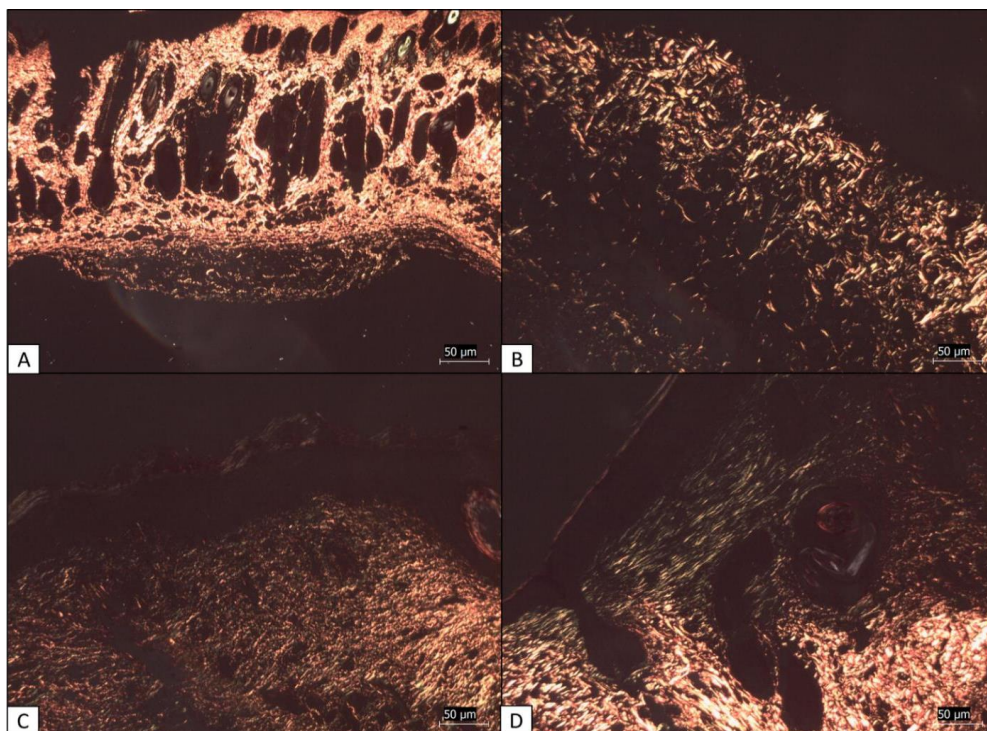
Quanto às fibras colágenas, observa-se no Quadro 2, seu aspecto distribuição e quantidade em região superficial e profunda. Onde a coloração por PicroSirius em microscópio de luz polarizada permitiu distinguir as fibras colágenas do tipo I (área de cor amarelo- avermelhada) e tipo III (área de cor verde).

Quadro 2 - Análise microscópica de camundongos tratados com sulfadiazina de prata a 1% e mel de abelha. Santarém, PA, Brasil, 2019.

Lâmina	Região superficial			Região profunda		
	Aspecto	Distribuição	Quantidade	Aspecto	Distribuição	Quantidade
SS 7D	Espessas	Paralelas	Intensa	Finas	Paralelas	Moderada
Mel 7D	Fragmentada finas	Aleatória	Discreta	Fragmentadas finas	Aleatórias	Discreta
Mel 14D	Longas, finas	Paralelas	Moderada	Finas	Paralelas	Intensa
SS 14D	Espessas	Paralelas	Moderada	Espessas	Paralelas	Moderada

Fonte: Dados da Pesquisa.

Figura 4 - Fotomicrografia de áreas de lesão, em luz polarizada. **A** - Lesão tratada com SS no 7º dia, **B** - Lesão tratada com mel no 7º dia, **C** - Lesão tratada com sulfadiazina no 14º dia e **D** - Lesão tratada com mel no 14º dia. PicroSirius, 10x. Santarém, PA, Brasil, 2019.



Fonte: Dados da Pesquisa.

No tratamento com SS, na análise de 7 dias de tratamento a derme superficial e profunda apresentou fibras vermelhas-amareladas, fragmentadas, espessas, com distribuição paralela e em alguns pontos aleatória em quantidade intensa, observando-se em sua maioria presença de colágeno tipo I, ainda imaturo. No GM, pode-se verificar fibras colágenas amarelo-esverdeadas, fragmentadas e finas, com distribuição aleatória em quantidade moderada em derme superficial, com mesmo padrão em derme profunda, apenas diferindo que as fibras se apresentaram mais espessas; com predominância de colágeno tipo III imaturo (Figura 4A e 4B).

No 14º dia o tratamento com SS, há fibras colágenas vermelho brilhantes, fragmentadas e em alguns focos com espessamento, de forma aleatória e intensa em derme superficial e profunda, demonstrando maior quantidade de fibras tipo I completamente maduras. Já no GM, pode-se observar em derme superficial fibras esverdeadas, fragmentadas e em muitos locais finas, com distribuição paralela e em quantidade discreta, em derme profunda pode-se perceber fibras amarelo-esverdeadas, finas, paralelas e em quantidade moderada, apresentando maior quantidade de fibras tipo I maduro e tipo III ainda imaturo (Figura 4C e 4D).

4. Discussão

Estudos que envolvam experimentação trazem inúmeros benefícios, mesmo que indiretos a população, os resultados deste estudo e de outros podem trazer respostas aos questionamentos dos efeitos benéficos ou maléficos da utilização do mel em lesões por queimaduras. A população por vezes tem a falsa ideia de que o fitoterápico, por ser um tratamento natural o mesmo não possui episódio de toxicidade ao organismo, no entanto, cabe aos profissionais de saúde orientar quanto ao uso racional das plantas medicinais e fitoterápicos, pois, os efeitos adversos oriundos desses são influenciados por fatores como a idade, condições fisiológicas e o preparo incorreto que, se não levados em consideração, esses tratamentos naturais podem acarretar efeitos indesejados provocando sérios danos ao organismo comprometendo a recuperação da saúde (Moreira & Oliveira, 2017; Silva et al, 2021).

A análise macroscópica indicou que houve retração da lesão de forma semelhante em ambos os tratamentos, não revelando diferenças significativas relacionadas ao tempo estabelecido conforme resultado apresentado na figura 1. Este resultado corrobora com estudo realizado com mel e própolis em lesões limpas de primeira intenção, onde pode ser verificado que houve ausência de diferença na contração da ferida no tratamento com mel (Rahal et al, 2003).

Estudos clínicos revelaram que o tempo de cicatrização em queimaduras utilizando o mel no tratamento se mostrou mais eficaz se comparado com a sulfadiazina de prata a 1% (Mashhood, et al., 2006). No grupo tratado com mel, o tempo de cicatrização total ocorreu dentro de 4 semanas, já no grupo sulfadiazina de prata a 1% somente 60% estavam com a cicatrização completa nesse mesmo período (Mashhood, et al., 2006). O estudo mensurou ainda os gastos de ambos os tratamentos e revelou que o uso do mel pode ser até 10 vezes mais econômico que a sulfadiazina de prata a 1% (Mashhood, et al., 2006). Dentro deste cenário, o mel de abelha aparece como uma alternativa pelo custo reduzido, por ser um produto natural de fácil acesso, considerando que o Brasil é reconhecido como produtor, consumidor e exportador (Marques et al, 2015).

Nesse cenário, o mel de abelha aparece como uma alternativa viável pelo custo reduzido, por ser um produto natural de fácil acesso, considerando que o Brasil é reconhecido como produtor, consumidor e exportador com destaque internacional (Marques et al, 2015). O mel das abelhas sem ferrão está presente e é valorizado pela cultura popular desde os povos indígenas nas Américas (Camargo, et al., 2017; Santos et al, 2021).

Devido ao grande interesse pelo poder cicatrizante do mel, novos produtos foram aprovados pela *US Food and Drug Administration*, tendo o mel *Leptospermum* conhecido popularmente como mel Manuka o mais utilizado para produção desses produtos que, após sofrer misturas e manipulações farmacêuticas para potencializar seus efeitos cicatrizantes, possuem

inúmeras indicações, dentre eles incluem as queimaduras de 1º e 2º grau, escoriações, úlceras de pés diabéticos, lesões por pressão, feridas cirúrgicas, entre outros (Saikaly & Khachemoune, 2017).

Mesmo conhecendo as propriedades terapêuticas do mel e de haver evidências científicas concretas de sua eficácia, ainda não há validação de protocolos terapêuticos do mel que possam ser usados no tratamento de feridas durante a prática dos profissionais de saúde no Brasil, dificultando a busca de estudos comparativos validados realizados no Brasil.

A composição do mel depende de vários fatores externos, principalmente das fontes vegetais, além do solo, da espécie da abelha, o estado fisiológico da colônia, a maturação do mel, condições climáticas, em que momento a colheita se encontra, região em que a colmeia está inserida, entre outros. Muitos autores discutem os parâmetros químicos e físico químicos do mel, os quais utilizam as variações de umidade, hidroximetilfurfural, açúcares redutores, sacarose, viscosidade, condutividade, pH, acidez e índice de formol; que tem padrões pré-estabelecidos pela legislação brasileira, onde o mel tem padrões mínimos a serem atingidos para serem comercializados e utilizados para consumo humano (Silva, et al., 2008; Reichert & Batista, 2021).

As propriedades físicas do mel são essenciais quando relacionado a fitoterapia de lesões, pois formam uma barreira protetora e cria um ambiente úmido por osmose proporcionando uma melhor cicatrização (Al-Waili, et al., 2011). Sua atuação anti-inflamatória em lesões é devida a redução do edema local, quimiotaxia de macrófagos, proliferação de fibroblastos e angioblastos, e sua ação antimicrobiana, pela liberação de hidrogênio a partir da glicose, com a presença de inibina, capacidade higroscópica e acidez (Marques et al, 2015; Reichert & Batista, 2021).

As evidências de nove ensaios randomizados demonstraram a diferença estatística em tempo de cura e as proporções de feridas que se tornaram estéreis sendo significativo o uso do mel em relação a sulfadiazina de prata (Aziz & Hassan, 2017).

Os dados microscópicos da presente pesquisa mostraram uma melhor cicatrização com sulfadiazina de prata a 1% em comparação com o mel de abelha Jataí (Figura 2 e 3). Entretanto, há pesquisas científicas que revelam que a eficácia do mel na cicatrização de lesões é superior ao tratamento usado com sulfadiazina de prata a 1%, pois esta é considerada tóxica para a regeneração dos queratinócitos, dificultando e prolongando a cicatrização (Aziz & Hassan, 2017).

Estudos *in vitro* constataram que a toxicidade de mel em queratinócitos e fibroblastos é extremamente baixa, e que as propriedades biológicas de um tipo específico do mel para induzir a ação dos mecanismos celulares estão atreladas a sua origem botânica (Ranzato, et al., 2012) que, além de ser um melhor cicatrizante, o mel também é mais eficiente como antibacteriano em comparação com a sulfadiazina de prata (Aziz & Hassan, 2017; Ranzato, et al., 2012; Lindberg et al, 2015).

Em ensaios randomizados, o mel foi utilizado para queimaduras, comparado a sulfadiazina de prata, que mostrou melhor eficácia do mel na prevenção da formação de escaras sobre a lesão (Molan, 2011). Em comparação ao uso de sulfadiazina de prata de forma prolongada retarda a cicatrização, podendo aumentar o risco de toxicidade renal e leucopenia (Passos et al, 2017).

No presente estudo, pode-se perceber que as fibras colágenas se apresentaram em quantidade discreta e moderada (Quadro 2 e Figura 4), resultado considerado positivo quando relacionado ao menor aparecimento de cicatrizes. As propriedades curativas do mel estão relacionadas a sua ação higroscópica, baixo pH e sua constituição em açúcares simples, como a frutose, seu efeito osmótico permite que a lesão permaneça estéril, tornando-se um inibidor bacteriano. Outro importante aspecto do mel se relaciona com a quantidade de colágeno, a produção excessiva de colágeno gera cicatrizes ao final do processo cicatrizante (Mashhood, et al., 2006).

5. Considerações Finais

O uso do mel de abelha teve resultados aproximados quando comparado com o uso da sulfadiazina de prata a 1% para cicatrização de queimaduras de 2º grau, dando novas perspectivas para a inclusão do mel de abelha no tratamento de queimaduras que cheguem nessa gravidade. O estudo impulsiona a busca por mais pesquisas com ênfase no substrato de mel

local, incluindo o estudo da cromatografia para a busca dos componentes encontrados no mel de abelhas nativas da região, a fim de ser possível precisar quais são os compostos que possuem atividade cicatrizante; além de ser necessário a realização de novas pesquisas de modo a testar os demais possíveis potenciais do mel da abelha *Tetragonisca angustula*, como potencial anti-inflamatório e antimicrobiano.

Referências

- Al-Waili, N., Salom, K., & Al-Ghamdi, A. A. (2011). Honey for wound healing, ulcers, and burns; data supporting its use in clinical practice. *The Scientific World Journal*, 11, 766-787.
- Aziz, Z., & Hassan, B. A. R. (2017). The effects of honey compared to silver sulfadiazine for the treatment of burns: A systematic review of randomized controlled trials. *Burns*, 43(1), 50-57.
- Barros, E. M. L., Santos, D. K. B., Coelho, N. P. M. F., Reis, M. R., & Bezerra, B. G. (2016). Efeitos da *Passiflora edulis* S. no processo de cicatrização em queimaduras induzidas em camundongos. *ConScientiae Saúde*, 15(1), 122-128.
- Brito, T. S. A. (2016). Tratamento de queimados graves com transplante de pele homóloga: revisão sistemática.
- Camargo, R. C. R. D., Oliveira, K. L. D., & Berto, M. I. (2017). Mel de abelhas sem ferrão: proposta de regulamentação. *Brazilian Journal of Food Technology*, 20.
- Costa, C. F., de Sousa, G. C., Rodrigues, A. C. E., Vieira, F. S., Viana, D. S. F., Costa, E. S., Oliveira, D. E. P., Santos, S. S., Santos, A. R. S., & da Costa, A. C. M. (2017). Perfil de pacientes que sofreram queimaduras no Brasil: uma revisão integrativa. *Revista Eletrônica Acervo Saúde/Electronic Journal Collection Health ISSN*, 2178, 2091.
- Duarte, A. C. S. D. M., Coria, G. E. M., & Mozini, L. A. (2018). Perfil funcional segundo a Classificação Internacional de Funcionalidade, Incapacidade e Saúde em pacientes queimados atendidos em hospital público. *Revista Brasileira de Queimaduras*, 17(1), 2-7.
- Gonçalves, A. L., Alves Filho, A., & Menezes, H. (2022). Atividade antimicrobiana do mel da abelha nativa sem ferrão *Nannotrigona testaceicornis* (Hymenoptera: Apidae, Meliponini). *Arquivos do Instituto Biológico*, 72, 455-459.
- Junqueira, L. C. U., Bignolas, G., & Brentani, R. R. (1979). Picrosirius staining plus polarization microscopy, a specific method for collagen detection in tissue sections. *The Histochemical Journal*, 11(4), 447-455.
- Junqueira, L. C. U., Carneiro, J., Andrade, C. G. T., Jordão, B. Q., & Yan, C. Y. I. (2005). *Biologia Celular e Molecular*.
- Lindberg, T., Andersson, O., Palm, M., & Fagerström, C. (2015). A systematic review and meta-analysis of dressings used for wound healing: the efficiency of honey compared to silver on burns. *Contemporary nurse*, 51(2-3), 121-134.
- Marques, A. D. B., dos Santos, L. M. D., Magalhães, P. H., Mourão, L. F., Feitosa, A. L. M., & da Silva, E. A. (2015). O uso do mel no tratamento de feridas de difícil cicatrização: revisão sistemática. *Revista Prevenção de Infecção e Saúde*, 1(4), 42-51.
- Martins, J. A. C. D. S., Lima, A. V., de Borborema, C. P. L., da Cunha, L. M., & Matos, M. (2015). Perfil dos pacientes atendidos por queimaduras em um hospital de referência no norte do Brasil. *Revista Brasileira de Queimaduras*, 14(3), 198-202.
- Mashhood, A. A., Khan, T. A., & Sami, A. N. (2006). Honey compared with 1% silver sulfadiazine cream in the treatment of superficial and partial thickness burns. *Journal of Pakistan Association of Dermatologists*, 16(1), 14-19.
- Molan, P. C. (2011). The evidence and the rationale for the use of honey as a wound dressing. *Wound Practice & Research: Journal of the Australian Wound Management Association*, 19(4).
- Moreira, F. R., & Oliveira, F. Q. (2017). Levantamento de plantas medicinais e fitoterápicos utilizados na comunidade quilombola-pontinha de Paraopeba, Minas Gerais, Brasil. *Revista Brasileira de Ciências da Vida*, 5(5).
- Nascimento Araújo, M. F., de Oliveira Souza, M. A., de Menezes Neto, J. A., da Silva, A. G., de Brito, L. D. S., Silveira Filho, L. N., Silveira, J. M., Santos, J. B. B., Santos, F. G., & Santos, L. A. P. (2022). Ação da sulfadiazina de prata para o tratamento de queimaduras: uma revisão integrativa. *Revista Eletrônica Acervo Saúde*, 15(5), e10095-e10095.
- Oliveira, A. P. B. S., & Peripato, L. A. (2017). A cobertura ideal para tratamento em paciente queimado: uma revisão integrativa da literatura. *Rev Bras Queimaduras*, 16(3), 188-193.
- Passos, K. S., Santos, M. R., de Oliveira, R. W., de Menezes, J. S., & da Silva, D. P. (2017). Atuação do Enfermeiro Frente à Utilização de Fitoterápicos no Tratamento de Queimaduras: uma Revisão Integrativa. In *Congresso Internacional de Enfermagem*.
- Rahal, S. C., Bracarense, A. P. F. R. L., Tanaka, C. Y., Grillo, T. P., & Leite, C. A. L. (2003). Utilização de própolis ou mel no tratamento de feridas limpas induzidas em ratos. *Archives of veterinary science*, 8(1).
- Ranzato, E., Martinotti, S., & Burlando, B. (2012). Epithelial mesenchymal transition traits in honey-driven keratinocyte wound healing: Comparison among different honeys. *Wound Repair and Regeneration*, 20(5), 778-785.
- Reichert, T & Batista, K. Z. S. (2021). Propriedades Imunológicas do Mel de Abelhas Sem Ferrão – Revisão Bibliográfica. *Revista Multidisciplinar Em Saúde*, 2(2), 25. <https://doi.org/10.51161/rem/966>

Saikaly, S. K., & Khachemoune, A. (2017). Honey and wound healing: an update. *American Journal of Clinical Dermatology*, 18(2), 237-251.

Santos, C. F., Raguse-Quadros, M., Ramos, J. D., da Silva, N. L. G., de Carvalho, F. G., de Barros, C. A., & Blochtein, B. (2021). Diversidade de abelhas sem ferrão e seu uso como recurso natural no Brasil: permissões e restrições legais consorciadas a políticas públicas. *Revista Brasileira de Meio Ambiente*, 9(2).

Souza, V. H. S. (2017). Avaliação da toxicidade não clínica de extrato bruto e vouacapanos obtidos dos frutos da espécie *Pterodon pubescens Benth.* 1 recurso online (143 p.) Tese (doutorado) - Universidade Estadual de Campinas, Faculdade de Odontologia de Piracicaba, Piracicaba, SP.

Silva, A. C. O., Filho, E. S. R., Sousa, G. R. S., Silva, J. F. S., Silva, A. L., & Araujo, C. M. S. (2017). As principais coberturas utilizadas pelo enfermeiro. *Revista Uningá*, 53(2).

Silva, M. G. da., Furtado, M. M., Osório, A. T. ., Morais, I. C. P. da S. ., Amaral, M. P. M., Coêlho, A. G., & Arcanjo, D. D. R. . (2021). A importância dos ensaios de toxicidade para o desenvolvimento e o registro de fitoterápicos no Brasil. *Research, Society and Development*, 10(12), e538101220137. <https://doi.org/10.33448/rsd-v10i12.20137>

Silva, R. D., Maia, G. A., Sousa, P. D., & Costa, J. D. (2008). Composição e propriedades terapêuticas do mel de abelha. *Alimentos e Nutrição Araraquara*, 17(1), 113-120.

Silva, V. C. M. D. (2017). Proposta de implantação de um protocolo de avaliação de feridas em um centro de tratamento de queimados.