

## Os tipos de enxertos utilizados no tratamento cirúrgico e efeitos do tratamento fisioterápico em atletas com ruptura do LCA

The types of grafts used in surgical treatment and effects of physical therapy treatment in athletes with ACL rupture

Tipos de injertos utilizados en el tratamiento quirúrgico y efectos del tratamiento fisioterapéutico en deportistas con rotura del LCA

Recebido: 03/01/2023 | Revisado: 13/01/2023 | Aceitado: 14/01/2023 | Publicado: 18/01/2023

**Ayrton Soares Melo Neto**

ORCID: <https://orcid.org/0000-0001-5864-4878>  
Centro Universitário de Patos de Minas, Brasil  
E-mail: [ayrtonsoares54@gmail.com](mailto:ayrtonsoares54@gmail.com)

**Daniel Paulino Braga**

ORCID: <https://orcid.org/0000-0001-9222-4957>  
Centro Universitário de Patos de Minas, Brasil  
E-mail: [danielpb@unipam.edu.br](mailto:danielpb@unipam.edu.br)

**João Pedro Bicalho Borges de Andrade**

ORCID: <https://orcid.org/0000-0002-0649-9928>  
Centro Universitário de Patos de Minas, Brasil  
E-mail: [Jpbda13@gmail.com](mailto:Jpbda13@gmail.com)

**Danyane Simão Gomes**

ORCID: <https://orcid.org/0000-0001-5793-6211>  
Centro Universitário de Patos de Minas, Brasil  
E-mail: [danyane@unipam.edu.br](mailto:danyane@unipam.edu.br)

### Resumo

As lesões do ligamento cruzado anterior (LCA) e seus tratamentos têm sido muito discutidas, tendo em vista que é uma das injúrias mais frequentes no joelho. Este fato ocorre devido a sua importância biomecânica nesta articulação. Portanto, este estudo teve por finalidade analisar os efeitos dos tratamentos pré e pós-operatórios e sua influência no processo de recuperação do LCA. Tratou-se de revisão integrativa da literatura. A pesquisa foi realizada por meio do acesso *online* nas bases de dados *National Library of Medicine* (PubMed MEDLINE), *Scientific Electronic Library Online* (Scielo), *Cochrane Database of Systematic Reviews* (CDSR), *Google Scholar*, Biblioteca Virtual em Saúde (BVS) e EBSCO *Information Services*, nos meses de setembro a dezembro de 2022. Sobre o processo de recuperação do LCA, é importante ressaltar a reabilitação pré-cirúrgica, buscando restaurar a função neuromuscular e a propriocepção do joelho, além de fortalecer músculos da coxa, como o quadríceps que serão importantes para o seguimento do processo de reabilitação pós-cirúrgica até o retorno ao esporte. Durante a cirurgia são usadas duas principais técnicas como enxerto, técnica de osso-tendão patelar-osso (OTO) e enxerto quádruplo de semitendíneo e grácil (EQSG). Por fim, uma reabilitação pós cirúrgica com um período de pelo menos 8 meses sem retorno aos esportes. Conclui-se que os principais tipos de enxertos utilizados são o OTO e EQSG. O tendão do quadríceps (TO) mostrou-se como opção viável para o tratamento, porém, o autoenxerto OTO é o mais indicado atualmente para o processo cirúrgico de ruptura do LCA.

**Palavras-chave:** Enxerto osso-tendão patelar-Osso; Ruptura do LCA; Reabilitação.

### Abstract

The anterior cruciate ligament (ACL) injuries and their treatments have been much discussed, considering that it is one of the most frequent injuries in the knee. This fact occurs due to its biomechanical importance in this joint. Therefore, this study aimed to analyze the effects of pre- and postoperative treatments and their influence on the ACL recovery process. This was an integrative literature review. The search was conducted by online access to the National Library of Medicine (PubMed MEDLINE), Scientific Electronic Library Online (Scielo), Cochrane Database of Systematic Reviews (CDSR), Google Scholar, Virtual Health Library (VHL) and EBSCO Information Services databases, from September to December 2022. Regarding the process of ACL recovery, it is important to emphasize the pre-surgical rehabilitation, seeking to restore neuromuscular function and proprioception of the knee, in addition to strengthening thigh muscles, such as the quadriceps, which will be important for the follow-up of the post-surgical rehabilitation process until the return to sports. During surgery, two main techniques are used as grafting, the patellar-tendon-bone (PTO) technique and the semitendinosus and gracilis quadruple graft (EQSG). Finally, a post-surgical rehabilitation

with a period of at least 8 months without returning to sports. We conclude that the main types of grafts used are the OTO and EQSG. The quadriceps tendon (TO) was shown to be a viable option for treatment, however, the OTO autograft is currently the most indicated for the surgical process of ACL rupture.

**Keywords:** Bone-patellar tendon-bone grafting; ACL rupture; Rehabilitation.

### Resumen

Las lesiones del ligamento cruzado anterior (LCA) y sus tratamientos han sido muy discutidos, teniendo en cuenta que es una de las lesiones más frecuentes en el joelho. Este hecho se produce debido a su importancia biomecánica en esta articulación. Por lo tanto, este estudio pretendía analizar los efectos de los tratamientos pre y postoperatorios y su influencia en el proceso de recuperación del LCA. Se trata de una revisión bibliográfica integradora. La búsqueda se realizó mediante acceso en línea a las bases de datos National Library of Medicine (PubMed MEDLINE), Scientific Electronic Library Online (SciELO), Cochrane Database of Systematic Reviews (CDSR), Google Scholar, Virtual Health Library (BVS) y EBSCO Information Services, de septiembre a diciembre de 2022. En cuanto al proceso de recuperación del LCA, es importante hacer hincapié en la rehabilitación prequirúrgica, buscando restaurar la función neuromuscular y la propiocepción de la rodilla, además de fortalecer la musculatura del muslo, como el cuádriceps, lo que será importante para el seguimiento del proceso de rehabilitación postquirúrgica hasta la vuelta a la práctica deportiva. Durante la cirugía, se utilizan dos técnicas principales como injerto, la técnica del tendón rotuliano-hueso (PTO) y el injerto cuádruple de semitendinoso y gracilis (EQSG). Por último, una rehabilitación postquirúrgica con un periodo de al menos 8 meses sin volver a hacer deporte. Concluimos que los principales tipos de injertos utilizados son el OTO y el EQSG. El tendón del cuádriceps (TO) demostró ser una opción viable para el tratamiento, sin embargo, el autoinjerto de OTO es el más indicado actualmente para el proceso quirúrgico de la rotura del LCA.

**Palabras clave:** Plástia con hueso-tendón rotuliano-hueso; Ruptura del LCA; Rehabilitación.

## 1. Introdução

As lesões do ligamento cruzado anterior (LCA) e seus tratamentos têm sido muito discutidas atualmente, tendo em vista que é uma das injúrias mais frequentes no joelho. Este fato ocorre devido à importância biomecânica que o LCA exerce nesta articulação, sendo elevada a incidência dessa lesão em atletas de alto nível (Ramos *et al.*, 2019). Aproximadamente 70% das lesões do LCA ocorrem sem contato, afetando principalmente atletas do sexo feminino, associado a giros, desacelerações repentinas, cortes e saltos (Almeida *et al.*, 2019). Os mecanismos de traumas comuns são entorses do joelho, os quais são caracterizados pela rotação interna do fêmur e rotação externa da tíbia. Geralmente, o paciente ouvirá um som crepitante, seguido por dor incapacitante severa (Santos, 2016).

Há alguns anos, a ruptura do LCA causava o término da carreira de vários atletas, ou o submetia a alguma cirurgia que levaria entre um ano ou mais para a recuperação, podendo causar prejuízos devido à inatividade, como piora do condicionamento físico, depressão e problemas financeiros. Atualmente existe uma gama de tratamentos que podem acelerar ou retardar esta recuperação, dependendo da sua eficácia (Ramos *et al.*, 2019).

Atualmente, diversas fontes de enxerto têm se mostrado eficazes para a reconstrução do LCA e a seleção do enxerto ideal é individualizada com base na condição e lesão do paciente, além da experiência pessoal do cirurgião. Enxertos derivados do quadríceps e tendões flexores tornaram-se uma opção para enxertos patelares após estudos de dor anterior do joelho e comorbidades do local doador. A seleção do enxerto ideal permanece controversa e a literatura sugere que um dos principais fatores na decisão é a largura final do enxerto. Enxertos com menos de 7 mm de largura têm maior probabilidade de falhar, enquanto enxertos mais largos são mais seguros (Kupczik *et al.*, 2019).

No processo de reabilitação é necessário que haja algumas metas a serem atingidas, para que o paciente lesionado possa voltar a desempenhar a função exercida antes da lesão. Alguns objetivos devem ser alcançados na fase pós-operatória. Isso inclui restaurar a força muscular, que é fundamental para um resultado bem-sucedido após uma lesão do LCA, reduzir a inflamação, o edema, a dor, aumentar a direção e a amplitude de movimento da articulação inferior e, finalmente, encerrar a cicatrização do tecido (Salles *et al.*, 2022).

Portanto, este estudo teve por finalidade analisar os tipos de enxertos utilizados no tratamento cirúrgico da ruptura do LCA e os efeitos dos tratamentos pré e pós-operatório e sua influência no processo de recuperação do LCA.

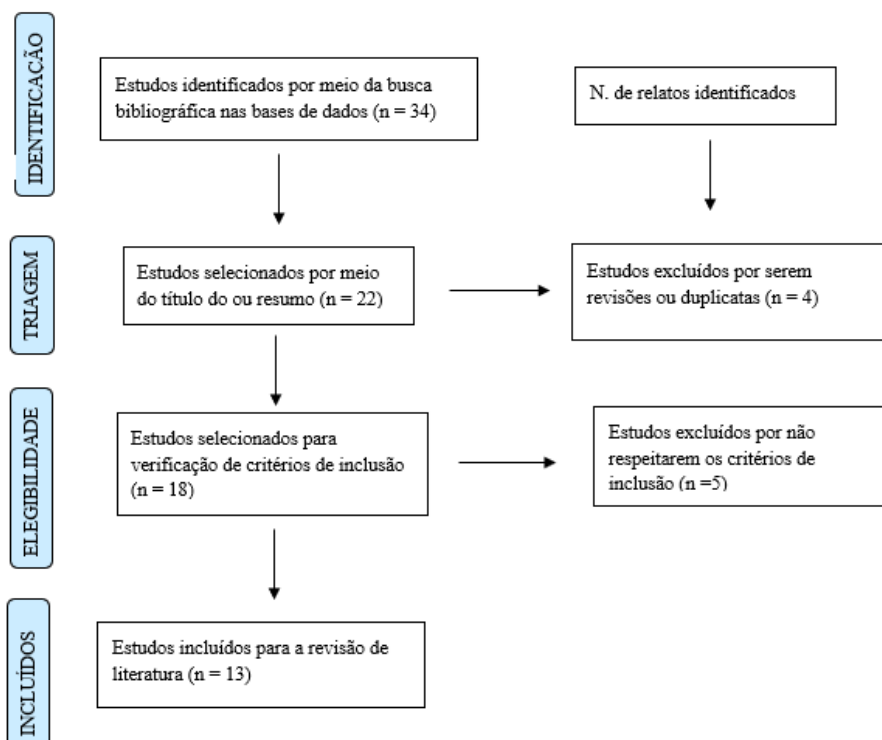
## 2. Metodologia

Tratou-se de uma revisão integrativa da literatura, a partir do conceito de Souza et al. (2010), que buscou responder quais as evidências sobre os principais tipos de enxertos utilizados no tratamento cirúrgico e os efeitos fisioterapêuticos em atletas com ruptura do LCA. A pesquisa foi realizada por meio do acesso *online* às bases de dados *National Library of Medicine* (PubMed MEDLINE), *Scientific Electronic Library Online* (SciELO), *Cochrane Database of Systematic Reviews* (CDSR), *Google Scholar*, Biblioteca Virtual em Saúde (BVS) e EBSCO *Information Services*, durante os meses de setembro a dezembro de 2022. Para a busca das obras foram utilizadas as palavras-chaves presentes nos descritores em Ciências da Saúde (DeCS): em inglês: “grafts”, “grafts in ACL rupture”, “ACL”, “ACL injury”, “ACL reconstruction”, “return after ACL reconstruction”, “treatment after injury of the ACL”, “pre-rehabilitation in ACL rupture”, “physiotherapy after injury of the ACL” e “ e em português: “enxertos”, “enxertos na ruptura do LCA”, “LCA”, “lesão do LCA”, “reconstrução do LCA”, “retorno após a reconstrução do LCA”, “tratamento após a lesão do LCA”, “pré-reabilitação na ruptura do LCA” e “fisioterapia após a lesão do LCA”.

Como critérios de inclusão, foram considerados artigos originais, que abordassem o tema pesquisado e permitissem acesso integral ao conteúdo do estudo, publicados no período de 2012 a 2022, em inglês e português. Os critérios de exclusão foram impostos naqueles trabalhos que não tinham passado por processo de Peer-View, aqueles artigos que apenas possuíam seus resumos disponíveis, aqueles que não apresentaram coerência com os objetivos do estudo ou forem duplicados.

A estratégia de seleção dos artigos seguiu as seguintes etapas: busca nas bases de dados selecionadas; leitura dos títulos de todos os artigos encontrados e exclusão daqueles que não abordavam o assunto; leitura crítica dos resumos dos artigos e leitura na íntegra dos artigos selecionados nas etapas anteriores. Após leitura criteriosa das publicações, 21 artigos foram excluídos e totalizaram-se 13 artigos científicos para a revisão integrativa da literatura, com os descritores apresentados acima, conforme elucidado pelo Diagrama 1.

**Figura 1** – Etapas de seleção de artigos para esta pesquisa.



Fonte: Autores (2023).

### 3. Resultados

Dos 13 artigos selecionados, 7 artigos focam no tratamento cirúrgico enquanto os 6 restantes têm os efeitos do tratamento fisioterapêutico como enfoque. A Tabela 1 apresenta os dados acerca de artigos com foco no tratamento cirúrgico, enquanto a Tabela 2 foca na fisioterapia no processo de reabilitação.

**Tabela 1** – Os tipos de enxertos nos processos cirúrgicos após lesão do LCA.

Autor/Ano	Objetivo	Metodologia	Conclusão
Pereira, <i>et al.</i> (2012).	Avaliar se há diferença na evolução da reabilitação dos pacientes submetidos à reconstrução do LCA através das técnicas osso-tendão patelar-osso (OTO) ou enxerto quádruplo de semitendíneo e grácil (EQSG).	Revisão de literatura de 47 estudos de ensaios clínicos que comparavam as técnicas cirúrgicas e que foi reduzida a 5 estudos que englobavam o objetivo da revisão de comparação da diferença de evolução na reabilitação.	Os resultados clínicos e funcionais de ambas as técnicas comparadas mostraram-se semelhantes, porém, há a recomendação da escolha da técnica EQSG para uma reabilitação menos agressiva e com maior atenção no fortalecimento dos músculos isquiotibiais.
Kaeding, <i>et al.</i> (2015).	Identificar os fatores de risco para rupturas ipsilaterais e contralaterais do LCA após cirurgias primárias de reconstrução do LCA.	Foram utilizados dados de um estudo de coorte longitudinal prospectivo (MOON) para identificar fatores de risco para a re-ruptura do LCA.	Idade jovem, maior nível de atividade e aloenxerto mostraram-se como fatores predisponentes para aumento de chances de falha de enxerto ipsilateral. Enquanto apenas a idade jovem e maior nível de atividade manifestaram-se como fatores de risco em rupturas contralaterais.
Andernord, <i>et al.</i> (2015).	Investigar se fatores comuns à pacientes podem prever uma revisão cirúrgica após a reconstrução do LCA.	Estudo de coorte prospectivo que levou em conta dados do Registro Nacional Sueco de Ligamentos do Joelho durante 2005 à 2013 e incluiu pacientes que usaram o enxerto osso-tendão patelar-osso e enxerto do tendão da coxa.	Jogadores de futebol e adolescentes apresentaram um elevado risco de revisão cirúrgica após reconstrução do LCA na presença de ambos os enxertos.
Samuelsen, <i>et al.</i> (2017).	Determinar qual enxerto usado para reconstrução do LCA (osso-tendão patelar-osso ou semitendíneo e grácil da coxa) tem o maior risco de ruptura ou frouxidão.	Meta-análise de ensaios controlados randomizados através de pesquisas pelos principais sites de dados (PubMed, MEDLINE, EMBASE e Cochrane Library).	Enxerto do semitendíneo e grácil da coxa apresentaram um maior índice de falha do que o enxerto osso-tendão patelar-osso. Porém, os resultados apresentaram mínima diferença e ambos os enxertos ainda são considerados como opções para reconstrução do LCA.
Hurley, <i>et al.</i> (2018).	Revisar sistematicamente as atuais evidências que certificam se o enxerto do tendão do quadríceps é uma opção viável para a reconstrução do LCA.	Revisão literária conduzida seguindo as guias da PRISMA. Também foi incluído estudos de coorte que comparam o enxerto do tendão do quadríceps com o osso-tendão patelar-osso e tendão semitendíneo e grácil da coxa.	Atual literatura sugere que o tendão do quadríceps é uma opção viável para reconstrução do LCA com resultados comparáveis aos enxertos osso-tendão patelar-osso e tendão semitendíneo e grácil da coxa em relação a estabilidade do joelho, resultados funcionais e avaliações de re-ruptura do enxerto.

Costa, <i>et al.</i> (2022).	Reunir informações acerca do risco de falha do enxerto após a reconstrução do LCA em atletas focando em fatores predisponentes, assim como o procedimento cirúrgico, escolha do enxerto e técnica cirúrgica.	Análise dos fatores predisponentes: demográficos, anatômicos e ambientais; procedimento cirúrgico, escolha do enxerto e técnica cirúrgica.	A técnica cirúrgica representa um fator chave em relação ao sucesso da cirurgia, porém, esse aspecto sozinho é insuficiente para assegurar a estabilidade do enxerto. O enxerto tendão-patela-osso mostrou-se menos influente no aumento do risco de re-lesão do LCA.
Matiola (2022).	Avaliar ensaios clínicos que discutam sobre as técnicas de reconstrução do LCA com a utilização de enxerto do tendão patelar (TP), caracterizando suas vantagens e desvantagens.	A base PubMed foi utilizada para seleção de trabalhos, empregando o seguinte algoritmo booleano: "anterior cruciate ligament" and reconstruction AND patellar".	A partir da análise dos ensaios clínicos, foi possível constatar que a reconstrução do LCA utilizando enxertos do TP, o que inclui o enxerto osso - tendão patelar - osso (OTO), é atualmente a técnica mais indicada.

Fonte: Autores (2023).

**Tabela 2** – Efeitos dos procedimentos fisioterapêuticos após cirurgia de reconstrução do LCA.

Autor/Ano	Objetivo	Metodologia	Conclusão
Arliani, <i>et al.</i> (2012).	Avaliar as condutas e procedimentos realizados pelos cirurgiões de joelhos do Brasil no tratamento e reabilitação das lesões do LCA.	Elaboração e aplicação de um questionário de 21 questões fechadas com tópicos abordando tratamento e reabilitação após reconstrução do LCA a cirurgiões brasileiros de joelho presentes no CBOT 2010.	226 cirurgiões preencheram o questionário e fizeram parte da amostra. Dentre os aspectos mais notórios acerca da reabilitação adotados pelo questionário tem-se cerca de 65,9% dos médicos encaminham seus pacientes para fisioterapia em até 1 semana após cirurgia, sendo que 88,9% consideram o período de 6 ou mais meses como o ideal para o retorno do atleta à prática esportiva.
Ribeiro, <i>et al.</i> (2020).	Análise de resultados terapêuticos através de apresentação de intervenção terapêutica por teleatendimento a um atleta de futsal no pós-operatório imediato de reconstrução do LCA.	Relato de caso de um atleta de futsal durante 6 semanas.	O tratamento fisioterapêutico por teleatendimento mostrou-se eficaz pois contribuiu na redução de edema e na amplitude de movimento de flexão e extensão, sem dor.
Giesche, <i>et al.</i> (2020).	Examinar os benefícios potenciais da reabilitação pré-operatória na visão pré/pós-operatória e nos resultados ao retorno ao esporte.	Através da identificação de 1.071 estudos escolhidos, seis foram selecionados, sendo: dois ensaios de controle randomizados, dois ensaios-controlados e dois estudos de coorte.	Os resultados propuseram evidência para a relevância da reabilitação pré-operatória antes da cirurgia de reconstrução do LCA pois melhoraram a função neuromuscular e a propriocepção do joelho.
Andrade, <i>et al.</i> (2020).	Sintetizar recomendações e avaliar as recomendações das Diretrizes da Prática Clínica (CPG) para reabilitação após a reconstrução do LCA.	Revisão sistemática das CPGs, avaliando a compreensividade, consistência e qualidade das diretrizes.	A qualidade das CPGs mostrou-se boa, porém, apresentou uma pobre aplicabilidade. Treinos envolvendo a mobilização imediata do joelho, força e neuromuscular devem ser usados.
Bodkin, <i>et al.</i> (2022).	Identificar características em um paciente pós ruptura do LCA com tratamento em 6 meses que melhor preveem uma possível re-ruptura do ligamento.	Estudo de coorte prospectivo com participação de 234 pacientes com ruptura primária e unilateral do LCA.	Pacientes que retornam ao esporte em um período menor de 8 meses tendem a ter outra ruptura do LCA. Clínicos devem ter em mente que induzir o retorno do atleta ao esporte em menos de 8 meses após reconstrução do LCA colocam eles em situação de alto risco para re-ruptura do ligamento.

Cunha; Solomon (2022).	Inferir sobre os benefícios da reabilitação pré-operatória da reconstrução do LCA.	Revisão de literatura.	A reabilitação pré-operatória da reconstrução do LCA aprimora a força e o movimento pós-operatório e o retorno ao esporte para o atleta. Além de influenciar no fortalecimento do quadríceps e propriocepção, a reabilitação aumenta as chances do atleta ter um retorno de sucesso ao esporte.
------------------------	--	------------------------	---

Fonte: Autores (2023).

#### 4. Discussão

Como já mencionado, a reconstrução ligamentar do LCA se dá principalmente através de duas técnicas: técnica de osso-tendão patelar-osso (OTO) e enxerto quádruplo de semitendíneo e grácil (EQSG). A partir disso, tem-se vantagens e desvantagens para a utilização e recomendação para cada tipo de enxerto (Pereira *et al.*, 2012).

Em conformidade com o que afirmam os autores supracitado, “O autoenxerto OTO apresenta alta resistência, boa qualidade de fixação, facilidade em se obter o material, bom potencial de cicatrização, boa estabilidade a longo prazo e apresenta um melhor índice de retorno ao esporte”. Porém, podem ocorrer complicações como fraturas patelares, tendinite patelar, ruptura do tendão patelar, inabilidade para ajoelhar-se, distúrbios de sensibilidade e dor na região anterior do joelho.

Já o EQSG diminui as complicações crônicas e agudas da articulação patelofemoral, a partir do evitamento da retirada de parte do mecanismo extensor. No entanto, o procedimento é tecnicamente mais complicado em relação ao autoenxerto OTO e há a possibilidade de enfraquecimento dos músculos isquiotibiais (Pereira *et al.*, 2012).

Conforme mostrado na Tabela 1, segundo Pereira *et al.* (2012), apesar dos resultados semelhantes entre as técnicas, o EQSG é o mais recomendado. Porém, através da análise de objetivos e funções que o atleta tem como foco e para uma reabilitação focada no retorno ao esporte, a técnica do autoenxerto OTO pode ser a mais recomendada.

Em contraste à conclusão de Pereira *et al.* (2012), Samuelsen *et al.* (2017) contribuiu com o enfoque da maior incidência de falha do EQSG em comparação ao OTO. Porém, pelos resultados comparados terem apresentados mínimas diferenças, há inconclusividade nesse aspecto.

Apesar disso, conforme apresentado por Costa *et al.* (2020), o autoenxerto OTO mostrou-se como o melhor enxerto em relação à diminuição da probabilidade de re-ruptura do LCA.

Levando em consideração todas as propriedades citadas, é importante mencionar não só os aspectos positivos deferidos pelo autoenxerto OTO já na sua inserção cirúrgica, no pós-operatório do paciente e no retorno ao esporte pelo atleta, mas também seus aspectos relevantes quando se fala nas suas propriedades que interferem em uma menor incidência de relesão do LCA.

Concomitantemente aos resultados já expostos, Matiola (2022) também evidencia que o enxerto OTO mostra-se como o autoenxerto mais indicado para procedimentos de reconstrução do LCA.

Além da utilização dos autoenxertos OTO e EQSG, considerados como principais escolhas no que refere-se à reconstrução do LCA, Huerley *et al.* (2018) apresentam a possibilidade da utilização de outro tipo de enxerto, o tendão do quadríceps (TO). Através de uma revisão literária, o autor demonstrou que esse autoenxerto é uma opção viável para a reconstrução do LCA. Além disso, em uma pesquisa recente, os mesmos autores afirmam que o TO possui uma menor taxa de re-ruptura do LCA em comparação ao autoenxerto EQSG (Hurley *et al.*, 2022).

Em relação às características que interferem na re-ruptura do LCA, conforme demonstrado por Andernord *et al.* (2015), o tipo de enxerto é insignificante, sendo a idade jovem e o futebol, fatores que mostram-se interferentes. Kaepard *et al.*



(2015) também mencionam a idade jovem, o maior nível de atividade e reconstrução do LCA a partir de aloenxerto como fatores que influenciam a re-ruptura do ligamento.

Em relação aos efeitos proporcionados pelos procedimentos fisioterapêuticos, propõe-se a divisão desses aspectos na fisioterapia pré-cirúrgica e na fisioterapia pós-cirúrgica.

Apesar do tratamento fisioterapêutico pós-cirúrgico ter tornado-se indispensável para o retorno do atleta ao seu esporte, estudos atuais vêm comprovando os benefícios do tratamento pré-operatório em lesões do LCA. A reabilitação pré-operatória de reconstrução do LCA aprimora a força e o movimento da articulação, além de diminuir o tempo e aumentar as chances do atleta voltar à execução do esporte (Cunha & Solomon, 2022).

Giesche *et al.* (2020) e Cunha e Solomon (2022) inferem sobre os benefícios que a fisioterapia pré-cirúrgica proporciona ao paciente, que tem como aspectos principais a função neuromuscular e a propriocepção do joelho, além de fortalecer músculos da coxa como o quadríceps que serão importantes para o seguimento do processo de reabilitação pós-cirúrgica até o retorno ao esporte.

Ademais, é importante mencionar não apenas os benefícios que o tratamento fisioterapêutico pré-cirúrgico proporciona, mas também o encaixe com o tratamento pós-cirúrgico e o quão positivamente infere em um maior sucesso do tratamento do atleta para que ele possa retornar ao esporte de origem com uma segurança superior, devido a um trabalho muscular mais direcionado.

Acerca dos efeitos fisioterápicos em relação ao período de tratamento, houve divergência. Arliani *et al.* (2012) através de uma pesquisa realizada com ortopedistas, inferiu que quase 90% dos profissionais sugerem um retorno ao esporte depois de 6 meses após tratamento fisioterapêutico, enquanto Bodkin *et al.* (2022), por meio de um estudo de coorte prospectivo, chegou à conclusão de que pacientes com um período de retorno inferior a 8 meses tendem a lesionar novamente o LCA. Estudos atuais indicam um período entre 9 a 12 meses para um retorno seguro ao esporte e que diminuem as probabilidades de uma re-lesão do LCA (Van Melick *et al.*, 2016).

Andrade *et al.* (2020) sintetizam e indagam sobre o uso das Diretrizes da Prática Clínica (CPG) em relação aos efeitos do tratamento que se traduzem ao paciente. Apesar de serem consideradas adequadas, demonstraram uma pobre aplicabilidade no contexto clínico atual, sendo necessário uma reformulação direcionada aos objetivos do paciente. Além disso, o autor também considerou a adição de treinos envolvendo a força e mobilização do joelho, como também treinos neuromusculares que vão ao encontro ao tratamento fisioterapêutico pré-cirúrgico.

Ribeiro *et al.* (2020), a partir de um relato de caso de um atleta de futsal, inferiu sobre a capacidade de interferência da fisioterapia à distância por meio de um teleatendimento. Caracterizado como um caso fisioterapêutico pós-cirúrgico, esse tratamento via teleatendimento proporcionou ao paciente redução do edema na articulação, além de contribuir na amplitude de movimento de flexão e extensão, sem acompanhamento de dor.

## 5. Conclusão

A partir dessa revisão de literatura, conclui-se que os principais tipos de enxertos utilizados são o osso-tendão patelar-osso (OTO) e quádruplo de semitendíneo e grácil (EQSG), sendo o tendão do quadríceps (TO) um outro tipo de enxerto como opção viável para reconstrução do LCA. Dentre os enxertos citados, o autoenxerto OTO mostrou-se como o enxerto mais indicado atualmente. Além disso, evidenciou-se os diferentes efeitos fisioterapêuticos no tratamento de ruptura do LCA inferindo principalmente sobre a importância do tratamento reabilitador pré-cirúrgico num complemento ao tratamento pós-cirúrgico fisioterápico. Portanto, espera-se que este estudo estimule pesquisas futuras acerca de comparações e efetividade de tratamentos para a ruptura do LCA envolvendo principalmente atletas, assim como benefícios da fisioterapia neste cenário.

## Referências

- Almeida, G.P.L., Arruda, G.D.O. & Marques, A.P. (2014). Fisioterapia no tratamento conservador da ruptura do ligamento cruzado anterior seguida de ruptura contralateral: relato de caso. *Fisioterapia e Pesquisa*, 21, 186-192.
- Andernord, D., Desai, N., Björnsson, H., Ylander, M., Karlsson, J. & Samuelsson, K. (2015). Patient predictors of early revision surgery after anterior cruciate ligament reconstruction: a cohort study of 16,930 patients with 2-year follow-up. *The American journal of sports medicine*, 43(1), 121–127.
- Andrade, R., Pereira, R., van Cingel, R., Staal, J. B. & Espregueira-Mendes, J. (2020). How should clinicians rehabilitate patients after ACL reconstruction? A systematic review of clinical practice guidelines (CPGs) with a focus on quality appraisal (AGREE II). *British journal of sports medicine*, 54(9), 512–519.
- Arliani, G. G., Astur, D. D. C., Kanas, M., Kaleka, C. C. & Cohen, M. (2012). Lesão do ligamento cruzado anterior: tratamento e reabilitação. Perspectivas e tendências atuais. *Revista brasileira de ortopedia*, 47, 191-196.
- Bodkin, S.G., Hertel, J., Diduch, D.R., Saliba, S.A., Novicoff, W.M., Brockmeier, S.F. ... & Hart, J.M. (2022). Prevendo a reinjúria do ligamento cruzado anterior a partir das avaliações de retorno às atividades 6 meses após a cirurgia: um estudo de coorte prospectivo. *Journal of Athletic Training*, 57 (4), 325-333.
- Completo, A., Noronha, J.C., Oliveira, C. & Fonseca, F. (2019). Evidências biomecânicas na reconstrução do ligamento cruzado anterior. *Revista Brasileira de Ortopedia*, 54, 190-197.
- Costa, G.G., Perelli, S., Grassi, A., Russo, A., Zaffagnini, S. & Monllau, J.C. (2022). Minimizando o risco de falha do enxerto após a reconstrução do ligamento cruzado anterior em atletas. Uma revisão narrativa das evidências atuais. *Journal of Experimental Orthopaedics*, 9 (1), 1-14.
- Cunha, J., & Solomon, D.J. (2022). A pré-habilitação do LCA melhora a força e o movimento pós-operatório e o retorno ao esporte em atletas. *Artroscopia, medicina esportiva e reabilitação*, 4 (1), e65-e69.
- Hurley, E. T., Mojica, E. S., Kanakamedala, A. C., Meislin, R. J., Strauss, E. J., Campbell, K. A. & Alaia, M. J. (2022). Quadriceps tendon has a lower re-rupture rate than hamstring tendon autograft for anterior cruciate ligament reconstruction - A meta-analysis. *Journal of ISAKOS: joint disorders & orthopaedic sports medicine*, 7(2), 87–93.
- Hurley, E.T., Calvo-Gurry, M., Withers, D., Farrington, S.K., Moran, R. & Moran, C.J. (2018). Autoenxerto do tendão do quadríceps na reconstrução do ligamento cruzado anterior: uma revisão sistemática. *Arthroscopy: The Journal of Arthroscopic & Related Surgery*, 34 (5), 1690-1698.
- Kaeding, C. C., Pedroza, A. D., Reinke, E. K., Huston, L. J., MOON Consortium & Spindler, K. P. (2015). Risk Factors and Predictors of Subsequent ACL Injury in Either Knee After ACL Reconstruction: Prospective Analysis of 2488 Primary ACL Reconstructions From the MOON Cohort. *The American journal of sports medicine*, 43(7), 1583–1590.
- Kupczik, F., Schiavon, M. E. G., Sbrissia, B., Fávaro, R. C. & Valério, R. (2013). Enxerto ideal para ligamento cruzado anterior: correlação em ressonância magnética entre LCA, isquiotibiais, tendão patelar e tendão quadríceps. *Revista brasileira de ortopedia*, 48, 441-447.
- Matiola, I. R. (2022). Reconstrução do ligamento cruzado anterior com a utilização de enxerto do tendão patelar: revisão de ensaios clínicos. *International Journal of Health Management Review*, 8(1).
- Pereira, M., Vieira, N. D. S., Brandão, E. D. R., Ruaro, J. A., Grignet, R. J. & Fréz, A. R. (2012). Tratamento fisioterapêutico após reconstrução do ligamento cruzado anterior. *Acta Ortopédica Brasileira*, 20, 372-375.
- Ramos, D. C., da Matos Filgueira, R. F., Cordeiro, M. J. & da Rocha, P. E. C. P. (2019). Protocolos para prevenção e recuperação pós cirúrgico em pacientes com rompimento de lca. *Revista Multidisciplinar do Sertão*, 1(1), 35-46.
- Ribeiro, J. S., Lins, W., Lima, P.O.P., Almeida, G. P. L., Oliveira, R. R., Bezerra, M. A. (2020). Tratamento fisioterapêutico no pós-operatório de R-LCA por teletendimento da liga de fisioterapia esportiva ao atleta do desporto: um relato de experiência. *XIII Encontro de Experiências Estudantis*. 5(8).
- Salles, Lineker Pin, Jéssica Abdala Lima, and Marcos Alex Mendes da Silva. "eficiência dos métodos de tratamento e reabilitação das lesões do ligamento cruzado anterior: revisão bibliográfica." *Revista Ibero-Americana de Humanidades, Ciências e Educação* 8.9 (2022): 463-477.
- Samuelsen, B. T., Webster, K. E., Johnson, N. R., Hewett, T. E. & Krych, A. J. (2017). Hamstring Autograft versus Patellar Tendon Autograft for ACL Reconstruction: Is There a Difference in Graft Failure Rate? A Meta-analysis of 47,613 Patients. *Clinical orthopaedics and related research*, 475(10), 2459–2468.
- Santos, T. H. M. (2016). Protocolos de tratamento fisioterapêutico no pós operatório de reconstrução do ligamento cruzado anterior em atletas profissionais: Revisão de literatura. *Revista Científica FacMais*, 7(3), 2o.
- Souza, M. T. de, Silva, M. D. da & Carvalho, R. de (2010). Revisão integrativa: o que é e como fazer. *Einstein*, 8(11), 102-6.
- Van Melick, N., Van Cingel, R.E., Brooijmans, F., Neeter, C., van Tienen, T., Hullegie, W. & Nijhuis-van der Sanden, M.W. (2016). Atualização da prática clínica baseada em evidências: diretrizes práticas para a reabilitação do ligamento cruzado anterior com base em uma revisão sistemática e consenso multidisciplinar. *Jornal britânico de medicina esportiva*, 50 (24), 1506-1515.