

Microangiopatia trombótica por COVID-19 superposta a doença renal crônica não dialítica: relato de caso

Thrombotic microangiopathy by COVID-19 superposed to non-dialytic chronic kidney disease: case report

Microangiopatía trombótica por COVID-19 superpuesta a enfermedad renal crónica no dialítica: reporte de caso

Recebido: 06/01/2023 | Revisado: 18/01/2023 | Aceitado: 19/01/2023 | Publicado: 23/01/2023

Karla Loureto de Oliveira

ORCID: <https://orcid.org/0000-0003-3876-0825>
Hospital Geral de Fortaleza, Brasil
E-mail: karlaloureto18@gmail.com

Rafael Siqueira Athayde Lima

ORCID: <https://orcid.org/0000-0001-9448-2343>
Hospital Geral de Fortaleza, Brasil
Hospital Universitário Walter Cantídio (EBSERH), Fortaleza, Brasil
E-mail: r.siqueira.athayde@gmail.com

Rita Mônica Borges Studart

ORCID: <https://orcid.org/0000-0002-5862-5244>
Hospital Geral de Fortaleza, Brasil
E-mail: monicastudart@hotmail.com

Resumo

Objetivo: Descrever um caso de microangiopatia trombótica por COVID-19 superposta a DRC não dialítica, que estava sob cuidados médicos da equipe da enfermagem de Nefrologia em um centro de referência no nordeste do Brasil. **Metodologia:** Estudo do tipo relato de caso no qual apresentamos um caso de MAT com lesão renal grave desencadeada por SARS-CoV-2 em uma paciente com nefropatia crônica prévia, que evoluiu com necessidade de hemodiálise. **Resultados:** A MAT associada a SARS-CoV-2 parece estar relacionada à ativação descontrolada de uma via alternativa do complemento e à alteração da integridade do endotélio vascular, levando à liberação de citocinas inflamatórias e consequente ativação da cascata de coagulação local. Para melhorar o desfecho desses pacientes, faz-se necessário identificar rapidamente a MAT, ofertar terapia de suporte e, quando aplicável, o tratamento específico de acordo com a fisiopatologia subjacente. **Discussão:** COVID-19 pode se manifestar como disfunção de múltiplos órgãos, sendo o envolvimento pulmonar o mais comum. A resposta imune exagerada na forma de ativação irrestrita do complemento e tempestade de citocinas podem ser fator chave para a lesão orgânica generalizada. Pode haver hipercoagulabilidade e alta taxa de trombose. Embora a trombose macrovascular seja comum nesses indivíduos, o achado frequente de tromboses microvasculares levanta a possibilidade de microangiopatia trombótica (MAT) como fator contribuinte para as complicações de múltiplos órgãos, incluindo o rim. **Conclusão:** O manejo da MAT é um desafio e as taxas de sobrevivência estão diretamente relacionadas ao tempo de implementação do tratamento adequado.

Palavras-chave: COVID-19; SARS-CoV-2; Trombose; Injúria renal aguda.

Abstract

Objective: To describe a case of thrombotic microangiopathy due to COVID-19 superimposed on non-dialytic CKD, who was under medical care by the Nephrology ward team at a referral center in northeastern Brazil. **Method:** A case report study in which we present a case of TMA with severe kidney damage triggered by SARS-CoV-2 in a patient with previous chronic nephropathy, who evolved with the need for hemodialysis. **Results:** TAM associated with SARS-CoV-2 seems to be related to the uncontrolled activation of an alternative complement pathway and the alteration of the integrity of the vascular endothelium, leading to the release of inflammatory cytokines and consequent activation of the local coagulation cascade. To improve the outcome of these patients, it is necessary to quickly identify the TMA, offer supportive therapy and, when applicable, specific treatment according to the underlying pathophysiology. **Discussion:** COVID-19 can manifest as multiorgan dysfunction, with pulmonary involvement being the most common. Exaggerated immune response in the form of unrestricted complement activation and cytokine storm may be a key factor for widespread organ damage. There may be hypercoagulability and a high rate of thrombosis. Although macrovascular thrombosis is common in these individuals, the frequent finding of microvascular thromboses raises the possibility of thrombotic microangiopathy (TAM) as a contributing

factor to multiorgan complications, including the kidney. Conclusion: The management of TMA is a challenge and survival rates are directly related to the implementation time of adequate treatment.

Keywords: COVID-19; SARS-CoV-2; Thrombosis; Acute kidney injury.

Resumen

Objetivo: Describir un caso de microangiopatía trombótica por COVID-19 sobreañadida a ERC no dialítica, que estaba bajo atención médica por el equipo de enfermería de Nefrología en un centro de referencia en el noreste de Brasil. **Metodología:** Estudio de caso clínico en el que presentamos un caso de MAT con daño renal severo desencadenado por SARS-CoV-2 en un paciente con nefropatía crónica previa, que evolucionó con necesidad de hemodiálisis. **Resultados:** la MAT asociada al SARS-CoV-2 parece estar relacionada con la activación descontrolada de una vía alternativa del complemento y la alteración de la integridad del endotelio vascular, dando lugar a la liberación de citocinas inflamatorias y consecuente activación de la cascada de coagulación local. Para mejorar el resultado de estos pacientes, es necesario identificar rápidamente la MAT, ofrecer terapia de soporte y, cuando corresponda, un tratamiento específico de acuerdo con la fisiopatología subyacente. **Discusión:** El COVID-19 puede manifestarse como disfunción multiorgánica, siendo la afectación pulmonar la más frecuente. La respuesta inmunitaria exagerada en forma de activación del complemento sin restricciones y tormenta de citoquinas puede ser un factor clave para el daño generalizado de órganos. Puede haber hipercoagulabilidad y una alta tasa de trombosis. Aunque la trombosis macrovascular es común en estos individuos, el hallazgo frecuente de trombosis microvascular plantea la posibilidad de microangiopatía trombótica (TAM) como un factor que contribuye a las complicaciones multiorgánicas, incluido el riñón. **Conclusión:** El manejo de la MAT es un desafío y las tasas de supervivencia están directamente relacionadas con el tiempo de implementación del tratamiento adecuado.

Palabras clave: COVID-19; SARS-CoV-2; Trombosis; Lesión renal aguda.

1. Introdução

A pandemia de doença do coronavírus 2019 (COVID-19) cresceu exponencialmente desde dezembro de 2019, surgindo como uma emergência de saúde pública. A síndrome respiratória aguda grave (SRAG) pelo coronavírus-2 (SARS-CoV-2), um vírus pertencente à família Coronaviridae (um grupo de vírus de RNA de cadeia única), é responsável por doenças relacionadas a COVID-19 (Lana et al., 2020).

Embora inicialmente se acreditasse que a doença estava limitada ao trato respiratório, logo percebeu-se que era uma doença multissistêmica, causando coagulopatia, lesão renal, disfunção hepática, arritmias e insuficiência cardíaca. A doença grave é mais comum em idosos e naqueles com comorbidades como diabetes mellitus (DM), hipertensão arterial sistêmica (HAS), doença pulmonar obstrutiva crônica (DPOC), doença arterial coronariana e doença renal crônica (DRC). (Branco et al., 2022).

Embora a fisiopatologia ainda não seja totalmente compreendida, acredita-se que as glicoproteínas na superfície do SARS-CoV-2 envolvem os receptores da enzima conversora de angiotensina-2 (ECA-2) presentes em células humanas, incluindo o epitélio respiratório, podócitos, túbulos renais, endotélio vascular, macrófagos e miócitos cardíacos. O envolvimento do receptor leva à entrada do vírus, replicação e lise celular, com liberação de citocinas pró-inflamatórias e reagentes de fase aguda. Em alguns pacientes, ocorre um estado de inflamação sistêmica com tempestade de citocinas, lesão endotelial e surgimento de anticorpos antifosfolípidos desencadeando a coagulopatia associada a COVID-19. (Bevacqua et al., 2020).

Embora eventos trombóticos venosos e arteriais tenham sido amplamente relatados na COVID-19, as trombozes microvasculares foram descritas principalmente em séries de casos de autópsia em exames histopatológicos, havendo possíveis processos fisiopatológicos adicionais que podem contribuir para trombozes microvasculares, como a desregulação do complemento. (Henry et al., 2020).

Microangiopatias trombóticas (MAT) são um grupo de doenças caracterizadas pela presença de trombocitopenia, anemia hemolítica microangiopática e trombozes capilares de órgãos-alvo. Há descrição na literatura de MAT associada a vírus, apesar de os exemplos mais clássicos estarem relacionados à Síndrome Hemolítico Urêmica (SHU). Os mecanismos da MAT associada a infecções virais permanecem obscuros e podem envolver: lesão endotelial direta, inibidores adquiridos de

atividade da protease de ruptura de fator de von Willebrand (ADAMST13) e a presença de anticoagulantes lúpicos. Tromboses capilares em órgãos como rins, pulmões e coração foram relatadas em séries de autópsias de pacientes com COVID-19. (Polito & Kirsztajn, 2010).

O SARS-CoV-2 causa MAT por meio da ativação de uma via alternativa do complemento da lectina. Diversos casos foram publicados sobre a MAT renal, SHU atípica recorrente (SHUa) e necrose cortical associada a COVID-19. (Magro et al., 2020). Por ser uma doença nova, a qual gerou grande impacto na morbimortalidade da população em geral, com acometimento renal significativo e apresentações graves como a microangiopatia trombótica (MAT), o entendimento dessa condição e a conscientização dos profissionais de saúde sobre essa possibilidade diagnóstica é de extrema importância.

Diante do exposto, o objetivo do presente estudo é descrever um caso de microangiopatia trombótica por COVID-19 superposta a DRC não dialítica, que estava sob cuidados da equipe de Nefrologia em um centro de referência no nordeste do Brasil.

2. Metodologia

Trata-se de um estudo descritivo, de abordagem qualitativa, do tipo relato de caso, no qual esse tipo de estudo tem como finalidade estabelecer ponderações e reflexões sobre uma ação ou conjunto de ações, contribuindo como exemplo para o desenvolvimento de outros estudos (Pereira, *et al.* 2018). O relato de caso é uma descrição detalhada e a análise de um fenômeno especial que pode ser utilizado como ferramenta de pesquisa por apresentar uma reflexão sobre uma situação vivenciada no âmbito profissional de interesse para a comunidade científica (Gouvea, *et al.* 2016).

Os dados sobre o paciente foram retirado via prontuário, em julho de 2020, para ter acesso as informações foi solicitado a assinatura do Termo de consentimento livre (TCLE) pelo responsável legal do paciente. Os princípios éticos foram respeitados e a obtenção das informações foi autorizada pela instituição de saúde envolvida, a partir da submissão à apreciação e à aprovação pelo comitê de ética em pesquisa do Hospital Geral de Fortaleza. Número do parecer: 4.049.919.

3. Apresentação do Caso

Paciente do sexo feminino, 37 anos, com histórico de HAS há 1 ano em tratamento irregular e antecedente de hipertensão gestacional há 6 anos. Admitida na emergência por quadro agudo de tosse seca, dor abdominal difusa de caráter inespecífico, vômitos predominantes no período matinal, adinamia e queda do estado geral, além de redução do débito urinário e surgimento de petéquias. Exames laboratoriais revelaram hemoglobina 13,2 g/dL, plaquetas 87.000/mm³, uréia 181 mg/dL, creatinina 8,6 mg/dL, potássio 5,1 mg/dL, fósforo 10 mg/dL, TGO 3083 U/L, TGP 3058 U/L, amilase 471 U/L, lipase 467 U/L, C3 24,5 mg/dL e C4 3,36 mg/dL. Sumário de urina com proteínas (2+), numerosas hemácias e leucócitos 25/campo. Ultrassom de rins e vias urinárias evidenciou rins com topografia, forma, dimensões, contornos e texturas normais; elevação da ecogenicidade parenquimatosa e prejuízo da diferenciação cortico-medular bilateral, sem evidências de litíase e/ou hidronefrose; rim direito 9,3 x 3,7 x 4,5 cm (espessura parenquimatosa: 13 mm); rim esquerdo 8,7 x 3,7 x 4,1 cm (espessura parenquimatosa: 14 mm).

Foi indicada terapia de substituição renal devido a sintomas urêmicos. A paciente evoluiu durante internamento com queda de hemoglobina (10 g/dL), plaquetas (63.000/mm³), coombs direto positivo, ausência de esquizócitos, haptoglobina 6,94 mg/dL, LDH 1008 U/L, bilirrubina direta 1,32 e indireta 1,68 mg/dL. Iniciado prednisona 1 mg/kg por hipótese de anemia hemolítica auto-imune. Entretanto, os autoanticorpos foram negativos (FAN, anti-DNA dupla hélice, anti-Sm, fator reumatóide, anti-músculo liso, anti-mitocôndria e anti-cardiolipina) e d-dímero 5302 ng/ml. A tabela 1 mostra em maior detalhes a evolução dos exames laboratoriais ao longo dos dias de internação.

O teste rápido para SARS-COV-2 no décimo segundo dia de internação foi positivo. Tomografia de tórax mostrou imagem em vidro fosco em 50-75% dos pulmões, compatível com pneumonia viral. Paciente manteve o uso do corticóide apenas durante a terapia de suporte da COVID-19, sendo realizado desmame completo após resolução do quadro inflamatório decorrente da infecção por SARS-COV-2 devido ausência de resposta em relação à hipótese inicial de doença imunomediada.

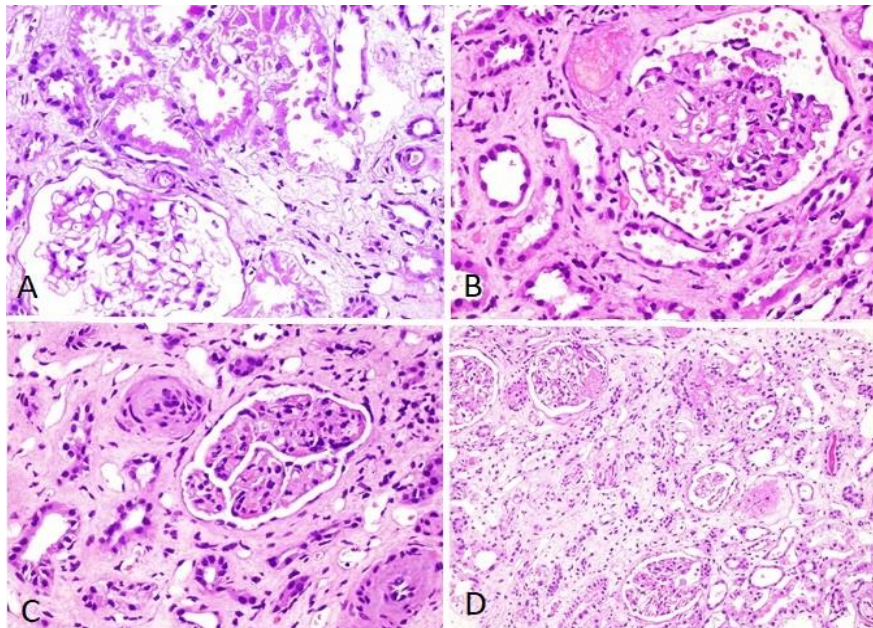
Tabela 1 - Evolução dos exames laboratoriais ao longo dos dias de internação. Fortaleza-CE, julho de 2020.

EXAME :	D 1	D 3	D 10	D 43
Hb (g/dL)	13,2	10,5	10,9	8,2
Ht (%)	39,7	31,1	32,1	23,5
Leucócitos (/mm³)	14300	9900	19300	8600
Plaquetas (/mm³)	87000	63000	145000	428000
Sódio (mEq/L)	133	129	126	131
Potássio (mEq/L)	5,1	3,4	4,8	3,9
Cálcio (mg/dL)	5,3	7,0	7,4	7,9
Fósforo (mg/dL)	10	4,7	-	2,4
Creatinina (mg/dL)	8,6	5,0	8,0	4,1
Ureia (mg/dL)	181	95	144	43
TGO (U/L)	3083	240	47	69
TGP (U/L)	4058	-	69	104
Fosfatase alcalina (U/dL)	181	138	-	-
Gama GT (U/L)	221	143	-	-
Albumina (g/dL)	3,4	3,1	3,0	-
Bilirrubina direta/Bilirrubina indireta (mg/dL)	0,99 / 1,3	1,32 / 1,68	-	0,28 / 0,76
CPK (U/L)	674	77	16	-
C3 (mg/dL)	-	24,5	49,4	149
C4 (mg/dL)	-	3,36	9,81	36,4
Ferritina (ng/mL)	-	381	-	-
IST (%)	-	17,4%	-	-
Haptoglobina (mg/dL)	-	6,94	-	-
LDH (U/L)	-	1008	517	-
D-dímero (µg/mL)	-	-	5,302	-
Esquizócitos	-	Ausente	-	-
Coombs direto	-	Positivo	-	-
Anti-HIV	NR	-	-	-
HbsAg	NR	-	-	-
Anti-HCV	NR	-	-	-
FAN	NR	-	-	-
Anti-DNA	-	-	-	4,21 (NR)
Anti-cardiolipina	-	-	-	< 2 (NR) / 4,3 (NR)
IgM/IgG	-	-	-	(NR)
Anticoagulante lúpico	-	-	-	NR
Anti-RNP	-	-	NR	-
ANCA	-	-	NR	-
Fator reumatóide	-	-	< 9,69 (NR)	-
Crioglobulinas	-	-	-	Negativo
Relação proteína/creatinina em amostra isolada de urina	3,78	-	-	-

Fonte: Elaborado pelos autores.

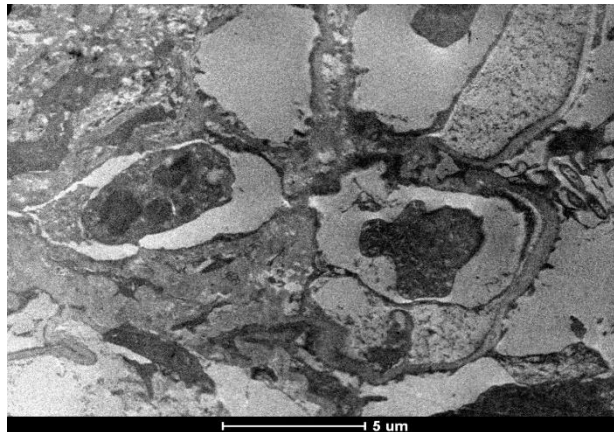
A biópsia renal foi postergada devido ao isolamento respiratório pela COVID-19, sendo realizada no 30º dia de internação. A microscopia óptica, conforme mostra a Figura 1, com amostragem de 16 glomérulos, revelou 04 glomérulos globalmente esclerosados, 03 glomérulos com sinais de necrose de coagulação, acentuada congestão e microtrombos em polo vascular; fibrose intersticial acentuada e atrofia tubular moderada. As arteríolas apresentavam espessamento fibromixóide intimal e semioclusão do lúmen. Imunofluorescência com depósitos de C3 e C1q em alças. A microscopia eletrônica, ilustrado na Figura 2, mostrou um glomérulo com alças capilares abertas e paredes capilares moderadamente enrugadas, associado a intenso edema endotelial, apagamento das fenestras endoteliais, com espessuras aumentadas, às custas da expansão da lâmina rara interna variando entre 433 a 890 nm. As células epiteliais apresentam pedicelos difusamente fundidos/apagados (60-70%). Foram observados alguns materiais de aspecto eletrodense em porção subendotelial das alças capilares que podem representar depósitos de C3. Não havia sinais inequívocos de depósitos estruturados (fibrilas), seja subepiteliais, mesangiais ou membranosos. O endotélio exibe intumescimento multifocal das células e na porção luminal material semelhante a fibrina. Presença de lipídios em células podocitárias, mesangiais e tubulares proximais. Na luz capilar e próximo ao endotélio observa-se material composto provavelmente por fibrina em processo inicial de organização. Há edema mucóide em vários vasos arteriais intersticiais. Os dados de história clínica e os achados nas microscopias óptica, de imunofluorescência (ilustrado na Figura 3) e eletrônica podem configurar MAT em contexto de infecção em atividade (COVID-19).

Figura 1 - Microscopia óptica da paciente com microangiopatia trombótica associada a COVID-19. Fortaleza-CE, julho de 2020.



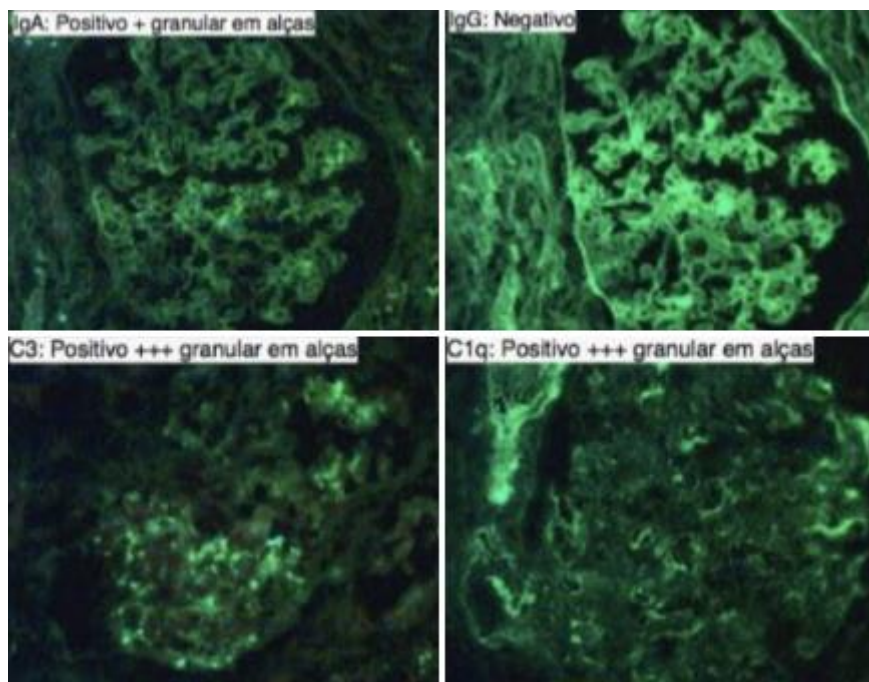
A) Injúria tubular aguda, com descamação e desnudamento do epitélio (PAS, 400x). **B)** Arteríola com trombose adjacente ao pólo vascular do glomérulo (HE, 400x). **C)** Arteríola com oclusão de seu lúmen e espessamento fibromixóide intimal. Glomérulo com hiper celularidade endocapilar (HE, 400x). **D)** Córtex renal com fibrose intersticial e atrofia tubular moderada. Glomérulos com lesões de esclerose segmentar e global (HE, 200x). Fonte: Laboratório de patologia do Hospital Geral de Fortaleza (HGF).

Figura 2 - Microscopia eletrônica da paciente com microangiopatia trombótica associada a COVID-19. Fortaleza-CE, julho de 2020.



Semioclusão de lúmens capilares por neutrófilos e depósitos elétrondensos subendoteliais e mesangiais. Tumefação de células endoteliais.
Fonte: Laboratório de patologia do HGF.

Figura 3 - Imunofluorescência da paciente com microangiopatia trombótica associada a COVID-19. Fortaleza-CE, dezembro 2020.



Painel de imunofluorescência direta de rim positivo para frações do complemento e IgA. Fonte: Laboratório de patologia do HGF.

A paciente manteve-se em terapia dialítica durante toda a internação e recebeu alta com melhora clínica e em hemodiálise crônica.

4. Discussão

Infecções graves são conhecidas por causarem distúrbios hematológicos, como coagulação intravascular disseminada (CIVD) ou coagulopatia induzida por sepse devido a inflamação sistêmica. (Tiwari et al., 2021). Os dados iniciais da China de pacientes com COVID-19 descreveram parâmetros de coagulação alterados, como d-dímero elevado e fibrinogênio baixo,

havendo correlação causal entre esta infecção viral e o diagnóstico de MAT (Kipshidze et al., 2020). O presente estudo relata o caso de um paciente com MAT relacionada a COVID-19 superposta a doença renal crônica.

Em geral, a MAT é uma síndrome de trombose capilar e arterial que pode ser atribuída a uma variedade de causas. Existem pelo menos nove categorias de MAT descritas na literatura, no entanto as mais comuns são: púrpura trombocitopênica trombótica (PTT), MAT mediada pela Shiga toxina e MAT mediada pelo complemento. (George & Nester, 2014). Normalmente, os achados de anemia, trombocitopenia e esquizócitos no esfregaço de sangue periférico são suficientes para estabelecer o diagnóstico de MAT, porém o diagnóstico definitivo requer testes que podem nem sempre estar disponíveis: atividade de ADAMST13, sequenciamento de DNA para pesquisa de genes relacionados a distúrbios da cascata do complemento e deposição ex-vivo de C5b-9 pelo soro do paciente em células endoteliais cultivadas. A falha na instituição precoce do tratamento pode se traduzir em dano ao órgão-alvo e maior mortalidade. (Bascuñana et al., 2020).

Os mecanismos propostos para MAT associada a COVID-19 são extrapolados de outras MATs: síndrome antifosfolípida catastrófica, MAT secundária a infecções e MAT mediada por complemento. Estes mecanismos foram demonstrados em pacientes com COVID-19 em estado crítico (Andrade, 2020).

Estudos demonstraram que o aparecimento de anticorpos antifosfolípidos (especialmente anticoagulantes lúpicos) está associado ao tempo prolongado de tromboplastina parcial ativada na COVID-19, especialmente em pacientes gravemente enfermos. (Zhang et al., 2020).

A ativação descontrolada do complemento é a pedra angular da patogênese da MAT associada à infecção e da MAT mediada pelo complemento. Mutações dos reguladores da via do complemento são conhecidas por causar formas familiares e esporádicas de MAT. Essas mutações incluem aquelas no fator H do complemento, proteína do cofator de membrana e fator I do complemento. Mutações de ganho de função nos genes que codificam dois componentes da via alternativa C3 convertase, C3 e fator de complemento B também foram relatadas. (Song & FitzGerald, 2020). Pode ocorrer MAT no contexto de gatilhos e condições associadas à ativação intensificada do complemento (infecção e gravidez, por exemplo). (Wang et al., 2020).

A via alternativa do complemento demonstrou ser um fator contribuinte na patogênese de doenças relacionadas a COVID-19 e pode predispor a MAT associada a esse vírus, promovendo dano endotelial mediado pelo complemento. (Song & FitzGerald, 2020). Nesse contexto, formulou-se um termo denominado “Trombose Inflamatória com Endotelite Imune” para conceituar o estado hiperinflamatório pró-trombótico relacionado a COVID-19. A endotelite altera a integridade do endotélio vascular, o que leva à liberação de VEGF, PDGF, entre outras citocinas inflamatórias. A liberação dessas substâncias, por sua vez, provoca a ativação da cascata de coagulação no local, promovendo um ciclo vicioso de aumento de risco de trombose. (Brandão et al., 2020).

Em pacientes com lesão renal, a elevação acentuada de LDH, D-dímero e presença de trombos na microcirculação em pacientes infectados com SARS-CoV-2 sem sinais de instabilidade hemodinâmica sugere MAT como causa possível e potencialmente tratável. Um estudo observacional prospectivo demonstrou um LDH significativamente elevado em pacientes COVID-19 com lesão renal aguda (LRA) em comparação com aqueles com função renal normal. (Ng et al., 2020).

Um estudo de autópsia da China analisou a histopatologia renal em 26 pacientes com doenças relacionadas a COVID-19 que sucumbiram à doença. Os achados mais comuns nesta série de microscopia de luz foram necrose tubular proximal e agregados de eritrócitos obstruindo a luz dos capilares. Embora este estudo não tenha registrado MAT, houve relatos de trombos de fibrina em glomérulos de pelo menos três pacientes. Todos os três desses pacientes tinham anemia, trombocitopenia e D-dímero elevado (pelo menos maior que quatro vezes o limite superior da normalidade). (Korotchaeva et al., 2021).

Em uma série de casos, um único relato de caso de MAT renal comprovada por biópsia descreveu um paciente com função renal em rápida deterioração, apresentando trombocitopenia e anemia hemolítica microangiopática (MAHA). Este

paciente também tinha um antígeno do complemento de fator H plasmático baixo, C3Bb elevado e componentes C5b-9, sugerindo ativação da via alternativa do sistema do complemento. (Helms et al., 2020).

A MAT nos casos de COVID-19 também pode ocorrer por toxicidade viral direta no endotélio vascular. Uma série de casos de três pacientes com infecção por SARS-CoV-2 demonstrou infecção do endotélio capilar pelo vírus e alterações histopatológicas sugestivas de endotelite em outros órgãos como intestino, pulmão e rim. Notavelmente, estas descobertas também sugeriram um papel direto do vírus SARS-CoV-2 em causar vasculopatia na microcirculação. (Kipshidze et al., 2020).

No presente caso, a paciente apresentou disfunção renal associada ao aumento substancial de LDH, D-dímero e enzimas hepáticas, além de anemia, associada ao consumo de haptoglobina, e plaquetopenia (resolvida em semanas), apesar da ausência de esquizócitos no esfregaço periférico. Ademais, houve queda de complemento (C3 e C4), os quais normalizaram até o fim do internamento. Na biópsia renal, evidenciou-se necrose coagulativa, com microtrombos em polo vascular, arteríolas com espessamento fibromixóide intimal e semioclusão do lúmen, achados sugestivos de microangiopatia trombótica. Havia também fibrose intersticial acentuada e alterações crônicas vasculares, denotando sinais de cronicidade renal associada.

No caso descrito, não foi possível ter acesso aos testes para pesquisa de genes relacionados a distúrbios da cascata do complemento, entretanto fez-se um diagnóstico retrospectivo presumido através dos achados laboratoriais e histopatológicos. A paciente recebeu tratamento de suporte, em hemodiálise convencional por tempo indeterminado, pois já havia acometimento significativo de fibrose intersticial renal, o que sugeria a presença de DRC não dialítica previamente a esta internação. Entre os fatores de risco para DRC destacam-se antecedentes de DHEG sem acompanhamento após a resolução do parto e HAS diagnosticada há 1 ano da admissão, com tratamento irregular e descontrole pressórico.

Vale ressaltar que o acometimento renal na DHEG está intimamente associado à existência de podocitopatia. Assim como para o endotélio vascular, o VEGF é importante para a manutenção da função glomerular. O podócito, quando danificado, perde suas interdigitações, iniciando um processo de desdiferenciação. Sua aderência à membrana basal glomerular (MBG) torna-se inadequada e, conseqüentemente, ele é excretado na urina. A MBG desnuda favorece o aparecimento de sinéquias e glomerulosclerose, que clinicamente manifesta-se por proteinúria e lesão renal. A glomerulosclerose segmentar focal também pode ser encontrada na DHEG e quando em caráter progressivo pode levar à DRC. (Facca et al., 2012).

Os estudos mostram que a DHEG é fator de risco para HAC (hipertensão arterial crônica), distúrbio metabólico, hiperinsulinemia, alterações endoteliais, acidente vascular cerebral (AVC), infarto agudo do miocárdio, diabetes e DRC, por vezes com necessidade de biópsia renal. (Gomes, 2022).

Sabe-se que um dos grandes desafios do diagnóstico de MAT está em identificar a etiologia e instituir o tratamento adequado para intervir no curso da doença e melhorar a sobrevida do paciente, assim como o prognóstico renal. Ademais, o presente caso reforça a importância da suspeita precoce de MAT e realização do tratamento adequado. É possível que, caso a paciente tivesse realizado seguimento ambulatorial após o diagnóstico de DHEG, com avaliação de complicações cardiovasculares, o diagnóstico e tratamento precoce permitisse o retardo da progressão da DRC. E, portanto, haveria maior chance de recuperação de função renal após este quadro agudo de MAT, ou seja, maior seria a possibilidade de descontinuação da terapia de substituição renal após esta intercorrência aguda.

5. Conclusão

A microangiopatia trombótica é uma entidade que continua sendo considerada um desafio diagnóstico no contexto da saúde global, principalmente após a pandemia pela COVID-19, estando relacionada a uma alta taxa de morbimortalidade. Essa condição clínica deve ser considerada no diagnóstico diferencial de pacientes com lesão renal aguda associada a SARS-COV-2, especialmente se o paciente apresentar exames laboratoriais compatíveis como anemia, plaquetopenia, presença de esquizócitos no sangue periférico e aumento de LDH e D-dímero.

O manejo da MAT é um desafio e as taxas de sobrevivência estão diretamente relacionadas ao tempo de implementação do tratamento adequado. O prognóstico renal também se relaciona com a gravidade do acometimento sistêmico pela COVID-19 e com a presença de nefropatia crônica, situação que foi demonstrada nesse caso em que a paciente apresentava DRC como fator de risco. Portanto, esse relato também fomenta a prevenção da DRC através do controle dos fatores de risco e melhora da sobrevida renal através do diagnóstico precoce. Sugerimos o desenvolvimento de estudos nesta temática com maior número de pacientes para fortalecer os achados.

Conflito de Interesses

Os autores declaram que não têm interesses conflitantes.

Fontes de Financiamento

Esta pesquisa não recebeu nenhum subsídio específico de agências de fomento nos setores público, comercial ou sem fins lucrativos.

Referências

- Andrade, D. (2020). Mecanismos envolvidos na trombogênese em pacientes com COVID-19. Parte 2 - Síndrome antifosfolípide (SAF) e infecção por SARS-CoV2 (COVID). *Revista Paulista de Reumatologia*, 2020 jul-set;19(3), 22–26.
- Bascuñana, A., Mijaylova, A., Vega, A., Macías, N., Verde, E., Rodríguez-Ferrero, M. L., Delgado, A., Carbayo, J., & Goicoechea, M. (2020). Thrombotic Microangiopathy in a Kidney Transplant Patient With COVID-19. *Kidney Medicine*.
- Bevacqua, Raúl J., & Perrone, Sergio V. (2020). COVID-19: relación entre enzima convertidora de angiotensina 2, sistema cardiovascular y respuesta inmune del huésped. *Insuficiencia cardíaca*, 15(2), 34-51.
- Branco, C. G., Duarte, I., Gameiro, J., Costa, C., Marques, F., Oliveira, J., Bernardo, J., Fonseca, J. N., Carreiro, C., Braz, S., & Lopes, J. A. (2022). Presentation and outcomes of chronic kidney disease patients with COVID-19. *Brazilian Journal of Nephrology*, 44(3), 321–328.
- Brandão, S. C. S., Godoi, E. T. A. M., Ramos, J. de O. X., Melo, L. M. M. P. de, & Sarinho, E. S. C. (2020). COVID-19 grave: entenda o papel da imunidade, do endotélio e da coagulação na prática clínica. *Jornal Vasculiar Brasileiro*, 19.
- Facca, T. A., Kirsztajn, G. M., & Sass, N. (2012). Pré-eclâmpsia (indicador de doença renal crônica): da gênese aos riscos futuros. *Brazilian Journal of Nephrology*, 34, 87–93.
- George, J. N., & Nester, C. M. (2014). Syndromes of Thrombotic Microangiopathy. *New England Journal of Medicine*, 371(7), 654–666.
- Gouvea, E. P. et al. Metodologia ativa: um estudo de caso sobre a ferramenta glossário em ambientes virtuais de educação a distância. REGS - Revista Educação, Gestão e Sociedade: revista da Faculdade Eça de Queirós, ISSN 2179-9636, v. 6, n. 22, junho de 2016. Disponível em: http://uniesp.edu.br/sites/_biblioteca/ Acesso em: 19 jan. 2023.
- Gomes, G. M. T. (2022). Gravidez e comprometimento renal, ainda uma incógnita. *Brasília Médica*, 59.
- Helms, J., Tacquard, C., Severac, F., Leonard-Lorant, I., Ohana, M., Delabranche, X., Merdji, H., Clere-Jehl, R., Schenck, M., Fagot Gandet, F., Fafi-Kremer, S., Castelain, V., Schneider, F., Grunebaum, L., Anglés-Cano, E., Sattler, L., Mertes, P.-M., & Meziani, F. (2020). High risk of thrombosis in patients with severe SARS-CoV-2 infection: a multicenter prospective cohort study. *Intensive Care Medicine*, 46(6), 1089–1098.
- Henry, B. M., Vikse, J., Benoit, S., Favaloro, E. J., & Lippi, G. (2020). Hyperinflammation and derangement of renin-angiotensin-aldosterone system in COVID-19: A novel hypothesis for clinically suspected hypercoagulopathy and microvascular immunothrombosis. *Clinica Chimica Acta*, 507, 167–173.
- Kipshidze, N., Dangas, G., White, C. J., Kipshidze, N., Siddiqui, F., Lattimer, C. R., Carter, C. A., & Fareed, J. (2020). Viral Coagulopathy in Patients With COVID-19: Treatment and Care. *Clinical and Applied Thrombosis/Hemostasis*, 26, 107602962093677.
- Korotchaeva, J., Chebotareva, N., Andreeva, E., Sorokin, Y., McDonnell, V., Stolyarevich, E., & Moiseev, S. (2021). Thrombotic Microangiopathy Triggered by COVID-19: Case Reports. *Nephron*, 146(2), 197–202.
- Lana, R. M., Coelho, F. C., Gomes, M. F. da C., Cruz, O. G., Bastos, L. S., Villela, D. A. M., & Codeço, C. T. (2020). Emergência do novo coronavírus (SARS-CoV-2) e o papel de uma vigilância nacional em saúde oportuna e efetiva. *Cadernos de Saúde Pública*, 36(3), e00019620.
- Magro, C., Mulvey, J. J., Berlin, D., Nuovo, G., Salvatore, S., Harp, J., Baxter-Stoltzfus, A., & Laurence, J. (2020). Complement associated microvascular injury and thrombosis in the pathogenesis of severe COVID-19 infection: a report of five cases. *Translational Research*.
- Ng, J. H., Bijol, V., Sparks, M. A., Sise, M. E., Izzedine, H., & Jhaveri, K. D. (2020). Pathophysiology of Acute Kidney Injury in Patients with COVID-19. *Advances in Chronic Kidney Disease*, 27(5).

Pereira, A. S. et al. Metodologia da pesquisa científica [recurso eletrônico]- Santa Maria, RS: UFSM, NTE, 2018.

Polito, M. G., & Kirsztajn, G. M. (2010). Microangiopatias trombóticas: púrpura trombocitopênica trombótica e síndrome hemolítico-urêmica. *Jornal Brasileiro de Nefrologia*, 32(3), 303–315.

Song, W.-C., & FitzGerald, G. A. (2020). COVID-19, microangiopathy, hemostatic activation, and complement. *Journal of Clinical Investigation*.

Tiwari, N. R., Phatak, S., Sharma, V. R., & Agarwal, S. K. (2021). COVID-19 and thrombotic microangiopathies. *Thrombosis Research*, 202, 191–198.

Wang, X., Sahu, K. K., & Cerny, J. (2020). Coagulopathy, endothelial dysfunction, thrombotic microangiopathy and complement activation: potential role of complement system inhibition in COVID-19. *Journal of Thrombosis and Thrombolysis*.

Zhang, Y., Xiao, M., Zhang, S., Xia, P., Cao, W., Jiang, W., Chen, H., Ding, X., Zhao, H., Zhang, H., Wang, C., Zhao, J., Sun, X., Tian, R., Wu, W., Wu, D., Ma, J., Chen, Y., Zhang, D., & Xie, J. (2020). Coagulopathy and Antiphospholipid Antibodies in Patients with Covid-19. *New England Journal of Medicine*, 382(17), e38.