

**Obstrução intestinal mecânica por *Caryocar brasiliense* em cão: relato de caso**  
**Mechanical intestinal obstruction by *Caryocar brasiliense* in dog: case report**  
**Obstrucción intestinal mecánica por *Caryocar brasiliense* en un perro: informe de caso**

Recebido: 29/04/2020 | Revisado: 30/04/2020 | Aceito: 02/05/2020 | Publicado: 07/05/2020

**Wanessa Ferreira Ataíde**

ORCID: <https://orcid.org/0000-0001-5007-7370>

Universidade Federal de Jataí, Brasil

E-mail: wanessafataide@gmail.com

**Andréia Vitor Couto do Amaral**

ORCID: <https://orcid.org/0000-0001-6406-2372>

Universidade Federal de Jataí, Brasil

E-mail: andreiavcvet@ufg.br

**Andreia Moreira Martins**

ORCID: <https://orcid.org/0000-0002-8283-9779>

Universidade Federal de Jataí, Brasil

E-mail: andreia\_dover@hotmail.com

**Giovana Alves Leandro**

ORCID: <https://orcid.org/0000-0002-3356-3913>

Universidade Federal de Jataí, Brasil

E-mail: giovanaaleandro@gmail.com

**Francielle Martins França**

ORCID: <https://orcid.org/0000-0002-7336-2139>

Universidade Federal de Jataí, Brasil

E-mail: francyellemf@yahoo.com.br

**Camila Franco Carvalho**

ORCID: <https://orcid.org/0000-0002-5233-6548>

Universidade Federal de Jataí, Brasil

E-mail: camilafcarvalho@ufj.com

**Fábio Fernandes Bruno Filho**

ORCID: [https:// https://orcid.org/0000-0003-1978-7440](https://orcid.org/0000-0003-1978-7440)

Universidade Federal de Jataí, Brasil

E-mail: [fabiobfilho@hotmail.com](mailto:fabiobfilho@hotmail.com)

**Klaus Casaro Saturnino**

ORCID: <https://orcid.org/0000-0001-8493-8669>

Universidade Federal de Jataí, Brasil

E-mail: [klaus.sat@ufg.br](mailto:klaus.sat@ufg.br)

**Dirceu Guilherme de Souza Ramos**

ORCID: <https://orcid.org/0000-0001-9603-6638>

Universidade Federal de Jataí, Brasil

E-mail: [dguilherme@ufg.br](mailto:dguilherme@ufg.br)

**Resumo**

O objetivo desse relato é descrever um caso de obstrução intestinal mecânica (OIM) incomum em um cão, causada por pequi (*Caryocar brasiliense*), que resultou em óbito do paciente, descrevendo os achados nos exames físicos, de auxílio ao diagnóstico e necroscópico. A OIM constitui causa frequente de emergência na medicina veterinária de pequenos animais. Geralmente, é causada por corpos estranhos ingeridos pelo animal. Como metodologia, reportou-se, em um cão de cinco anos, histórico de emagrecimento e anorexia há três dias, além de vômitos frequentes. Os resultados e discussão evidenciaram exame ultrassonográfico abdominal com uma estrutura de formato ovalado, medido cerca de 3,5 cm de comprimento, formadora de forte sombra acústica, com a presença de dilatação segmentar em porção intestinal anterior. O exame radiográfico mostrou segmentos de alças intestinais dilatadas e repletos de gás, com a presença de estrutura radiopaca de formato ovalado, com dimensões de 2,7 x 1,5 cm, na região do Intestino delgado, próximo a bexiga. O exame de necropsia confirmou a localização do corpo estranho na porção proximal do jejuno, já identificada pelos exames de imagem, tratando-se do pequi (*Caryocar brasiliense*). Foi possível concluir que o caroço de pequi demonstrou ser um considerável agente etiológico da OIM, apesar de não haver outros relatos.

**Palavras-chave:** Corpo estranho; Jejuno; Ultrassonografia; Radiografia.

## Abstract

The purpose of this report is to describe an unusual case of mechanical intestinal obstruction (IOM) in a dog, caused by pequi (*Caryocar brasiliense*), which resulted in the patient's death, describing the findings in the physical exams, diagnostic aid and necroscopy. IOM is a frequent cause of emergence in veterinary medicine for small animals. It is usually caused by foreign bodies ingested by the animal. As a methodology, a five-year-old dog reported a history of weight loss and anorexia for three days, in addition to frequent vomiting. The results and discussion showed an abdominal ultrasound examination with an oval-shaped structure, measuring about 3.5 cm in length, forming a strong acoustic shadow, with the presence of segmental dilation in the anterior intestinal portion. The radiographic examination showed segments of dilated intestinal loops and filled with gas, with the presence of an oval-shaped radiopaque structure, with dimensions of 2.7 x 1.5 cm, in the region of the small intestine, close to the bladder. The necropsy exam confirmed the location of the foreign body in the proximal portion of the jejunum, already identified by imaging exams, in the case of pequi (*Caryocar brasiliense*). It was possible to conclude that the pequi seed proved to be a considerable etiological agent of IOM, although there are no other reports.

**Keywords:** Foreign body; Jejunum; Ultrasonography; Radiography.

## Resumen

El propósito de este informe es describir un caso inusual de obstrucción intestinal mecánica (OIM) en un perro, causada por pequi (*Caryocar brasiliense*), que resultó en la muerte del paciente, describiendo los hallazgos en los exámenes físicos, la ayuda diagnóstica y la necroscopia. La OIM es una causa frecuente de aparición en medicina veterinaria para animales pequeños. Generalmente es causada por cuerpos extraños ingeridos por el animal. Como metodología, un perro de cinco años informó antecedentes de pérdida de peso y anorexia durante tres días, además de vómitos frecuentes. Los resultados y la discusión mostraron un examen de ultrasonido abdominal con una estructura ovalada, que mide aproximadamente 3.5 cm de longitud, formando una sombra acústica fuerte, con la presencia de dilatación segmentaria en la porción intestinal anterior. El examen radiográfico mostró segmentos de asas intestinales dilatadas y llenas de gas, con la presencia de una estructura radioopaca de forma ovalada, con dimensiones de 2.7 x 1.5 cm, en la región del intestino delgado, cerca de la vejiga. El examen de necropsia confirmó la ubicación del cuerpo extraño en la porción proximal del yeyuno, ya identificado mediante pruebas de imagen, en el caso

del pequi (*Caryocar brasiliense*). Fue posible concluir que la semilla de pequi demostró ser un agente etiológico considerable de la OIM, aunque no hay otros informes.

**Palabras clave:** Cuerpo extraño; Yeyuno; Ultrasonido; Radiografía.

## 1. Introdução

Obstrução intestinal mecânica (OIM) constitui causa frequente de atendimento na medicina veterinária de pequenos animais. Geralmente, são causadas por corpos estranhos ingeridos pelo animal, incapazes de serem digeridos, ou são digeridos muito lentamente, podendo causar obstruções intestinais de forma parcial ou completa. Tais obstruções levam a sinais clínicos inespecíficos e são fatais, se diagnosticadas tardiamente, prejudicando o tratamento e resultando no óbito (Gianella et al., 2009; Ramalho et al., 2011; Fossum, 2015; Jericó, et al., 2015).

Os corpos estranhos mais comumente diagnosticados na OIM em cães constituem em ossos, bolas, brinquedos, tecidos, pedras, sabugo de milho, pilhas, linhas e tricobezoar. A faixa etária de maior prevalência da OIM por ingestão de corpos estranhos é a de cães jovens, devido à sua curiosidade e brincadeiras. Entretanto, alguns fatores ou causas podem estar relacionados, independentemente da idade, tais como carências nutricionais, maus tratos, confinamento, megaesôfago, dietas inapropriadas com ofertas de restos de alimentos e alterações comportamentais (Monteiro et al., 2013; Cabral et al., 2018; Machado et al, 2019; Rezende et al., 2019).

Os sinais clínicos da OIM são variáveis, de acordo com o material, tamanho e forma do corpo estranho ingerido, sua posição no trato gastrointestinal, tempo da ocorrência, grau de obstrução do lúmen intestinal e capacidade de causar irritação na mucosa (Soares et al., 2009; Parra et al., 2012). Na presença de corpos estranhos gástricos e intestinais, os sinais clínicos mais frequentes são apatia, hiporexia ou anorexia, emagrecimento, vômito, desidratação, dor a palpação abdominal e diarreia (Mudado et al., 2012).

Nos casos de obstruções do lúmen do intestino delgado pode haver desidratação, desequilíbrio eletrolítico e até choque, resultantes de vômito persistente e da perda de secreções gástricas. Nas obstruções distais, pode haver acidose metabólica e, quando parciais, a partir do jejuno distal, poderão apresentar sinais variados como anorexia, letargia, diarreia e vômito ocasional, que pode se estender por longos períodos (Boag et al., 2005). Já quando atinge o cólon, os corpos estranhos são normalmente eliminados com as fezes (Hedlund & Fossum, 2007).

O diagnóstico da OIM pode ser iniciado pela anamnese, exame físico e confirmado por meio de exames de imagem, tais como ultrassonografia, radiografia simples ou contrastada e tomografia (Nelson & Couto, 2015; Miniter et al., 2019). A radiografia simples pode demonstrar padrões anormais de fluido e/ou gás, dilatação intestinal, observação de corpos estranhos propriamente ditos, fluido abdominal ou vísceras deslocadas. A ultrassonografia pode detectar o espessamento de alças intestinais, presença de gás e de líquidos, além da presença do corpo estranho em si (Sharma, 2010; Fossum, 2015).

O tratamento da OMI, na maioria dos casos, é cirúrgico, constituindo uma das emergências mais frequentes da clínica cirúrgica de cães (Papazoglou, 2003). A técnica a ser utilizada e o sucesso do tratamento vão depender do grau de lesão na parede intestinal, grau de obstrução, tempo de lesão, estado geral do animal, presença de necrose, perfuração, peritonite e sepse (Soares et al., 2009; Ramalho et al., 2015). Altas taxas de mortalidade são favorecidas pela demora no tratamento, especialmente na ocorrência peritonite séptica (Mudado et al., 2012).

Embora a OIM resultante da presença de tricobezoares (Machado et al., 2019) e da ingestão de caroço de frutas como *Platonia insignis* (bacuri) (Rezende et al., 2019) e *Mangifera indica* (manga) (Cabral et al., 2018) já tenha sido descrita na literatura, ainda não há relatos da ocorrência pela ingestão do fruto de *Caryocar brasiliense* (pequi) em cães.

O pequi é fruto de uma árvore nativa do cerrado brasileiro, que frutifica de setembro a março (Collevati et al., 2003; Franquilino, 2006). Apresenta uma grande diversidade em suas características físicas, químicas e nutricionais, sendo bastante consumido em algumas regiões do país. Sua fruta é constituída por exocarpo, mesocarpo externo, formado por uma polpa branca e mesocarpo interno, porção comestível. O endocarpo espinhoso do pequi protege a semente comestível, que é revestida por um tegumento fino e marrom (Araújo, 1995).

O objetivo do presente estudo é descrever um caso de OIM incomum em um cão, causada por caroço de *Caryocar brasiliense*, resultando em óbito do animal, com ênfase nos resultados de exames físicos, complementares e achados necroscópicos.

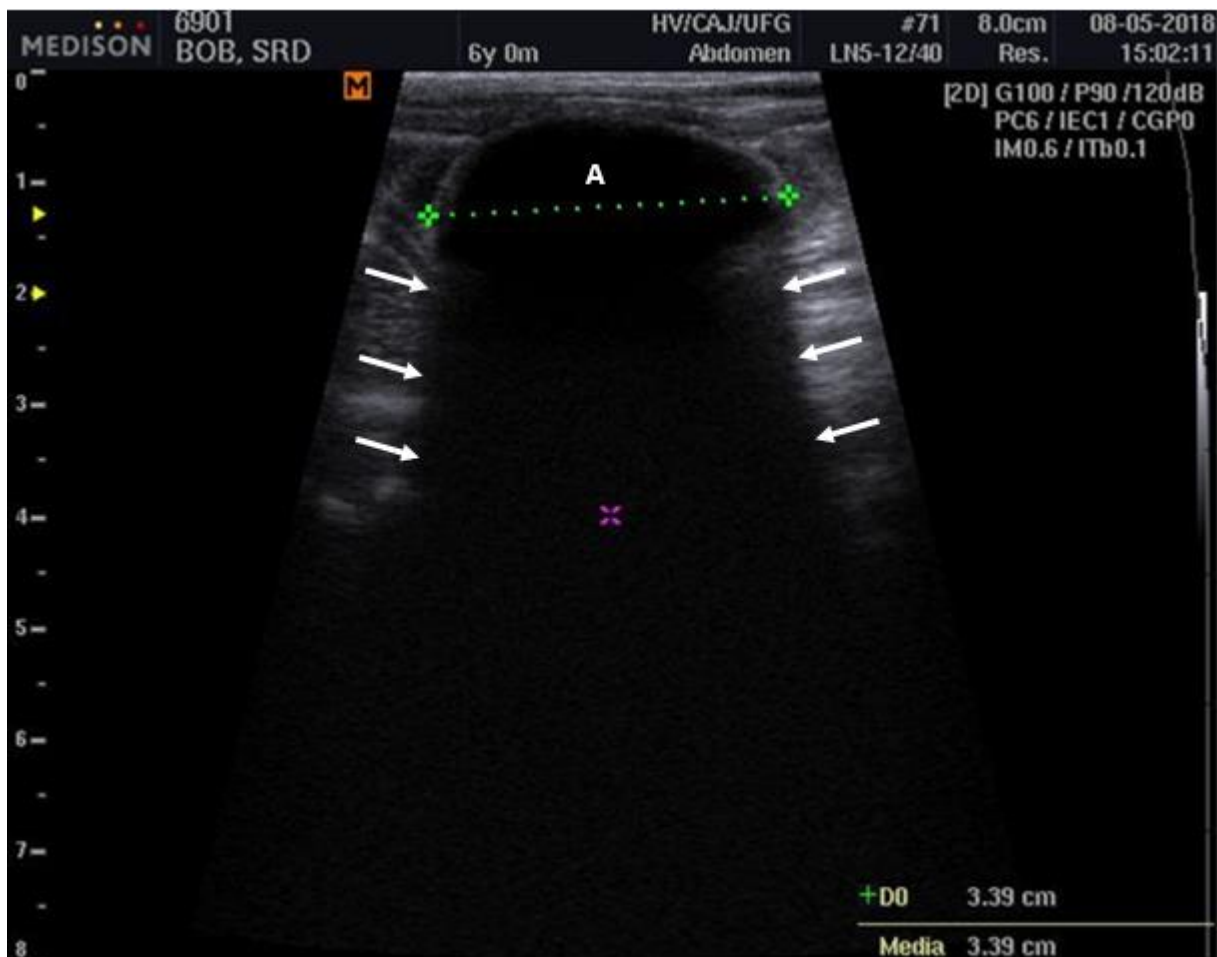
## 2. Relato do Caso

Um cão, macho, sem raça definida, de cinco anos de idade e 10 kg de peso corporal, foi atendido no Hospital Veterinário da Universidade Federal de Jataí (UFJ), com histórico de emagrecimento, anorexia há três dias e vômitos frequentes. Ao exame físico, apresentou condição corporal debilitada, mucosas hipocoradas e ressecadas, elevado tempo de

preenchimento capilar e diminuição moderada do turgor cutâneo, caracterizando moderada desidratação. Também foi detectada sensibilidade à palpação abdominal, taquicardia, apatia e urina com coloração amarelo escuro. Para auxílio diagnóstico foi realizada colheita de sangue por venopunção para realização de hemograma completo e bioquímicas séricas (dosagens de alanina aminotransferase - ALT, fosfatase alcalina - FA, ureia, creatinina e proteínas plasmáticas totais - PPT). Além disso, foram também realizados exames abdominais de ultrassonografia e radiografia.

O exame ultrassonográfico abdominal revelou presença de estrutura com formato ovalado, medindo cerca de 3,4 cm de comprimento, sombra acústica posterior característica (Figura 1), e dilatação segmentar em porção intestinal anterior.

**Figura 1.** Ultrassonografia abdominal em cão, evidenciando estrutura de formato ovalado (A) localizada em jejuno, formadora de sombra acústica (setas).



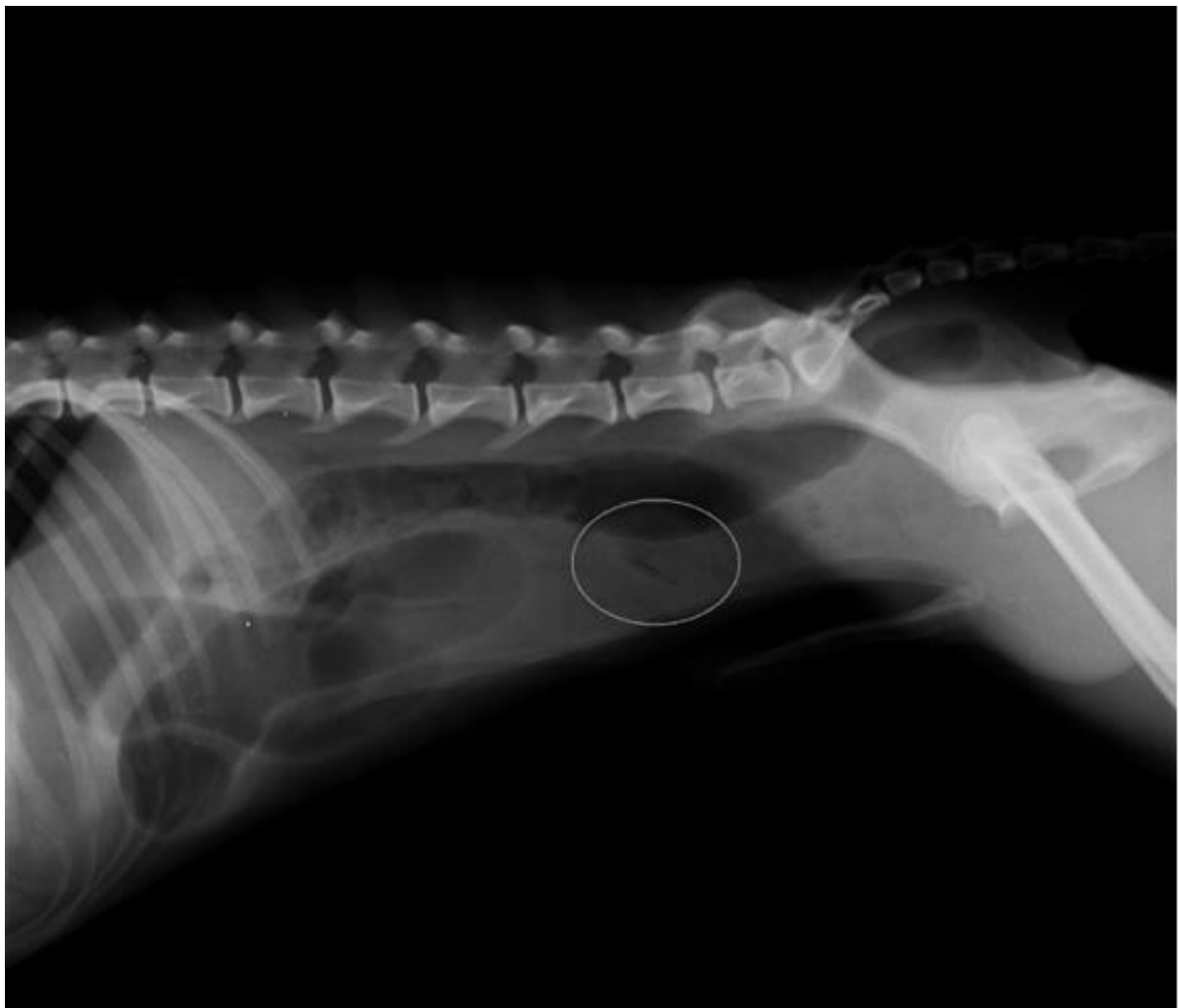Fonte: Imagem do autor.

O exame radiográfico revelou segmentos de alças intestinais dilatadas e repletos com

gás, além da presença de estrutura radiopaca de formato ovalado, com dimensões de 2,7 x 1,5 cm, na região correspondente ao intestino delgado, ventral à vesícula urinária, compatível com corpo estranho obstrutivo intestinal (Figura 2).

Imediatamente após o exame radiográfico, o paciente apresentou parada cardiorrespiratória e, mesmo com adoção de protocolos de ressuscitação cardíaco-pulmonar (RCP) de acordo com as diretrizes de Noah (2014), o paciente foi a óbito. Para comprovação diagnóstica etiológica e elucidação patogênica, foi solicitado exame necroscópico.

**Figura 2.** Imagem radiográfica abdominal de cão em projeção látero-lateral, evidenciando corpo estranho em região ventral à vesícula urinária, correspondente a alças intestinais.



Fonte: Imagem do autor.

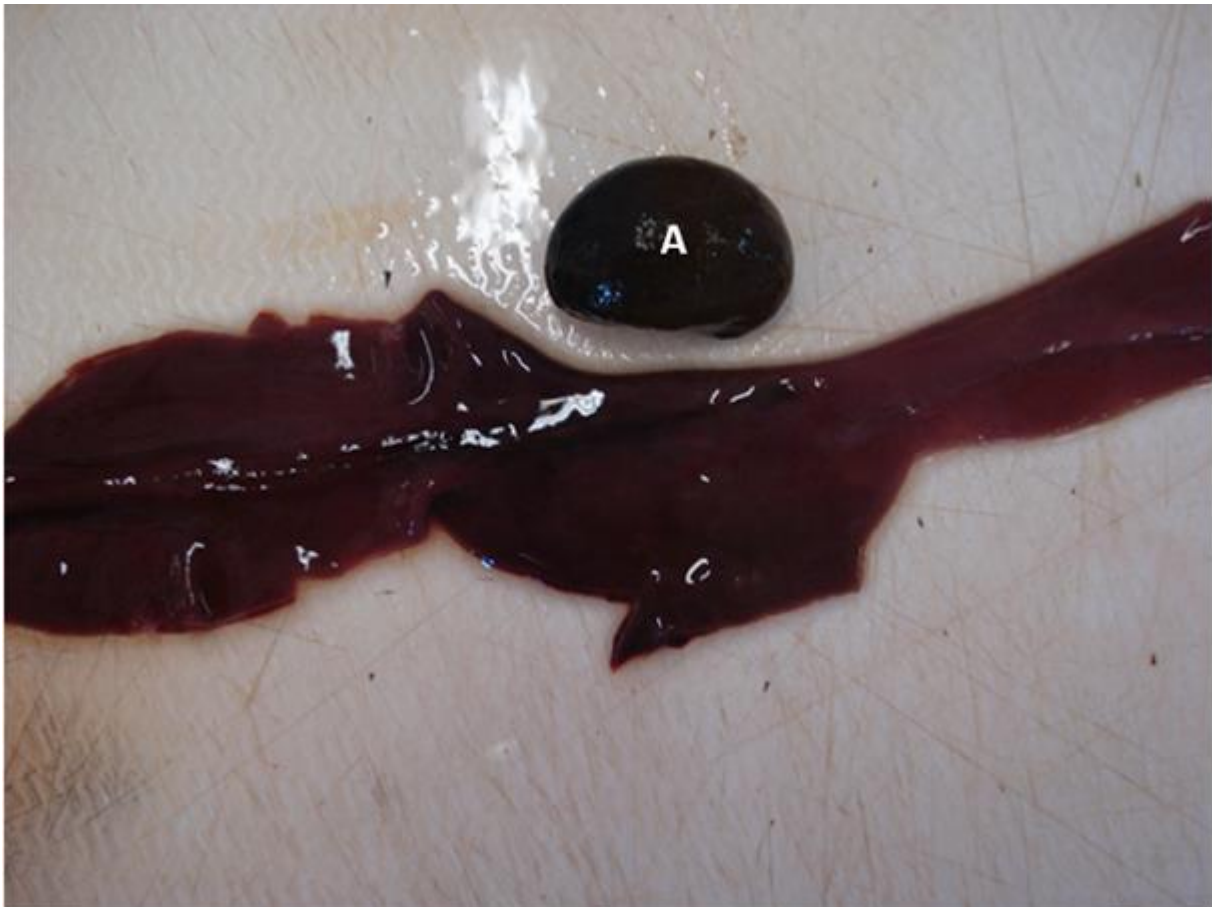No exame, foram observados dilatação segmentar intestinal envolvendo duodeno e porção inicial de jejuno, que à abertura, revelaram grande quantidade de conteúdo hemorrágico anterior à um corpo estranho. As mucosas destas regiões e do estômago

apresentavam-se difusa e severamente enegrecidas. Após investigação, constatou-se que se tratava de uma semente de pequi (*Caryocar brasiliense*), um típico fruto do cerrado (Figura 3).

Posteriormente, no hemograma, foram observados hematócrito de 63 % (37-55%), hemácias de  $9,2 \times 10^6$  /ul (5,5-8  $\times 10^6$  /ul), hemoglobina de 19,7 g/dl (12-18 g/dl), hiperproteinemia de 8,9 g/dL (6-8 g/dL) e trombocitose de 616.400 ul (200.000-500.00 ul).

No leucograma observou-se leucocitose de 35.130 ul (8.000-16.000 ul) por neutrofilia de 28.104 ul (3680-10880 ul) com desvio a esquerda com 4.918 ul (0-160 ul), eosinopenia de 0 ul (80-880ul) e linfopenia de 1.054 ul (2.400-7.680 ul). Quanto aos resultados dos exames bioquímicos, foram observados ALT de 312 UI/L (10- 88 UI/L), FA de 172 UI/L (10-92 UI/L), ureia de 126,3 Mg/ dL (15 a 40 Mg/ dL) e creatinina de 1,2 mg dL (0,55 a 1,5 mg dL). Os valores entre parênteses indicam valores de referência para a espécie, conforme Bush (2004) e Feldman et al. (2000).

**Figura 3.** Fragmento de intestino aberto, evidenciando mucosa difusa e severamente enegrecida (hemorrágica) ao lado de uma semente de pequi (*Caryocar brasiliense*) (A).



Fonte: Imagem do autor.



### 3. Discussão

Os corpos estranhos mais comumente ingerido por cães são ossos, objetos de metal como anzóis e agulhas, brinquedos mastigáveis de couro cru, bolas, barbantes e objetos lineares (Soares et al., 2009). Embora menos frequentes, também há relatos de ingestão de caroço de frutas (Freitas, et al. 2018; Cabral et al., 2018; Machado et al., 2019; Rezende et al., 2019), como no presente caso.

Os sinais clínicos mais frequentes da ingestão de corpo estranho são vômito, desidratação, anorexia, emagrecimento (Cabral et al., 2018), como observados no presente relato.

As alterações laboratoriais correspondentes ao aumento do hematócrito e hiperproteinemia são condizentes com o quadro de desidratação do animal (Fossum, 2015). O animal apresentou também urina de coloração amarelo escuro. No estudo feito por Mudado et al. (2012), seis dos 17 animais atendidos apresentaram, segundo seus proprietários, urina concentrada, de coloração mais escura, sinais decorrentes da desidratação, semelhante ao demonstrado no presente relato.

Os resultados dos exames bioquímicos revelaram aumento dos níveis de fosfatase alcalina, alanina aminotransferase e ureia, provavelmente devido ao quadro de desidratação, condizentes com o quadro de sepse, desencadeado pelo processo obstrutivo, com o aumento da permeabilidade vascular e maior circulação de leucócitos (Mudado et al., 2012).

Na pesquisa de Caixeta et al., (2018) em 50% dos casos, os leucogramas dos animais apresentaram leucocitose com desvio a esquerda regenerativo, eosinopenia e linfopenia, correspondendo com processos inflamatórios agudos, que acontecem em endotoxemias e infecção bacteriana aguda provocada por processos de obstrução, podendo levar na maioria dos casos a sepse.

Os exames ultrassonográficos e radiográficos se demonstraram eficientes como métodos diagnósticos no presente caso. Em estudo realizado por Sharma et al. (2010), o exame ultrassonográfico apresentou maior sensibilidade para demonstrar alças intestinais dilatadas ou espessadas que não são explícitos em radiografias ou à palpação, se as alças intestinais não estiverem preenchidas de gás. No presente caso, o exame radiográfico foi solicitado para busca por maiores informações sobre o corpo estranho, se constituído por elementos mais radiopacos ou não, indicando possíveis etiologias e justificando a adoção de medidas terapêuticas mais importantes. Apesar disso, Nelson & Couto (2015), relata que mesmo a ultrassonografia sendo mais sensível, a radiografia pode relevar a dilatação das

alças intestinais, o corpo estranho/massa, como no caso em questão e a localização dos pontos de obstrução intestinal.

Apesar dos esforços diagnósticos, o paciente apresentou parada cardiorrespiratória, vindo a óbito, mesmo sendo realizadas manobras emergenciais para ressuscitação. Segundo Fossum (2015) as obstruções intestinais associadas a vômitos podem levar a quadros de acidose metabólica pela desidratação, e em alguns casos a hipocalcemia, podendo levar o animal a óbito. Nesse caso, não foi avaliada a condição de equilíbrio ácido-base em que o animal se encontrava, porém, o quadro clínico foi compatível. Ademais, casos de OIM podem levar à diminuição da perfusão intestinal, necrose da parede intestinal com aumento do risco de peritonite séptica, desequilíbrio ácido-base com leucocitoses e morte, caso não haja imediata intervenção (Hayes, 2009; Nelson & Couto, 2015).

O exame de necropsia confirmou a localização do corpo estranho na porção proximal do jejuno, confirmando os exames imaginológicos. O local do posicionamento do corpo estranho foi condizente com o tempo de evolução do quadro, corroborando com estudo realizado por Hayes et al. (2009) em 208 casos de obstrução, onde os autores observaram que, com aproximadamente 4 dias após o início dos sinais clínicos, o corpo estranho encontra-se na primeira porção do jejuno em cães, normalmente.

O conteúdo hemorrágico gastrintestinal e a mucosa difusamente enegrecida na abertura do estômago e do duodeno decorreram da localização do corpo estranho no seguimento proximal do jejuno. O processo obstrutivo luminal resultou em perfusão intestinal diminuída, isquemia e necrose. Além da dilatação gástrica e intestinal, outros achados da OIM em seguimento proximal são citados em outros estudos, como perfurações intestinais, aderências, pancreatite e peritonite (Hayes, 2009; Minitier et al., 2019).

O fruto do pequi apresenta maior prevalência e consumo no segundo semestre do ano nas regiões correspondentes ao bioma Cerrado, principalmente nos meses de setembro a janeiro (Franquilino, 2006), mas é muito utilizado na forma de conserva, sendo um importante condimento culinário. Lesões provocadas pela ingestão de espinhos por mordeduras no caroço de pequi foram reportadas principalmente em crianças, que, em decorrência da falta de supervisão durante a ingestão do alimento (Brito et al., 2016), fato provavelmente ocorrido no presente caso.

#### **4. Considerações Finais**

A obstrução intestinal mecânica em cães é importante causa de lesões do trato

gastrintestinal, que, quando não tratada, podem levar o animal ao óbito. O caroço de pequi demonstrou ser um considerável agente etiológico desta enfermidade, apesar de não haver outros relatos. Exames de ultrassonografia e radiografia demonstraram ser fundamentais como métodos diagnósticos, associados aos exames clínico e laboratorial. O tempo entre os primeiros aparecimentos dos sinais clínicos, o diagnóstico e o procedimento cirúrgico são fatores preponderantes para o sucesso terapêutico. Não obstante, o tutor deve estar atento aos cuidados básicos e supervisão dos cães, não permitindo o acesso a objetos potencialmente possíveis de deglutição e obstrução.

## Referências

- Araújo, F.D. (1995). A Review of *Caryocar brasiliense* (Cariocaraceae): an Economically Valuable Species of the Central Brazilian Cerrados. *Economic Botany*, 49 (1), 40-48.
- Boag, A.K.; Coe, R.J.; Martinez, T.A.; Hughes, D. (2005) Acid-base and electrolyte abnormalities in dogs with gastrointestinal foreign bodies. *Journal of Veterinary Internal Medicine*, 19, 816-821.
- Brito, J; Pedroso, B.R.P; Martins, C.B.G. (2016). Acidentes domiciliares por forças mecânicas inanimadas em crianças, adolescentes e jovens. *Texto contexto – enferm*, 25 (2), e4180014.
- Bush, B. M. (2004). *Interpretação de Resultados Laboratoriais para Clínicos de Pequenos Animais*. São Paulo: Roca,
- Cabral, A.E.P; Silva, C.I.B; Rodrigues, H.A.S; Silva, M.C.B; Tramujas, D; Manrique, W.G. (2018). Corpo estranho no sistema digestório em cão: Relato de caso. *ARS Veterinária*, 34 (4), 168-205.
- Caixeta, A.C.F; Alves, E.G.L; Coelho, N.G.D; Souza, A.C.F; Torres, R.C.S; Nepomuceno, A.C. (2018). Foreign body in the gastrointestinal tract of dogs: A retrospective study. *ARS Veterinária*, 34 (1), 20-24.

Feldman, B.V.; Zinkl, J.G.; Jain, N.C. (2000). *Schalm's Veterinary Hematology*. Canada: Lippincott Williams & Wilkins.

Fossum, T.W. (2015). *Cirurgia de Pequenos Animais*. 4ª Ed. São Paulo: Editora Roca Ltda.

Franquilino, E. (2006). Ativos amazônicos. *Cosmetics e Toiletries, edição temática*, 18, 18-53

Freitas, M.O.; Sousa, C.U.S.; Magalhães, F.F., Antunes, J.M.A.P.; Peixoto, G.C.X. (2018). Obstrução gástrica parcial por caroço de cajarana (*Spondias cytherea sonn*) em filhote de cão - técnicas de imagem para diagnóstico. *Acta Scientiae Veterinariae*, 46 (1), 1-4.

Gianella, P., Pfammatter, N.S., Burgener, I.A. (2009). Oesophageal and gastric endoscopic foreign body removal: Complications and follow-up of 102 dogs. *Journal of Small Animal Practice*, 50 (12), 649-654.

Hayes, G. Gastrointestinal foreign bodies in dogs and cats: a retrospective study of 208 cases. (2009). *Journal of Small Animal Practice*, 50 (11), 576-583.

Hedlund, C.S.; Fossum, T.W. (2007). *Surgery of the small intestine*. In: Fossum, T.W. (Ed.) *Small Animal Surgery*. Missouri: Elsevier.

Jericó, M.M; Andrade Neto, J.P; Kogica, M.M. (2015). *Tratado de Medicina Interna de Cães e Gatos*. 1. ed. Rio de Janeiro: Roca.

Machado, R.S; Silva, R.S; Angst, J.P.S; Henrich, K; Tatsch, F.M; Rigão, G.C; Dutra, A.L. Obstrução intestinal por tricobenzoar em um cão: relato de caso. (2019). *Brazilian Journal of Development*, 5 (8), 12243-12249.

Minitier, B.M; Gonçalves Arruda, A; Zuckerman, J; Caceres, A.V; Ben-Amotz, R. (2019). Use of computed tomography (CT) for the diagnosis of mechanical gastrointestinal obstruction in canines and felines. *PloS One*, 14 (8), e0219748.

Monteiro, E.S; Tupan, R.S.S; Gibotti, E.L; Soares, L.C.A. Almeida, A.P. (2013). Intoxicação em cão filhote após ingestão acidental de pilha alcalina - relato de caso. *Revista científica Eletrônica de Medicina Veterinária*, 20. Recuperado em 12 de abril de 2020 de [http://faef.revista.inf.br/imagens\\_arquivos/arquivos\\_destaque/vgi1ZW6NAvUln2T\\_2013-6-20-17-58-25.pdf](http://faef.revista.inf.br/imagens_arquivos/arquivos_destaque/vgi1ZW6NAvUln2T_2013-6-20-17-58-25.pdf)

Mudado, M.A.; Del Carlo, R.J.; Borges, A.P.B.; Costa, P.R.S. Obstrução do trato digestório em animais de companhia, atendidos em um Hospital Veterinário no ano de 2010. *Revista Ceres*, 59 (4), 434-445, 2012.

Nelson, R.W.; Couto, C.G. (2015). *Medicina interna de pequenos animais*. Tradução da 5.ed. Rio de Janeiro: Editora Elsevier Ltda.

Noah, J. Cardiopulmonary resuscitation: the recover guidelines. *Today's Veterinary Practice*, 2014. Recuperado em 12 de abril de 2020 de <https://todaysveterinarypractice.com/wp-content/uploads/sites/4/2016/06/T1401F03.pdf>

Papazoglou, L.G.; Patsikas, M.N.; Rallis, T. (2003). Intestinal foreign bodies in dogs and cats. *Compedium Continued Education Practice Veterinary*, 25(11), 830-843.

Parra, T; Berno, M.D.B; Guimaraes, A.C.M; Andrade, L.C.A; Mosquini, A.F; Montanha, F.P. (2012). Ingestão de corpo estranho em cães - Relato de caso. *Revista Científica Eletrônica de Medicina Veterinária*, 1(8), 1-5.

Pastore, G.E.; Lamb, C.R.; Lipscomb, V. (2007). Comparison of the results of abdominal ultrasonography and exploratory laparotomy in the dog and cat. *Journal of the American Animal Hospital Association*, 43 (5), 264-269.

Ramalho, C.A.; Rios, P.B.S.; Pontes, K.C.S.; Pires, S.T.; Dantas, W.M.F. (2011). Obstrução intestinal por caroço de manga em cão: Relato de caso. *Anais SIMPAC*, 3 (1), 329-334.

Rezende, V.A; Souza, L.A.J; Mendonça, L.V.P; Carvalho, C.F; Araujo, G.H.M. (2019). Obstrução intestinal por caroço de *Platonia Insignis* em cão: relato de caso. *Anais IV CONEPE UFJ, Jataí-GO*.

Sharma, A; Thompson, M.S; Scrivani, P.V; Dykes, N.L; Yeager, A.E; Freer, S.R; Hollis, N. Comparison of radiography and ultrasonography for diagnosing small-intestinal mechanical obstruction in vomiting dogs. *SI Mechanical Obstruction*, 52 (3), 248-255, 2010.

Soares, R.D.; Andrade, G.N.X.; Pereira, D.M. Corpos estranhos no trato gastrointestinal de cães e gatos. *Revista Científica Eletrônica de Medicina Veterinária*, (12), 1-7. Recuperado em 12 de abril de 2020 de [http://faef.revista.inf.br/imagens\\_arquivos/arquivos\\_destaque/qBRHdqBYj2sTzRD\\_2013-6-19-16-34-54.pdf](http://faef.revista.inf.br/imagens_arquivos/arquivos_destaque/qBRHdqBYj2sTzRD_2013-6-19-16-34-54.pdf)

### **Porcentagem de contribuição de cada autor no manuscrito**

Wanessa Ferreira Ataíde – 25%

Andréia Vitor Couto do Amaral – 15%

Andreia Moreira Martins – 10%

Giovana Alves Leandro – 5%

Francielle Martins França – 5%

Camila Franco Carvalho – 5%

Fábio Fernandes Bruno Filho – 5%

Klaus Casaro Saturnino – 15%

Dirceu Guilherme de Souza Ramos – 5%