

Sequelas hemostáticas adquiridas pós-COVID-19

Post-COVID-19 acquired hemostatic sequelae

Secuelas hemostáticas adquiridas post-COVID-19

Recebido: 23/04/2023 | Revisado: 30/04/2023 | Aceitado: 02/05/2023 | Publicado: 06/05/2023

Mercia Mendes de Lima

ORCID: <https://orcid.org/0000-0002-4595-1964>
Universidade de Fortaleza, Brasil
E-mail: merciamendes76@gmail.com

Guilherme Agostinho Rodrigues

ORCID: <https://orcid.org/0000-0003-3684-6377>
Universidade de Fortaleza, Brasil
E-mail: guilhermeagost.199@edu.unifor.br

Francinaldo Filho Castro Monteiro

ORCID: <https://orcid.org/0000-0001-7147-9889>
Universidade de Fortaleza, Brasil
E-mail: francinaldocastrof123@gmail.com

Rannyella Saldanha Diógenes

ORCID: <https://orcid.org/0000-0001-5347-2499>
Universidade de Fortaleza, Brasil
E-mail: rannyellasdiogenes@gmail.com

Maria Angelina Silva Medeiros

ORCID: <https://orcid.org/0000-0002-7767-480X>
Universidade de Fortaleza, Brasil
E-mail: mamedeiros@unifor.br

Daisy Maria Meireles Arruda Loureiro

ORCID: <https://orcid.org/0000-0001-9010-7394>
Laboratório Central de Saúde de Pública do Ceará, Brasil
E-mail: daisyarruda@unifor.br

Resumo

O quadro inflamatório sistêmico exacerbado gerado pela COVID-19 está associado a desordens na hemostasia. O objetivo deste estudo foi de realizar uma busca, síntese e discussão acerca de estudos relacionados às consequências da COVID-19 e as sequelas hemostáticas geradas após a infecção pelo SARS-CoV-2. Estudo observacional descritivo, do tipo revisão integrativa de literatura. Seis estudos foram incluídos nesta pesquisa. A COVID-19 provoca um processo inflamatório associado a hipercoagulabilidade, ativação plaquetária e disfunção endotelial. O aumento de D-Dímero parece refletir na formação de coágulos pela viremia e excesso de citocinas decorrente do processo inflamatório. Em contrapartida, valores elevados persistentes de D-dímero mesmo após hospitalização por COVID-19 podem não estar associados a risco de TEV (em indivíduos sem risco de trombose). O tratamento rotineiro de todos os pacientes com tromboprophilaxia pós-alta hospitalar pode não ser necessário, enquanto visando pacientes de alto risco pode ser suficiente. A alteração no eixo FVW(Ag)/ADAMTS13 está relacionada com um estado pró-trombótico e é muito presente em pacientes com COVID-19. Há envolvimento sustentado de células endoteliais, atividade de coagulação e inflamação crônica no decorrer da doença, além de potenciais danos microvasculares. Os idosos são mais susceptíveis a complicações no curso da COVID-19. Já a população pediátrica, em sua maioria, apresenta casos leves e/ou assintomáticos. Porém, todas as faixas etárias estão sob influência da presença ou ausência de comorbidades e outros fatores individuais e ambientais. O cuidado com pacientes acometidos da COVID-19 deve ir além da alta hospitalar, necessitando de acompanhamento, avaliação e reabilitação contínua.

Palavras-chave: SARS-CoV-2; COVID-19, Síndrome pós-COVID-19 Aguda; Hemostasia; Coagulação sanguínea.

Abstract

The exacerbated systemic inflammatory picture generated by COVID-19 is associated with disorders in hemostasis. The objective of this study was to carry out a search, synthesis and discussion about studies related to the consequences of COVID-19 and the hemostatic sequelae generated after SARS-CoV-2 infection. Is a descriptive observational study, of the integrative literature review type. Six studies were included in this research. The COVID-19 causes an inflammatory process associated with hypercoagulability, platelet activation and endothelial dysfunction. The increase in D-Dimer seems to reflect the formation of clots due to viremia and excess cytokines resulting from the inflammatory process. In contrast, persistently elevated D-dimer values even after hospitalization for COVID-19 may not be associated with a risk of VTE (in individuals without risk of thrombosis). Routine treatment of all patients with post-discharge thromboprophylaxis may not be necessary, while targeting high-risk patients may be sufficient. The

alteration in the VWF(Ag)/ADAMTS13 axis is related to a prothrombotic state and is very present in patients with COVID-19. There is sustained involvement of endothelial cells, clotting activity, and chronic inflammation over the course of the disease, in addition to potential microvascular damage. The elderly are more susceptible to complications in the course of COVID-19. The majority of the pediatric population has mild and/or asymptomatic cases. However, all age groups are influenced by the presence or absence of comorbidities added with other individual and environmental factors. Care for patients affected by COVID-19 should go beyond hospital discharge, requiring continuous monitoring, evaluation and rehabilitation.

Keywords: SARS-CoV-2; COVID-19, Post-acute COVID-19 syndrome; Hemostasis; blood coagulation.

Resumen

El cuadro inflamatorio sistémico exacerbado generado por la COVID-19 se asocia a alteraciones en la hemostasia. El objetivo de este estudio fue realizar una búsqueda, síntesis y discusión sobre estudios relacionados con las consecuencias del COVID-19 y las secuelas hemostáticas generadas tras la infección por SARS-CoV-2. Estudio observacional descriptivo, del tipo revisión integrativa de la literatura. En esta investigación se incluyeron seis estudios. El COVID-19 provoca un proceso inflamatorio asociado a hipercoagulabilidad, activación plaquetaria y disfunción endotelial. El aumento de Dímero-D parece reflejar la formación de coágulos debido a la viremia y al exceso de citocinas resultante del proceso inflamatorio. Por el contrario, los valores de dímero D persistentemente elevados incluso después de la hospitalización por COVID-19 pueden no estar asociados con un riesgo de TEV (en individuos sin riesgo de trombosis). El tratamiento de rutina de todos los pacientes con trombotoprolifaxis posterior al alta puede no ser necesario, mientras que dirigirse a los pacientes de alto riesgo puede ser suficiente. La alteración en el eje FVW(Ag)/ADAMTS13 está relacionada con un estado protrombótico y está muy presente en pacientes con COVID-19. Hay una participación sostenida de las células endoteliales, la actividad de la coagulación y la inflamación crónica durante el curso de la enfermedad, además del daño microvascular potencial. Los ancianos son más susceptibles a complicaciones en el curso de la COVID-19. La mayoría de la población pediátrica presenta casos leves y/o asintomáticos. Sin embargo, todos los grupos de edad están influenciados por la presencia o ausencia de comorbilidades y otros factores individuales y ambientales. La atención a los pacientes afectados por COVID-19 debe ir más allá del alta hospitalaria, requiriendo un seguimiento, evaluación y rehabilitación continuos.

Palabras clave: SARS-CoV-2; COVID-19; Síndrome post agudo de COVID-19; Hemostasia; Coagulación sanguínea.

1. Introdução

A COVID-19 é uma doença contagiosa causada por um vírus zoonótico conhecido como Coronavírus da Síndrome Respiratória Aguda Grave 2 (SARS-CoV-2). Alguns dos sintomas iniciais são: febre, tosse, falta de ar e fadiga. Quadros graves da doença, podem comprometer principalmente o sistema pulmonar, porém, seu quadro inflamatório sistêmico exacerbado também está associado a desordens na hemostasia (Elshazli et al., 2020; Wool & Miller, 2021).

No decorrer da pandemia gerada pela COVID-19 foi perceptível a associação da infecção pelo vírus com complicações extrapulmonares, envolvendo os sistemas cardiovascular, hemostático, neurológico, gastrointestinal, renal, dermatológico e hepatobiliar, principalmente em pacientes em estado mais grave. No que se refere à hemostasia, destacam-se o tromboembolismo venoso (TEV), a tromboinflamação e tromboembolia pulmonar (TEP). A reação inflamatória acentuada e liberação de citocinas, principalmente a interleucina 6, parece ser um dos fatores de risco que contribui para a TEV. A alta prevalência desta consequência inflamatória em pacientes com COVID-19, pode ser atribuída à fatores como imobilização, desidratação e necessidade de ventilação mecânica (Connors & Levy, 2020; Ulhaq & Soraya, 2020; Wool & Miller, 2021; Levy et al., 2021).

A tromboinflamação é uma consequência da reação exacerbada do sistema imune à infecção pelo SARS-CoV-2, gerando uma resposta adaptativa de hipercoagulabilidade como medida de combate ao vírus (Levy et al., 2021). Já o TEP é resultante de uma oclusão na circulação das artérias do pulmão e surge numa situação mais grave da doença. O TEP também está relacionado com a elevação do marcador de degradação de fibrina, o D-Dímero, principalmente em pacientes internados em Unidades de Terapia Intensiva (Amorim et al., 2020; Rossi, 2020).

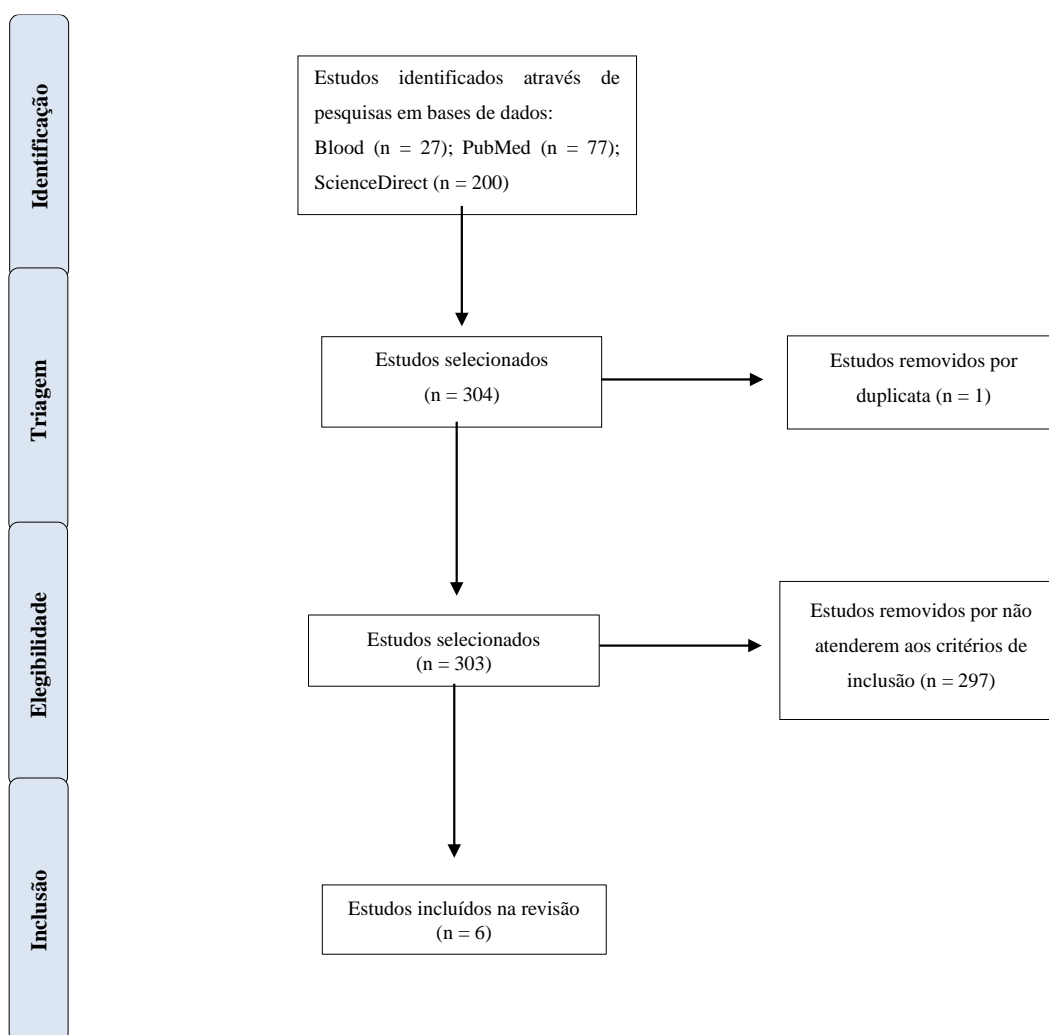
Desta forma, o objetivo deste estudo foi de realizar uma busca, síntese e discussão acerca de estudos relacionados às consequências da COVID-19 e as sequelas hemostáticas geradas após a infecção pelo SARS-CoV-2.

2. Metodologia

Trata-se de um estudo observacional descritivo, do tipo revisão integrativa de literatura, direcionada a partir de literatura específica (Mendes et al. 2019; Aguiar et al. 2022; Oliveira et al. 2022). A busca dos estudos para composição desta pesquisa ocorreu nas seguintes plataformas de bases de dados: ScienceDirect, National Library of Medicine National Institutes Health (PubMed) e Blood (órgão oficial da American Society of Hematology). Os descritores utilizados foram: “Thrombosis”, “COVID-19”, “Sequels” e “SARS-CoV-2” combinados com os operadores booleanos AND e OR.

Os critérios de inclusão foram: artigos científicos publicados entre o período de 2020 a 2022; nos idiomas português e inglês; estudos de coorte, ensaios clínicos, série de casos e pesquisas que abordassem os efeitos hemostáticos da COVID-19, após infecção e recuperação da doença. Foram desconsiderados artigos repetidos, preprint, revisões de literatura e trabalhos que não tinham correlação com o objetivo deste trabalho. Por fim, os estudos foram coletados, interpretados e adicionados estruturalmente como demonstrado no fluxograma da pesquisa (Figura 1).

Figura 1 - Fluxograma de pesquisa.



Fonte: Elaborado pelos autores.

3. Resultados e Discussão

Dos seis estudos incluídos nesta pesquisa (Quadro 1), 33,3% (n = 2) são estudos de coorte (Fink et al., 2021; Willems et al., 2022), 33,3% (n = 2) são séries de caso (Ahmed et al., 2021; Wang et al., 2022) e 33,3% (n = 2) são ensaios clínicos

(Prasannan et al., 2022; Engelen et al., 2021). Quanto ao ano de publicação, 50% (n = 3) (Fink et al., 2021; Ahmed et al., 2021; Engelen et al., 2021) dos estudos são de 2021 e 50% (n = 3) (Willems et al., 2022; Wang et al., 2022; Prasannan et al., 2022) são de 2022.

Com relação ao local da realização da pesquisa, Bélgica (Engelen et al., 2021), Iraque (Ahmed et al., 2021), Brasil (Fink et al., 2021), Inglaterra (Prasannan et al., 2022), Estados Unidos (Wang et al., 2022) e Holanda (Willems et al., 2022) somaram 16,6% (n = 1) artigos em cada local.

Quanto à idade da população de estudo, 83,3% dos estudos (n=5) incluíram pessoas acima de 18 anos, enquanto 16,6% dos estudos (n=1) incluía sobreviventes menores que 18 anos (Fink et al., 2021).

As sequelas hemostáticas da COVID-19 identificadas nos estudos incluem: eventos trombóticos em 50% (n= 3) dos estudos (Engelen et al., 2021; Wang et al., 2022; Willems et al., 2022); alterações dos marcadores laboratoriais em 33,3% (n = 2) (Fink et al., 2021; Prasannan et al., 2022) e 16,6% (n = 1) refere-se à disfunção na vascularização pulmonar dos infectados (Ahmed et al., 2021).

Quadro 1 - Estudos que avaliam as sequelas hemostáticas causadas pela COVID-19 (organizados em ordem cronológica e alfabética).

AUTOR	TÍTULO	TIPO DE ESTUDO	RESULTADOS
Ahmed et al., 2021	Post COVID-19 pulmonary complications; a single center experience	Série de casos	As queixas mais comuns após a recuperação da COVID-19, dentre outras, hemoptise indicando que os pacientes podem desenvolver complicações pulmonares graves a longo prazo.
Engelen et al., 2021	Venous Thromboembolism in Patients Discharged after COVID-19 Hospitalization	Ensaio clínico	Dos 146 pacientes diagnosticados com COVID-19, 28% (n = 41) tinham alto risco da doença e, portanto, foi prescrito tromboprofilaxia após alta hospitalar. Do número total de pacientes, relatou-se um caso de TVP assintomática (0,7%) e um de EP sintomática (0,7%).
Fink et al., 2021	Persistent symptoms and decreased health-related quality of life after symptomatic pediatric COVID-19: A prospective study in a Latin American tertiary hospital	Estudo de coorte	Persistência de leucopenia, neutropenia, linfopenia, trombocitopenia, aumento de Dímero D, disfunção miocárdica e alterações cardíacas evidenciadas por ecocardiograma em alguns pacientes quando comparado a data do diagnóstico.
Prasannan et al., 2022	Impaired exercise capacity in post-COVID-19 syndrome: the role of FVW-ADAMTS13 axis	Ensaio clínico	Dos pacientes com síndrome pós-COVID, foram observados altos níveis dos fatores de coagulação: Fator VIII (FVIII) e FVW.
Wang et al., 2022	Long-term cardiovascular outcomes in COVID-19 survivors among non-vaccinated population: A retrospective cohort study from the TriNetX US collaborative networks	Série de casos	Os sobreviventes da COVID-19 foram mais associados a riscos aumentados de doenças cardiovasculares, porém, os distúrbios tromboembólicos estiveram presentes em 0,66% (n = 4.599) dos 690.892 sobreviventes.
Willems et al., 2022	Sustained inflammation, coagulation activation and elevated endothelin-1 levels without macrovascular dysfunction at 3 months after COVID-19	Estudo de coorte	Vários fatores de coagulação estavam aumentados. De 203 pacientes elegíveis, o marcador de estado pró-trombótico TAT estava aumentado em 48,3% (n = 98) e FIXa:AT em 29,6% (n = 60), o marcador da via extrínseca FVIIa:AT em 35% (n = 71), Fator de Von Willebrand antígeno (FVW:Ag) em 80,8% (n = 164), e outros marcadores de ativação de contato em uma minoria de pacientes. Os níveis de citocinas inflamatórias também se apresentavam elevados, dentre elas, a IL-18 em 73,9% (n = 150), IL-6 em 47,7% (n = 97) e IL-1ra em 48,9% (n = 99) refletindo no envolvimento sustentado de células endoteliais, atividade de coagulação e inflamação.

Fonte: Elaborado pelos autores.

O agente causador da COVID-19 provoca um processo inflamatório associado a hipercoagulabilidade, ativação plaquetária e disfunção endotelial, o que aumenta a possibilidade de desenvolvimento da trombose (Levi et al., 2020; Rossi, 2020). A abundância de mediadores inflamatórios causa danos endoteliais por promover perda da atividade antitrombótica e

anti-inflamatória tendo como consequência a desregulação da coagulação, ativação e recrutamento dos linfócitos nas microvasculaturas (Pons et al., 2020).

De acordo com o estudo de Prasannan et al (2022), foi possível observar que marcadores de hemostasia como FVIII, FVW/Ag e D-Dímero são alguns dos principais envolvidos no processo de hipercoagulabilidade. Nesta mesma pesquisa, evidenciou-se valores de D-Dímero acima de 550µg/L foram observados em 42 pacientes (13%) de um total de 330. Geralmente, no curso da COVID-19, os pacientes apresentam níveis aumentados de D-Dímero (um dos produtos da degradação de fibrina) e fibrinogênio, o que parece refletir na formação de coágulos pela viremia e excesso de citocinas decorrente do processo inflamatório (Lippi, 2020).

Ainda durante a análise de Prasannan et al. (2022) foi possível observar que dos 330 recuperados da COVID-19 com idade média de 46 anos e condição pulmonar pré-existente, 26% (n=85) tinham níveis aumentados de FVIII e 18% (n=59) tinham altos níveis do FVW/Ag sugerindo uma disfunção microvascular/endotelial contínua e muito provavelmente relacionada à redução da enzima ADAMTS13. A atividade de ADAMTS13 variou de 68,2 a 159,3 UI/dL (NR, 60-146 UI/dL). A média da razão FVW(Ag)/ADAMTS13 foi de 0,98, com uma variação interquartil (IQR) de 0,76 a 1,34 em 50 amostras de controle saudáveis históricas armazenadas. Com base nesse IQR, uma relação FVW(Ag)/ADAMTS13 de $\geq 1,5$ foi considerada como apresentando um aumento. A mediana da razão FVW(Ag)/ADAMTS13 foi de 1,2 (IQR, 0,9-1,5) entre os 330 pacientes. Dos 330 pacientes do coorte, 92 (28%) tinham uma relação FVW(Ag)/ADAMTS13 $\geq 1,5$.

Prasannan et al. (2022) cita que um estado pró-trombótico pode ser quantificado por uma relação elevada de antígeno do Fator de von Willebrand (FVW/Ag)/ADAMTS13 como foi demonstrado. De acordo com Mancini (2021) essa alteração no eixo FVW(Ag)/ADAMTS13 é muito presente em pacientes com COVID-19 e está fortemente associada à gravidade da doença, aumentando o estado de hipercoagulabilidade dos pacientes com COVID-19 e seu risco de microtrombose. O mesmo autor ainda explica que o FVW é uma glicoproteína multimérica sintetizada por células endoteliais, sendo essencial para a hemostasia primária, portanto quando há um dano celular mediado por inflamação é maciçamente liberado para promover a adesão e agregação as plaquetas no endotélio lesionado. O FVW é regulado por atividade proteolítica pela enzima protease plasmática ADAMTS13. Complementarmente, Mathew et al. 2021 menciona que indivíduos do tipo sanguíneo O possuem menores níveis de FVIII e FVW, portanto possuem menor risco de desenvolver tromboembolismo.

Em seu estudo de 2022, Willems et al. observaram que dos 203 pacientes recuperados da COVID-19 que foram acompanhados, com idade média de 62,7 anos, 16,6% (n=34) apresentaram trombocitopenia e vários fatores de coagulação aumentados, por exemplo, os marcadores de estado pró-trombótico TAT e Fator IXa:AT em 48,3% (n=98) e 29,6% (n=60) respectivamente, o marcador da via extrínseca Fator VIIa:AT em 35% (n=71), FVW:Ag se em 80,8% (n=164), ainda com valores elevados os marcadores de ativação de contato foram observados na minoria dos recuperados, como PKa:C1inh em 16,3% (n=33), Fator XIa:AT em 16,3% (n=33), Fator XIa: α 1AT em 20,7% (n=42) e Fator XIa:C1inh em 1,7% (n=3). Os níveis de citocinas inflamatórias também se encontravam elevados, dentre elas, a IL-18 em 73,9% (n=150) dos pacientes, IL-6 e IL-1RA em 47,7% (n=97) e 48,9% (n=99), respectivamente. Tais alterações sugerem envolvimento sustentado de células endoteliais, atividade de coagulação e inflamação crônica no decorrer da COVID-19, além de potenciais danos microvasculares.

Quando o coágulo é formado nas veias e migra para outras regiões, pode-se considerar o desenvolvimento do TEV, que é constituída pelo TEP e pela trombose venosa profunda (TVP) (Fraissé et al., 2020). A TVP é uma condição em que há a formação de um coágulo no interior de uma veia profunda, que geralmente, ocorre nos membros inferiores. Se ocorrer a migração desse coágulo para as veias pulmonares, há possibilidade de desenvolvimento de um quadro conhecido por embolismo pulmonar (EP), caracterizado como a complicação mais grave da TVP, sendo necessário o rápido diagnóstico e tratamento (Huang et al., 2020). O conhecimento acerca da incidência dos desfechos trombóticos por COVID-19, facilita na

escolha da tromboprofilaxia principalmente em pacientes de UTI (Klok, et al., 2020).

Após a infecção pelo SARS-CoV-2 nos tecidos, há aumento do teor de Enzima Conversora de Angiotensina 2 (ECA2) no pulmão, coração e trato gastrointestinal. O vírus pode se ligar ao receptor ECA2, através da sua proteína spike e dessa forma, promover o dano celular. Essa possibilidade pode aumentar o risco de TEV. O excesso de mediadores pró-inflamatórios, a aplicação de hormônios e imunoglobulina podem tornar o sangue mais viscoso em pacientes graves. O dano endotelial pode surgir por meio de alguns procedimentos invasivos, como ventilação mecânica, cateterismo venoso central e cirurgia. Esses fatores, em conjunto, podem provocar TVP, e com a migração do trombo, evoluir a EP que pode ser fatal (Witt et al., 2018). Portanto, a tromboprofilaxia farmacológica deve ser considerada em pacientes graves hospitalizados com COVID-19 (Terpos et al., 2020).

A tromboprofilaxia após alta hospitalar, em pacientes de alto risco, reduz significativamente o risco de desenvolvimento da TEV, em contrapartida pode aumentar os riscos de sangramento, portanto, não é uma recomendação rotineira (Engelen et al. 2021).

No estudo de Engelen et al. (2021), foi levantada a questão da alta incidência de complicações trombóticas em pacientes hospitalizados com COVID-19 e os potenciais benefícios da heparina no desfecho nesses pacientes, então foi realizada uma análise com 146 pacientes, onde observou-se que o uso de tromboprofilaxia após alta hospitalar em pacientes recuperados da COVID-19 auxiliou na baixa incidência de TEV. Por outro lado, os pacientes sem esta tromboprofilaxia após alta hospitalar também apresentaram baixa incidência de TEV principalmente aqueles que não possuíam fatores de risco para surgimento de trombose, o que sugeriu a suspensão da profilaxia domiciliar em alguns pacientes a depender do quadro clínico, cada caso foi avaliado cuidadosamente. Os autores também relataram que não foram observados sangramentos em pacientes com ou sem tromboprofilaxia pós-alta. Dessa forma, o tratamento rotineiro de todos os pacientes com tromboprofilaxia pós-alta pode não ser necessário, enquanto visando pacientes de alto risco pode ser suficiente.

Vale ressaltar ainda que no estudo de Engelen et al. (2021), os valores de D-Dímero permaneceram altos em 36% (n=52) dos pacientes após 6 semanas de alta hospitalar. Sendo assim, valores elevados persistentes de D-dímero mesmo após hospitalização por COVID-19 não aparecem estar associados a risco de TEV (em indivíduos sem risco de trombose). Isso tem implicações importantes para triagem ambulatorial de tromboprofilaxia.

Os agravos pulmonares causados pela COVID-19 e avaliados por Ahmed et al. (2021) em 19 pacientes com idade média de 52 anos, incluíram como queixas mais comuns a falta de ar, febre e hemoptise. Considerando esses sintomas como indicativos para o desenvolvimento de complicações pulmonares graves a longo prazo. De acordo com os autores Hamad, Elmahrouk & Abdulatty (2020) e Shi et al. (2020), os receptores da Enzima conversora da angiotensina 2 (ECA2) presentes na superfície das células alveolares interagem com o SARS-CoV-2 tornando-se vulneráveis à ruptura destas na presença de uma tempestade de citocinas pró-inflamatórias. Ahmed et al. (2021) ainda relata que as sequelas da vascularização pulmonar foram prevalentes em pessoas acima de 40 anos do sexo feminino e com Diabetes Mellitus (DM) como comorbidade, que foram hospitalizados em decorrência da COVID-19.

No início, acreditava-se que a COVID-19 era uma doença endotelial (Libby & Luscher, 2020), portanto, Vargas et al., (2020), se preocupou em realizar testes que comprovassem a presença de SARS-CoV-2 no interior das células endoteliais do pulmão, fato que posteriormente foi comprovado. Outros autores também evidenciaram a presença do vírus em outros órgãos, como no coração, rins, pele e até no aparelho reprodutor (Ackermann et al., 2020; Kolivras et al., 2020).

Wang et al. (2022) analisou que 690.892 pacientes recuperados da COVID-19 e acompanhados com idade média de 43 anos foram associados a riscos aumentados de complicações cardiovasculares, estando os eventos trombóticos presentes em 0,66% (n=4.599) dos pacientes, sendo 0,26% (n=1.822) com EP, 0,27% (n=1.898) TVP e 0,12% (n=879) trombose venosa superficial (TVS). Esta última, também chamada de tromboflebite superficial é causada por formação de coágulos oclusivos

nas veias superficiais associada a um processo inflamatório, ocorrendo principalmente nos membros inferiores (Almeida et al. 2019).

A interação do vírus com receptores ECA2 proporciona dano à atividade protetora desses receptores expressos no miocárdio, células do endotélio, rins, mucosa gastrointestinal, além das vias respiratórias superiores e inferiores, contribuindo para o desencadeamento do processo inflamatório, provocando danos vasculares e aumentando o risco de lesão em diversos órgãos. Em pacientes que possuem fatores de risco associados a doenças vasculares, como Diabetes Mellitus (DM) e Hipertensão Arterial Sistêmica (HAS), a expressão dos receptores ECA2 já é reduzida, com pouca atividade anti-inflamatória e antioxidante, a entrada do SARS-CoV-2 gera agravamento dessas comorbidades e pode proporcionar sequelas (Obukhov et al. 2020; Zhang et al., 2020; Azevedo et al. 2022). A lesão miocárdica pode ser desencadeada por diversos fatores, sendo alguns deles: a maior atividade pró-trombótica, inflamação e hipóxia (Soeiro & Fernandes, 2021).

Os idosos são mais susceptíveis ao desenvolvimento de complicações no curso da COVID-19, geralmente por já terem comorbidades preexistentes e dispor de sistemas mais fragilizados. Em um contexto de inflamação sistêmica, os idosos tornam-se o grupo de maior risco de morbimortalidade. Dessa forma, a crise emergencial causada pelo SARS-CoV-2 despertou preocupação na ciência, principalmente cardiológica, tendo em vista que a população idosa se torna mais vulnerável ao desenvolvimento de doenças cardiovasculares, além das pesquisas indicarem maior índice de mortalidade em cardiopatas infectados pelo novo coronavírus (Lemos & Almeida, 2022).

Fink et al. (2021) em um estudo de coorte, avaliaram ao todo 53 pacientes pediátricos, destes, foram analisados os exames laboratoriais de 51 (96% do total) que demonstraram os seguintes resultados no decorrer do acompanhamento longitudinal: leucopenia (< 4,000/mm³) em 14% (n=7), neutropenia (< 1,000/mm³) em 4% (n=2), linfopenia (< 1,500/mm³) em 18% (n=9), trombocitopenia (< 100,000/mm³) em 6% (n=3) e aumento de D-Dímero em 6% (n=3) das 53 crianças e adolescentes recuperadas da COVID-19. A presença de anemia (Hemoglobina abaixo de 10 g/dL) e a dosagem de proteína C reativa acima de 30 mg/L foram marcadas pela recuperação em 100% dos pacientes acompanhados. Vale ressaltar que, dos 53 pacientes incluídos no estudo, alguns possuíam condições crônicas pré-existentes, tais como DM (2% [n=1]), HAS (4% [n=2]), câncer (13% [n=7]), doença renal (6% [n=3]), condições autoimunes (26% [n=14]) e imunossupressoras (83% [n=44]), pacientes transplantados (9% [n=5]) e outras condições crônicas pré-existentes não especificadas (45% [n=24]).

A situação de saúde da criança terá um grande impacto no adulto que esta irá se tornar. No que se refere à infecção por COVID-19, a população pediátrica em sua maioria apresenta casos leves e/ou assintomáticos, a depender do estágio de desenvolvimento do paciente e a presença ou ausência de comorbidades (Mostardeiro, Antonioli & Xavier, 2020; Paz, Puty & Fonseca, 2022).

Henry et al. (2020) buscou dados que pudessem fortalecer o uso de marcadores laboratoriais no acompanhamento de pacientes pediátricos acometidos de COVID-19, em seu trabalho verificou-se uma inconsistência no uso isolado do leucograma para avaliação situacional destes pacientes, em comparação ao uso do mesmo parâmetro em indivíduos adultos. O autor sugere o monitoramento de CRP, PCT e LDH para rastrear o curso da doença em crianças hospitalizadas. Também cita a dosagem de CK-MB, que se elevada em casos pediátricos leves de COVID-19 é indicativo de possível lesão cardíaca.

Hoang et al. (2020) em uma revisão sistemática e meta-análise acerca do impacto da COVID-19 em pacientes pediátricos corroborou a informação dos valores de hemograma normais, com poucos casos de neutropenia e linfocitose (com pouca variação em relação aos valores considerados normais). Em consonância com os dados já relatados, pacientes graves possuíam valores séricos de D-dímero e Interleucina 6 elevados, demonstrando a relevância destes marcadores também na população pediátrica acometida do SARS-Cov-2.

4. Conclusão

Concluiu-se que a infecção causada pelo vírus SARS-CoV-2 é caracterizada por uma resposta imunológica exacerbada com hiperinflamação e hipercoagulabilidade, que podem ser associadas ao aumento de marcadores inflamatórios, D-dímero, citocinas pró-inflamatórias e da atividade do FVW, além do envolvimento de alguns fatores de coagulação e elevação dos níveis de fibrinogênio. Essas alterações relacionam-se com gravidade da doença que somada a idade avançada e presença de comorbidades, contribui para quadros de sequelas hemostáticas. Estas consequências relacionadas ao sistema hemostático, observadas neste estudo, incluem a presença de eventos trombóticos, bem como EP, TVP e TVS. Além da persistência, embora de menor gravidade, de variações nos marcadores hematológicos e possíveis complicações da vascularização pulmonar. O cuidado com pacientes acometidos da COVID-19 deve ir além da alta hospitalar, necessitando de acompanhamento, avaliação e reabilitação contínua.

Para futuros estudos relacionados ao tema, sugerimos que sejam avaliados em análises isoladas e mais específicas cada tópico levantado neste trabalho, ou seja, os marcadores laboratoriais de real impacto após alta hospitalar por COVID-19, as sequelas relacionadas a pacientes pediátricos e pacientes com comorbidades.

Referências

- Ackermann, M., Verleden, S. E., Kuehnel, M., Haverich, A., Welte, T., Laenger, F., Vanstapel, A., Werlein, C., Stark, H., Tzankov, A., Li, W. W., Li, V. W., Mentzer, S. J. & Jonigk, D. (2020). Pulmonary vascular endothelialitis, thrombosis, and angiogenesis in covid-19. *N Engl J Med*, 383(2), 120-128. Doi.org/10.1056/NEJMoa2015432.
- Aguiar, B. F., Lind, J., Pasquini-Netto, H., Böger, B., Abatti, R. T. B., Ramos, M. P., & Rocha, J. L. L. (2022). Uma revisão integrativa das sequelas da COVID-19. *Revista Brasileira em Promoção da Saúde*, 35, 1–1. Doi.org/10.5020/18061230.2022.12606
- Ahmed, O. F., Kakamad, F. H., Amin, B. J. H., Abdullah, B. A., Hassan, M. N., Salih, R. Q., Mohammed, S. H., Othman, S., Ahmed, G. S. & Salih, A.M. (2021). Post COVID-19 pulmonary complications; a single center experience. *Annals of Medicine and Surgery*, 72(1), 1-4. Doi.org/10.1016/j.amsu.2021.103052.
- Almeida, M. J., Guillaumon, A. T., Miquelin, D., Joviliano, E. E., Hafner, L., Sobreira, M. L., Geiger, M. A., Moura, R., Raymundo, S. & Yoshida, W. B. (2019). Diretrizes de conceito, diagnóstico e tratamento da trombose venosa superficial. *Jornal Vascular Brasileiro*, 18, e20180105. Doi.org/10.1590/1677-5449.180105.
- Amorim, D. S., Lima, F. L. O. & Costa, E. A. S. (2020). Tromboembolismo pulmonar em COVID-19. *Hematology, Transfusion and Cell Therapy*, 42, 562–563. Doi.org/10.1016/j.htct.2020.10.951.
- Azevedo, M. C. A., Pereira, D. A., Júnior, C. W. L. C., Fernandes, L. J. N., Silva, M. E. G., Soares, M. M. B., Sousa, B. M., Souza, D. M., Gomes, A. M. & Carvalho, J. P. (2022). Relação fisiopatológica entre COVID-19 e diabetes mellitus tipo 2: uma revisão narrativa. *Revista Eletrônica Acervo Saúde*, 15(4), e10154. Doi.org/10.25248/reas.e10154.2022.
- Connors, J. M. & Levy, J. H. (2020). Thromboinflammation and the hypercoagulability of COVID-19. *J Thromb Haemost*, 18(7) 1559-1561. Doi.org/10.1111/jth.14849.
- Elshazli, R. M., Toraih, E. A., Elgaml, A., El-Mowafy, M., El-Mesery, M., Amin, M. N., Hussein, M. H., Killackey, M. T., Fawzy, M. S. & Kandil, E. (2020). Diagnostic and prognostic value of hematological and immunological markers in COVID-19 infection: A meta-analysis of 6320 patients. *PLoS One*, 15(8), e0238160. Doi.org/10.1371/journal.pone.0238160.
- Engelen, M. M., Vandenbrielle, G., Balthazar, T., Claeys, E., Gunst, J., Guler, I., Jacquemin, M., Janssens, S., Lorent, E., Liesenborghs, L., Peerlinck, K., Pieters, G., Rex, S., Sinouel, P., Linden, L. V., Laer, C. V., Vos, R., Wauters, J., Wilmer, A., Verhamme, P. & Vanassche, T. (2021). Venous Thromboembolism in Patients Discharged after COVID-19 Hospitalization. *Semin Thromb Hemost*, 47(4), 362-371. Doi.org/10.1055/s-0041-1727284.
- Fink, T. T., Marques, H. H. S., Gualano, B., Lindoso, L., Bain, V., Astley, C., Martins, F., Matheus, D., Matsuo, O. M., Suguia, P., Trindade, V., Paula, C. S. Y., Farhat, S. C. L., Palmeira, P., Leal, G. N., Suzuki, L., Odone, V., Carneiro-Sampaio, M., Duarte, A. J. S. & Antonangelo, L. (2021). Persistent symptoms and decreased health-related quality of life after symptomatic pediatric COVID-19: A prospective study in a Latin American tertiary hospital. *Clinics*, 76, e3511. Doi.org/10.6061/clinics/2021/e3511.
- Fraissé, M., Logre, E., Pajot, O., Mentec, H., Plantefève, G. & Contou, D. (2020). Thrombotic and hemorrhagic events in critically ill COVID-19 patients: a French monocenter retrospective study. *Critic Care*, 24(1), 275. Doi.org/10.1186/s13054-020-03025-y
- Hamad, A. M. M., Elmahrouk, A. F. & Abdulatty, O. A. (2020). Alveolar air leakage in COVID-19 patients: Pneumomediastinum and/or pneumopericardium. *Heart Lung*, 49(6), 881-882. Doi.org/10.1016/j.hrtlng.2020.09.006.
- Helms, J., Tacquard, C., Severac, F., Leonard-Lorant, I., Ohana, M., Delabranche, X., Merdji, H., Clere-Jehl, R., Schenck, M., Gandet, F. F., Fafi-Kremer, S., Castelain, V., Schneider, F., Grunebaum, L., Anglés-Cano, E., Sattler, L., Mertes, P. M., Meziani, F. & CRICS TRIGGERSEP Group (2020). High risk of thrombosis in patients with severe SARS-CoV-2 infection: a multicenter prospective cohort study. *Intensive Care Medicine*, 46, 1089-1098. Doi.org/10.1007/s00134-020-06062-x.

- Henry, B. M., Benoit, S. W., de Oliveira, M. H. S., Hsieh, W. C., Benoit, J., Ballout, R. A., Plebani, M. & Lippi, G. (2020). Laboratory abnormalities in children with mild and severe coronavirus disease 2019 (COVID-19): A pooled analysis and review. *Clinical Biochemistry*, 81, 1–8. Doi.org/10.1016/j.clinbiochem.2020.05.012.
- Hoang, A., Chorath, K., Moreira, A., Evans, M., Burmeister-Morton, F., Burmeister, F., Naqvi, R., Petershack, M. & Moreira, A. (2020). COVID-19 in 7780 pediatric patients: A systematic review. *EClinicalMedicine*, 24, 100433. Doi.org/10.1016/j.eclinm.2020.100433.
- Huang, C., Wang, Y., Li, X., Ren, L., Zhao, J., Hu, Y., Zhang, L., Fan, G., Xu, J., Gu, X., Cheng, Z., Yu, T., Xia, J., Wei, Y., Wu, W., Xie, X., Yin, W., Li, H., Liu, M. & Xiao, Y. (2020). Clinical features of patients infected with 2019 novel coronavirus in Wuhan, China. *The Lancet*, 395(10223), 497–506. Doi.org/10.1016/s0140-6736(20)30183-5.
- Klok, F.A., Kruip, M.J.H.A., van der Meer, N.J.M., Arbous, M.S., Gommers, D.A.M.P.J., Kant, K.M., Kaptein, F.H.J., van Paassen, J., Stals, M.A.M., Huisman, M.V. & Endeman, H. (2020). Incidence of thrombotic complications in critically ill ICU patients with COVID-19. *Thrombosis Research*, 191, 145–147. Doi.org/10.1016/j.thromres.2020.04.013.
- Kolivras, A., Dehavay, F., Delplace, D., Feoli, F., Meiers, I., Milone, L., Olemans, C., Sass, U., Theunis, A., Thompson, C. T., Van De Borne, L. & Richert, B. (2020). Coronavirus (COVID-19) infection-induced chilblains: A case report with histopathologic findings. *JAAD Case Reports*, 6(6), 489–492. Doi.org/10.1016/j.jcdr.2020.04.011.
- Lemos, F. A. & Almeida, M. C. (2022). Principais complicações cardíacas em idosos infectados pelo SARS-CoV-2: uma revisão sistemática. *R Pesq Cuid Fundam*, 14(1). Doi.org/10.9789/2175-5361.rpcfo.v14.10517.
- Levi, M., Thachil, J., Iba, T. & Levy, J. H. (2020). Coagulation abnormalities and thrombosis in patients with COVID-19. *Lancet Haematol*, 7(6), 438–440. Doi.org/10.1016/S2352-3026(20)30145-9.
- Levy, J. H., Iba, T., Olson, L. B., Corey, K. M., Ghadimi, K. & Connors, J. M. (2021). COVID-19: Thrombosis, thromboinflammation, and anticoagulation considerations. *International journal of laboratory hematology*, 43(Suppl 1), 29–35. Doi.org/10.1111/ijlh.13500.
- Libby, P. & Lüscher, T. (2020). COVID-19 is, in the end, an endothelial disease. *Eur Heart J*, 41(32), 3038–3044. Doi.org/10.1093/eurheartj/ehaa623.
- Lippi, G. & Favaloro, E.J. (2020). D-dimer is Associated with Severity of Coronavirus Disease 2019: A Pooled Analysis. *Thromb Haemost*, 120(5), 876–878. Doi.org/10.1055/s-0040-1709650.
- Mancini, I., Baronciani, L., Artoni, A., Colpani, P., Biganzoli, M., Cozzi, G., Novembrino, C., Anzoletti, M. B., Zan, V. D., Pagliari, M. T., Gualtierotti, R., Aliberti, S., Panigada, M., Grasselli, G., Blasi, F. & Peyvandi, F. (2021). The ADAMTS13-von Willebrand factor axis in COVID-19 patients. *J Thromb Haemost*, 19(2), 513–521. Doi.org/10.1111/jth.15191.
- Mathew, A., Balaji V. E., Pai, S. R. K., Kishore, A., Pai, V. & Chandrashekar, K.S. (2021). ABO phenotype and SARS-CoV-2 infection: Is there any correlation? *Infection, Genetics and Evolution*, 90, 104751. Doi.org/10.1016/j.meegid.2021.104751.
- Mendes, K. D. S., Silveira, R. C. C. P. & Galvão, C. M. (2019). Uso de gerenciador de referências bibliográficas na seleção dos estudos primários em revisão integrativa. *Texto & Contexto - Enfermagem*, 28. Doi.org/10.1590/1980-265X-TCE-2017-0204.
- Mostardeiro, L. R., Antonioli, E. C. A. & Xavier, J. W. (2020). Coronavirus in pediatrics: report of two cases and review of the literature. *Jornal Brasileiro de Patologia e Medicina Laboratorial*, e3552020. Doi.org/10.5935/1676-2444.20200058.
- Obukhov, A. G., Stevens, B. R., Prasad, R., Calzi, S. L., Boulton, M. E., Raizada, M. K., Oudit, G.Y. & Grant, M. B. (2020). SARS-CoV-2 Infections and ACE2: Clinical Outcomes Linked With Increased Morbidity and Mortality in Individuals With Diabetes. *Diabetes*, 69(9), 1875–1886. Doi.org/10.2337/dbi20-0019.
- Oliveira, P. A., Santos, R. M. G., Monteiro, F. F. C., Walraven, M. D. S. M., Diógenes, R. S., Capistrano, S. F. S. & Moraes, A. C. L. N. (2022). Disfonia pós-infecção por COVID-19: uma revisão integrativa de literatura. *Revista de Casos e Consultoria*, 13(1), e131X.
- Paz, G. M., Puty, M. C. & Fonseca, F. M. N. S. (2022). Análise de uma abordagem da pediatria no contexto da pandemia por Covid-19. *Research, Society and Development*, 11(3), e1211326060. Doi.org/10.33448/rsd-v11i3.26060.
- Pons, S., Fodil, S., Azoulay, E. & Zafrani, N. (2020). The vascular endothelium: the cornerstone of organ dysfunction in severe SARS-CoV-2 infection. *Crit Care*, 24(1), 353. Doi.org/10.1186/s13054-020-03062-7.
- Prasannan, N., Heightman, M., Hillman, T., Wall, E., Bell, R., Kessler, A., Neave, L., Doyle, A., Devaraj, A., Singh, D., Dehbi, H. M. & Scully, M. (2022). Impaired exercise capacity in post-COVID-19 syndrome: the role of VWF-ADAMTS13 axis. *Blood Advances*, 6(13), 4041–4048. Doi.org/10.1182/bloodadvances.2021006944.
- Rossi, F.H. (2020). Tromboembolismo venoso em pacientes COVID-19. *Jornal Vasculiar Brasileiro*, 19, e20200107. Doi.org/10.1590/1677-5449.200107.
- Shi, H., Han, X., Jiang, N., Cao, Y., Alwalid, O., Gu, J., Fan, Y. & Zheng, C. (2020). Radiological findings from 81 patients with COVID-19 pneumonia in Wuhan, China: a descriptive study. *The Lancet Infectious Diseases*, 20(4), 425–434. Doi.org/10.1016/s1473-3099(20)30086-4.
- Soeiro, A. M. & Pêgo-Fernandes, P. M. (2021). Post-COVID-19 cardiological alterations (Editorial). *Sao Paulo Medical Journal*, 139(6), 543–544. Doi.org/10.1590/1516-3180.2021.139628062021
- Terpos, E., Ntanasis-Stathopoulos, I., Elalamy, I., Kastritis, E., Sergeantanis, T.N., Politou, M., Psaltopoulou, T., Gerotziafas, G. & Dimopoulos, M.A. (2020). Hematological findings and complications of COVID-19. *American Journal of Hematology*, 95(7), 834–847. Doi.org/10.1002/ajh.25829.
- Ulhaq, Z. S. & Soraya, G. V. (2020). Interleukin-6 as a potential biomarker of COVID-19 progression. *Med Mal Infect*, 50(4), 382–383. Doi.org/10.1016/j.medmal.2020.04.002.

Wang, W., Wang, C. Y., Wang, S. I. & Wei, J. C. C. (2022). Long-term cardiovascular outcomes in COVID-19 survivors among non-vaccinated population: A retrospective cohort study from the TriNetX US collaborative networks. *EClinicalMedicine*, 53, 101619. Doi.org/10.1016/j.eclinm.2022.101619.

Willems, L. H., Nagy, M., ten Cate, H., Spronk, H. M. H., Groh, L. A., Leentjens, J., Janssen, N. A. F., Netea, M. G., Thijssen, D. H. J., Hannink, G., van Petersen, A. S. & Warlé, M. C. (2022). Sustained inflammation, coagulation activation and elevated endothelin-1 levels without macrovascular dysfunction at 3 months after COVID-19. *Thrombosis Research*, 209, 106–114. Doi.org/10.1016/j.thromres.2021.11.027.

Witt, D. M., Nieuwlaat, R., Clark, N. P., Ansell, J., Holbrook, A., Skov, J., Shehab, N., Mock, J., Myers, T., Dentali, F., Crowther, M. A., Agarwal, A., Bhatt, M., Khatib, R., Riva, J.J., Zhang, Y. & Guyatt, G. (2018). American Society of Hematology 2018 guidelines for management of venous thromboembolism: optimal management of anticoagulation therapy. *Blood Advances*, 2(22), 3257–3291. Doi.org/10.1182/bloodadvances.2018024893.

Wool, G. D. & Miller, J. L. (2020). The impact of COVID-19 disease on platelets and coagulation. *Pathobiology*, 88(1), 1–13. Doi.org/10.1159/000512007.

Zhang, H., Penninger, J. M., Li, Y., Zhong, N. & Slutsky, A. S. (2020). Angiotensin-converting enzyme 2 (ACE2) as a SARS-CoV-2 receptor: molecular mechanisms and potential therapeutic target. *Intensive Care Medicine*, 46(4), 586–590. Doi.org/10.1007/s00134-020-05985-9.