

Cirurgia bucal em paciente com anemia falciforme: uma revisão de literatura

Oral surgery in a patient with sickle cell anemia: a literature review

Cirugía oral en un paciente con anemia de células falciformes: una revisión de la literatura

Recebido: 05/05/2023 | Revisado: 15/05/2023 | Aceitado: 16/05/2023 | Publicado: 20/05/2023

Ana Emília Alves Rêgo

ORCID: <https://orcid.org/0009-0004-4601-7905>
Instituto Tocantinense Presidente Antônio Carlos AS, Brasil
E-mail: anaemiliadance@gmail.com

Taynah Costa Torres

ORCID: <https://orcid.org/0009-0001-0499-727X>
Instituto Tocantinense Presidente Antônio Carlos AS, Brasil
E-mail: taynahhtorres@gmail.com

Sara Rodrigues Renovato

ORCID: <https://orcid.org/0009-0001-5785-9882>
Instituto Tocantinense Presidente Antônio Carlos AS, Brasil
E-mail: sara.renovato@itpacpalmas.com.br

Rodrigo Ventura Rodrigues

ORCID: <https://orcid.org/0000-0002-7312-6304>
Instituto Tocantinense Presidente Antônio Carlos AS, Brasil
E-mail: rodrigo.rodrigues@itpacporto.edu.br

Resumo

A anemia falciforme é uma das hemoglobinopatias mais recorrentes no mundo, sendo uma doença hereditária onde as hemácias apresentam-se em forma de foice. O objetivo do trabalho foi identificar a conduta ideal para realização de procedimentos cirúrgicos em pacientes com anemia falciforme. Foi realizada uma revisão da literatura com busca nas bases de dados do PubMed, Scielo e BVS e, após seleção e análise dos critérios de inclusão e exclusão, 20 artigos foram incluídos na revisão. A literatura demonstra que durante o exame clínico o cirurgião dentista deve avaliar a cavidade oral num todo e estar atento às manifestações orais que nela se apresentam, a cirurgia oral requer conhecimentos que vão além de prevenção e diagnóstico, o manejo do caso desde o pré-operatório será decisivo no caso e tem como objetivo identificar a conduta ideal para procedimentos cirúrgicos em pacientes com anemia falciforme. A profilaxia antibiótica geral é necessária para evitar o desencadeamento de endocardite bacteriana. Por fim, o atendimento deve ser efetuado durante um espaço de tempo sem crises e a terapia deve ser direcionada a um tratamento paliativo.

Palavras-chave: Anemia falciforme; Cirurgia bucal; Conduta.

Abstract

Sickle cell anemia is one of the most recurrent hemoglobinopathies in the world, being a hereditary disease where red blood cells are sickle-shaped. The objective of this study was to identify the ideal conduct for performing surgical procedures in patients with sickle cell anemia. A literature review was performed with a search in the PubMed, Scielo and BVS databases and, after selection and analysis of the inclusion and exclusion criteria, 20 articles were included in the review. The literature shows that during the clinical examination the dentist must evaluate the oral cavity as a whole and be attentive to the oral manifestations that are presented in it, oral surgery requires knowledge that goes beyond prevention and diagnosis, the management of the case from the preoperative period will be decisive in the case and aims to identify the ideal conduct for surgical procedures in patients with sickle cell anemia. General antibiotic prophylaxis is necessary to prevent the triggering of bacterial endocarditis. Finally, care should be provided for a period of time without seizures and therapy should be directed to palliative treatment.

Keywords: Sickle cell anemia; Oral surgery; Conduct.

Resumen

La anemia falciforme es una de las hemoglobinopatías más recurrentes en el mundo, siendo una enfermedad hereditaria donde los glóbulos rojos tienen forma de hoz. El objetivo de este estudio fue identificar la conducta ideal para realizar procedimientos quirúrgicos en pacientes con anemia falciforme. Se realizó una revisión de la literatura con una búsqueda en las bases de datos PubMed, Scielo y BVS y, después de la selección y análisis de los criterios de inclusión y exclusión, se incluyeron 20 artículos en la revisión. La literatura muestra que durante el examen clínico el odontólogo debe evaluar la cavidad oral como un todo y estar atento a las manifestaciones orales que se presentan en ella, la cirugía oral requiere conocimientos que van más allá de la prevención y el diagnóstico, el manejo del caso desde el período preoperatorio será decisivo en el caso y tiene como objetivo identificar la conducta ideal para los procedimientos quirúrgicos en pacientes con anemia falciforme. La profilaxis antibiótica general es necesaria para prevenir el desencadenamiento de

la endocarditis bacteriana. Finalmente, la atención debe proporcionarse durante un período de tiempo sin convulsiones y la terapia debe dirigirse al tratamiento paliativo.

Palabras clave: Anemia falciforme; Cirugía oral; Conducta.

1. Introdução

A anemia falciforme é uma das hemoglobinopatias mais recorrentes no mundo, sendo uma doença hereditária onde as hemácias apresentam-se em forma de foice (Rodrigues et al., 2013). De acordo com Botelho et al. (2009), os relatos encontrados na literatura brasileira e norte americana mostram que a anemia falciforme tem maior relação com indivíduos da raça negra e prevalência no sexo feminino.

No manual da anemia falciforme para a população, feito pelo Ministério da Saúde (Brasil, 2007a), são postas informações do que se trata esta doença, exames diagnósticos que devem ser realizados e orientações dos cuidados que o paciente portador da doença falciforme deve manter. Este nos apresenta a anemia falciforme como a doença hereditária mais comum no mundo, sendo o tipo de anemia em que as hemácias têm forma de foice ou meia lua e por conta disso há dificuldade ao passar pelas veias que irrigam os órgãos, podendo por vezes obstruir esses vasos sanguíneos e causar dores, principalmente nos ossos. Os testes para se detectar podem ser eletroforese de hemoglobina e o teste do pezinho para obter diagnóstico logo nas primeiras semanas de vida da criança.

Assim que são diagnosticados, os pacientes com anemia falciforme são submetidos ao tratamento multiprofissional com uma equipe de atenção integral que fará parte de toda sua vida. A mesma deve ser formada por médicos, enfermeiros, assistentes sociais, nutricionistas, psicólogos e dentistas, para juntos não somente tratar as crises, mas trabalhar na prevenção das crises que a doença falciforme causa ao paciente, evitando as graves infecções em que está exposto devido sua condição (Brasil, 2007a).

Por conter poucos estudos sobre este tema, a revisão de literatura aqui citada apresentará as características da saúde oral quando observada em pacientes com anemia falciforme. Neste estudo dentre as anemias, a anemia falciforme tem maior gravidade clínica por ser mais vulnerável a infecções, doenças periodontais e cáries. As manifestações orais mais comuns são: "mucosa pálida, atraso na erupção dos dentes, transtornos na mineralização do esmalte do dente e da dentina, calcificações pulpares e alterações celulares da superfície da língua" (Rodrigues et al., 2013). Durante o exame clínico o cirurgião dentista deve avaliar a cavidade oral como um todo e estar atento às manifestações orais que nela se apresentam. A anemia falciforme se apresenta na cavidade oral com um grau de periodontite incomum nas crianças, língua lisa, descolorida e despilada, hipomaturação, necrose pulpar assintomática, hiper cementose, e anormalidades ósseas craniofaciais como protrusão maxilar e má oclusão dentária (Acacio et al., 2015). Girgis et al., (2021) Explicam a palidez de tecidos moles e periodontais como o resultado da deposição de pigmentos sanguíneos secundários causados pela destruição de eritrócitos em grande escala.

Assim como Teemul et al. (2017) citam que as displasias craniofaciais e variações anatômicas onde o sangue pode ser suscetível a interrupção, Rodrigues et al. (2007), afirmam que alterações ósseas e úlceras, principalmente nas gengivas, são observadas com frequência nesses pacientes e que um sintoma recorrente nos pacientes com anemia falciforme é a dor mandibular, podendo preceder a neuropatia do nervo mentoniano.

Segundo Fonseca et al. (2008), as manifestações bucais não são muito comuns se comparadas as outras complicações decorrentes da mesma, contudo, em exames de imagem pode-se observar afinamento no bordo inferior da mandíbula, aumento da radiolucidez trabecular normal, por conta da diminuição do número de trabéculas e o aumento dos espaços medulares resultantes da hiperplasia compensatória à reabsorção óssea que ocorre durante a expansão da medula óssea.

A cirurgia oral requer conhecimentos que vão além de prevenção e diagnóstico. O manejo do caso, desde o pré-operatório será decisivo no caso. Ahmad et al. (2022) realizaram um estudo sobre as taxas de exodontias em pacientes com anemia falciforme e constatou que quase 3/4 destes pacientes necessitam de no mínimo uma extração dentária quando ainda muito jovens, podendo ser submetido a este procedimento mais de uma vez e ter uma média de 3 elementos dentais perdidos,

concluindo que a perda dentária afeta a qualidade de vida dos pacientes com a doença falciforme e, portanto, conclui que a identificação precoce de problemas dentários deve fazer parte do manejo desses pacientes.

As cirurgias bucais por serem procedimentos invasivos, precisam ser muito bem planejadas para que seja segura. Quando o cirurgião dentista se depara com um paciente com anemia falciforme no consultório, saber identificar a doença, realizar o atendimento e tratamentos cirúrgicos a nível ambulatorial pode ser desafiador. É primordial que o profissional esteja familiarizado com a doença falciforme e as orientações terapêuticas da mesma para proporcionar um atendimento seguro e assertivo. O objetivo deste estudo é identificar a conduta ideal para realização de procedimentos cirúrgicos em pacientes com anemia falciforme, baseando-se na literatura científica, de modo a subsidiar a prática clínica na realização de procedimentos com maior segurança, conhecimento e precisão do pré ao pós-operatório dos pacientes com essa condição sistêmica.

2. Metodologia

Realizou-se uma revisão integrativa de literatura, seguindo as orientações referentes a metodologia do trabalho científico de Severino (2013), sendo realizadas buscas a partir dos registros decorrentes de pesquisas anteriores publicados em artigos ou revistas científica. Foram utilizados dados sobre o assunto abordado já trabalhados por outros pesquisadores e devidamente publicados segundo a base de dados do PubMed, Scielo e BVS.

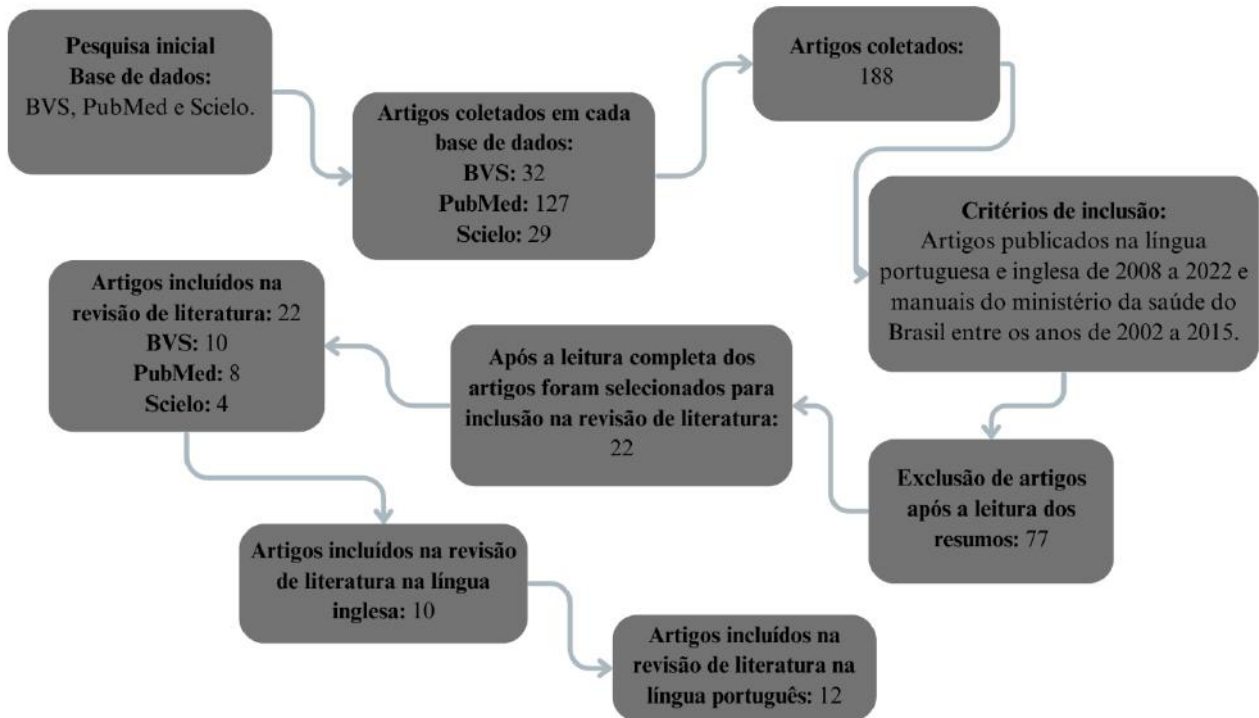
As perguntas norteadoras do trabalho foram: “Qual o melhor momento para realizar procedimentos cirúrgico em pacientes com anemia falciforme?” “Como evitar as possíveis intercorrências operatórias durante os procedimentos cirúrgicos em pacientes com anemia falciforme?”

Para busca dos artigos, foram realizadas combinações entre os descritores em ciências da saúde (DeCS): “Anemia falciforme/sickel cell” “cirurgia bucal/surgery oral” e “conduta/behavior” descritos na língua inglesa e portuguesa, sendo selecionados os artigos com temas que se relacionassem os procedimentos cirúrgicos orais e manejo odontológico dos pacientes com anemia falciforme.

Por ter pouca literatura os correlacionando, foram selecionados além de artigos, manuais de saúde que tenham sido referenciados de forma recorrente em outros trabalhos escritos nas línguas portuguesa e inglesa. Os critérios de inclusão foram: Artigos do tipo revisão de literatura sistemática ou relato de caso que apresentavam estruturas textuais completas, bem como estudos científicos datados de 2008 a 2022. Já os manuais selecionados, que falam sobre vários aspectos da anemia falciforme, disponibilizados pelo Ministério da Saúde do Brasil são datados de 2002 a 2015. Foram excluídos todos os trabalhos que não atendem aos critérios de busca que foram estabelecidos, ou mesmo os trabalhos que se assemelham, mas fogem do tema proposto.

Inicialmente, a etapa de busca nas plataformas gerou um resultado de 188 artigos mediante o uso dos descritores nos filtros de busca das 3 bases de dados utilizadas. Sequencialmente, realizou-se a leitura do título das obras encontradas, excluindo todos os artigos que não apresentavam relação direta com a temática abordada, restando 77 estudos. Por fim, foi realizado um novo refinamento, baseado na leitura do resumo de cada obra selecionada na etapa anterior, resultando em 22 artigos publicados nas línguas inglesa e portuguesa, que apresentaram relação direta com o objetivo da nossa revisão de literatura, como pode ser observado no fluxograma abaixo:

Figura 1 - Fluxograma para seleção de artigos.



Fonte: Autores.

3. Resultados

Foram revisadas 22 referências para este estudo, sendo 5 publicações do Ministério da Saúde e 17 artigos científicos (Quadros 1). A descrição dos resultados, na sistematização do conhecimento e nas tabelas, foi feita de acordo com a relevância.

Quadro 1 - Apresentação da síntese de artigos incluídos na revisão.

AUTOR E ANO	TIPO DE ESTUDO	OBJETIVO	PRINCIPAIS RESULTADOS
Botelho et al., 2009.	Revisão de literatura	Realizar revisão de literatura, relacionando anemia falciforme e a odontologia, para traçar uma conduta clínica odontológica para o perfil sistêmico do paciente falciforme.	A anemia falciforme não se apresenta na cavidade oral com sinais patognomônicos, é necessário se atentar as manifestações bucais recorrentes, realizando uma boa anamnese com história médica pregressa, frequência de crises e número de transfusões sanguíneas. Estes dados devem ser utilizados para estabelecer uma conduta segura de atendimento em casos de urgência odontológica na fase aguda e para procedimentos invasivos durante a fase crônica.
Soares et al., 2013.	Relato de caso clínico	Ressaltar a necessidade de atendimento odontológico preventivo aos pacientes portadores da doença falciforme, para reduzir riscos de infecções.	O paciente do caso relatou dores frequentes na maxila, sinal recorrente em pacientes falciforme, assim como o grande comprometimento periodontal e sangramento. Antes dos procedimentos odontológicos serem realizados, o paciente foi encaminhado ao médico hematologista com a solicitação de hemograma completo e coagulograma, dos quais o médico evidenciou a necessidade de transfusão sanguínea e profilaxia antibiótica.
Fonseca et al., 2008.	Protocolo de atendimento	O estudo pretende promover e manter a saúde bucal, tratando efetivamente as infecções que foram relatadas e minimizá-las, utilizando um regime preventivo e profilático.	Os procedimentos devem ter curta duração, com os invasivos realizados durante a fase crônica da doença falciforme. A profilaxia antibiótica mostrou-se de extrema importância, assim como os cuidados preventivos e multidisciplinar do paciente.
Mulimani et al., 2016.	Revisão sistemática de literatura	Avaliar o tratamento de complicações bucais em pessoas com doença falciforme.	O estudo começa apresentando um grande grupo de pessoas com hemoglobinopatia e baixo status socioeconômico que não colocam a saúde bucal em prioridade, assim acabam por buscar a emergência hospitalar com complicações da doença falciforme que se justificam por decorrência de complicações dentárias como infecções odontogênicas, osteomielite, celulite facial. Quanto a medicação pós-operatória codeína foi recomendada para controle da dor, mas aspirina foi contraindicada devido ao seu possível efeito adverso na função plaquetária. As infecções devem ser tratadas com antibióticos e o tratamento definitivo deve ser adiado até que a crise finde.
Brasil, 2015.	Manual de saúde	Fornecer aos cirurgiões-dentistas, informações para o planejamento do atendimento odontológico integral de pacientes com coagulopatias hereditárias.	As intervenções cirúrgicas odontológicas, devem ser realizadas por profissionais que trabalhem diretamente com equipes multidisciplinares, é recomendação primordial para a segurança dos pacientes com coagulopatias. As exodontias devem ser realizadas a menos traumática possível, a sutura deve ser feita visando o encontro das bordas para uma cicatrização de primeira intenção, evitando fios reabsorvíveis. As reavaliações são obrigatórias no período pós-cirúrgico imediato de 72 horas, e em 7 a 15 dias, pois ainda há risco de sangramento.
Ahmad et al., 2022.	Estudo epidemiológico	Explorar a incidência de doenças dentárias que levam à exodontia em pacientes falciformes.	Este estudo mostrou que apesar de sofrerem com defeitos de esmalte, como hipoplasia e calcificação, a predisposição à cárie e a higiene bucal negligenciada faz $\frac{3}{4}$ dos pacientes com anemia falciforme, necessitarem de exodontia e muitas vezes perdem uma média de 3 dentes nesse procedimento.

Stanley & Christian, 2013.	Revisão de literatura	Realizar revisão da literatura, tendo como critério o manejo do paciente com doença falciforme, avaliar o tratamento e as complicações na cirurgia buco-maxilo-facial destes pacientes.	O oxigênio suplementar padrão perioperatório deve ser considerado obrigatório porque a baixa tensão de oxigênio pode induzir a falcização e gelificação dos eritrócitos, o nível de hemoglobina deve estar em torno de 10 g / dL. O estudo mostra que a cirurgia oral a nível ambulatorial de pacientes com anemia falciforme é tão segura quanto o procedimento a nível hospitalar, pois exodontia e implantes dentários raramente apresentarem perda significativa de sangue.
Prevost et al., 2018.	Revisão sistemática de literatura	Fornecer um guia de manejo cirúrgico de pacientes com doença falciforme	Na fase pré-operatório, pode ser administrada medicação sedativa para alívio de ansiedade do paciente. Antes do procedimento operatório deve ser realizada a profilaxia antibiótica com amoxicilina 2gm, 1 hora antes do procedimento. Sabendo das características de falcização das hemácias durante a vasoconstrição decorrente da anestesia local, deve evitar o uso de epinefrina. Para melhor cicatrização da ferida cirúrgica, recomendam o uso de membrana rica em fibrina.
Acacio, 2015.	Relato de caso clínico	Apresentar relato de instalação de implante osseointegrado em paciente portadora da doença falciforme.	Paciente feminina, 53 anos, portadora de anemia falciforme e faz uso de hidroxiuréia. Devido a fratura coronária durante um procedimento endodôntico, foi indicada a exodontia do elemento 34 e instalação de implante no hospital militar de Curitiba. Houve liberação médica para realização do procedimento, com recomendação de profilaxia antibiótica. A cirurgia foi realizada por retalho e guia cirúrgico. Não houveram intercorrências e após 7 dias apresentou uma cicatrização satisfatória e a sutura foi removida.
Anvisa, 2002.	Manual de saúde	Ajudar profissionais da saúde transmitindo informações necessárias, claras e objetivas, para melhoria da assistência aos portadores da anemia falciforme.	A anemia falciforme é doença hereditária mais comum do Brasil, originária da África e chegou as Américas por conta da imigração forçada dos escravos. Os cuidados com a cavidade oral são de extrema importância para prevenção de complicações como a recidiva de úlceras e infecções que geram crises vasooclusivas.
Brasil, 2007b.	Manual de saúde	Divulgar ao cirurgião dentista, conhecimentos sobre a anemia falciforme, desvendando os descuidos e esclarecendo dúvidas sobre o tratamento odontológico.	As manifestações orais comuns são palidez da mucosa decorrente da anemia crônica, a língua pode estar despapilada e descolorada. Quanto aos elementos dentais, podem se apresentar com hipomineralização e hipoplasias dentais. O controle de estresse reduz risco de crise, podendo usar a sedação oral como margem de segurança antes de anestésias o paciente para início do procedimento. A exodontia deve ser atraumática por meio do afastamento dos tecidos moles pela sindesmotomia, para os dentes bi ou tri radiculares, a odontosecção com brocas cirúrgicas está indicada, pois, reduz a remoção de tecido, diminui o tempo cirúrgico e gera segurança para o cirurgião dentista e para o paciente falciforme.
Brasil, 2007a.	Manual de saúde	Promover conhecimento da anemia falciforme no Brasil, para redução da taxa de mortalidade e adoecimento de pessoas com a doença falciforme.	Maior incidência de anemia falciforme em afrodescendentes. A sintomatologia da doença é variável para cada paciente, ao longo da vida, bem como a necessidade transfusão de sangue que pode ser pouca ou nenhuma. Há casos onde mesmo em acompanhamento médico, o paciente tem crises muito graves, com dores ósseas, na barriga e infecções de repetição. Portanto o paciente portador da doença falciforme necessita de tratamento com equipe multidisciplinar, desde o momento do seu nascimento e confirmação do diagnóstico por meio do teste do pezinho.
Brasil, 2014.	Manual de saúde	Educar e orientar sobre um tema relevante para a saúde pública Brasileira.	As crianças diagnosticadas na triagem neonatal, devem ser inseridas em programa de saúde bucal de forma permanente para manutenção e controle da doença falciforme. Os traumas dentoalveolares, tem como causa principal as quedas da própria altura, decorrente de comprometimento neuromotor ou crises vaso-oclusivas, comuns nestes pacientes. O mais frequente procedimento cirúrgico é a exodontia, e por serem casos especiais o recomendado é que haja avaliação médica antes da execução da operação.
Luna et al, 2020.	Estudo transversal	Analisar o conhecimento do cirurgião dentista sobre doença falciforme e a atuação nas Unidades de Saúde da Família no Recife.	A maioria dos cirurgiões-dentistas souberam determinar o que é anemia falciforme, mas não conhecem as condutas de atendimento Odontológico, portanto, não atendem os pacientes falciforme. Os profissionais relataram que a falta de segurança para atendimento a estes pacientes,

			se dá pela ausência do acompanhamento e do apoio das unidades de saúde, bem como a invisibilidade da doença falciforme durante os anos, pois eram encaminhados aos centros hematológicos e lá mantidos.
Rodrigues et al., 2013	Revisão de literatura	Destacar os principais aspectos da doença falciforme associada a saúde bucal.	As manifestações orais da doença falciforme não é patognomônica, os sinais que mais são relatados, além da mucosa oral pálida, língua despapilada, calcificação pulpar, mineralização de esmalte e dentina, principalmente em molares, a doença periodontal bem presente, são as complicações que a anemia falciforme gera na cavidade oral por conta das crises vaso oclusivas que levam a osteomielite, dores orofaciais devido a falcificação das hemácias e a neuropatia do nervo mandibular.
Friedrich et al., 2007	Estudo clínico.	Abordar as principais condições cirúrgicas associadas à anemia falciforme e os cuidados perioperatórios destes pacientes.	Nos pacientes portadores de anemia falciforme, é necessário que o preparo pré-operatório envolva sua equipe multiprofissional. A anamnese e exame físico devem ser minuciosos e sempre solicitar exames complementares, laboratoriais como hemograma completo e tempo de protrombina, exames de imagem como radiografias. Medidas como hidratação e fisioterapia respiratória tendem a diminuir as complicações infecciosas durante o pós-operatório. A cautela ao fazer a analgesia adequada e suplementação de oxigênio previnem de uma hipoxemia.

Fonte: Autores.

4. Discussão

De acordo com a Agência Nacional de Vigilância Sanitária - Anvisa (2002) as medidas de higienização bucal são imprescindíveis e evita contratempos como recidivas de úlceras e infecções que podem desencadear crises vaso oclusivas.

Para Rodrigues et al., (2013), o tratamento destes pacientes tem início, obtendo anamnese com exame clínico, história atual e progressa da anemia falciforme, inclusive a permissividade aos procedimentos operatórios. Com esses dados coletados o atendimento deve ser efetuado durante um espaço de tempo sem crises e a terapia deve ser direcionada a um tratamento paliativo.

Em seu estudo transversal, Luna et al., (2020) mostraram a pouca segurança dos cirurgiões dentistas para realizar atendimento odontológico em portadores da hemoglobinopatia falciforme, enquanto outros da mesma unidade de saúde onde o estudo foi realizado, alegam não ter conhecimento sobre a doença falciforme e conseqüentemente não sabem de protocolos de atendimento para estes pacientes. Frente a casos como este, Achary (2015), recomenda ao cirurgião dentista que busque conhecimento sobre a fisiopatologia da doença falciforme para que ao se deparar com a cavidade oral apresentando palidez na mucosa, erupção tardia dos elementos dentais, mineralização e alterações nas células superficiais da língua, saiba proceder um tratamento respeitando as condições sistêmicas do paciente, como uso o da antibioticoterapia profilática, que é justificada por Rodrigues et al., (2013), pelo risco do sangramento e promoção de bacteremia durante os procedimentos odontológicos.

Os portadores de anemia falciforme estão acostumados a sentir dores, portanto se faz tão importante o manejo destes pacientes que segundo Mulimani et al., (2016) buscam emergência hospitalar com complicações da doença falciforme que se justificam por decorrência de complicações dentárias como infecções odontogênicas ou necroses pulpares.

Ahmad et al., (2022), em seu estudo epidemiológico, constataram que a predisposição à cárie que os pacientes falciformes apresentam e a higiene bucal negligenciada fazem $\frac{3}{4}$ dos pacientes, necessitem de exodontia e muitas vezes perdem uma média de 3 dentes nesse procedimento. O que corrobora a informação da exodontia ser a cirurgia oral mais recorrente em pessoas com anemia falciforme, como apresenta o manual Doença falciforme: saúde bucal: prevenção e cuidado (Brasil, 2014).

Ao analisar o perfil sistêmico e conduta odontológica dos pacientes que portam a doença falciforme, Botelho et al., (2009), alertam sobre a necessidade do cirurgião dentista em solicitar o hemograma completo do paciente, antes de qualquer intervenção cirúrgica, para avaliar o melhor momento para realizá-la, reduzindo complicações trans e pós-operatórias. Antes dos procedimentos odontológicos serem realizados. Soares et al., (2013) encaminham seus pacientes ao médico hematologista com a solicitação de hemograma completo e coagulograma, dos quais o médico vai avaliar necessidade de transfusão sanguínea anterior ao momento cirúrgico, ou raspagens sub e supragengival.

Um dos principais riscos durante a cirurgia oral nos pacientes falciforme é a maior chance de infecção por já existir foco infeccioso ou pelo fato do paciente estar imunocomprometido. Portanto, o manejo deve ser feito apenas em condições em que os valores laboratoriais do paciente estejam em níveis normais para ele e o manejo da terapia antibiótica esteja correto (Prevost et al., 2018).

Hsieh et al., (2017) apresentam em seu estudo prospectivo sobre o uso de terapia sistêmica perioperatória que pacientes com hemoglobinopatia podem fazer extrações em ambiente ambulatorial, desde que respeitadas as técnicas cirúrgicas, sendo estas minimamente traumáticas, além do controle hemostático local em pacientes que requerem passar por exodontias. Stanley e Christian (2013) também afirmam, que a cirurgia oral a nível ambulatorial de pacientes com anemia falciforme é tão segura quanto o procedimento a nível hospitalar, se o nível de hemoglobina estiver em torno de 10 g / dL.

Segundo Friedrisch (2007), apesar de comum, a transfusão sanguínea pré-operatória em procedimentos cirúrgicos de baixo risco como a dentária, de uma maneira geral, não requer manejo transfusional pré-operatório. No pré-operatório é necessário que haja o controle de dores e ansiedade, a administração de sedativos deve ser feita de modo a não gerar complicações como a depressão respiratória.

Como o paciente com anemia falciforme é propenso a grandes infecções, a profilaxia antibiótica geral é necessária para evitar o desencadeamento de endocardite bacteriana. É importante salientar-se a disponibilidade do local cirúrgico quanto ao tempo de exposição óssea e a facilidade de cicatrização (Prevost et al., 2018). A segunda edição do manual de saúde bucal na doença falciforme, produzido pelo Ministério da Saúde, as condutas pré-operatórias são as orientações para que o paciente não fique em jejum no dia da cirurgia e esteja acompanhado para a mesma. Os exames de imagem também serão solicitados para fechar este tópico com o processo do planejamento cirúrgico e a antibioticoterapia profilática.

Segundo Friedrisch (2007), apesar de comum, a transfusão sanguínea pré-operatória em procedimentos cirúrgicos de baixo risco como a exodontia dentária, de uma maneira geral, não requer manejo transfusional pré-operatório. O segundo tópico aborda o transoperatório. As orientações iniciam-se por meio do bochecho com clorexidina a 0,2% seguido da antisepsia do meio cirúrgico. Stanley & Christian (2013) avaliaram a cirurgia dentoalveolar, escolha anestésica e profilaxia antibiótica de todos os pacientes portadores da doença falciforme, atendidos no ambulatório de cirurgia oral e maxilofacial do Centro Médico Regional de Memphis. Neste trabalho a profilaxia antibiótica foi administrada 1 hora antes do procedimento com Penicilina V, amoxicilina e clindamicina.

Botelho et al., (2009) detalham que o uso da profilaxia antibiótica deve ser feito em todos os procedimentos odontológico que provoquem sangramento, seja durante a fase aguda ou crônica. O protocolo com amoxicilina 500 mg, sendo duas gramas uma hora antes. Caso o paciente apresente quadro de alergia à penicilina, utilizar, clindamicina 600 mg uma hora antes do atendimento.

Botelho et al., (2009) nos apresentam algumas controvérsias dentro da literatura quanto ao uso de anestésicos locais com ou sem vasoconstritor por risco de afetar a circulação sanguínea local, mas afirma que a conduta mais coesa quanto a utilização de anestésicos com vasoconstritor é a utilização em casos realmente necessários, como intervenções cirúrgicas. Para Botelho et al., (2009) a analgesia inalatória com óxido nítrico para procedimentos operatórios, está indicada com uma concentração de 50% de oxigênio, para casos especiais em que há complicações proveniente da anemia falciforme, como por exemplo, o acidente vascular cerebral. Pois reduz a ansiedade e aumentam o limiar de dor. Bryant & Boyle (2011) fizeram considerações de manejo muito importantes a serem realizadas antes da anestesia, recomendando 5 minutos de pré-oxigenação para garantir que acaso ocorra uma hipóxia transitória ela não tenha risco de morbidade. Quanto a solução anestésica, Stanley & Christian (2013) incluem a sedação IV com midazolam e fentanil, e apenas um anestésico local com vasoconstritor, a lidocaína a 2% com adrenalina 1:100.000. Sabendo das características de falcização das hemácias durante a vasoconstrição decorrente da anestesia local, Prevost et al., (2018) instruíram, que deve-se evitar o uso de epinefrina.

As intervenções cirúrgicas orais, devem ser realizadas por profissionais que trabalhem diretamente com equipes multidisciplinares, para a segurança dos pacientes com coagulopatias. As exodontias devem ser realizadas o menos traumática possível (Brasil, 2015) A exodontia deve ser feita por meio do afastamento dos tecidos moles pela sindesmotomia de forma atraumática, para os elementos dentais com mais de uma raiz, a odontosseção com brocas cirúrgicas está indicada, pois, reduz a remoção de tecido, diminui o tempo cirúrgico e gera segurança para o cirurgião dentista e para o paciente falciforme. Após a extrusão do elemento dental, faz-se curetagem do alvéolo (Brasil, 2007b).

Prevost et al., (2018) salientam ao momento da síntese, que a atenção é para compressão manual, aplicação de esponja hemostática e suturas herméticas, diminuindo o risco de necrose tecidual. Seguindo as recomendações do Manual de Atendimento Odontológico a Pacientes com Coagulopatias Hereditárias (Brasil, 2015). Durante a síntese deve haver encontro das bordas para uma cicatrização de primeira intenção, evitando fios reabsorvíveis e finalizando com a instrução da compressão de uma gaze por 30 minutos no sítio cirúrgico com reavaliações obrigatórias no período pós-cirúrgico imediato de 72 horas e em 7 a 15 dias, pois ainda há risco de sangramento.

Mulimani et al., (2016) indicaram como medicação pós-operatória, a codeína, para controle da dor e a aspirina foi contra indicada devido ao seu possível efeito adverso na função plaquetária. A parte do pós-cirúrgico faz-se mantendo os níveis de hidratação. Nascimento et al., (2021) Apresentaram o risco de congestão do vaso sanguíneo por diminuição da hidratação corporal e destacaram a importância da ingestão de líquidos para a prevenção das crises álgicas. Ainda para controlar a dor e ansiedade nessa fase, o uso da sedação operatória pode continuar, de forma a vir cooperar com a redução do risco de hospitalização (Prevost et al., 2018).

5. Conclusão

Atualmente ainda se tem poucos estudos relacionados aos manejos clínicos e cirúrgicos em pacientes com anemia falciforme. Considerando os resultados desta revisão da literatura, conclui-se que é preciso sempre estar atento ao realizar qualquer conduta clínica e cirúrgica aos pacientes que possuem anemia falciforme, sendo necessária a prevenção feita com a profilaxia antibiótica antes de qualquer cirurgia, a fim de prevenir qualquer tipo de infecção. As intervenções cirúrgicas odontológicas, devem ser realizadas por profissionais que trabalhem diretamente com equipes multidisciplinares. É recomendação primordial para a segurança dos pacientes o frequente contato do cirurgião dentista com médico, garantindo o melhor atendimento possível ao paciente. Se faz necessária a continuação de novos estudos para suprir a escassez de referências sobre o tema abordado nesta revisão de literatura, assim, contribuindo para o avanço da saúde bucal e aperfeiçoamento das técnicas já consolidadas para o atendimento odontológico com pacientes falciforme.

Referências

- Acacio, N. H., Machado, C., Gursky, L. C., & Milani, C. M. (2015). Cirurgia oral em paciente com anemia falciforme: O que o cirurgião-dentista precisa saber. Relato de caso. *Odonto (São Bernardo do Campo)*, 86–88. <https://www.metodista.br/revistas/revistasmetodista/index.php/Odonto/article/view/6947/5392>
- Acharya, S. (2015). Oral and dental considerations in management of sickle cell anemia. *International Journal of Clinical Pediatric Dentistry*, 8(2), 141–144. <https://doi.org/10.5005/jp-journals-10005-1301>
- Ahmad, A., Mihalca, D., Stacey, B., Samaee, S., Mehta, D., Hibbs, S., Freeman, T., Chatterjee, B., Ali, E., Cheng, L., & Tsitsikas, D. A. (2022). Rate of dental extractions in patients with sickle cell disease. *Journal of Clinical Medicine*, 11(20), 6174. <https://doi.org/10.3390/jcm11206174>
- Alves e Luna, A. C., Lopes, C. M. I., Oliveira, J. C. da S., & Menezes, V. A. de. (2020). Doença falciforme: Conhecimento e atuação de cirurgiões-dentistas de Unidades de Saúde da Família. *RGO - Revista Gaúcha de Odontologia*, 68, e20200013. <http://www.scielo.br/j/rgo/a/ctwG947HVGSRJ3Jj4jht9Tx/abstract/?lang=pt>
- Anvisa, B. M. da S. A. N. de V. S.-. (2002). Manual de diagnóstico e tratamento das doenças falciformes. Manual de diagnóstico e tratamento das doenças falciformes, 1v–1v. <http://bvsms.saude.gov.br/bvs/publicacoes/anvisa/diagnostico.pdf>
- Botelho, D. S., Vergne, A. A., Bittencourt, S., & Ribeiro, É. D. P. (2009). Perfil sistêmico e conduta odontológica em pacientes com anemia falciforme. *IJD. International Journal of Dentistry*, 8(1). <https://periodicos.ufpe.br/revistas/dentistry/article/view/13962>
- Brasil, (2014). Doença falciforme: Saúde bucal: prevenção e cuidado. *Doença falciforme: saúde bucal: prevenção e cuidado*, 58–58. http://bvsms.saude.gov.br/bvs/publicacoes/doenca_falciforme_saude_bucal_prevencao.pdf
- Brasil, (2007). *Manual de anemia falciforme para a população. Manual de anemia falciforme para a população*. http://bvsms.saude.gov.br/bvs/publicacoes/07_0206_M.pdf
- Brasil, (2007). Manual de saúde bucal na doença falciforme. *Manual de saúde bucal na doença falciforme*, 73–73. http://bvsms.saude.gov.br/bvs/publicacoes/manual_saude_bucal_falciforme.pdf
- Brasil, (2015). Manual de atendimento odontológico a pacientes com coagulopatias hereditárias (Fundo amarelo). *Manual de atendimento odontológico a pacientes com coagulopatias hereditárias (fundo amarelo)*, 37–37. <https://pesquisa.bvsalud.org/bvsms/resource/pt/mis-38104>
- Bryant, C., & Boyle, C. (2011). Sickle cell disease, dentistry and conscious sedation. *Dental Update*, 38(7), 486–492. <https://doi.org/10.12968/denu.2011.38.7.486>
- Fonseca, M. S., Hosni, J. S., Silva, L. C. P. da, & Cruz, R. de A. (2008). Protocolo de atendimento odontológico para paciente com anemia falciforme. *Arquivo Brasileiro de Odontologia*, 4(2), 104–112. <http://periodicos.pucminas.br/index.php/Arquivobrasileiroodontologia/article/view/1270>
- Friedrich, J. R. (2007). Cirurgia e anestesia na doença falciforme. *Revista Brasileira de Hematologia e Hemoterapia*, 29(3). <https://doi.org/10.1590/S1516-84842007000300022>

- Girgis, S., Cheng, L., Tsitsikas, D., & Sproat, C. (2021). Orofacial manifestations of sickle cell disease: implications for dental clinicians. *British Dental Journal*, 230(3), 143–147. <https://doi.org/10.1038/s41415-021-2601-3>
- Hsieh, J.-T., Klein, K., & Batstone, M. (2017). Ten-year study of postoperative complications following dental extractions in patients with inherited bleeding disorders. *International Journal of Oral and Maxillofacial Surgery*, 46(9), 1147–1150. <https://doi.org/10.1016/j.ijom.2017.04.016>
- Mulimani, P., Ballas, S. K., Abas, A. B., & Karanth, L. (2016). Treatment of dental complications in sickle cell disease. *Cochrane Database of Systematic Reviews*. <https://doi.org/10.1002/14651858.CD011633.pub2>
- Nascimento, L. d. C. N., Souza, T. V. d., Oliveira, I. C. d. S., Morais, R. d. C. M., & Andrade, M. A. C. (2021). *Internalização do cuidado: um estudo qualitativo com escolares que convivem com a doença falciforme*. *Escola Anna Nery*, 25(1). <https://doi.org/10.1590/2177-9465-ean-2019-0337>
- Prevost, R., Feugueur, G., Moizan, H., Keribin, P., Kimakhe, J., & Veyssiere, A. (2018). Management of patients with sickle cell disease in oral surgery. Literature review and update. *Journal of Stomatology, Oral and Maxillofacial Surgery*, 119(6), 493–497. <https://doi.org/10.1016/j.jormas.2018.06.010>
- Rodrigues, M. J., Menezes, V. A. de, & Luna, A. C. A. e. (2013). Saúde bucal em portadores da anemia falciforme. *RGO.Revista Gaúcha de Odontologia (Online)*, 61, 505–510. http://revodonto.bvsalud.org/scielo.php?script=sci_abstract&pid=S1981-86372013000500012&lng=pt&nrm=iso&tlng=pt
- Severino, A. J. (2013). Metodologia do trabalho científico [livro eletrônico]. *Cortez*, <https://www.ufrb.edu.br/ccaab/images/AEPE/Divulga%C3%A7%C3%A3o>, 7, C3.
- Soares, M. R., Machado, W., Henrique, M., Reskalla, H., & Chaves, M. das G. (2013). Anemia falciforme: Manifestações bucais e multidisciplinaridade – relato de caso clínico. *HU rev*, 45–49. <https://hurevista.ufjf.emnuvens.com.br/hurevista/article/view/2166/772>
- Stanley, A. C., & Christian, J. M. (2013). Sickle cell disease and perioperative considerations: Review and retrospective report. *Journal of Oral and Maxillofacial Surgery*, 71(6), 1027–1033. <https://doi.org/10.1016/j.joms.2012.12.004>
- Teemul, T. A., Perfettini, J., Morris, D. O., & Russell, J. L. (2017). Post-operative avascular necrosis of the maxilla: a rare complication following orthognathic surgery. *Journal of Surgical Case Reports*, 2017(1), rjw240. <https://doi.org/10.1093/jscr/rjw240>