

## Facetas diretas em resina composta: relato de caso e discussão dos conceitos atuais

Direct composite resin veneers: case report and discussion of current concepts

Carillas directas de resina compuesta: informe de caso y discusión de los conceptos actuales

Recebido: 13/05/2023 | Revisado: 27/05/2023 | Aceitado: 29/05/2023 | Publicado: 03/06/2023

### **Janaína Soares Reis de Sousa**

ORCID: <https://orcid.org/0009-0002-4554-2543>

Universidade Tiradentes, Brasil

E-mail: [janireissousa@hotmail.com](mailto:janireissousa@hotmail.com)

### **Crislene Kelly Carvalho Santos Alves**

ORCID: <https://orcid.org/0009-0007-4949-782X>

Universidade Tiradentes, Brasil

E-mail: [crislene.kelly@souunit.com.br](mailto:crislene.kelly@souunit.com.br)

### **Daniel Pitanga de Sousa Nogueira**

ORCID: <https://orcid.org/0000-0002-1800-665X>

Universidade Tiradentes, Brasil

E-mail: [daniel.pitanga@souunit.com.br](mailto:daniel.pitanga@souunit.com.br)

### **Clara Lemos Leal**

ORCID: <https://orcid.org/0009-0004-2928-1261>

Universidade Tiradentes, Brasil

E-mail: [claralealodonto@yahoo.com.br](mailto:claralealodonto@yahoo.com.br)

### **Resumo**

**Introdução:** A busca por um sorriso perfeito tem crescido cada vez mais na sociedade contemporânea, levando muitas pessoas a procurar tratamentos odontológicos para correção de imperfeições com resinas compostas. **Objetivo:** apresentar um caso clínico de um paciente do sexo masculino, 29 anos, que procurou tratamento odontológico para melhorar a estética dos seus dentes anteriores, que apresentavam coloração escurecida, divergência de cor e posicionamento irregular dos elementos dentários. Foi elaborado um plano de tratamento que incluiu clareamento dental, troca das restaurações das unidades dentárias e confecção de facetas em resina composta. Os resultados foram satisfatórios, com a harmonização da cor, forma e posição dos dentes, proporcionando um sorriso mais harmônico. **Conclusão:** Com o progresso tecnológico dos sistemas adesivos, as facetas diretas em resina composta são uma excelente opção para a realização de correções estéticas de forma rápida, com excelente custo benefício e longevidade, preservando a estrutura dental sadia. No entanto, a realização de facetas em resina composta deve ser realizada com a devida avaliação clínica do paciente, escolha adequada da cor e técnica de confecção das facetas, a fim de se obter um resultado estético e funcional satisfatório.

**Palavras-chave:** Facetas dentárias; Resina composta; Estética dentária.

### **Abstract**

**Introduction:** The quest for a perfect smile has been growing in contemporary society, leading many people to seek dental treatments to correct imperfections with composite resins. **Objective:** To present a clinical case of a 29-year-old male patient who sought dental treatment to improve the aesthetics of his anterior teeth, which had darkened color, color discrepancy, and irregular positioning of the dental elements. A treatment plan was developed that included dental bleaching, replacement of dental unit restorations, and the creation of composite resin veneers. The results were satisfactory, harmonizing the color, shape, and position of the teeth, providing a more harmonious smile. **Conclusion:** With the technological progress of adhesive systems, direct composite resin veneers are an excellent option for quick aesthetic corrections, with excellent cost-benefit and longevity, preserving healthy dental structure. However, the creation of composite resin veneers must be performed with the proper clinical evaluation of the patient, appropriate selection of color, and veneer creation technique, in order to obtain a satisfactory aesthetic and functional outcome.

**Keywords:** Dental veneers; Composite resins; Esthetics dental.

### **Resumen**

**Introducción:** la búsqueda de una sonrisa perfecta ha aumentado cada vez más en la sociedad contemporánea, lo que ha llevado a muchas personas a buscar tratamientos dentales para corregir imperfecciones con resinas compuestas. **Objetivo:** presentar un caso clínico de un paciente masculino de 29 años que buscó tratamiento dental para mejorar la estética de sus dientes anteriores, que presentaban una coloración oscurecida, discrepancia de color y posicionamiento irregular de los elementos dentales. Se elaboró un plan de tratamiento que incluyó blanqueamiento dental, reemplazo de las restauraciones de las unidades dentales y creación de carillas de resina compuesta. Los resultados fueron satisfactorios, armonizando el color, la forma y la posición de los dientes, lo que proporcionó una sonrisa más

armónica. Conclusión: con el progreso tecnológico de los sistemas adhesivos, las carillas directas de resina compuesta son una excelente opción para realizar correcciones estéticas de forma rápida, con excelente relación costo-beneficio y longevidad, preservando la estructura dental sana. Sin embargo, la creación de carillas de resina compuesta debe realizarse con la debida evaluación clínica del paciente, selección adecuada del color y técnica de creación de la carilla, con el fin de obtener un resultado estético y funcional satisfactorio.

**Palabras clave:** Coronas con frente estético; Resinas compuestas; Estética dental.

## 1. Introdução

A estética dento facial afeta o senso de autoimagem e autoestima do indivíduo, tendo impactos psicológicos e sociais que influenciam diretamente nas relações interpessoais (Do Nascimento, 2022). Dentre os problemas dentários observados, a ausência de harmonia entre a forma, o alinhamento e a disposição dos dentes anteriores se apresentam como os mais frequentes, intensificados pelo escurecimento dental (Machado, 2022).

Nesse contexto, houve um crescimento exponencial na busca de atendimentos odontológicos não apenas para o alívio de sintomatologias dolorosas, mas na busca por dentes brancos e alinhados de forma rápida e acessível (Guerra, 2017). O progresso da odontologia adesiva possibilitou a implementação de diversas técnicas restauradoras conservadoras, permitindo a reabilitação estética e funcional do sorriso, com segurança, eficiência e preservação de estrutura dental, promovendo resultados harmônicos e duradouros com uso de resinas compostas (Avelar, 2019).

Dentre as opções minimamente invasivas, as facetas diretas em resina composta ganharam espaço, especialmente por possibilitarem a realização de correções dentárias, mimetizando os tecidos de forma natural, confiável e segura, através de técnica rápida, de baixo custo e passível de reparação (De Brito, 2022).

Desta forma, o objetivo desse trabalho é evidenciar umas das várias técnicas disponíveis para reabilitação estética anterior, através de um caso clínico no qual foram realizadas facetas diretas em resina composta.

## 2. Metodologia

A metodologia empregada neste artigo foi o relato de caso clínico de um paciente atendido na Clínica escola de odontologia da Universidade Tiradentes/SE com finalidade descritiva e de abordagem qualitativa (Barros & Lehfeld, 2007). Todos os princípios éticos da Declaração de Helsinque foram respeitados na elaboração deste caso clínico. O paciente assinou um Termo de Consentimento Livre e Esclarecido (TCLE) para permitir a elaboração do trabalho. Assim foi realizada uma revisão da literatura na base de dados PUBMED. Os descritores utilizados para a pesquisa foram “facetas diretas em resina” e “resina composta” e seus correspondentes em inglês. Foram incluídos relatos de casos, revisões sistemáticas e estudos que abordavam especificamente a técnica de facetas em resina composta publicados entre 2012 e 2022.

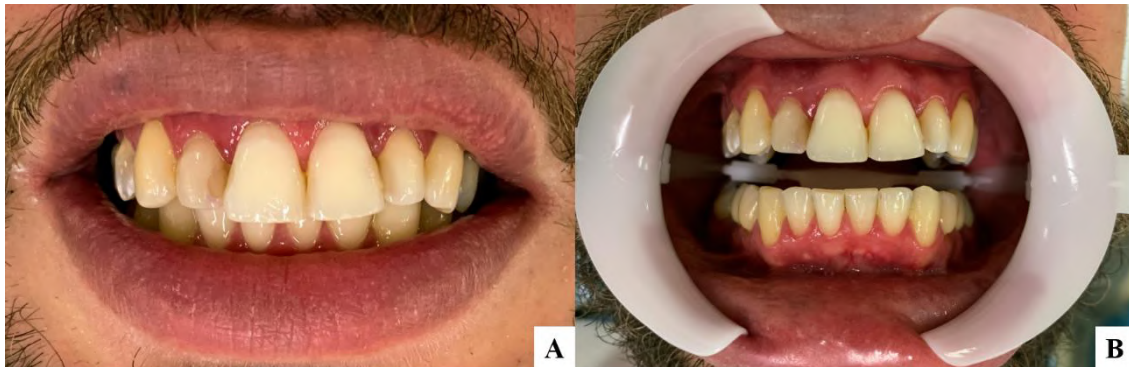
## 3. Relato de Caso

Paciente do sexo masculino, 29 anos, leucoderma, compareceu a clínica odontológica da Universidade Tiradentes queixando-se da coloração e da estética dos seus dentes anteriores. No exame clínico intraoral, foi observado escurecimento dental, desarmonia de cor entre unidades superiores, restaurações classe III escurecidas nas unidades 21, 22, 11 e 12, bem como posicionamento irregular dos elementos dentários do segundo sextante como observado na Figura 1.

Foi elaborado um plano de tratamento com 3 grandes etapas, incluindo clareamento dental combinando aplicações de peróxido de hidrogênio a 35% (Whiteness HP Maxx, FGM) e confecção de moldeiras para utilização de peróxido de carbamida a 10% (Whiteness Perfect, FGM) uma hora por dia durante 16 dias, troca das restaurações classe III dos elementos 11,12, 21 e 22. Além da confecção de facetas em resina composta dos elementos 11,12, 13, 14, 15, 21, 22, 23 e 24.

Todo o planejamento foi transposto para o modelo de estudo através de um enceramento diagnóstico e, na consulta seguinte, apresentado e concordado pelo paciente. Foram realizados acréscimos de cerca de 2mm na borda incisal dos incisivos centrais e 1mm dos laterais, além de restabelecidos os contornos anatômicos dos caninos para devolução da guia de lateralidade, bem como pré-molares para que os mesmos se enquadrassem no sorriso de forma mais harmônica (Cabrera, 2011).

**Figura 1** - A) Máxima intercuspidação habitual (MIH), B) Aspecto inicial.



Fonte: Autores.

As etapas seguintes só foram realizadas após 15 dias da interrupção do clareamento assistido, quando a partir do modelo encerado foi confeccionada uma guia de silicone por condensação (perfil putty Vigodent®) objetivando auxiliar na delimitação das margens das restaurações em resina, auxiliando na reconstrução da face palatina e norteando o processo de estratificação com as resinas compostas.

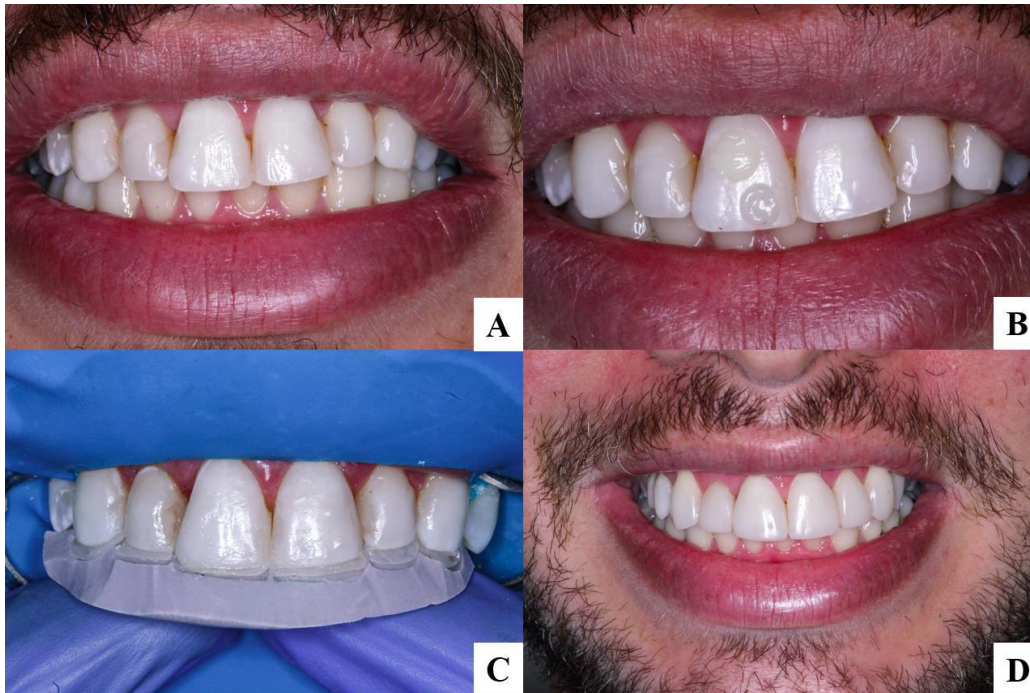
Foi feito o mapeamento cromático, onde foram selecionadas as resinas DA1 (Vitra FGM®) para construção das camadas de dentina, EA1 (Palfique LX5 Tokuyama®) para camada de esmalte e Resina Trans para borda incisal (Forma Ultradent®) (Figura 2B).

Em seguida foi realizado o bloqueio anestésico dos nervos alveolar superior posterior de forma bilateral e bloqueio do nervo palatino maior. Foi realizado o isolamento absoluto do campo operatório utilizando dois grampos W8A e dique de borracha para técnica de isolamento absoluto modificado, do elemento 16 ao 26, e posterior condicionamento com ácido fosfórico 37% (All Prime®) e sistema adesivo simplificado (Ambar, FGM®) dos elementos dentários.

A etapa restauradora foi iniciada com a inserção da resina Trans (Forma, Ultradent®) a partir da região palatina com auxílio da guia de silicone que permitiu a visualização prévia do correto posicionamento e comprimento da restauração final (Figura 2C). Em seguida, realizou-se o processo de estratificação das resinas compostas e polimerização das mesmas, até atingir volume e forma adequadas.

O caso foi finalizado com a sequência de acabamento e polimento das restaurações para obtenção de brilho das resinas, iniciado pelo uso de espirais de maior até a menor granulação (Jiffy Polisher, Ultradent®), seguido do uso de pasta de polimento (Diamond Polish, Ultradent®) aplicada em disco de feltro (TDV®), conferindo mais naturalidade e harmonia no sorriso do paciente, cujo aspecto final pode ser observado na Figura 2D.

**Figura 2** - A) Aspecto clínico após o clareamento dental. B) Mapeamento cromático. C) Confeção da concha palatina com auxílio da guia de silicone. D) Aspecto final das restaurações.



Fonte: Autores.

#### 4. Discussão

Nos últimos anos, as facetas em resina composta têm se tornado uma opção muito procurada pelos pacientes que desejam melhorar a estética do sorriso. Essa popularidade se deve, principalmente, à preservação da estrutura dental através de uma técnica minimamente invasiva. Um sorriso perfeito é considerado hoje um acessório fundamental na sociedade e o desequilíbrio deste é visto como um fator determinante para o desequilíbrio de toda harmonia facial (Kamal, Mahesh & Parag, 2014).

Segundo Monterubbianesi (2020), a aplicação de facetas em resina composta apresentou uma alta taxa de sucesso, com baixo índice de falhas e complicações. Outro benefício da técnica é o custo mais acessível em comparação às opções em cerâmica. Isso faz com que o procedimento seja mais acessível aos pacientes que buscam melhorias estéticas (Ferreira, 2015).

É importante ressaltar que a escolha entre as diferentes abordagens terapêuticas deve ser individualizada para cada caso, considerando as necessidades, objetivos e características do paciente, bem como a avaliação do cirurgião-dentista. Apesar das inúmeras vantagens das facetas em resina, vale salientar que elas possuem uma durabilidade menor quando comparadas às cerâmicas. (Bindal et al., 2019) No presente caso, a opção pela técnica direta em resinas compostas se deu não só pelo menor tempo de trabalho, como pelo custo mais reduzido em relação ao planejamento caso fosse executado em cerâmica.

Segundo Menezes e Vilela (2018), a evolução das técnicas e materiais restauradores pode permitir a realização de restaurações minimamente invasivas, preservando a estrutura dental saudável e proporcionando um sorriso mais natural. Para alcançar esse resultado, é possível utilizar o enceramento diagnóstico. Além disso, o uso do planejamento reverso pode aumentar a previsibilidade do tratamento e fornecer maior segurança ao cirurgião-dentista, auxiliando na técnica restauradora direta por meio de guias de silicone.

Borba (2021) enfatiza que, para alcançar resultados bem-sucedidos em tratamentos restauradores que harmonizem estética e saúde requer a preservação cuidadosa dos tecidos periodontais. O posicionamento das facetas em relação à margem

cervical desempenha um papel crucial na saúde do periodonto. Quando essas intervenções são colocadas abaixo da linha da gengiva, frequentemente resultam em danos muitas vezes irreversíveis.

Sobre a longevidade das facetas em resina, sabe-se que ela pode ser afetada por fatores como higiene bucal inadequada, dieta ácida e forças mastigatórias excessivas. Assim, é fundamental que o paciente siga as orientações do dentista e mantenha uma rotina de cuidados adequados para aumentar a durabilidade do seu tratamento restaurador. Um correto planejamento e análise de guias de desoclusão torna-se essencial na manutenção das reabilitações estéticas em resina composta (Alqahtani, 2020). No presente caso o restabelecimento da guia canina foi fundamental para possibilitar a execução do tratamento restaurador.

Independentemente da escolha da técnica ou do material, é crucial que o planejamento inclua a fase preventiva, de manutenção e procedimentos pré-tratamento. Neste caso em questão, foi utilizado um clareamento para obter um tom mais claro de referência dental, tornando assim as futuras restaurações mais naturais (Blatz et al., 2019), uma vez que é importante considerar que as facetas em resina composta podem não oferecer o mesmo nível de naturalidade e translucidez que as facetas em cerâmica. No entanto, isso pode ser minimizado com a habilidade do dentista em personalizar as restaurações e utilizar técnicas avançadas de caracterização estética (Kerby, 2018).

## 5. Considerações Finais

Através de um diagnóstico clínico preciso, seleção adequada de cores e uso de técnicas apropriadas de estratificação e polimento, as resinas compostas se mostraram altamente eficazes na recuperação estética do sorriso. Contudo, o conhecimento adequado das técnicas e materiais restauradores é de suma importância para a obtenção de resultados satisfatórios tanto no âmbito profissional como psicossocial. vale ressaltar que a escolha da abordagem terapêutica deve ser baseada em evidências científicas atualizadas e na experiência clínica do dentista, o objetivo é garantir a segurança, eficácia e satisfatória melhoria estética para o paciente.

## Referências

- Alqahtani, A., Alghamdi, M., Wazir, A., Aldahwash, S., & Mahmoud, M. (2020). Durability of resin composite veneers: A systematic review and meta-analysis. *The Journal of Prosthetic Dentistry*, 124(4), 396-402. [10.1016/j.prosdent.2020.01.003](https://doi.org/10.1016/j.prosdent.2020.01.003)
- Avelar, W. V., Gomes, J. C. F., De Melo, M. A., De Oliveira, B. G. A., Bezerra, D. O., & Lima, G. R. (2019). Sistemas adesivos universais: composição, indicações, vantagens e desvantagens. *Rev Salusvita*, 38(1), 155-175. <https://www5.bahiana.edu.br/index.php/salusvita/article/view/2217>
- Barros, A. J. D. S., & Leheld, N. A. D. S. (2007). *Fundamentos de metodologia científica*. (3a ed.).
- Bindal, P., Ramaswamy, S., & Gupta, M. (2019). Comparison of the translucency of ceramic veneers with direct and indirect composite veneers: An in vitro study. *Journal of Indian Prosthodontic Society*, 19(2), 119-123.
- Blatz, M. B., Sadan, A., Kern, M., & Reshad, M. (2019). Evolution of aesthetic dentistry. *Journal of dental research*, 98(12), 1294-1304. [10.1177/0022034519877394](https://doi.org/10.1177/0022034519877394)
- Borges, M. H. S. et al. (2019). Faceta direta em resina composta: Relato de caso clínico. *Revista de Iniciação Científica em Odontologia*, 17(2): 111-118. <https://acervomais.com.br/index.php/saude/article/view/6439/4263>
- Cabrera, C. A. G., Caldas Junior, A. F., & Oliveira, R. C. D. S. (2011). Estudo biométrico em dentes de humanos. *Dental Press Journal of Orthodontics*, 16(5), 111-122. [10.1590/S2176-94512011000500013](https://doi.org/10.1590/S2176-94512011000500013)
- De Brito, J. A. O., da Silva Ferreira, V., & Yamashita, R. K. (2022). Indicações e longevidade das facetas de resina composta: revisão de literatura. *Research, Society and Development*, 11(13), e467111335738-e467111335738.
- de Sousa Menezes, M., Vilela, A. L. R., Silva, F. P. S. P., Reis, G. R., & Borges, M. G. (2014). Acabamento e polimento em resina composta: reprodução do natural. *Revista Odontológica do Brasil Central*, 23(66). <https://doi.org/10.36065/robrac.v23i66.882>
- Do Nascimento, Y. P., de Oliveira Ribeiro, J., Ferreira, E. A. B., Souza Júnior, J. A., da Silva, M. L. R., & Gomes, P. V. (2022). Aspectos psicossociais relacionados ao paciente com sorriso gengival: uma revisão de literatura. *Revista Eletrônica Acervo Saúde*, 15(9), e11093-e11093.
- Ferreira, L. C. O., StraIoto, F. G., Ikeda, A. P., Kinshoki, E. T. F., Paiva, L. H. B., & Gomes, J. C. O. (2015). Comparison between direct resin composite veneers and chairside mock-ups for smile design: A clinical report. *The Journal of Prosthetic Dentistry*, 114(2), 167-171.

Guerra, M. L. R. S., Venâncio, G. N., & Augusto, C. R. (2017). Fechamento de diastemas anteriores com resina composta direta: relato de caso. *Revista da faculdade de odontologia de lins*, 27(1), 63-68.

Kamal, V., Mahesh, G. E. &Parag, D. (2014). Esthetic smile designing with porcelain laminates: a case report. *Journal of Pierre Fauchard Academy*, 28(3), 100-103.

Kerby, R. E., Perdigão, J., Neumann, K., & Loguercio, A. D. (2018). Characterization techniques to replicate the missing third dimension of anterior teeth using direct composite resin veneers. *The Journal of Esthetic and Restorative Dentistry*, 30(6), 545-551.

Machado, Idelvan Pereira et al. (2022). Resinas compostas e tratamento minimamente invasivo: revisão de literatura. *Revista Ibero-Americana de Humanidades, Ciências e Educação*, 8(10), 984-993.

Monterubbianese, L.; Valle, A.; Melli, F.; Putignano, A., & Monaco, C. (2020). Clinical evaluation of planar direct composite veneers placed in one appointment with different finishing techniques: 12-month follow-up. *International Journal of Esthetic Dentistry*, 15(1), 60-72.