

Técnicas e indicações para a realização das facetas em resina composta direta: uma revisão integrativa da literatura

Techniques and indications for performing facets in direct composite resin: an integrative literature review

Técnicas e indicaciones para realizar facetas en resina compuesta directa: una revisión de la literatura integrativa

Recebido: 20/05/2023 | Revisado: 29/05/2023 | Aceitado: 30/05/2023 | Publicado: 04/06/2023

Izabela Santos Soares

ORCID: <https://orcid.org/0009-0000-1877-3771>
Centro Universitário Luterano de Palmas, Brasil
E-mail: santosoaresizabela@gmail.com

Tássia Silvana Borges

ORCID: <https://orcid.org/0000-0002-0983-5261>
Centro Universitário Luterano de Palmas, Brasil
E-mail: tassia.s.borges@hotmail.com

Resumo

Atualmente a odontologia estética vem crescendo ao longo dos últimos anos pois se tornou uma área que conquistou grande parte da população e obteve esse enaltecimento através das mídias sociais. Assim, a aparência torna-se um determinante da autoestima, e a estética dentária é procurada por diversos motivos, entre eles, a boa aparência, saúde, aceitação social e bem-estar. O objetivo deste estudo é apresentar as técnicas e as indicações para a realização das facetas dentárias, materiais utilizados, vantagens e desvantagens, esclarecendo as etapas e a manutenção pós instalação, visando à reabilitação para a construção de um sorriso considerado ideal. Este trabalho foi realizado no período de fevereiro a junho de 2023 baseado em artigos específicos da área utilizando como base de dados: US National Library of Medicine/National Institutes of Health (PubMed); Scientific Electronic Library Online (SCIELO) e Google acadêmico (Google Scholar). As facetas em resina composta direta consistem no recobrimento da face vestibular cabendo ao cirurgião dentista dominar todas as técnicas e analisar sua correta indicação ao paciente para que o tratamento seja realizado de forma individualizada. Esta abordagem torna-se um procedimento menos invasivo pelo fato de não exigir um preparo prévio, a menos que o dente tenha necessidade de ajustes de anatomização. Além disso, essa técnica permite que o procedimento possa ser concluído em sessão única com um ótimo custo-benefício proporcionando ao paciente um sorriso em harmonia com a função, fonética e estética.

Palavras-chave: Estética dentária; Facetas dentárias; Resina composta.

Abstract

Currently, cosmetic dentistry has been growing over the last few years as it has become an area that has conquered a large part of the population and obtained this praise through social media. Thus, appearance becomes a determinant of self-esteem, and aesthetics are sought after for several reasons, including good looks, health, social acceptance and well-being. The objective of this study is to present the techniques and indications for the realization of dental veneers, materials used, advantages and disadvantages, clarifying the steps and post installation maintenance, aiming at rehabilitation for the construction of a smile considered ideal. This work was carried out from February to June 2023 based on specific articles in the area using the following database: US National Library of Medicine/National Institutes of Health (PubMed); Scientific Electronic Library Online (SCIELO) and Google Scholar (Google Scholar). Direct composite resin veneers consist of covering the buccal surface, leaving the dentist to master all the techniques and analyze their correct indication to the patient so that the treatment is carried out individually. This approach becomes a less invasive procedure because it does not require prior preparation, unless the tooth needs reanatomization adjustments. In addition, this technique allows the procedure to be completed in a single session at an excellent cost-benefit ratio, providing the patient with a smile in harmony with function, phonetics and aesthetics.

Keywords: Dental aesthetics; Dental veneers; Composite resin.

Resumen

Actualmente, la odontología estética ha ido creciendo en los últimos años, convirtiéndose en un área que ha conquistado a gran parte de la población y obtenido estos elogios a través de las redes sociales. Así, la apariencia se convierte en un determinante de la autoestima, y la estética es buscada por varias razones, entre ellas la buena apariencia, la salud, la

aceptación social y el bienestar. El objetivo de este estudio es presentar las técnicas e indicaciones para la realización de carillas dentales, materiales utilizados, ventajas y desventajas, esclareciendo los pasos y el mantenimiento posterior a la instalación, con el objetivo de la rehabilitación para la construcción de una sonrisa considerada ideal. Este trabajo se realizó de febrero a junio de 2023 con base en artículos específicos del área utilizando la siguiente base de datos: Biblioteca Nacional de Medicina de EE. UU./Institutos Nacionales de Salud (PubMed); Scientific Electronic Library Online (SCIELO) y Google Scholar (Google Scholar). Las carillas directas de resina compuesta consisten en cubrir la superficie bucal, dejando que el odontólogo domine todas las técnicas y analice su correcta indicación al paciente para que el tratamiento se realice de forma individual. Este abordaje se convierte en un procedimiento menos invasivo porque no requiere preparación previa, a menos que el diente necesite ajustes de reanatomización. Además, esta técnica permite realizar el procedimiento en una sola sesión con una excelente relación costo-beneficio, brindando al paciente una sonrisa en armonía con la función, la fonética y la estética.

Palabras clave: Estética dental; Carillas dentales; Resina compuesta.

1. Introdução

A aparência é um determinante da autoestima, e a estética é procurada por diversos motivos, entre eles boa aparência, saúde, aceitação social e bem-estar (Souza *et al.*, 2022). Segundo Korkut (2018) a busca pelas facetas em resina composta direta teve uma atribuição importante em clínicas odontológicas por serem aplicados diretamente sobre superfícies dentárias sejam elas preparadas ou mesmo sem qualquer preparação, tendo como vantagem o procedimento realizado em poucas visitas odontológicas com um ótimo custo-benefício. O principal alcance é de criar restaurações minimamente invasivas e com uma boa longevidade, o que depende diretamente dos hábitos do paciente.

Em seu estudo, Brito (2022) relata que a reabilitação da estética oral exige que o profissional, cirurgião dentista, aprimore seus conhecimentos e técnicas. Com todo o avanço tecnológico são diversos materiais restauradores que podem ser usados para confeccionar as facetas em resina composta, sendo capaz de entregar um resultado estético semelhante aos dentes naturais, podendo ser realizado em sessão única, devolvendo ao paciente a resolutividade de sua queixa e função necessária. Mas, inicialmente, para entregar este tratamento ao paciente é necessário um diagnóstico prévio, bem como, conhecer todo o paciente, avaliando seus hábitos, entender se o desejo dele está correlacionado com a necessidade ou não deste procedimento, tornando o tratamento de forma individualizada após todo o planejamento adequado para a real necessidade.

Na odontologia atual, o objetivo principal é a realização de procedimentos restauradores que visem à máxima prevenção e mínima intervenção. Com isso, as facetas diretas em resina composta vêm se apresentando como uma melhor opção por ter maior conservação de estrutura dentinária sadia, quando comparadas aos laminados cerâmicos (Campos *et al.*, 2021).

De acordo com Souza (2022), esta técnica também reproduz com naturalidade todas as características, quando comparada à técnica indireta que são as facetas de porcelana ou laminados cerâmicos, tudo isso devido a uma grande diversidade de materiais disponíveis no mercado o que proporcionam cores, translucidez e opacidade semelhantes aos dentes naturais. As mesmas podem ser empregadas em várias situações e indicações clínicas, tais como, fechamento de diastemas, cor diferente entre um elemento e outro, restaurações mal adaptadas, restaurações de dentes conóides, hipoplasias de esmalte entre outros (Alves *et al.*, 2022).

Diante disso, a presente revisão de literatura busca investigar quais as técnicas e indicações para a realização das facetas em resina composta direta? Para sua resolutividade, este trabalho tem como objetivo apresentar as técnicas e as indicações para a realização das facetas dentárias, bem como, materiais utilizados, suas vantagens e desvantagens, esclarecendo as etapas do processo e a manutenção pós instalação, visando à reabilitação para a construção de um sorriso considerado ideal, devolvendo ao paciente função, fonética e estética.

2. Metodologia

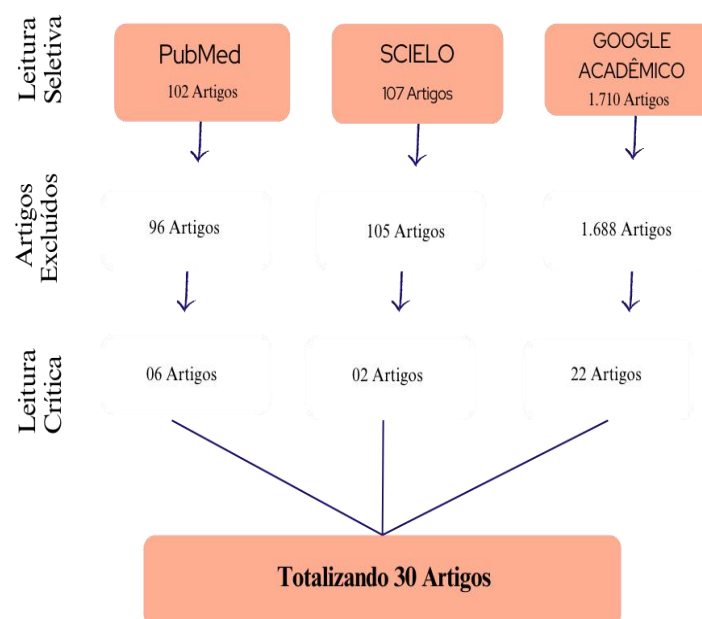
O trabalho foi realizado a partir de revisão integrativa da literatura, através do método de estudo de Souza, Silva & Carvalho (2018). Neste estudo foram abordados as técnicas e indicações para a realização das facetas em resina composta direta, a busca foi realizada nos meses de fevereiro a junho de 2023, nas seguintes bases de dados: *US National Library of Medicine/National Institutes of Health (PubMed)*; *Scientific Eletronic Library Online (SCIELO)* e *Google acadêmico (Google Scholar)*. Como estratégia de busca foram utilizados os *Descritores em Ciência da Saúde (DECS): facetas dentárias/ dental veneers/, resinas compostas/ composite resins/ facetas em resina direta/ direct resin veneers*. A combinação dos descritores na base de dado *PubMed* foi realizada com a utilização do operador booleano AND sendo os descritores: *facetas dentárias/ dental veneers/ AND resinas compostas/ composite resins*. Já na *SCIELO* fez-se necessário usar os descritores: *facetas dentárias/dental veneers/, resina composta/composite resins/* separadamente para conseguir a busca adequada e alcançar o total de artigos, visto que, ao usar os dois descritores simultaneamente não foi alcançado a busca de artigos específicos da área. A busca no *Google Acadêmico* utilizou-se de apenas um descritor, sendo ele, *facetas em resina direta/ direct resin veneers* de acordo com os anos de publicações selecionados, foi visto até a página 40 de artigos publicados.

Foram incluídos os artigos originais indexados entre o período de 2017 a 2023 priorizando os artigos que obtinham o ano de publicação mais recente com delineamento de estudos observacionais, relatos de casos e revisões de literatura, escritos em português e/ou inglês.

Foram selecionados os títulos e resumos (se disponíveis) de todas as publicações potencialmente relevantes e a pesquisa foi complementada pela revisão das listas de referência destes artigos. Foi avaliado o desfecho das técnicas e indicações para a realização das facetas em resina composta direta e a sua relação com as variáveis clínicas (pacientes com necessidade de reabilitação oral estética), comportamentais (higiene bucal adequada, uso do fio dental, colutório bucal, manutenção periódica) em pacientes jovens e adultos. Os estudos que não avaliaram o desfecho foram excluídos da revisão.

Os critérios de exclusão foram aplicados a artigos que não defendiam precisamente o tema abordado, artigos duplicados que foram sido citados em outras bases de dados, e artigos que não disponibilizaram o material na íntegra.

Figura 1 – Fluxograma de seleção dos artigos que compõem a revisão integrativa de literatura, realizado no período de fevereiro a junho de 2023.



Fonte: Autores (2023).

3. Resultados e Discussão

O Quadro 1 descreve e apresenta os artigos selecionados na íntegra demonstrando o autor/ano de publicação, a revista que o artigo foi publicado, os objetivos e os principais resultados encontrados.

Quadro 1 - Resultados do levantamento bibliográfico.

Autor/ Ano	Revista	Objetivos	Resultados
Guerra <i>et al</i> , 2017	Revista da Faculdade de Odontologia de Lins	Relatar um caso clínico em que se optou pela confecção de restaurações em resina composta direta para o fechamento dos diastemas.	Por meio desse caso clínico conclui-se que a realização de facetas utilizando materiais adesivos destaca-se por reduzido tempo de trabalho e baixo custo. Mostrando ser uma técnica eficaz no restabelecimento dos aspectos funcionais e estéticos do sorriso.
Korkut, 2018	Dental Research, Dental Clinics, Dental Prospects	Discutir as necessidades das facetas diretas de resina composta para o sucesso final e ilustra como realizar uma reforma do sorriso minimamente invasiva, duradoura, funcional e natural com essas restaurações em uma única visita.	Nas condições deste relato de caso de acompanhamento de dois anos, as facetas diretas de resina composta, como restaurações de sessão única, minimamente invasivas, resistentes à descoloração, duradouras e estéticas, são uma das opções de tratamento mais promissoras, mesmo para a reforma do sorriso. casos em aplicações clínicas se feito pelas regras. Recentemente chamadas de 'obturações salvadoras do dia', elas deveriam ser chamadas de 'restaurações estéticas diretas' de longa duração, como merecem.
Reis <i>et al</i> , 2018	Revista Odontológica do Brasil Central	Apresentar relato de caso clínico mostrando a importância do planejamento reverso na reabilitação estética, realizada por meio de facetas diretas em resina composta.	Conclusão: o planejamento da reabilitação oral com a utilização do mock-up resultou em motivação do paciente e maior previsibilidade do resultado, além de maior segurança na execução do caso tanto para o cirurgião-dentista quanto para o paciente
Geštakovski, 2019	Quintessence International	Avaliar um relato de caso que envolve um homem de 22 anos que apresentava problemas estéticos e funcionais associados a diastemas e visibilidade dentária insuficiente. O exame clínico revelou orientação canina inadequada na excursão lateral. O plano de tratamento incluiu a confecção de facetas de resina composta para os incisivos e caninos superiores.	Os resultados foram dentes alongados para maior visibilidade, diastemas fechados e caninos remodelados para orientação adequada na excursão lateral. Uma tala protetora para uso noturno foi fabricada e entregue para garantir a estabilidade a longo prazo.
Yanikian <i>et al</i> , 2019	Operative Dentistry	Demonstrar a recuperação estética de dentes anteriores escurecidos com auxílio de restaurações em resina compostas diretas através da técnica restauradora de camadas. Os acompanhamentos de cinco anos, quatro anos e uma semana dos casos clínicos também são apresentados.	Quando há necessidade de correção estética do dente, as facetas em resina composta direta são bem indicadas como uma abordagem para melhorar a cor e a estética dos dentes. Este tratamento Apresenta vantagens, incluindo adesão satisfatória entre resina composta e substrato dentário, Essa alternativa possui baixo custo, menor tempo clínico e estética aceitável devido à melhoria óptica e mecânica.
Borges <i>et al</i> , 2019	Revista de Iniciação Científica em Odontologia	Relatar um caso clínico de realização de faceta direta em resina composta no elemento 13.	Considerando o resultado clínico do caso, conclui-se que a técnica de faceta direta em resina composta atendeu às necessidades funcionais e estéticas da paciente, levando a busca por preparos minimamente invasivos e considerando suas condições econômicas.
D'Onofre <i>et al</i> , 2020	Research, Society and Development	Relatar um caso clínico no qual foi utilizada a técnica operatória direta de facetas estéticas em resina composta como alternativa de tratamento restaurador para dentes anteriores, após o tratamento ortodôntico insatisfatório sob o ponto de vista estético.	As facetas diretas em resina composta representam uma excelente opção, uma vez que os compósitos resinosos nanotecnológicos são capazes de mimetizar de forma natural, confiável e segura a estrutura dentária, através de uma técnica minimamente invasiva, permanecendo satisfatórias por um longo tempo e apresentando excelente custo-benefício.

Ritter <i>et al</i> , 2020	Journal of Esthetic and Restorative Dentistry	Discutir sobre a técnica de faceta composta direto-indireto	A técnica direta-indireta para facetas compostas combina vantagens da técnica de colocação direta de compósitos com as da técnica indireta técnica de folheado, incluindo controle do operador, fabricação e entrega em uma única visita, aumento das propriedades do material e excelente estética.
Dias <i>et al</i> , 2020	Revista Gaúcha de Odontologia	Relatar um caso clínico, onde foi realizado uma reabilitação oral estética envolvendo facetas diretas de resina composta associada ao clareamento dental.	Após o planejamento e a aprovação da paciente, o tratamento iniciou-se, sendo indicado a confecção de facetas de resina composta associada ao clareamento dental para melhores resultados estético. Os resultados alcançados foram satisfatórios, atendendo as exigências estéticas e a satisfação da paciente, através de um correto diagnóstico, estudo e planejamento adequado para o caso.
Araújo <i>et al</i> , 2021	The Journal of Adhesive Dentistry.	Descrever as evidências por trás do uso de cerâmica versus resina composta para restaurar dentes com facetas anteriores usando uma estratégia minimamente invasiva; e discutir a escolha de materiais e técnicas para restaurações de facetas anteriores.	O resultado estético das restaurações cerâmicas adesivas ainda depende do comportamento clínico do adesivo dentinário e do cimento resinoso usado para unir a restauração à estrutura dentária. Os materiais de resina composta atuais podem ser acabados com uma aparência de dente, mas são suscetíveis a alterações do brilho da superfície e potencial descoloração da resina composta.
Cruz <i>et al</i> , 2021	Revista Gaúcha de Odontologia	Discutir planejamento e tratamento realizado para a melhora estética e funcional de alguns elementos dentais anteriores por meio da confecção de restaurações diretas em resina composta. A paciente relatou insatisfação do seu sorriso.	Foram utilizadas resinas compostas nanoparticuladas, realizando a técnica de estratificação para a obtenção de um resultado harmônico. O tratamento realizado conseguiu reproduzir a aparência estética e natural dos dentes, através de uma alternativa conservadora, rápida e com ótima relação custo-benefício quando comparada às técnicas indiretas.
Campos <i>et al</i> , 2021	Research, Society and Development	Realizar uma revisão bibliográfica da literatura sobre facetas diretas anteriores expondo suas vantagens e limitações em comparação com as facetas indiretas.	Foi possível verificar que através do aperfeiçoamento dos sistemas adesivos e das resinas compostas as facetas diretas podem restabelecer a cor, a forma e a funcionalidade dental, permitindo reabilitar estético funcionalmente os elementos dentários, harmonizando com os demais componentes orofaciais do paciente, mas é imprescindível que se faça um correto diagnóstico e aplique uma boa técnica para que consiga ter um resultado satisfatório. Conclui-se que facetas diretas em resina composta são eficientes para reabilitar elementos dentários, permitindo estética agradável, bem como a função adequada.
Oliveira <i>et al</i> , 2021	Research, Society and Development	Relatar um caso clínico de fechamento de diastemas através da técnica direta de resina composta guiado por enceramento diagnóstico.	A reabilitação estética através da técnica direta em resina composta é uma excelente alternativa para o fechamento de diastemas, desde que realizados da maneira correta levando em consideração a habilidade do operador e a colaboração do paciente após o tratamento. O uso do enceramento diagnóstico foi primordial para se obter uma maior previsibilidade do tratamento juntamente com a guia palatina, que possibilitou a confecção das facetas de forma harmônica.
Cruz <i>et al</i> , 2021	Research, Society and Development	Descrever um caso clínico onde foi realizada a troca de facetas em resina composta nos elementos dentários anteriores superiores por novas facetas de resina em busca de adequação estética e anatômica e discutir acerca desse tratamento.	As facetas diretas em resina composta são uma ótima opção para solucionar insatisfações estéticas do sorriso, pois possuem preparos mais conservadores, custo acessível, podem ser realizadas em sessão única e oferecem possibilidade de reparo, além de outras vantagens. Seguindo tais princípios, é possível alcançar as expectativas do paciente sem que ele se frustre e necessite ir em busca de outro profissional para refazer o trabalho mal executado.
Zanchin <i>et al</i> , 2021	Clinical and laboratorial research in dentistry	Demonstrar a técnica de facetas diretas em resina composta. Utilizou-se guia de silicone em resina composta de forma direta para reabilitar uma paciente com múltiplos diastemas anterossuperiores.	A utilização da guia em silicone facilitou a confecção da concha palatina por já ter formato, comprimento e largura preestabelecidos no enceramento diagnóstico. Paciente, jovem, demonstrou bastante entusiasmo após o término do procedimento.

Borges <i>et al</i> , 2021	Repositório Institucional do Centro Universitário UNDB	Realizar uma revisão de literatura com artigos obtidos a partir de plataformas eletrônicas como Google Acadêmico, Scielo e Pubmed, sobre facetas diretas em resina composta, explorando a literatura científica atual sobre as indicações, contraindicações, vantagens, desvantagens e suas diferentes técnicas de confecção.	Concluiu-se que as facetas diretas em resina exigem do profissional esmero técnico para garantir o sucesso e a longevidade do procedimento, o que inclui atenção desde as fases diagnósticas até a finalização dos casos clínicos com excelência nas etapas de acabamento e polimento, culminando com a satisfação do paciente.
Barbosa <i>et al</i> , 2021	Research, Society and Development	Revisar a literatura sobre a Abordagem das técnicas restauradoras para realização de restaurações diretas em dentes escurecidos.	O grande desafio na confecção de facetas diretas em dentes escurecidos é o mascaramento do substrato alterado. Para minimizar esse efeito indesejado o profissional pode aumentar o desgaste dental, ou de forma mais conservadora, utilizar os opacificadores, definindo como resinas capazes de impedir a passagem de luz e mascarar cores indesejadas do substrato dental.
Silva <i>et al</i> , 2021	Revista Odontológica Integrativa do Centro Oeste	Relatar um caso de restabelecimento da estética do sorriso por meio de cirurgia periodontal associada a facetas em resina composta.	Uma abordagem multidisciplinar entre a periodontia e dentística é essencial para obtenção de um resultado ideal e que possua longevidade.
Oliveira <i>et al</i> , 2022	International Journal of Esthetic Dentistry	Discutir um relato de caso de uma paciente com múltiplos diastemas nos dentes anteriores superiores, apinhamento dentário e incisivos laterais coniformes corrigidos com tratamento ortodôntico e facetas diretas de resina composta. O planejamento digital foi a ferramenta utilizada para decidir as proporções dos dentes antes do tratamento ortodôntico e orientar o enceramento diagnóstico.	A resina composta direta é uma alternativa que permite previsibilidade, estética e possibilidade de ajustes, resultando em satisfação do paciente.
Souza, 2022	Google acadêmico	Avaliar como a resina composta pode ser uma excelente alternativa para confecção de facetas, bem como suas técnicas, vantagens e desvantagens, na reabilitação do sorriso.	Dentro das limitações deste estudo, pôde-se observar que a resina composta é um excelente material restaurador por suas propriedades físicas e mecânicas, e com o avanço de materiais e técnicas que permitem a reabilitação do sorriso, a confecção de facetas diretas se destacou por proporcionar aprimoramento estético e funcional, devido à sua natureza conservadora, por preservar a estrutura dentária e ter boa relação custo/benefício, resistência, bons resultados estéticos em curto período de tempo, possibilidade de reparo fácil, facilidade de polimento e repolimento.
Brito <i>et al</i> , 2022	Research, Society and Development	Apresentar a revisão de literatura acerca das indicações de uso e longevidade da faceta de resina composta direta e indireta. Para isso, realizou uma revisão de literatura Narrativa, conduzida por meio plataformas de sites de pesquisa.	A faceta de resina composta (direta ou indireta) é uma alternativa viável para reabilitação oral, onde se faz necessário o conhecimento prévio do que será realizado no procedimento. O resultado e sua sobrevivência dependem do uso de materiais de qualidade, indicação assertiva do caso e execução do protocolo clínico conforme as orientações de cada fabricante, tão logo o paciente deve colaborar com a higiene bucal e acompanhamento de manutenção das facetas.
Alves <i>et al</i> , 2022	Revista Cathedral	Discorrer sobre as indicações e técnicas para a aplicação de resinas compostas diretas.	As facetas podem ser realizadas por meio de duas técnicas distintas, sendo elas: técnica direta e indireta. Na técnica indireta pode-se destacar como material de escolha as porcelanas e cerâmicas. A técnica direta utiliza a resina composta como material restaurador, a qual apresenta vantagem de proporcionar morfologia dentária adequada, cor propriedades óticas como a translucidez e opacidade, além de resistência mecânica em casos de fratura e desgastes.

Silva <i>et al</i> , 2022	Facit Business and Technology Journal	Demonstrar técnicas, e indicações para realização das facetas diretas.	As facetas diretas em resina composta sem desgaste ou minimamente invasiva é uma técnica que leva como benefícios um custo baixo, pouco tempo de trabalho podendo ser realizada em única sessão se o paciente estiver dentro dos parâmetros para fazer as facetas diretas, por isso, o diagnóstico prévio deve ser minucioso, como planejamento fotográfico, moldagens, e a observação das características morfológicas e anatômicas dos pacientes.
Pádua <i>et al</i> , 2022	Revista Multidisciplinar do Nordeste Mineiro.	Aprofundar o conhecimento sobre o uso de faceta de resina composta, bem como sua eficácia e vantagens e limitações, além de discutir as características das resinas compostas necessárias para restaurações estéticas, identificar as vantagens e limitações no uso de faceta de resina composta e discutir fatores que podem interferir na longevidade das resinas compostas.	Facetas diretas em resina composta, se torna claro, que este é um procedimento menos dispendioso para o paciente. Será finalizado, em um tempo menor que as facetas indiretas em porcelana, possui uma maior preservação da estrutura dentária saudável, envolvendo uma indicação de preparo apenas em esmalte, além do custo financeiro reduzido quando comparada as facetas indiretas. Mostra-se como excelente alternativa reabilitadora oral, de característica estética, funcional, social, financeira, e preservadora do substrato dentário.
Muniz <i>et al</i> , 2022	Research, Society and Development	Discutir um relato de caso clínico referente ao impacto da reabilitação oral na qualidade de vida por meio de facetas em resina composta, com auxílio de modelos de estudo através do enceramento diagnóstico e guia de silicone.	O tratamento mostrou cumprir sua função satisfatoriamente ao recuperar a harmonia do sorriso, devolvendo ao paciente a estética objetivando a cumprir as expectativas e devolver a função mastigatória de maneira rápida e com um baixo custo.
Caetano <i>et al</i> , 2022	Scientia Generalis	Avaliar a importância da técnica de faceta direta na estética do sorriso	Na execução de faceta direta em resina composta o planejamento favorece a técnica estratificada, possibilitando menor tempo de trabalho e proporcionando maior preservação de tecidos dentários, além de previsibilidade do resultado. E possibilita o restabelecimento estético e funcional dos dentes com baixo custo.
Santos <i>et al</i> , 2022	Research, Society and Development	Analisar as principais técnicas utilizadas no procedimento de facetas em resina composta, avaliando suas indicações, limitações e atualizações, priorizando a saúde e harmonia bucal dos pacientes.	Entende-se que assim como qualquer tratamento, é necessário a realização de um planejamento adequado prévio para indicar a técnica e o tratamento apropriado de forma individualizada, pois muitos autores asseguram que as abordagens menos invasivas trazem resultados mais seguros e eficazes.
Froes, 2022	Biblioteca Digital de Monografias	Comprovar a eficácia do tratamento de dentes escurecidos utilizando facetas diretas em resina composta.	Foi possível constatar que do uso de facetas em resina diretas é uma alternativa de tratamento eficaz para melhorar a estética e manter a função de dentes escurecidos promovendo satisfação ao paciente e devolvendo seu bem-estar.
Ferreira <i>et al</i> , 2022	Research, Society and Development	Enfatizar a importância da utilização da técnica da muralha na resistência mastigatória, utilizando resina composta para preencher o espaço interdental.	Portanto, pode-se afirmar que o tratamento proposto para o fechamento de diastema, obtém resultado satisfatório restabelecendo forma, estética, autoestima e restaurando função e a fonética; uma vez que, um sorriso harmonioso melhora as oportunidades sociais e eleva a autoestima.
Pereira <i>et al</i> , 2023	Revista de Estudos Multidisciplinares	Relatar um caso clínico realizado na clínica escola de Odontologia UNDB de facetas associada a clareamento externo de dente tratado endodonticamente. E secundariamente apontar técnicas eficazes a serem empregadas na confecção de facetas.	A associação de duas técnicas de clareamento aos procedimentos restauradores diretos, como as facetas, permitiu a obtenção de padrão esteticamente favorável, necessário à satisfação do paciente, trazendo um resultado satisfatório e eficaz ao paciente.

Fonte: Autores (2023).

Inicialmente é de suma importância que antes de qualquer procedimento clínico, o profissional tenha o conhecimento das técnicas e indicações para assim poder manusear os diversos materiais restauradores, antecedido de uma anamnese eficaz,

exame clínico e fotografias da face e sorriso para que o tratamento seja feito de forma individualizada, e assim podermos repassar ao paciente a correta indicação do tratamento. Com isso a opção da técnica restauradora dependerá exclusivamente do paciente e do seu caso, visando buscar suas particularidades individuais. (Pádua et al.,2022)

Diante disso, Ferreira et al., (2022), relata que as resinas compostas se formam através de uma matriz orgânica, inorgânica, sistema iniciador e agente de união. Sendo a matriz orgânica formada por monômeros e em seguida transformadas em polímeros. A respeito do tipo de carga das resinas compostas, é permitido distinguir o tamanho médio das partículas em: micropartículas, híbridas e nano particuladas. Além de que, a composição das resinas compostas pode ser especificada de acordo com o tamanho, tipo de partículas de carga e de matriz orgânica. É importante distinguir as suas diferenças, as resinas híbridas apresentam em sua composição dois tipos diferentes de partículas, a sílica coloidal e partículas de vidro, o tamanho de suas partículas variam de 0,05 µm a 5 µm proporcionando uma lisura satisfatória, boa resistência, podendo ser usadas tanto em dentes anteriores quanto em posteriores. Já as resinas nanoparticuladas possuem suas partículas ainda menores, sendo 0,02 µm o que proporciona ainda mais lisura na superfície, garantindo assim, um excelente polimento e brilho, com alta propriedade mecânica.

Esse mesmo autor cita em seu estudo de revisão de literatura que o isolamento absoluto é infalível para que a técnica direta em resina composta seja executada. Portanto, com esse processo é possível controlar a umidade em que o meio bucal apresenta limitando o risco de aderência com a salivagem. Além disso, o isolamento absoluto proporciona uma melhor cobertura dos tecidos moles facilitando assim a visualização do campo a ser trabalhado.

Reis et al., (2018), através de um estudo de caso clínico apresentou uma paciente em que relatava descontentamento em relação a estética do seu sorriso. Foi observado alteração na cor, forma e alinhamento dos dentes. A partir deste diagnóstico, foi realizado nas primeiras sessões clareamento de consultório e em seguida foram confeccionadas as facetas em resina composta direta nos elementos anteriores. E com isso explica que para obter sucesso na técnica restauradora escolhida é necessário um correto planejamento, podendo ser facilitado através de um planejamento reverso, sendo confeccionado por um enceramento diagnóstico e o ensaio restaurador intraoral, conhecido também como mock-up. Ele reproduz com detalhes o aspecto funcional e estético para o paciente. É uma técnica reversível sendo possível de ser confeccionada diretamente sobre os elementos dentários do paciente por meio da utilização de resina bis-acrílica que é uma resina formada por uma base catalisadora manipulada pelo sistema de ponta de auto mistura tendo uma ativação química e como vantagem uma alta qualidade funcional e estética, facilitando a etapa de acabamento e polimento e apresentando boa aderência aos dentes.

Silva et al., (2021) apresenta em seu estudo um caso clínico de uma paciente jovem se queixando de insatisfação estética do sorriso. Observa-se a presença de sorriso gengival no caso. Inicialmente foi realizado todo o protocolo fotográfico para análise da face, dentolabiais e intraorais. Através destas verificou-se que a paciente possuía um excesso vertical de maxila, grande exposição gengival ao sorriso, restaurações fraturadas e ausência de guias de desoclusão. Como tratamento inicial o autor propôs cirurgia ortognática e ortodontia, porém a paciente escolheu outro tratamento que havia sido proposto que foi a cirurgia periodontal para aumento de coroa clínica e instalação de facetas em resina composta e assim foi realizado todo o planejamento estético do sorriso. Após o período de pós-operatório a paciente deu início a parte reabilitadora com a realização das facetas em resina composta dos elementos 15 ao 25. Começando a partir do escaneamento intraoral e na sequência o enceramento digital foi impresso para que pudesse confeccionar a guia de silicone palatina servindo como método facilitador nesta etapa. Em seguida realizou-se todos os processos, como: isolamento absoluto, condicionamento ácido 30 segundos em esmalte com ácido fosfórico 37% e lavagem por 60 segundos, aplicação de sistema adesivo universal (Single Bond Universal, 3M ESPE), e fotoativado por 20 segundos. As facetas foram feitas com resina composta nano particulada (Z350 XT 3M ESPE). Após remoção do isolamento absoluto foi realizada as etapas de acabamento e polimento. Desse modo, este estudo mostrou a importância da abordagem multidisciplinar na odontologia para um correto diagnóstico, planejamento e finalização do caso, bem como o conhecimento de todas as técnicas e a correta indicação para cada caso.

Como vantagem a técnica direta em resina composta apresenta uma estética favorável, técnica minimamente invasiva, menor desgaste, boa longevidade, menor custo, maior manejo de cor e forma, ausência das etapas laboratoriais, técnica rápida e com a chance de ser reversível para casos em que não foi obtido o resultado esperado ou caso seja necessário corrigir mudanças futuras que porventura venham a acontecer (Silva et al., 2021).

Santos et al., (2022) relatou algumas desvantagens da resina composta sendo a substituição devido ao desgaste do material, a perda da morfologia anatômica e por não manter uma estabilidade de cor a longo prazo. Para (Borges, 2021) quando se compara as facetas de resina composta direta e as facetas de cerâmica, a técnica direta encontra-se em desvantagem pois existe uma maior possibilidade de manchamento e pigmentação, diminuição da lisura superficial e apresenta-se mais propenso a trincas e fraturas. Para Cruz et al., (2021) a etapa de acabamento e polimento acaba sendo negligenciada, mas é uma etapa fundamental que garante maior longevidade das restaurações e facetas estéticas mimetizando as semelhanças dos dentes naturais. Além disso, o polimento devolve benefícios a saúde do periodonto tornando assim uma superfície dentária lisa e polida.

O autor mostra ainda que esta etapa deve ser feita na sequência correta para que se obtenha resultados almejados. Na etapa de acabamento é onde ocorre a remoção dos excessos de resina composta, definindo a anatomia semelhante dos dentes naturais. Na etapa de texturização ocorre a representação de traços superficiais dos elementos dentários. Por fim, é realizado o polimento, onde ocorre o alívio da rugosidade, resultando em um aspecto liso.

Em seu estudo Froes, (2022) relata que as resinas compostas nano particuladas apresentam as melhores propriedades de fluorescência e opacidade, propiciando ao elemento dentário o mais semelhante da sua forma natural. Além do que, mostram uma melhor estabilidade de cor, polimento superficial e resultado estético favorável. Também propiciam um procedimento minimamente invasivo e com menor contração de polimerização.

Quando se trata de casos clínicos com a queixa de dentes escurecidos, deve-se levar em conta que este acontecimento pode ocorrer de forma natural ou por alguns fatores denominados fatores extrínsecos (manchas externas que são causadas de forma direta ou indireta por hábitos associados ao consumo excessivo de algum alimento que tenha a pigmentação escura, por exemplo, café, chá, vinho tinto bem como hábitos de higiene do paciente) e fatores intrínsecos (manchas internas relacionadas a idade, alteração no formato do dente, genética, traumas, uso de antibióticos específicos). Esta queixa de dentes escurecidos realmente tem um grande comprometimento estético resultando em manchamentos nos elementos e para isso pode ser solucionado com a alternativa das facetas diretas podendo minimizar através dos compósitos resinosos opacificando com corantes ou resinas compostas opacas para que as manchas escurecidas fiquem homogêneas (Barbosa et al., 2021)

Sobre preparar o dente ou não, dependerá da consulta inicial após todo o planejamento do paciente juntamente com a análise dos protocolos fotográficos que levarão ao resultado de um planejamento final. Geralmente realiza-se a confecção de preparos para dentes com escurecimento de cor, dentes vestibularizados ou levemente girovertidos, sendo as características base para o preparo as mesmas observadas para as facetas indiretas a exceção do preparo incisal que raramente é requerido. Ressaltando que deverá ser de forma minimamente invasiva, por isso faz-se o uso de pontas diamantadas. Utiliza-se brocas tronco-cônicas de extremo arredondado 2135 ou 4138, prevendo um preparo mais simples. E para controlar a quantidade correta de desgaste são realizados guias de silicone baseado no enceramento diagnóstico ajudando tanto da fase do preparo quanto na incrementação da resina (Borges, 2021).

Sobre a etapa de manutenção deve sempre deixar o paciente ciente de que a cor e a textura das resinas poderão sofrer modificações e com isso consultas regularmente ao dentista devem ser parte do tratamento a fim de minimizar esses efeitos. Além da visita odontológica, a higienização deve ser sempre aliada para obter maior longevidade das facetas em resina (Muniz et al., 2022). A respeito da durabilidade das resinas compostas está diretamente correlacionada com a contribuição do paciente, tornando-se fundamental a correta higienização e visitas odontológicas com o intuito de impedir quaisquer mudanças de cores, texturas e desgastes na resina composta. (Ferreira et al., 2022).

Em seu pensamento (Cruz et al., 2021) afirma que é possível obter restaurações estéticas minimamente invasivas devido ao enriquecimento das técnicas e materiais restauradores permitindo a preservação da estrutura dentária sadia.

4. Conclusão

Portanto, perante todos os avanços da Odontologia restauradora, a técnica da faceta em resina composta direta se apresenta como uma ótima opção de tratamento reabilitador. São eficientes para a reabilitação de elementos dentários como forma, alterações cromáticas, devolvendo a funcionalidade, fonética e estética.

Sendo assim, para que se alcance um resultado estético e funcional desejado faz-se necessário que o cirurgião-dentista domine todo o conhecimento das técnicas e sua correta indicação para que possa ser feito um planejamento prévio individualizado para cada paciente.

A resina composta então, nos mostra um tratamento reabilitador acessível, considerando seu preparo mais conservador, (quando necessário), boa longevidade, praticidade de muita das vezes ser realizado em sessão única, baixo custo quando comparado as demais técnicas e que promove uma excelente alternativa estética e funcional proporcionando a harmonia do sorriso e o bem-estar do paciente.

Entretanto, faz-se necessários que novos estudos sejam realizados para aprofundarem ainda mais nos conhecimentos das técnicas para que haja a melhor indicação de tratamento reabilitador ao paciente, atendendo as expectativas de um sorriso considerado ideal.

Referências

- Alves, L. D., Peres, C. S. S., & Lima, M. C. (2022). Faceta direta em resina composta: indicação e técnica. *Revista Cathedral*, (4)1, ISSN 1808-2289.
- Araujo, E., & Perdigão, J. (2021). Anterior Veneer Restorations - An Evidence-based Minimal-Intervention Perspective. *J Adhes Dent*, 7;23(2):91-110. [10.3290/j.jad.b1079529](http://dx.doi.org/10.3290/j.jad.b1079529).
- Barbosa, S. J., Neres, D. A. L. A., & Amaral, S. A. S. Abordagem restauradora direta em dentes escurecidos: revisão de literatura. *Research, Society and Development*, 10(15). <http://dx.doi.org/10.33448/rsd-v10i15.23130>
- Borges, F., J. (2021). *Trabalho de Conclusão de Curso (TCC) em Odontologia. Faceta direta em resina composta: uma revisão de literatura*. <http://repositorio.undb.edu.br/bitstream/areas/476/1/JOICIANE%20FERRAZ%20BORGES.pdf>
- Borges, S. D. H. M., Bezerra, M. I., Brito, A., & Almeida, L. (2019). Faceta direta em resina composta: relato de caso clínico. *Revista de iniciação científica em odontologia*, 17(2): 111-118.
- Brito, D. O. A. J., Ferreira, S. D. V., & Yamashita, K. R. (2022). Indicações e longevidade das facetas de resina composta: revisão de literatura. *Research, Society and Development*, 11(13). <https://doi.org/10.33448/rsd-v11i13.35738>
- Caetano, P. C., & Nascimento, F. (2022). Importância da técnica de faceta direta na estética do sorriso: revisão narrativa. *Scientia Generalis*, 3(2): 2675-2999
- Cruz, I. A., Brandão, L. G., Silva, A. E. G., Rosa, S. C. M. J., & Melo, A. D. I. P. (2021). Troca de facetas em resina composta insatisfatórias, buscando adequação anatômica e estética: relato de caso. *Reserach, Society and Development* 10(14).
- Cruz, C. A. G., Bezerra, B. R., & Pereira, S. D. M. T. (2021). Esthetic harmonization of front Upper teeth using composite resin: a clinical case report. *Revista Gaúcha de Odontologia*, 69, e2021011. <https://doi.org/10.1590/1981-86372021001120190093>
- Campos, D. G. M. K., Rodrigues, A. R., Figueiredo, C. D. M. H. C., Guenes, T. M. G., Alves, G. S. A. M., Rosendo, A. R., Penha, D. S. E., Nogueira, L. P., Dantas, O. V. M., & Medeiros, D. M. D. A. L. (2021). Facetas diretas anteriores: uma revisão de literatura. *Reseach, Society and Development* 10(6), e 48910615729. <https://doi.org/10.33448/rsd-v10i6.15729>
- D'Onofre, P. L., Câmara, J. V. F., Paiva, R. V. de, Pereira, G. D. D.S., & Capillé, C. L. (2020). Faceta direta em resina composta como técnica restauradora minimamente invasiva para harmonização do sorriso. *Research, Society and Development*, 9(8), e123985437.
- Dias, P., Silva, F. R. N., Martins, M. D. V., SANTOS-FILHO, F. D. C. P., Silva, C. P. U., & Silva, F. C. (2020). Aesthetic restoration using composite resin in teeth with inactive carious lesions: a conservative and predictable approach. *Revista Gaúcha de Odontologia*, 68 e20200052. <https://doi.org/10.1590/1981-863720200005220180101>
- Ferreira, C. F. D. P. A., Alves, R. S. P., Costa, S. D. M. C., Teles, S. D. D., Dias, M. C. D. G. M., Lima, A. M. M., Costa, K. S., & Meira, F. D. G. (2022). Fechamento de diastema com resina composta utilizando a técnica da muralha: revisão de literatura. *Reserach, Society and Development* 11(16), e 293111638414. <https://doi.org/10.33448/rsd-v11i16.38414>

- Froes, F. C. C. (2022). *Trabalho de Conclusão de Curso (TCC) em Odontologia. Facetas diretas em dentes escurecidos: do preparo a restauração*. <https://monografias.ufma.br/jspui/bitstream/123456789/6094/1/CARLOSC%e3%89SARFREIREFROES.pdf>
- Geštakovski, D. (2019). The injectable composite resin technique: minimally invasive reconstruction of esthetics and function. Clinical case report with 2-year follow-up. *Quintessence international (Berlin, Germany. 1985)*, 50(9), 712–719. <https://doi.org/10.3290/j.qi.a43089>
- Guerra, M. L. R. S., Venâncio, G. N., & Augusto, C. R. (2017). Fechamento de diastemas anteriores com resina composta direta: relato de caso. *Revista da faculdade de odontologia de lins*, 27(1), 63–68
- Korkut, B. (2018). Smile makeover with direct composite veneers: A two-year follow-up report. *Journal of dental research, dental clinics, dental prospects*, 12(2), 146–151. <https://doi.org/10.15171/joddd.2018.023>
- Muniz, A. D. B. M., Santillo, H. M. P., Anjos, D. A. H., Manzi, L. R., Muniz, F. I. C., Assis, G. D. M. P. J., Carvalho, D. F. C. C. M., & Santos, D. S. M. (2022). Reabilitação oral com facetas de resina composta e influência na qualidade de vida – relato de caso. *Research, Society and Development* 11(3), e23611326467. <https://doi.org/10.33448/rsd-v11i3.26467>
- Oliveira, A. A., Vale, G. A., Almeida, L. D. M., Saltarello, R. C., & Veríssimo, C. (2022). Multidisciplinary approach for the closure of multiple diastemata with composite resin. *The international journal of esthetic dentistry*, 17(3), 308–322.
- Oliveira, E. O. D. M. L., Bezerra, N. R., Carmo, D. T. F., Meira, F. D. G., Sá, D. L. J., & Ramalho, O. L. (2021). Fechamento de diastema pela técnica direta em resina composta: relato de caso clínico. *Research, Society and Development* 10(16) e431101624060.
- Pádua, M. C. G. A., Tannús, S. M. G., Campioni, F. L. da S. & da Silva, R. C. D. Fatores de sucesso para faceta direta: revisão de literatura. *Revista Multidisciplinar do Nordeste Mineiro* (7) ISSN 2178-6925
- Pereira, C. M. G., Feitosa, C. D., Pereira, C. M. O., Araújo, D. C. G., Silva, D. B. C. B., & Lago, S. C. (2023). Facetas em resina composta associado a clareamento externo de dente escurecido endodonticamente: relato de caso. *Revistas de estudos multidisciplinares* 3(1) ISSN 2238-7897
- Ritter, V. A., & Fahl, N. (2020). Composite veneers: The direct-indirect technique revisited. *Clinical and Scientific Director*. 10.1111/jerd.12696
- Reis, G. R., Oliveira, L. P. M., Vilela, A. L. R., & de Sousa Menezes, M. (2018). Mock-up: Previsibilidade e facilitador das restaurações estéticas em resina composta. *Revista Odontológica do Brasil Central*, 27(81),105-111.
- Silva, D. N. S., Silva, D. B. G. E., & Yamashita, K. R. (2022). Facetas de resina composta com mínimo desgaste: revisão de literatura. *Facit business and technology jornal*, 1(35) ISSN 2526-4281
- Silva, D. J. B., Santos, D. A. M., Oliveira, D. G. T., Vaz, M. M., & Almeida, D. N. L. (2021). Transformação de sorriso envolvendo cirurgia plástica periodontal e facetas em resina composta: relato de caso. *Revista Odontológica Integrativa do Centro Oeste* 1(1)
- Souza, D. V. L. D. (2022). *Trabalho de Conclusão de Curso (TCC) em Odontologia. Utilização da resina composta para confecção de faceta*. <https://dspace.uniceplac.edu.br/handle/123456789/1909>
- Santos, D. F. A., Alves, S. D. T., & Oliveira, R. D. R. P. (2022). Resina anteriores: um alerta para as negligências profissionais de sobretratamento e uma nova abordagem restauradora na construção do sorriso. *Research, Society and Development* 11(14) e373111436497 <https://doi.org/10.33448/rsd-v11i14.36497>
- Souza, M. T., Silva, M. D., & Carvalho, R. (2018). Revisão integrativa: o que é e como fazer. *Einsten*.8(1Pt 1):102-6. https://edisciplinas.usp.br/pluginfile.php/2457114/mod_resource/content/1/Revisão%20integrativa%20o%20que%20é%20e%20como%20fazer.pdf
- Yanikian, C. R. F., Yanikian, F., Sundfeld, D., Lins, R. B. E., & Martins, L. R. M. (2019). Direct composite resin veneers in nonvital teeth: a still viable alternative to mask dark substrates. *Operative Dentistry* 44(4) E159-E166
- Zanchin, C., Almeida, D. L., Santos, D. B. E., Andrade, D. S. G., Naufel, S. F., & Schmitt, L. V. (2021). Reabilitação anterosuperior com a técnica direta em resina composta. *Clinical and Laboratorial Research in Dentistry*. <http://dx.doi.org/10.11606/i>