

Sequência clínica de prótese parcial fixa metalocerâmica em área estética: Relato de caso

Clinical sequence of metal-ceramic fixed partial prosthesis in an aesthetic area: Case report

Secuencia clínica de prótesis parciales fijas metal-cerámica en un área estética: Reporte de caso

Recebido: 28/06/2023 | Revisado: 10/07/2023 | Aceitado: 12/07/2023 | Publicado: 16/07/2023

Evelin Freire de Lima

ORCID: <https://orcid.org/0009-0001-6575-4140>
Universidade Tiradentes, Brasil
E-mail: evelinfreire.lima@gmail.com

Hellen Ketlyn Passos Santana

ORCID: <https://orcid.org/0009-0006-3138-2074>
Universidade Tiradentes, Brasil
E-mail: hellen_ketlynpassos@icloud.com

José Lacerda Chagas Neto

ORCID: <https://orcid.org/0000-0001-6262-0625>
Universidade Tiradentes, Brasil
E-mail: joselacerda63@gmail.com

Thaysla Silva Gouveia

ORCID: <https://orcid.org/0009-0009-6894-0609>
Universidade Tiradentes, Brasil
Email: thaislasilvagouveia@gmail.com

Débora Siqueira Santos

ORCID: <https://orcid.org/0009-0003-4858-8456>
Universidade Tiradentes, Brasil
Email: deborasiqueiraaleixo@gmail.com

Stefhany Beatriz dos Santos

ORCID: <https://orcid.org/0009-0006-8771-0372>
Universidade Tiradentes, Brasil
E-mail: drstefhanydosantos@gmail.com

Max Dória Costa

ORCID: <https://orcid.org/0000-0001-9714-9976>
Universidade Tiradentes, Brasil
E-mail: maxdoriacosta@gmail.com

Resumo

A perda dentária envolve fatores emocionais, sociais, econômicos e psicológicos, que gera grande impacto na saúde e na qualidade de vida do indivíduo. A substituição de dentes ausentes pode ser feita através de próteses parciais removíveis (PPR), implantes, próteses parciais fixas (PPF) convencionais totalmente cerâmicas ou metalocerâmicas, entre outras. Diante disso, esse trabalho tem como objetivo descrever a sequência clínica de reabilitação estética com prótese parcial fixa metalocerâmica, descrevendo um relato de caso clínico, em que uma paciente do gênero feminino apresentava ausência dentária extensa em região anterior da maxila. Onde o tratamento proposto foi capaz de devolver função, saúde e melhoria na qualidade de vida, nos quesitos sociais, psicológicos e, principalmente, no bem-estar e elevação da autoestima.

Palavras-chave: Prótese parcial fixa; Ligas metalo-cerâmicas; Reabilitação bucal.

Abstract

Tooth loss involves emotional, social, economic and psychological factors, which generates great impact on the individual's health and quality of life. Removable partial dentures (RPD), implants, conventional fixed partial dentures (FPD) on teeth are used for replacing missing teeth. This study aims to report the aesthetic rehabilitation clinical sequence with Metal- ceramic Fixed Partial Dentures, describing a clinical case report, in which a female patient had tooth absence in the anterior region of the maxilla. The proposed treatment was able to return function, health and quality of life, social and psychological aspects improvement and, mainly, in well-being and elevation of self-esteem.

Keywords: Denture, partial, fixed; Metal ceramic alloys; Mouth rehabilitation.

Resumen

La pérdida de dientes involucra factores emocionales, sociales, económicos y psicológicos, lo que tiene un gran impacto en la salud y la calidad de vida del individuo. El reemplazo de dientes perdidos se puede hacer a través de dentaduras

parciais removíveis (PPR), implantes, dentaduras parciais fixas (PPF) convencionais em dentes entre outros. Por lo tanto, este estudio tiene como objetivo describir la secuencia clínica de la rehabilitación estética con prótesis metal-cerámica parcial fija, describiendo um informe de caso clínico en el que una paciente femenina tenía ausencia dental extensa en la región anterior del maxilar. El tratamiento propuesto fue capaz de devolver la función, la salud y la mejora en la calidad de vida, en cuestiones sociales y psicológicas y, principalmente, en el bienestar y la elevación de la autoestima.

Palabras clave: Dentadura parcial fija; Aleaciones de cerámica y metal; Rehabilitación bucal.

1. Introdução

A perda dentária é a finalização de um processo multifatorial que pode ter como etiologia fatores biológicos como a cárie, doença periodontal, patologias pulpares, trauma e câncer bucal, além de fatores não biológicos como a falta de acesso ao dentista, ao tipo de cuidado odontológico ofertado e a questões culturais e socioeconômicas; e pode impactar na saúde geral e na qualidade de vida dos indivíduos (Felton, 2009).

O tratamento com implantes dentários para dentes perdidos está bem estabelecido na literatura, entretanto, diante de uma condição desfavorável para substituição de dentes perdidos por implantes, seja por limitação clínicas locais, problemas sistêmicos ou condição financeira, faz-se necessária a escolha de tratamentos com prótese parcial removível ou fixa suportada em dentes adjacentes, respeitando os desejos do paciente, a relação estética e funcional, bem como suas condições sistêmicas e financeiras (Ajita et al., 2012; Coachman et al., 2009; Felton, 2009; Speaar, 2009; Heschil et al., 2009).

O sistema metalocerâmico apresenta excelente sucesso clínico e está disponível há mais de 50 anos, sendo confiável do ponto de vista mecânico, uma vez que a maior parte de suas falhas se relaciona aos fatores biológicos e insucessos estéticos devido à descoloração acinzentada ao redor dos tecidos moles ou devido à exposição da margem metálica (Denhy et al., 2010). Sendo consideradas padrão-ouro entre as próteses fixas convencionais e por essa razão são utilizadas para restaurar área estética em região anterior extensa, devido a otimização óptica da cerâmica com as propriedades mecânicas do metal e sua resistência, gerando bons resultados a longo prazo (Mikeli et al., 2015).

Para obter sucesso no tratamento reabilitador e atender às expectativas do paciente é necessário o correto diagnóstico, um bom planejamento e a correta sequência clínica. Dessa forma, cabe ao cirurgião dentista coletar todas as informações necessárias durante o exame, para que sejam organizadas, interpretadas e usadas na determinação do plano de tratamento (Pegoraro et al; 2016).

Os procedimentos clínicos e a sequência clínica realizada para a confecção de próteses fixas incluem: (1) diagnóstico e indicação adequada; (2) preparo dos dentes pilares; (3) instalação de provisórios; (4) manejo de tecidos moles; (5) afastamento gengival para moldagem; (6) informações adicionais de diagnóstico laboratorial; (7) prova da infraestrutura; (8) prova da cerâmica; (9) cimentação e controle posterior. Quando seguidos fielmente os princípios clínicos da reabilitação oral, o sucesso e a previsibilidade são alcançados (Lowe, 2002).

Diante do exposto, o objetivo do presente trabalho é relatar um caso de reabilitação anterior superior através da confecção de prótese fixa metalocerâmica dentosuportada, tendo como intuito proporcionar ao paciente estética, função, qualidade de vida e melhoria na autoestima. Com esse trabalho, pretende-se contribuir para o melhor conhecimento da confecção da prótese fixa e a importância da sequência clínica para obtenção de êxito e longevidade no tratamento.

2. Metodologia

O presente trabalho trata-se de um relato de caso clínico foi realizado na clínica odontológica da Universidade Tiradentes/Sergipe. Realizado de forma retrospectiva, descritiva (Pereira et al., 2018) e observacional, por coleta direta de dados por meio dos prontuários, entrevista com o paciente e resultados de exames complementares. Foram coletados os dados e avaliação verificando-se a necessidade de um tratamento multidisciplinar para posterior instalação da coroa total unitária.

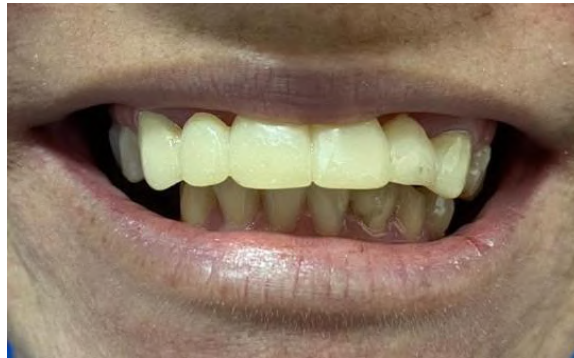Respeitando o sigilo e privacidade da paciente, obedecendo às diretrizes e critérios que constam na resolução 466/2012 do Conselho Nacional de Saúde (CNS), à paciente foi informada sobre o plano de tratamento e esclarecida dos riscos e benefícios do procedimento e, a mesma, assinou um Termo de Consentimento Livre e Esclarecido para registrar sua adesão ao trabalho.

3. Relato de Caso

Paciente do gênero feminino, P.P.S, 46 anos de idade, leucoderma, foi encaminhada para a Clínica Odontológica da Universidade Tiradentes (UNIT), para dar continuidade ao tratamento de reabilitação oral com prótese fixa metalocerâmica. Ao chegar na clínica, a paciente relatou que não conseguiu concluir o tratamento no curso de aperfeiçoamento em reabilitação oral. “Estou bem triste, pois queria finalizar logo o meu tratamento e poder comer sem medo da prótese soltar” (SIC).

Ao exame clínico intraoral, foi observado que a paciente possuía ausência das unidades dentárias na arcada superior, sendo as unidades 11, 12, 21 e 22, substituída por uma prótese parcial fixa provisória (PPFP) dentossuportada de canino a canino, confeccionada com resina acrílica, necessitando de reembasamento devido ao desgaste ocorrido ao longo do tempo. (Figura 1).

Figura 1 - Extra-oral frontal do sorriso.

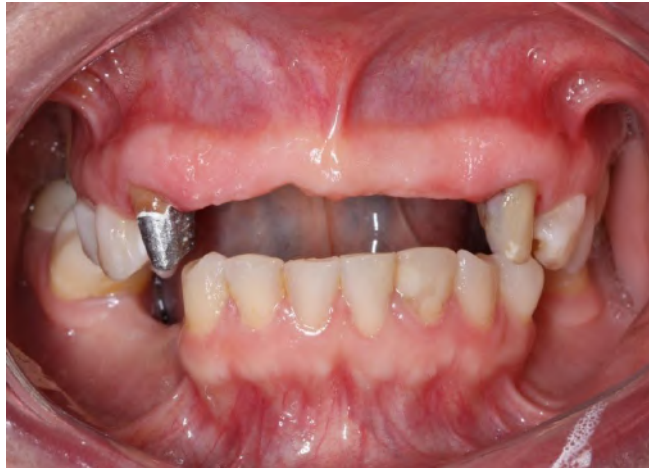

Fonte: Arquivo Pessoal.

Na Figura 1 deve-se observar a prótese parcial fixa provisória (PPFP) dentossuportada de canino a canino, confeccionada com resina acrílica.

Após remover a PPFP da boca da paciente (Figura 2), foi realizada a limpeza dos restos de cimento dos preparos e da PPFP, a realização dessa etapa é necessária a cada consulta. Em seguida, exame radiográfico para avaliação das unidades 13 e 23, notou-se a presença de pino metálico fundido na unidade 13 e tratamento endodôntico satisfatório nos dentes pilares (Figura 3A-B).

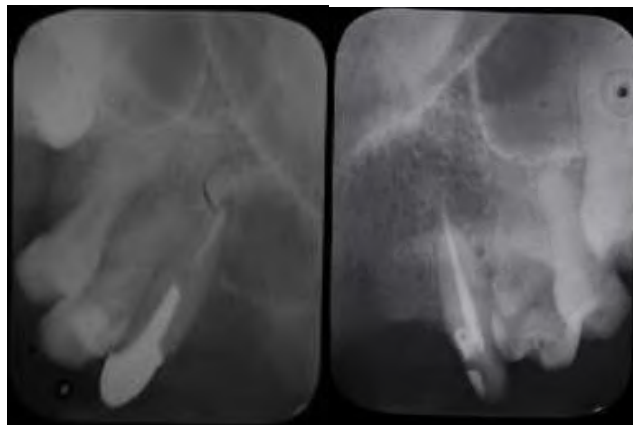
Figura 2 - Foto intra-oral.



Fonte: Arquivo Pessoal.

Na Figura 2 observa-se os preparos das unidades 13 e 23.

Figura 3 A - Exame radiográfico periapical unid. 13 **Figura 3 B** - Exame radiográfico periapical unid. 23



Fonte: Arquivo Pessoal.

Na Figura 3A e 3B nota-se a presença de pino metálico fundido na unidade 13 e tratamento endodôntico satisfatório nos dentes pilares.

Para a reabilitação protética deste caso clínico foi planejada a confecção da Prótese Parcial Fixa Metalocerâmica (PPFM), dando continuidade às etapas já iniciadas, estabelecendo assim, um plano de tratamento adequado a paciente com a seguinte sequência: (1) Repreparo das unidades 13 e 23 e reembasamento da prótese fixa provisória; (2) Moldagem com o fio retrator (3) Registro intermaxilar para montagem em articulador (4) Prova da infraestrutura metálica para solda; (5) Prova da infraestrutura soldada, moldagem de transferência e seleção da cor; (6) Prova da cerâmica com ajuste funcional e estético; (7) Cimentação definitiva da prótese fixa metalocerâmica (8) Controle Posterior.

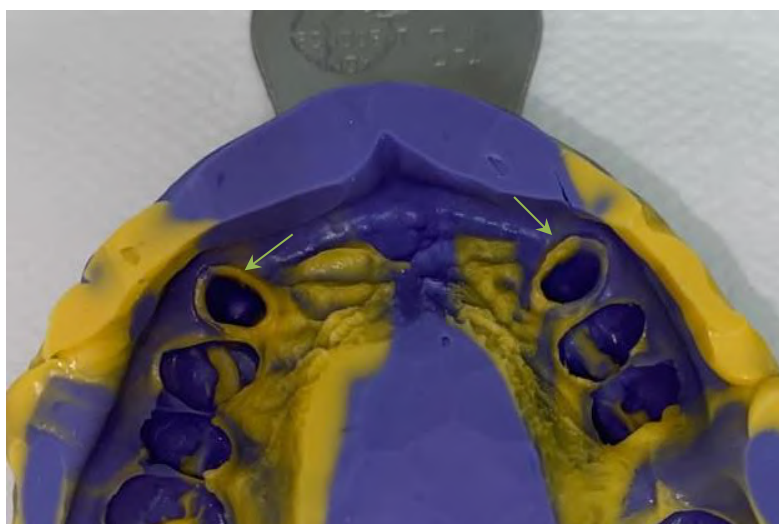
O tratamento foi iniciado com a remoção da Prótese Parcial Fixa Provisória (PPFP) com auxílio do saca prótese (Golgran, São Caetano do SUL/SP). Em seguida, repreparo das unidades 13 e 23 que se apresentavam insatisfatórios, tendo a necessidade de ajuste da margem cervical e paredes axiais para melhorar a retenção. Tal ajuste foi feito com broca diamantada cilíndrica com extremidades arredondadas (3216) (Kavo Burs, Joinville/SC) e término cervical do tipo chanfrado. Nesta mesma consulta foi realizado o reembasamento da PPFM, dando início com o isolamento dos dentes com pincel pêlo de marta 00

(kolinsky, Cotia/SP) e vaselina sólida (Rioquímica S.A/SP), utilizando a técnica de incremento pó e líquido com resina acrílica autopolimerizável (Pop dent 62, Pirassunga/SP) nas regiões de término cervical. Em seguida posicionou o provisório na região do preparo pressionando contra o tecido gengival, após a polimerização, fez-se marcações com grafite delimitando a região de término cervical para remoção dos excessos externos com peça reta e broca MaxCut (American Burs Kit Universal, Campinas/SP) e polimento com kit de polimento de resina acrílica da American Burs (American Burs Kit Universal, Campinas/SP) finalizando com a cimentação da PPFp, utilizando hidróxido de cálcio pasta/pasta (Dentsply sirona hydro c, Pirassunga/SP).

Na consulta seguinte, foram avaliados os tecidos periodontais que se encontravam sadios para a realização da moldagem com o fio retrator e silicona de adição (Futura ad nova dlf, Jacarepaguá /RJ) na técnica do fio duplo. Após a remoção do provisório e limpeza do preparo, utilizou-se a técnica de afastamento gengival com dois fios retratores (00-0,8mm e 000-0,5mm) (Untradent fio retrator ultrapak, Indaiatuba/SP) embebidos em solução hemostática Hemostop (Dentsply, Pirassununga/SP) inserindo primeiro o fio de menor diâmetro (000) (Ultrapak ultradent, Indaiatuba/SP), dentro do sulco periodontal abaixo do término cervical do dente preparado (13 e 23) com uma espátula de inserção de fio retrator 3079 (Millenium – golgran, São Paulo/SP) o qual foi mantido nessa posição durante todo o procedimento de moldagem e, em seguida, o segundo fio de maior diâmetro (00) (Ultrapak ultradent, Indaiatuba/SP), deixando-o exposto ao nível da gengiva marginal.

Depois da inserção dos fios, aplicou-se jato de ar e água levemente para retirar o excesso de solução hemostática e leves jatos de ar secando a região. Para realização da moldagem com silicona de adição (Dfl futura, AD/RJ) na técnica de passo único, o fio 00 (Ultrapak ultradent, Indaiatuba/SP) foi removido, e inserido o material leve da silicona com pistola de moldagem em toda região de término do preparo e dentes adjacentes, ao mesmo tempo o auxiliar, fez a mistura do material pesado (medidas iguais da base e do catalizador) colocando em toda extensão da moldeira metálica e levando à boca do paciente por 5 minutos. Após o tempo de presa, o molde (Figura 4), foi removido em golpe único e em seguida, desinfecionado com água corrente e pulverizando hipoclorito de sódio para análise dos detalhes relacionados ao término cervical.

Figura 4 – Molde do término cervical da arcada superior.



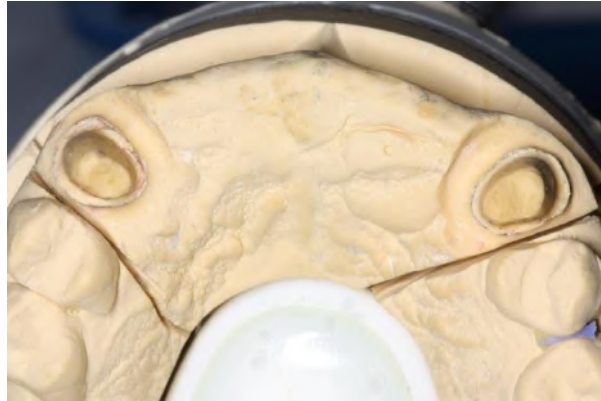Fonte: Arquivo Pessoal.

Na Figura 4 está o molde do término cervical da arcada superior com silicone de adição.

Finalizando o processo de moldagem, a PPFp foi cimentada com hidróxido de cálcio pasta/pasta (Dentsply sirona hydro c, Pirassunga/SP) e realizada a moldagem com alginato (Dentsply sirona jeltrate plus, Pirassununga/SP) tanto do arco superior com o provisório quanto do arco inferior com moldeiras de plástico (Maquira, Maringá/PR) vazado imediatamente com gesso

tipo III (Yamay, Atibaia/SP). Para confecção do modelo de trabalho do arco superior o molde em silicone de adição foi encaminhado para o laboratório de prótese onde foi vazado com gesso especial tipo IV (Dentsply durone IV, Petrópolis/RJ) (Figura 6) troquelizado e confeccionado o casquete para registro intermaxilar em resina acrílica vermelha (Duralay, Pirassumunga/SP).

Figura 5 – Modelo de gesso superior troquelizado com registro do termino cervical.

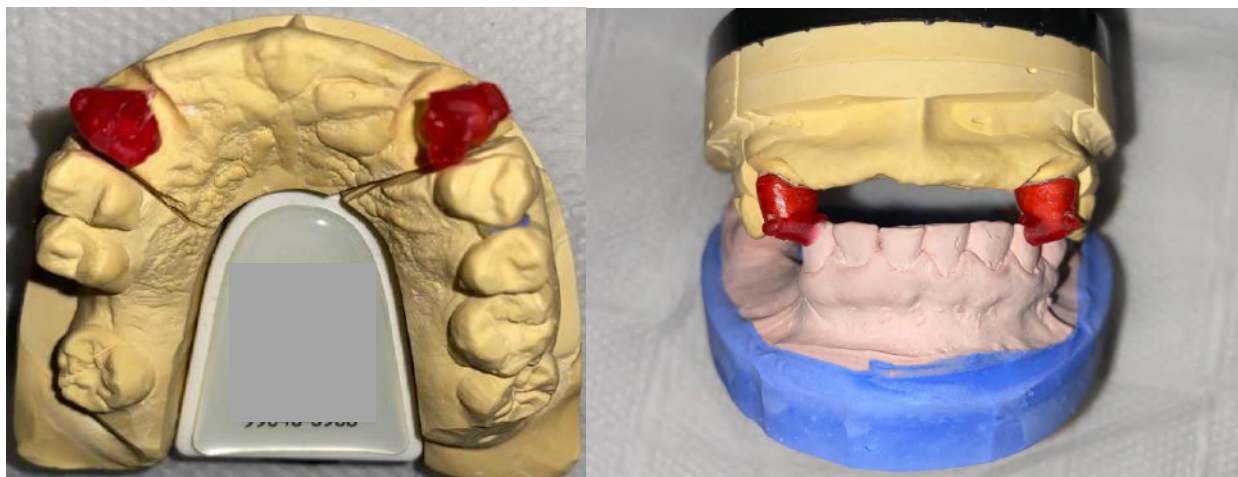


Fonte: Arquivo Pessoal.

Na Figura 5 observa-se o modelo vazado com gesso especial tipo IV e troquelizado.

Em outra consulta, executou-se o registro intermaxilar com os casquetes, visando a montagem dos modelos em articulador. Nessa fase, o provisório foi removido e com os preparos limpos, o casquete foi posicionado e avaliado o espaço intermaxilar entre as superfícies dos dentes antagonistas. Para registro, foi utilizado um pincel de ponta fina na técnica pó e líquido com resina acrílica vermelha (Duralay, Pirassumunga/SP), acrescentando pequenos incrementos no casquete visando copiar as faces incisais dos dentes antagonistas que foram previamente vaselinadas. O fechamento da mandíbula foi guiada para que ela ocluisse em máxima intercuspidação habitual (MIH) e após polimerização da resina acrílica vermelha os casquetes foram removidos e reposicionados nos modelos para montagem em articulador visando a confecção da infraestrutura metálica pelo laboratório de prótese. (Figura 6).

Figura 6 - Na esquerda, casquete em duralay no modelo de gesso superior. À direita registro intermaxilar com casquete em oclusão.

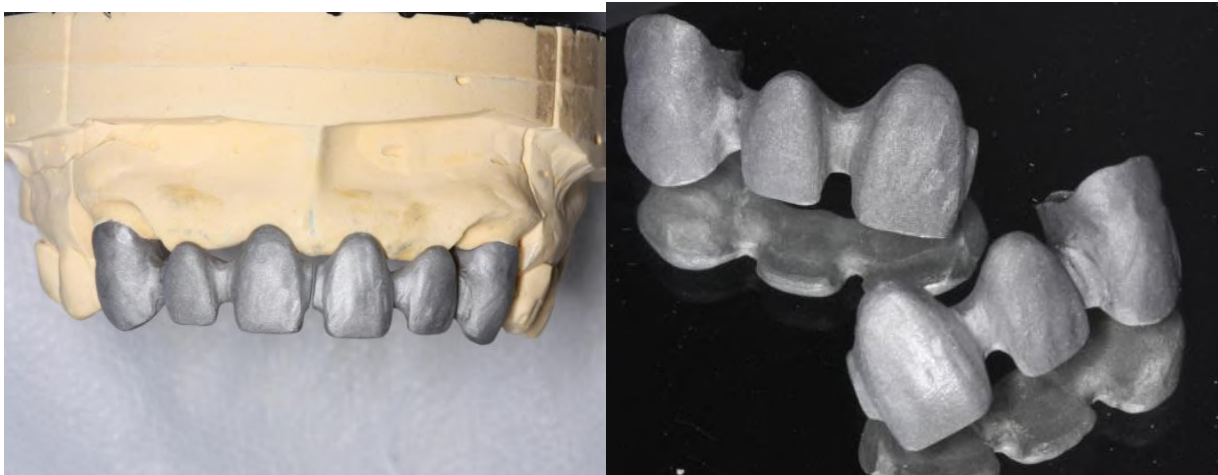


Fonte: Arquivo Pessoal.

Na Figura 6 está o registro intermaxilar com o casquete na oclusão.

Em outra sessão, realizou-se a prova da infraestrutura metálica seccionada (Figura 7) em cada retentor separadamente para a avaliação da adaptação interna e marginal com auxílio de sonda exploradora nº 5 (Golgran, São Caetano do SUL/SP), avaliação do espaço interoclusal para receber o revestimento da cerâmica e também o espaço para solda com película radiográfica. Em seguida, fez-se a união das duas partes com colocação de cera 7 (Imodonto, Pirassununga/SP) aquecida entre as duas superfícies com espátula 7 (Golgran, São Caetano do Sul /SP) preenchendo toda área a ser soldada, evitando que a resina acrílica, que será usada posteriormente para unir as partes, escoe e contamine a área. Feito isso, foi realizado a união entre retentores e pânticos com resina acrílica vermelha (Duralay, Pirassununga/SP) em volta da área a ser soldada, em região de incisivos centrais, após a polimerização, prosseguido reforçando a união com haste metálica em região de laterais e caninos, com resina acrílica (Duralay, Pirassununga/SP) (Figura 8) com o intuito de evitar alterações como perda de adaptação, seguindo com a remoção em posição para soldagem em laboratório.

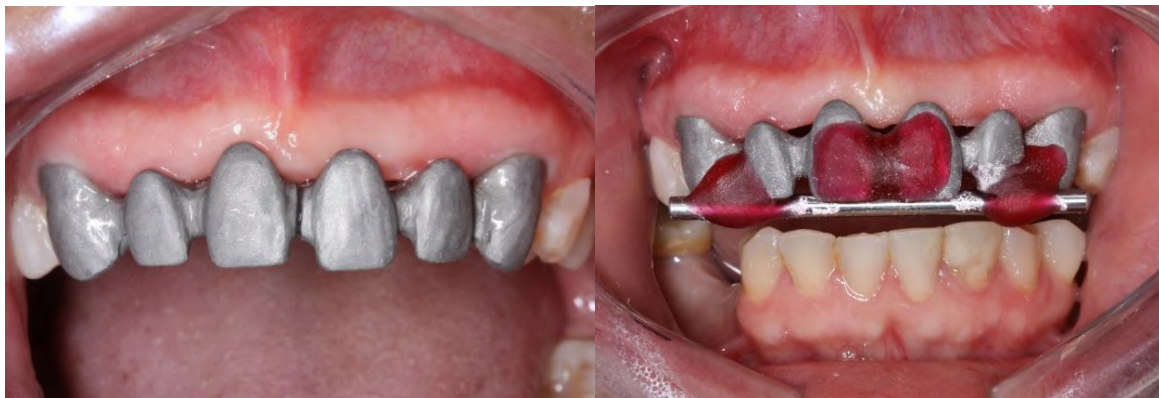Figura 7 - Na esquerda infraestrutura no modelo de gesso. À direita infraestrutura metálica seccionada.



Fonte: Arquivo Pessoal.

Na Figura 7 deve-se observar na esquerda infraestrutura no modelo de gesso, e à direita infraestrutura metálica seccionada.

Figura 8 - Na esquerda prova da IES em boca. À direita união dos pânticos e reforço da estrutura com haste metálica e resina acrílica vermelha.

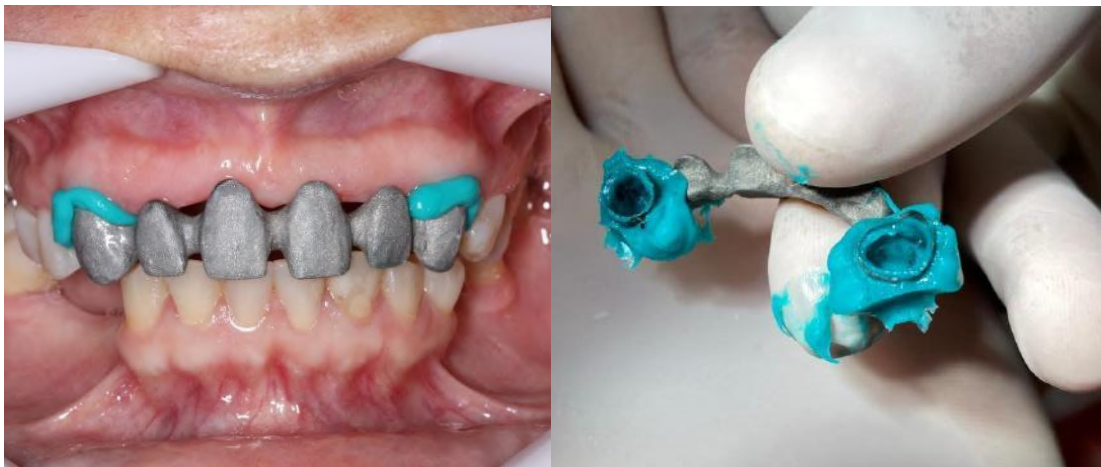

Fonte: Arquivo Pessoal.

Na Figura 8 na esquerda a prova da IES em boca, e à direita união dos pânticos e reforço da estrutura com haste metálica e resina acrílica vermelha.

Após receber a infraestrutura metálica já soldada, analisou-se o assentamento da infraestrutura nos dentes preparados e a adaptação marginal, a qual se apresentava retentiva internamente. Dessa forma, verificou-se a adaptação interna com silicone de condensação (fluida - do tipo leve) (Coltne, Rio de Janeiro/RJ), aplicamos o material em toda infraestrutura interna, levando à boca da paciente até pegar presa e registrando as áreas de maior retenção (Figura 9). Fez-se marcações com grafite nas regiões retentivas para realizar os desgastes internos com broca transmetal (Prima dental, Rio de Janeiro) tendo como objetivo a melhoria da adaptação interna.

Figura 9 - Na esquerda, avaliação da adaptação interna da IEs ao dente preparado. À direita presença de contatos, marcados com grafite para remoção com broca transmetal.

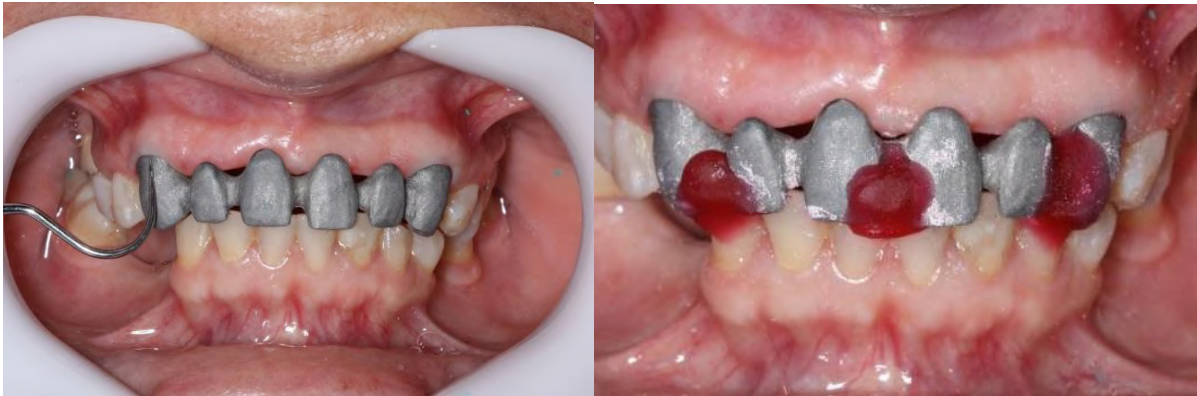

Fonte: Arquivo Pessoal.

Na Figura 9 verificou-se a adaptação interna com silicone de condensação.

Após executar essa etapa, avaliou-se a adaptação marginal com sonda exploradora nº5 (Golgran, São Caetano do Sul/SP) em angulação de 45 graus, dessa forma, observou-se que não havia presença de degrau negativo e nem positivo em relação à infraestrutura metálica. Verificado a adaptação e constatado o espaço intermaxilar, foi realizado o registro oclusal, utilizando pincel de ponta fina na técnica pó e líquido com resina acrílica vermelha (Duralay, Pirassumunga/SP), acrescentando pequenos incrementos na região palatina da infraestrutura e vaselina nas faces incisais dos dentes antagonistas, o fechamento da mandíbula foi guiada para que ela ocluisse em máxima intercuspidação habitual (MIH) e aguardada polimerização da resina (Figura 10).

Figura 10 - Na esquerda, avaliação da adaptação marginal. À direita registro intermaxilar com IEs soldada.

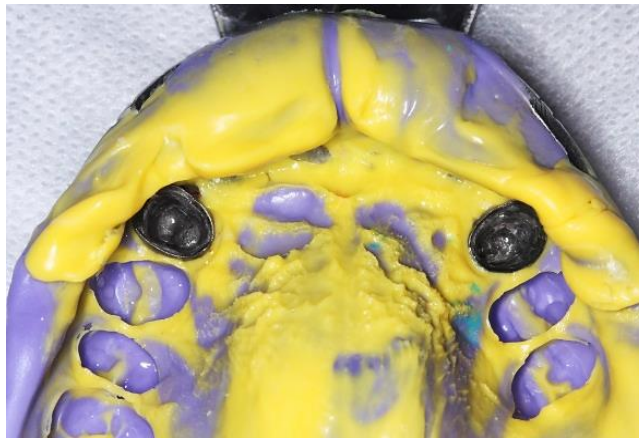

Fonte: Arquivo Pessoal.

Na Figura 10 o registro oclusal com resina acrílica vermelha.

Ainda na mesma consulta, com a infraestrutura posicionada em boca, executamos a moldagem de transferência com moldeira metálica e silicona de adição (Futura ad – nova DLF, Jacarepaguá/RJ) (Figura 11), além de realizar a seleção da cor com a escala Vita para aplicação da cerâmica em laboratório. A cor de escolha foi A2 (Escala vita classical), enviando o molde ao laboratório para a obtenção do modelo e aplicação da cerâmica na IEs.

Figura 11 - Moldagem de transferência com infraestrutura metálica.

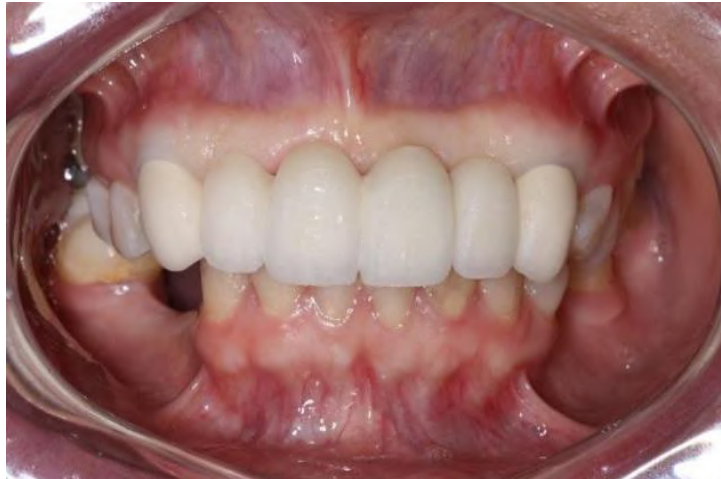

Fonte: Arquivo Pessoal.

Na Figura 11 a moldagem de transferência com moldeira metálica e silicone de adição.

Ao receber a PPF com a cerâmica aplicada sem o glaze para prova, iniciou-se o ajuste funcional e estético da mesma. Antes de provar na boca da paciente foram avaliadas adequadamente as superfícies internas da PPF, prosseguindo com a avaliação do contato proximal, utilizando fio dental para testar a resistência da passagem entre a PPF e o dente vizinho. Em seguida com a PPF em posição, foi realizada a avaliação do contato gengival dos pânticos com auxílio do fio dental que percorreu toda superfície gengival facilitando a posterior higienização. Feito isso verificou as margens cervicais e a oclusão com auxílio do papel carbono Accufilm (Edgewood, NY – Estados Unidos) em posição de (MIH) lateralidade e protrusão. Dando continuidade aos ajustes funcionais, com a prótese posicionada, foram realizados testes fonéticos, analisando a pronúncia de palavras com sons sibilantes, contendo “S” e “Z”. A paciente não apresentou escape de ar entre os pânticos, logo, não necessitou de ajustes. Por fim, foi encaminhada ao laboratório para realização de pequenos ajustes e aplicação do glaze (Figura 12).

Figura 12 - Prova da cerâmica sem o glaze.

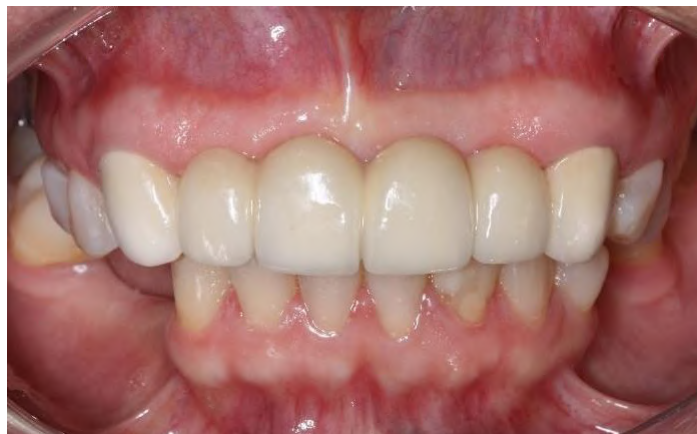

Fonte: Arquivo Pessoal.

Na Figura 12, é apresentada a cerâmica sendo testada sem revestimento final (glaze).

Ao receber a PPF foi avaliada para que esta estivesse sem qualquer tipo de interferência e exercendo de maneira natural suas funções mastigatórias, estéticas e fonéticas (sons sibilantes). Após ser aprovada em conjunto com a paciente, seguiu-se para o procedimento de cimentação definitiva com o cimento Fosfato de Zinco (SS White duflex, Brasil). Deu-se início à etapa de cimentação, com a remoção de excessos de cimento provisório nos dentes pilares com cureta, taça de borracha (Microdont, São Paulo/SP) e pedra-pomes (Maquirá Maringá/PR). Fez-se necessário ter alguns cuidados com a peça protética, a qual não pode conter resíduos no seu interior, devendo estar limpa com álcool 70 (Beckr, São José de Mipibu/RN) e seca para receber o cimento definitivo. Foi feita a lubrificação das paredes externas com vaselina (Rioquímica, São José do rio Preto/SP) para facilitar a remoção de excessos do cimento definitivo da cerâmica. Em seguida, realizou-se o isolamento relativo e amarrias com fio dental em toda a PPF para auxiliar na remoção do excesso de cimento definitivo nas áreas de pânticos e regiões interproximais, seguindo pela manipulação do cimento de acordo com as normas do fabricante para posterior cimentação. A peça foi assentada com pressão digital, bilateral, firme e uniforme durante 10 minutos para então remover os excessos de cimento com sonda exploradora e fio dental (Figura 13). Após essa etapa, a paciente foi instruída sobre a importância da higiene oral e utilização de recursos auxiliares com passa fio e fio dental Superfloss ORalB (B. & M. Odontologia LTDA, Jundiaí/SP), e marcada consulta de retorno para controle e manutenção.

Figura 13 - PPF Cimentada em boca.

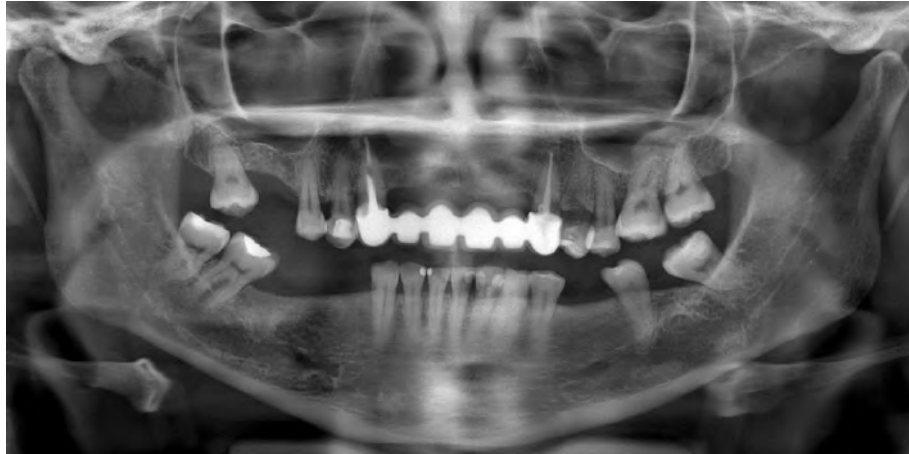

Fonte: Arquivo Pessoal.

Na Figura 13, pode-se observar a prótese parcial fixa que foi adequadamente cimentada.

Depois de uma semana, a paciente retornou à clínica para uma consulta de acompanhamento, em que foi analisada a radiografia panorâmica final (Figura 14) para avaliação geral da PPF. Em seguida realizou-se a reanatomização das unidades 14 e 24, com resina composta, para melhor harmonia do sorriso. (Figura 15).

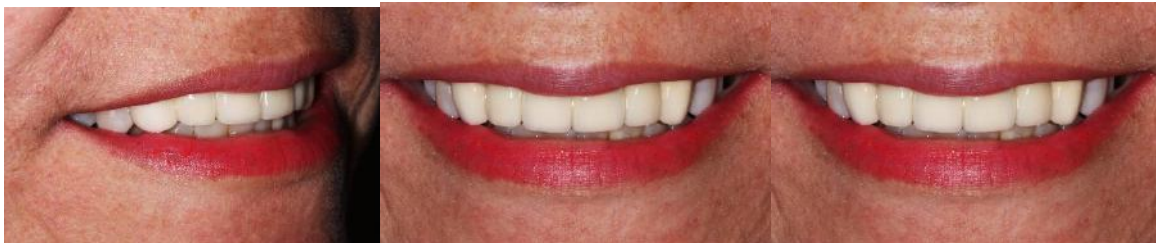Figura 14 - Radiografia panorâmica digital.



Fonte: Arquivo Pessoal.

Na Figura 14, apresenta-se a radiografia panorâmica final utilizada para a análise da prótese parcial fixa (PPF).

Figura 15 - Foto final do sorriso.



Fonte: Arquivo Pessoal.

Na Figura 15, pode-se notar a prótese fixa permanente, que foi cimentada e agora está posicionada na cavidade bucal, proporcionando a visão final do sorriso.

4. Discussão

Para seleção da reabilitação oral a ser indicada, levou-se em conta as condições clínicas iniciais do presente caso, como a extensa ausência de unidades dentárias em região anterior da maxila e preparo protético nos dentes pilares. Segundo, Fueki et al. (2014), a PPR tem como uma de suas desvantagens a estética, principalmente quando utilizado em dentes anteriores, pois o metal dos grampos pode ficar visível, fazendo com que a PPR convencional não seja tão desejada pelos pacientes. Allen. (2003), destaca que o crescimento da Implantodontia possibilitou devolver a estética e função com maior aptidão ao paciente, quando comparada aos tratamentos com próteses convencionais. Entretanto, Bambara. (2003), ressalta que uma das desvantagens relacionadas a esse tipo de reabilitação é o procedimento cirúrgico para a colocação e reabertura do implante, sendo uma das razões pelos quais o paciente relata insatisfação no decorrer do tratamento. De acordo com Heschl et al. (2013), diante de uma

condição desfavorável à substituição de dentes perdidos por implantes com enxertia de tecidos duros e moles, faz-se necessária a escolha por um tratamento com prótese fixa parcial suportada. Mikeli et al. (2015), afirma que as metalocerâmicas ainda são consideradas padrão-ouro entre as próteses fixas convencionais.

Conforme Bindo et al. (2008) em seu estudo, destacaram vários aspectos positivos sobre cerâmicas puras, como: a otimização da estética pela translucidez, baixa condutibilidade térmica, integridade de adaptação marginal, estabilidade da cor, resistência, baixa retenção de placa e a principal característica que é a simulação da aparência natural dos dentes. Entretanto, um estudo feito por Ferreira. (2009), concluiu que o sistema total cerâmico possui contra indicação para tratamentos reabilitadores maiores que três elementos dentários, devido a falha que pode ocorrer normalmente na região do conector levando à sua fratura, bem como falhas de adaptação marginal.

Em relação as próteses metalocerâmicas, Brunetto et al. (2019), destaca como uma de suas maiores desvantagens a presença de alo acinzentado na região cervical da coroa devido a presença do coping metálico, sendo classificado como um material não estético. No entanto, no caso clínico, houve os devidos cuidados, para que a região acinzentada na área cervical da PPF não ficasse visível, adaptando a peça ao término subgingival, sendo possível obter um bom resultado em áreas estéticas com metalocerâmicas.

Apesar de suas desvantagens, Monteiro. (2017), ressalta que as restaurações metalocerâmicas apresentam como vantagem a sua durabilidade mecânica desde sua introdução há mais de quatro décadas, sendo ainda o material de maior uso clínico, compatível e podendo ser utilizada na grande maioria dos casos por conta da sua resistência. Mostrando-se ideal para o tratamento do caso apresentado, já que a paciente possui ausência das unidades 12,11,21 e 22, totalizando uma reabilitação composta por uma substituição de seis elementos dentários, sendo eles dois retentores (13 e 23), quatro pânticos (12,11, 21 e 22) e cinco conectores. Dessa maneira, a PPF Metalocerâmica sobre dentes foi a opção de escolha, por proporcionar menor risco de fratura, objetivando assim uma maior resistência.

Em região anterior da maxila, a arquitetura gengival deve ser considerada como parte do tratamento estético visando satisfação do paciente e durabilidade do resultado final, o que se torna um desafio clínico (VIANA et al., 2014). Segundo Grotta. (2017), para garantir a arquitetura gengival é necessário que o desenho das restaurações provisórias, tenha conformidade com os contornos finais dos tecidos moles, possibilitando o desenvolvimento de uma “moldura biológica otimizada” para a restauração definitiva e a saúde periodontal em longo prazo.

Dessa maneira, de acordo com Pegoraro et al. (2016), o condicionamento gengival pode ser feito de maneira gradativa, por meio de pressão exercida pelos pânticos ou do desgaste do tecido com pontas diamantadas. Matos. (2017) ressalta que a técnica de escarificação para condicionamento gengival, embora seja mais invasivo. Não obstante, Pergoraro et al. (2016), complementa que para o condicionamento gengival necessita de três ou quatro sessões incrementais de resina para que se obtenha o resultado estético desejado, sendo necessário um intervalo de duas semanas entre cada sessão para cicatrização do tecido gengival. Considerando a necessidade de reabilitação com caráter de urgência, tivemos que reduzir o número de sessões por causa da pandemia (COVID-19), não sendo possível realizar o condicionamento gengival, já que essa etapa necessita de em média 4 sessões com intervalos de 2 semanas entre elas, além do fato que durante a avaliação foi notada uma linha do sorriso baixa, sem exposição da região cervical anterossuperior ao sorrir, deu-se continuidade às etapas do tratamento sem realizar o condicionamento gengival, mesmo assim, conseguimos obter um resultado estético satisfatório.

A fim de obter longevidade e êxito na adaptação da PPF nas margens cervicais é preciso uma correta moldagem do término cervical dos dentes pilares. Segundo Pegoraro et al. (2014), é necessário que o tecido gengival seja afastado do dente para permitir que o material de moldagem possa penetrar no sulco e reproduzir corretamente o término do preparo nessa região. Esse procedimento é conhecido como afastamento ou retração gengival.

As técnicas mais utilizadas para promover o afastamento gengival empregam meios mecânicos, com casquete individual

e mecânicos-químicos com fios retratores. Alves e Silva et al. (2016), citam que a moldagem através de casquetes individuais de resina acrílica promove uma boa visualização das linhas marginais do preparo, mesmo quando subgingivais. Entretanto, a moldagem com o casquete requer muitas etapas operatórias e uma variedade de materiais. A técnica de moldagem com fio retrator foi julgada a mais adequada para o presente caso devido ao tempo clínico, passível de ser realizada em apenas uma sessão e resultados quando comparada com as demais técnicas (Alves e Silva et al., 2016).

Ortorp et al. (2011) afirmam que para garantir a integridade e a longevidade das coroas metalocerâmicas, um requisito importante é a adaptação marginal destas estruturas. Existem duas técnicas para confecção da infraestrutura metálica, sendo elas: técnica da cera perdida através do seccionamento e soldagem ou fundição em monobloco.

Pegoraro et al. (2016) relata que a técnica de fundição em monobloco surgiu com a finalidade de melhorar e reduzir o tempo de preparo da confecção da IEs pela técnica de cera perdida, tendo como objetivo evitar a necessidade de soldagem, sendo ela indicada para pequenos espaços protéticos. Já para Iseri et al. (2011), essa técnica apresenta algumas desvantagens, pois é necessário domínio de todas as etapas clínicas e laboratoriais (moldagem, confecção de modelos, enceramento, inclusão, fundição e adaptação da fundição). Pela ótica de Pegoraro et al. (2016), a fundição em monobloco incorpora inúmeros erros que contribuem para o mau resultado, devendo ser evitada, pelas seguintes razões: qualquer material de moldagem apresenta contração de polimerização que varia de 0,11% a 0,45%, sendo as siliconas de polimerização por adição a mais estável dos materiais de moldagem; os gessos especiais sofrem expansão de presa média de até 0,9%. Desta forma, Rubin et al. (1955); Zarb et al. (1990), defendem que o seccionamento e a soldagem são estratégias comuns para melhorar a adaptação da infraestrutura.

No caso em questão, por se tratar de uma reabilitação extensa e estética que necessita garantir uma boa adaptação na região do término cervical, foi executada a prova da infraestrutura seccionada separadamente, na região de conector entre as unidades 11 e 21, unindo os pônticos com resina acrílica em duralay vermelha, reforçando essa união com haste de metal, evitando possíveis distorções da IEs no trajeto, para ser soldada em laboratório.

Na sequência, a prova da cerâmica é uma etapa importante para garantir um bom resultado funcional, estético e satisfação do paciente. De acordo com Volpato et al. (2012), na etapa clínica da prova da cerâmica deve-se avaliar: os contatos proximais, o contato do pôntico com a mucosa, a oclusal, a forma e textura, observando minuciosamente se há necessidade de ajustes.

Conforme Volpato et al. (2012), pequenos ajustes são realizados pelo cirurgião dentista com o auxílio de discos e brocas diamantadas, em seguida, a peça é encaminhada ao laboratório para que o técnico possa realizar as correções necessárias, quanto à cor no momento da aplicação do glaze. Segundo Rímolo (2010), os dentes artificiais devem ser o mais próximo possível da denteição natural.

É na fase de ajuste estético que o dentista tem a oportunidade de corrigir algumas imperfeições, seja indicando ao técnico de prótese dentária acréscimos de material restaurador, ou ele mesmo retirando excessos e/ou detalhes que poderão interferir negativamente na aparência desejada do paciente. Portanto, atendendo os desejos da paciente, alguns ajustes foram realizados clinicamente e passou-se ao técnico as instruções para finalização da peça e aplicação do glaze, com o intuito de proporcionar naturalidade e conforto.

De acordo com Volpato. (2012), a cimentação definitiva consiste na fixação da restauração protética ao dente pilar preparado, por tempo indeterminado, com agente cimentante. Há no mercado diversas classificações de cimentos definitivos, divididos em cinco classes principais: cimentos de fosfato de zinco, cimentos de ionômero de vidro convencional, cimentos de ionômero de vidro modificados por resina, cimentos resinosos convencionais e cimentos autoadesivos, como afirma Oliveira. (2020).

No caso apresentado, o cimento utilizado foi o fosfato de zinco (FZ), em razão do seu bom resultado na cimentação e alto índice de sucesso em restaurações totalmente metálicas e metalocerâmicas, possuindo como vantagem o baixo custo,

simplicidade da técnica, boa retenção mecânica, bom escoamento, pequena espessura de película, por ser permitido utilizar em áreas de grande impacto oclusal e por estar no mercado há mais de 100 anos, conforme (Pergoraro et al., 2014; Oliveira., 2020; Namoratto et al., 2013; Ribeiro et al., 2008; Hill et al., 2007; Pameijer et al., 2012; Sahafi et al., 2015).

Vale ressaltar que após a reação de presa, o FZ se torna um material rígido e com um elevado módulo de elasticidade, permitindo a resistência do material. (Diaz et al., 1999; Behr et al., 2009; Verma e Ladha., 2010; Hill et al., 2011; Tolidis et al., 2012). Entre as desvantagens estão: a irritação da polpa, alta solubilidade no meio bucal, não promove adesão química à estrutura dental e não possui translucidez compatível com o dente restaurado, sendo usado mais frequentemente em restaurações com metal e em dentes com tratamento endodôntico (Ladha et al., 2010; Namoratto et al., 2013; Ribeiro et al., 2008), como no caso apresentado.

Pigozzo et al., (2019), relatam que para o sucesso de uma reabilitação deve-se levar em consideração três critérios: a longevidade da prótese, a saúde bucal e a satisfação do paciente. Para alcançar tais objetivos, o cirurgião-dentista deve saber executar todas as fases do procedimento. Souza (2019), complementa que outro aspecto importante para garantir a longevidade protética é a manutenção da higiene pelo paciente. É preciso controlar a formação de biofilme para prevenção da doença gengival.

Abduo et al., (2017), relata que embora os fatores periodontais geralmente não tenham um efeito direto na sobrevivência de uma prótese fixa, a harmonia entre a prótese e o periodonto é crítica, caso contrário, a estética e longevidade da prótese e do periodonto será comprometida. Para Souza. (2019), além do material componente da prótese, o formato cervical do pântico também deve favorecer o acesso à higiene, assim como não deve gerar pressão e trauma sobre o rebordo e as papilas. Sendo assim, foi instruído a paciente do caso sobre a importância da higienização e consultas periódicas, a fim de manter a saúde e longevidade do tratamento reabilitador.

Neste relato de caso, a ausência dos elementos dentários em região anterior da maxila, resultava em uma baixa autoestima contribuindo para a fragilização da paciente, afetando a sua função mastigatória e diminuindo a sua qualidade de vida. Conforme Okoje et al., (2012); Haikal et al., (2011), a falta dos dentes anteriores é vista como uma deformação facial e pode se tornar uma ameaça à identidade individual, social e familiar de um indivíduo, levando-o a se retrair por sentir vergonha da sua aparência, comprometendo a qualidade de vida tanto no nível biológico quanto no psicológico e social; além disso, a perda dentária provoca reações psicológicas, que incluem sensação de luto, perda de autoconfiança, inquietação com a aparência e autoimagem. Essas condições ocasionam sentimentos negativos, como constrangimento e sensação de incompletude.

Vargas. (2005); Batista. (2012), Santos et al., (2019), concluíram que os problemas na vida diária relatados pelos indivíduos com perdas dentárias foram, de natureza funcional e social, tais como: dificuldades para mastigar, falar, insatisfação com a aparência, prejuízo na aceitação social e dificuldade de acesso ao mercado de trabalho, causando forte impacto na qualidade de vida. Dessa forma, a prótese parcial fixa metalocerâmica sobre dente foi uma excelente escolha de reabilitação oral, devolvendo função, saúde e melhoria na qualidade de vida, nos quesitos sociais, psicológicos e, principalmente, no bem-estar e elevação da autoestima da paciente.

5. Considerações Finais

Por meio desse relato de caso, conclui-se que o sucesso do tratamento reabilitador com prótese fixa está diretamente relacionada com um bom planejamento e correta execução da sequência clínica durante a sua confecção, levando em consideração as queixas e expectativas da paciente, a fim de devolver função, saúde e melhoria na qualidade de vida, nos quesitos sociais, psicológicos e, principalmente, no bem estar e elevação da autoestima.

Embora tenha havido sucesso neste caso específico, para futuros trabalhos é importante ressaltar a importância de realizar mais pesquisas para esclarecer questões e confirmar a relevância do diagnóstico preciso na elaboração de um plano de tratamento abrangente envolvendo diferentes disciplinas, com objetivo de resolver casos clínicos complexos que afetam a

aparência e restaurar a função e o bem-estar biopsicossocial.

Referências

- Abduo, J. & Lyons, K.M. (2017). Interdisciplinary Interface Between Fixed Prosthodontics and Periodontics. *Periodontol* 2000., 74(1), 40-62.
- Ajita, C. O., Anchieta, R. B., Junior, M. M., Archangelo, C.M., Gil, N. R., Bertocello, C. A. & Nosello, D. G. (2012). Association of fixed partial denture and gingival prosthesis as alternative approach to recover esthetic and function in anterior maxillary region. *Journal of prosthodontic research*. 56 (3), 222-6.
- Allen, P. F. (2003). Assessment of oral health related quality of life. Health and Quality of Life Outcomes. *Health Qual Life Outcomes*. 8, 1-40.
- Alves e Silva, F. C. F., Souza, L. C., Rodrigues N. S., Cunha D. A., Apolonio F. M. & Saboia V. P. A. (2016). Técnica de moldagem modificada usando silicona de adição. *Rev Assoc Paul Cir Dent*. 70(4): 364-8.
- Bambara, G. E. (2003). Attachment dentistry a rationale for reflection and treatment planning. *N Y State Dent J Albany*. 69(1), 28-30.
- Batista, M. J., Rihs, L. B. & Sousa, M.R. (2012). Risk indicators for tooth loss in adult workers. *Braz. res oral*. 26(5), 390-396.
- Behr, M., Rosentritt, M., Wimmer, J., Lang, R., Kolbeck, C., Burger., R. & Handel, G. (2003). Self-adhesive resin cement versus zinc phosphate luting material: A prospective clinical trial begun in. *Dental Materials*. 25, 601-604.
- Bindo, M. J. F., Costa, R.G., Morais, E. C. C., Leão, M. P. & Silva, S. M. L. M. (2009). Adaptação marginal em prótese livre de metal, observada por meio de microscopia eletrônica de varredura, após três anos em função. *Revista Sul Brasileira de Odontologia*. 6(2), 1-6.
- Brunetto, J. L., Campaner, M., Jorge, C.F., Mazza, L.C., Bitencourt, S.B., Chiorlin, A.B., Shibayama, R. & Pesqueira, A.A. (2019). Reabilitação estética anterior associando prótese metalocerâmica e prótese fixa metal-free: relato de caso. *Arch Health Invest*.8(1), 13-19.
- Coachman, C., Salama, M., Garber, D., Calamita, M., Salama, H. & Cabral, G. (2009). Prosthetic gingival reconstruction in a fixed partial restoration – part 1: introduction to artificial gingival as na alternative therapy. *The international journal of periodontics & restorative*. 29(5), 471-477.
- Denhy, I. & Holloway, J.A. (2010). Ceramics for Dental Applications: A Review. *Materials*. 3, 351-68.
- Diaz-Arnold, A. M., Vargas, M.A. & Haselton, D.R. (1999). Current status of luting agents for fixed prosthodontics. *Journal Prosthetic Dentistry*. 81(2), 135-41.
- Felton, D.A. (2009). Edentulism and comorbid factors. *Journal of prosthodontics*. 18(2), 88–96.
- Ferreira, F.D. (2009). *Indicações e contra-indicações da cerâmica metalfree na confecção de próteses fixas*. Governador Valadares, Minas Gerais.36p. Monografia (Obtenção do Título de Especialista em Prótese Dentária). Faculdade de ciências da Saúde da Universidade, Vale do Rio Doce.
- Fueki, K., Ohkubo, C., Yatabe, M., Arakawa, I., Arita, M., Kanamori, T., Kawai, Y., Komiyama, O., Suzuki, T., Nagata, K., Masumi, S., Yamauchi, M., Ono, T., Tamaki, K., Matsuka, Y. & Yatani, H. (2014). Clinical application of removable partial dentures using thermoplastic resin-part I: definition and indication of non-metal clasp dentures. *Journal of prosthodontic research*. 58(1), 3-10.
- Grota, C.L.S. (2017). *Materiais Restauradores Provisórios Em Prótese Fixa: Importância Estética, Funcional E Manipulação De Contornos Teciduais Periodontais*. Porto, Portugal. Dissertação (Mestrado em Dentística). Faculdade De Ciências Da Saúde, Universidade Fernando Pessoa. 27p.
- Haikal, D. S., Paula A. M. B., Martins, A. M. E. B. L., Moreira, A. N. & Ferreira, E. F. (2011). Autopercepção da saúde bucal e impacto na qualidade de vida do idoso:uma abordagem quanti-qualitativa. *Rev. Ciênc. Saúde Colet*.16(7):3317-3329.
- Heschil, A., Haas, M., Haas, J., Payer, M., Wegscheider, W. & Polansky, R. A. O. U. L. (2013). Maxillary rehabilitation of periodontally compromised patients with extensive one-piece fixed prostheses supported by natural teeth: a retrospective longitudinal study. *Clin. Oral Investig*. 17(1), 45-53.
- Hill, E. & Lott J. (2011). A clinically focused discussion of luting materials. *Australian Dental Journal*. 56(1), 67-76.
- Hill, E. E. (2007). Dental Cements For Definitive Luting: A Review and Practical Clinical Considerations. *The dental clinics of north américa*. v.51, n.3, p.643-658.
- Hill, E. E. (2007). Dental cements for definitive luting: a review and practical clinical considerations. *Dent Clin N Am*. 51(3), 643-658.
- Iseri, U., Ozkurt, Z. & Kazazoglu, E. (2011). Shear bond strengths of veneering porcelain to cast, machined and laser-sintered titanium. *Dent Mater J*. 30(3), 274-280.
- Ladha, K. & Verma, M. (2010). Conventional and Contemporary Luting Cements: An Overview. *J Indian Prosthodont Soc*. 10(2), 79–88.
- Lowe, R. A. (2002). Predictable Fixed Prosthodontics: Technique is The Key to Success. *Compend Contin Educ Dent*. 23(3 Suppl 1), 4-12.
- Matos, D. P. (2007). *Perfil de Emergência em Prótese Fixa*. Universidade Fernando Pessoa. 36p. (Obtenção do grau de Mestre em Medicina Déntaria).
- Mikeli, A. & Boening, K. W. (2015). Ceramic defect in metal-ceramic fixed dental prostheses made from Co-Cr and Au-Pt alloys: a retrospective study. *Int J Prosthodont*. 28(5), 487-489.
- Monteiro, L. R. V. (2017). *Restabelecimento da estética anterior sobre diferentes substratos: relato de caso clínico*. Uberlândia, Minas Gerais. 25p. (Trabalho de Conclusão de Curso). Faculdade de odontologia da Universidade Federal de Uberlândia.

- Namoratto, L. R., Ferreira, R. S., Lacerda, R. A.V., Sampaio-filho, H. R. & Ritto, F. P. (2013). Cimentação em cerâmicas: evolução dos procedimentos convencionais e adesivos. *Rev Bras Odont.*; 70(2), 142-47.
- Okoje, V. N., Dosumu, O.O., Alonge, T.O., & Onyesco, C. (2012). Tooth loss: are the patients prepared Nigerian. *Journal of Clinical Practice.* 15(2), 172-175.
- Oliveira, R. V. V. S. (2020). *Cimentos e definitivos em prótese fixa: Revisão de literatura.* Centro Universitário Unidade de Ensino Superior Dom Bosco. 39p. Monografia (Obtenção do Grau de Bacharel em Odontologia).
- Ortop, A., Jonsson, D., Mouhsen, A. & Steyern, P.V.V. (2011). The fit of cobalt-chromium three-unit fixed dental prostheses fabricated with four different techniques: A comparative in vitro study. *Dent Mater.* 27(4), 353-363.
- Pameijer, C.H. (2012). A Review of Luting Agents. *Inter J Dent.* 2(22), 1-7.
- Pegoraro, L. F., Valle, A.L., Araujo, C.R.P., Bofante, G. & Conti, P.C.R. (2016). Prótese fixa: bases para o planejamento em reabilitação oral. ed. São Paulo: *Artes Médicas.* 13,75, 202, 357, p.
- Pegoraro, L.F., Rezende, C. D., Cunha, C. O., Stancari, F. H., Vidotti, H. A., Santos, L. A., Flamengui, L. M. S. P., Mendonça, L. M., Neto, L. A. O., Lanza, L. A. E. M. D. S., Costa, M. D., Sbrana, M. L. A. M. C. & Paula, V. G. (2014). *Fundamentos de Prótese Fixa.* ed. Artes Médicas, 2014. p.89-90,124.
- Pereira, A. D., Shitzuka, D. M., Parreira, F. J. & Shitzuka, R. (2018). Metodologia do trabalho científico. Santa Maria: UAB / NTE / UFSM.
- Pigozzo, M. N., Lagará, D. C., Mori, M., Gil, C. & Mantelli, A. G. M. (2019). Preparos Dentais com finalidade protética: Uma Revisão da Literatura. *Revista de Odontologia da Universidade Cidade de São Paulo.* 21(1), 48-55.
- Ribeiro, C. M. B., Lopes, M. W. F., Farias, A. B. L., Cabral, B. L. A. L. & Guerra, C. M. F. (2008). Cimentação em prótese: procedimentos convencionais e adesivos. *Inter J Dent.* 6(2), 58-62.
- Rimolo, A. M. J. (2010). *Ajuste Estético em Prótese Fixa.* Belo Horizonte, Minas Gerais. p.41. Monografia (Obtenção de Título de Especialista em Prótese Dentária). Universidade Federal de Minas Gerais.
- Rubin, J. G. & Sabella, A. A. (1955). One-piece castings for fixed bridgework. *J Prosthet Dent.* 5(6), 843-47.
- Sahafi, A., Benetti, A. R., Flury, S. & Peutzfeldt, A. (2015). Retention of Root Canal Posts: Effect of Cement Film Thickness, Luting Cement, and Post Pretreatment. *Op Dent.* 40(4), 149-157.
- Santos, E., Silva, D. E., Cordeiro, J. J. & Silva, L.C. (2019). *Perda Dentária E Qualidade De Vida – Revisão De Literatura.* Anápolis, Goiás. 2019. P.34. (Trabalho de conclusão de curso). Centro Universitário De Anápolis Unievangélica.
- Souza, K.M. (2019). *Reabilitação estética anterior com prótese metalocerâmica dento-gengival.* Curso de Odontologia da Faculdade de Farmácia. 23p. (Trabalho de Conclusão de Curso (TCC).
- Speaar, F. (2009). Implants or pontics - decision making for anterior tooth replacement. *J Am Dent Assoc.* 140(9), 1160-1166.
- Tolidis, K., Papadogiannis, D., Papadogiannis, Y. & Gerasimou, P. (2012). Dynamic and static mechanical analysis of resin luting cements. *Journal of the Mechanical Behavior of Biomedical Materials.* 6, 1-8.
- Vargas, A. M. D. & Paixão, H. H. (2005). *Ciencia & saúde coletiva.* 10(4), 1015-1024.
- Viana, P.C., Correia, A. & Kovacs, Z. (2014). Purpose of esthetic risk assessment in prosthetic rehabilitations with gingiva-shade ceramics. *Intern. J. Est. Dent.* 9(4), 480-489.
- Volpato, C. A. M., Garbelotto, L. G. D., Zani, I. & Vasconcellos, D.K. (2012). Próteses odontológicas: uma visão contemporânea - *Fundamentos e procedimentos.* Ed. Santos. 160,162, 482 p.
- Zarb, G. A. & Schmitt A. (1990). The longitudinal clinical effectiveness of osseointegrated dental implants: the Toronto study. Part I: Surgical results. *J Prosthet Dent.* 63(4), 451-457.