

***Cryptococcus neoformans* e *Cryptococcus gattii* como causadores de criptococose em pacientes imunossuprimidos: uma revisão integrativa**

Cryptococcus neoformans and *Cryptococcus gattii* as causative causes of cryptococcosis in immunosuppressed patients: an integrative review

Cryptococcus neoformans y *Cryptococcus gattii* como causas causales de criptococosis en pacientes inmunodeprimidos: una revisión integradora

Recebido: 01/08/2023 | Revisado: 10/08/2023 | Aceitado: 11/08/2023 | Publicado: 15/08/2023

Beatriz Franco e Silva

ORCID: <https://orcid.org/0000-0002-4241-6624>
Universidade Anhembi Morumbi, Brasil
E-mail: beatriz.francoxr@icloud.com

Rafaela Rodrigues Dousseau Gonzaga

ORCID: <https://orcid.org/0000-0002-9802-5702>
Universidade Anhembi Morumbi, Brasil
E-mail: rafaelargonzaga@gmail.com

Luciana Simi Venckunas

ORCID: <https://orcid.org/0000-0003-4477-5222>
Universidade Anhembi Morumbi, Brasil
E-mail: lucianasimi@hotmail.com

Ana Beatriz Messias Siqueira

ORCID: <https://orcid.org/0009-0008-4955-1360>
Universidade Anhembi Morumbi, Brasil
E-mail: messiassiqueirab@gmail.com

Ana Vitória dos Santos Nunes

ORCID: <https://orcid.org/0009-0000-7186-3696>
Universidade Anhembi Morumbi, Brasil
E-mail: anavitoria.nunes@hotmail.com

Ana Luiza do Rosário Palma

ORCID: <https://orcid.org/0000-0001-9478-8123>
Universidade Anhembi Morumbi, Brasil
E-mail: ana.luiza.rp@hotmail.com

Resumo

Este estudo objetivou descrever o *Cryptococcus neoformans* e o *Cryptococcus gattii* como causadores de criptococose em pacientes imunossuprimidos. Para a realização dessa revisão de literatura do tipo integrativa, foi realizado o levantamento dos artigos na literatura nas bases de dados: LILACS, BVS (biblioteca virtual em saúde), PubMed e Scielo. O levantamento ocorreu entre os meses de outubro a dezembro de 2022. A criptococose é considerada uma micose sistêmica que comumente é observada em pacientes imunossuprimidos. A infecção fúngica invasiva é suscitada pelos fungos *Cryptococcus neoformans* e *Cryptococcus gattii* que são encontrados nas excretas de aves, principalmente em fezes de pombos. Em humanos, a infecção criptocócica comumente acontece após o fungo ser inalado e traz consigo desde colonização pulmonar até implicações nas meninges. A maior parte dos pacientes diagnosticados com criptococose, possui uma predisposição identificada relacionada com imunossupressão celular. A propensão mais comum é a infecção pelo HIV, mas também podemos citar situações que abrangem o tratamento prolongado com corticosteróides, receptores de órgãos sólidos, linfocitopenia CD4 idiopática, malignidade avançada, sarcoidose e estados severos de imunossupressão celular. Pacientes imunossuprimidos com criptococose possuem dimensões relatadas de complicações, incluindo meningite criptocócica, taxas de letalidade ou outras variáveis associadas a essas complicações. Dentre os desdobramentos da criptococose nesses pacientes, foram encontrados estudos de caso de criptococose pulmonar, osteomielite criptocócica, criptococose mamária, infecção do sistema nervoso central, criptococose extrameníngea, criptococose disseminada, meningoencefalite e meningite criptocócica. Concluímos que a criptococose causada por *Cryptococcus neoformans* e *Cryptococcus gattii* é relatada com

regularidade em pacientes imunossuprimidos, o que influencia significativamente a gravidade e taxas de mortalidade por criptococose.

Palavras-chave: Criptococose; *Cryptococcus*; *Cryptococcus neoformans*; *Cryptococcus gattii*; Meningite criptocócica; Imunossupressão.

Abstract

This study aimed to describe *Cryptococcus neoformans* and *Cryptococcus gattii* as causes of cryptococcosis in immunosuppressed patients. To carry out this integrative literature review, a survey of articles in the literature was carried out in the following databases: LILACS, BVS (virtual health library), PubMed and Scielo. The survey took place between October and December 2022. Cryptococcosis is considered a systemic mycosis that is commonly observed in immunosuppressed patients. The invasive fungal infection is provoked by the fungi *Cryptococcus neoformans* and *Cryptococcus gattii* that are found in the excreta of birds, mainly in faeces of pigeons. In humans, cryptococcal infection commonly occurs after the fungus is inhaled and involves lung colonization and meningeal involvement. Most patients diagnosed with cryptococcosis have an identified predisposition related to cellular immunosuppression. The most common propensity is HIV infection, but we can also cite situations that include prolonged treatment with corticosteroids, solid organ receptors, idiopathic CD4 lymphocytopenia, advanced malignancy, sarcoidosis and severe states of cellular immunosuppression. Immunosuppressed patients with cryptococcosis have reported dimensions of complications, including cryptococcal meningitis, case fatality rates, or other variables associated with these complications. Among the consequences of cryptococcosis in these patients, case studies of pulmonary cryptococcosis, cryptococcal osteomyelitis, mammary cryptococcosis, central nervous system infection, extrameningeal cryptococcosis, disseminated cryptococcosis, meningoencephalitis and cryptococcal meningitis were found. We conclude that cryptococcosis caused by *Cryptococcus neoformans* and *Cryptococcus gattii* is regularly reported in immunosuppressed patients, which significantly influences the severity and mortality rates from cryptococcosis.

Keywords: Cryptococcosis; *Cryptococcus*; *Cryptococcus neoformans*; *Cryptococcus gattii*; Cryptococcal meningitis; Immunosuppression.

Resumen

Este estudio tuvo como objetivo describir *Cryptococcus neoformans* y *Cryptococcus gattii* como causas de criptococosis en pacientes inmunodeprimidos. Para realizar esta revisión integrativa de la literatura, se realizó un levantamiento de artículos de la literatura en las siguientes bases de datos: LILACS, BVS (biblioteca virtual en salud), PubMed y Scielo. La encuesta se realizó entre octubre y diciembre de 2022. La criptococosis se considera una micosis sistémica que se observa comúnmente en pacientes inmunodeprimidos. La infección fúngica invasiva es provocada por los hongos *Cryptococcus neoformans* y *Cryptococcus gattii* que se encuentran en las excretas de las aves, principalmente en las de las palomas. En los seres humanos, la infección criptocócica suele ocurrir después de inhalar el hongo e implica la colonización pulmonar y la afectación meníngea. La mayoría de los pacientes diagnosticados con criptococosis tienen una predisposición identificada relacionada con la inmunosupresión celular. La propensión más común es la infección por VIH, pero también podemos citar situaciones que incluyen tratamiento prolongado con corticoides, receptores de órganos sólidos, linfocitopenia CD4 idiopática, malignidad avanzada, sarcoidosis y estados severos de inmunosupresión celular. Los pacientes inmunosuprimidos con criptococosis han informado dimensiones de las complicaciones, incluida la meningitis criptocócica, las tasas de letalidad u otras variables asociadas con estas complicaciones. Entre las consecuencias de la criptococosis en estos pacientes se encontraron casos clínicos de criptococosis pulmonar, criptococosis osteomielitis, criptococosis mamaria, infección del sistema nervioso central, criptococosis extrameningea, criptococosis diseminada, meningoencefalitis y meningitis criptococo. Concluimos que la criptococosis causada por *Cryptococcus neoformans* y *Cryptococcus gattii* se informa regularmente en pacientes inmunodeprimidos, lo que influye significativamente en las tasas de gravedad y mortalidad de la criptococosis.

Palabras clave: Criptococosis; *Criptococo*; *Cryptococcus neoformans*; *Cryptococcus gattii*; Meningitis criptocócica; Inmunosupresión.

1. Introdução

A Criptococose aparece entre as infecções fúngicas e oportunistas, possuindo uma taxa de letalidade e morbidade significativa (Souza, 2013). Tal infecção, também denominada de doença de Busse-Buschke ou Blastomicose Europeia, corresponde a uma micose sistêmica, possuindo como porta de acesso as vias inalatórias. (Baroni et al, 2006).

O fungo pode ser identificado nas excretas de aves, principalmente em fezes de pombos, uma ave que possui distribuição cosmopolita. (Silva & Capuano, 2008). Quando secas, as excretas se convertem em pó, tornando-as possíveis de serem inaladas de modo desproposital (Souza, 2013). Em humanos, a infecção criptocócica comumente acontece após o fungo

ser inalado e traz consigo desde colonização pulmonar assintomática até implicações nas meninges (Nadrous et al., 2003).

O patógeno oportunista citado, não detém de uma propensão por raça ou sexo determinado e a propagação direta entre o homem e os animais não foi constatada. (Nelson & Couto, 2001). A criptococose retém como público alvo mais consueto os adultos e, apesar da raridade, pode acometer crianças (Pappalardo & Melhem, 2003).

O fungo responsável pela criptococose é dimorfo e encapsulado por polissacarídeos, suas manifestações clínicas se alternam em conformidade com a imunidade que o paciente apresenta, podendo manifestar, em casos específicos, disseminação hematogênica e linfática (Souza et al., 2006; Baltazar & Ribeiro, 2008). Em casos específicos, que apresentem manifestações clínicas como esta, se requer um diagnóstico e um tratamento adequado, com o intuito de evitar o óbito do paciente. (Nigam et al., 2012).

A micose sistêmica é suscitada pelo fungo que se origina da família *Cryptococcaceae* e da classe Blastomycetes. O gênero *Cryptococcus* contém as seguintes espécies patogênicas: *Cryptococcus neoformans* (*Cryptococcus neoformans* var. *neoformans*) e *Cryptococcus gattii* (*Cryptococcus neoformans* var. *gattii*) (Chaya et al., 2013; Leongson et al., 2013).

No ano de 1970, a espécie patogênica *Cryptococcus gattii* (*Cryptococcus neoformans* var. *gattii*) foi, pela primeira vez, relatada, sendo diferenciada do *Cryptococcus neoformans* (*Cryptococcus neoformans* var. *neoformans*) devido ao seu habitat natural, características fenotípicas, manifestações clínicas e epidemiologia. (Sorrell et al., 2001).

Cryptococcus neoformans (*Cryptococcus neoformans* var. *neoformans*) é a forma assexuada de um basidiomiceto, mais especificamente, do basidiomiceto *Filobasidiella neoformans* (Reolon et al., 2004). *Cryptococcus neoformans* (*C. neoformans* var. *neoformans*) detém de uma forma globosa (Faganello et al., 2006) e sua disposição já atinge um nível mundial (Lazera et al., 2000).

Cryptococcus gattii (*Cryptococcus neoformans* var. *gattii*) é classificado como um patógeno primário e habitualmente necessita de tratamentos mais complexos e duradouros, em virtude de sua menor susceptibilidade aos antifúngicos (Leal, 2006). Por via de regra, observamos *C. gattii* (*Cryptococcus neoformans* var. *gattii*) em ambientes rurais, sendo encontrado entre a floração e os troncos das árvores, particularmente *Eucalyptus camaldulensis*. (Chang et al., 2008; Li et al., 2012; Leongson et al., 2013). Isso se dá pois as flores presentes nestas árvores funcionam como uma espécie de hospedeiro para o fungo, realizando uma associação biotrófica (Melo et al., 1993). *Cryptococcus gattii* (*C. neoformans* var. *gattii*) é capaz de acarretar infecções respiratórias e sua predominância se dá, preeminentemente, entre pacientes imunodeprimidos (Chayakulkeeree & Perfect, 2006).

A maior parte dos pacientes diagnosticados com infecção fúngica invasiva por *Cryptococcus neoformans* e *Cryptococcus gattii*, possui uma predisposição identificada relacionada com imunossupressão celular (Kwon-Chung et al., 2014). A propensão mais comum à criptococose é a infecção pelo HIV, mas outras condições relacionadas com o estado imunológico comprometido do paciente são consideradas relevantes, dentre elas podemos citar situações que abrangem o tratamento prolongado com corticosteróides, receptores de órgãos sólidos, linfocitopenia CD4 idiopática, malignidade avançada, sarcoidose e estados severos de imunossupressão celular (Kwon-Chung et al., 2014).

Entre pacientes imunossuprimidos, como os soropositivos, a criptococose é considerada a quarta causa mais comum de infecção oportunista e é responsável pelo maior índice de letalidade dentre as infecções fúngicas que acometem esses indivíduos (Leal, 2006).

Receptores de órgãos sólidos, também estão incluídos entre os pacientes imunossuprimidos que encontram-se propensos a infecções fúngicas invasivas, sendo a criptococose uma infecção relatada frequentemente (Pappas et al., 2010). No mundo, a criptococose é considerada a terceira causa de infecção fúngica no transplante de órgão sólido (TOS) (Vilchez et al., 2002).

O objetivo deste estudo foi descrever o impacto e complicações que os fungos *Cryptococcus neoformans* e *Cryptococcus gattii* causam em pacientes imunossuprimidos.

2. Metodologia

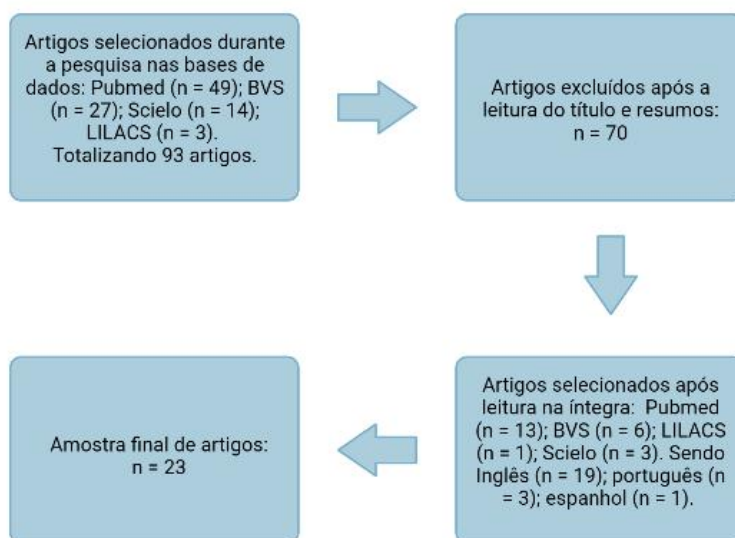
O presente estudo caracteriza-se por uma revisão integrativa que, segundo Souza et al. (2010) com modificações, é elaborada em seis fases respectivamente: definição da pergunta central, levantamentos dos artigos na literatura respeitando os critérios de inclusão e exclusão, coleta de dados dos trabalhos selecionados, análise crítica dos estudos incluídos, interpretação dos artigos selecionados e apresentação da revisão integrativa.

Para a realização dessa revisão de literatura do tipo integrativa, tomou-se como base de estudo: *Cryptococcus neoformans* e *Cryptococcus gattii* como causadores de criptococose em pacientes imunossuprimidos. O levantamento dos artigos na literatura, para esta revisão, foi realizado nas bases de dados: LILACS, BVS (Biblioteca Virtual em Saúde), PubMed e Scielo. Foram utilizados, para busca dos artigos, as seguintes palavras-chave e suas combinações nas línguas portuguesa e inglesa: “Cryptococcus”, “Cryptococose”, “*Cryptococcus gattii*”, “*Cryptococcus neoformans*” e “Meningite Criptocócica”. Todas as palavras foram previamente consultadas nos Descritores em Ciências da Saúde (DeCS).

O levantamento ocorreu entre os meses de outubro de 2022 a maio de 2023, onde os artigos considerados relevantes à temática foram lidos em sua íntegra para inclusão ou exclusão ao referente trabalho. Os critérios de inclusão definidos para a seleção dos artigos foram: artigos publicados em português, inglês e espanhol; artigos de livre acesso e completos que retratam a temática referente à incidência de criptococose em pacientes imunossuprimidos dos quais publicados e constatados nos referidos bancos de dados. Foram excluídos artigos que não refletiam os principais objetivos de levantamento, artigos duplicados e os que não se enquadraram nos critérios de inclusão.

Inicialmente foram selecionados 93 artigos por título e temática, logo após a leitura dos resumos, foram excluídos 70 artigos que não se encaixavam com o objetivo proposto, falta de dados e relação com a incidência de criptococose em pacientes imunossuprimidos. Ao final, 23 artigos foram incluídos no presente estudo, sendo 19 em inglês, 3 em português e 1 em espanhol como mostra a Figura 1.

Figura 1 - Método de seleção dos artigos incluídos nesta revisão.



Fonte: Autores.

3. Resultados

O quadro abaixo (Quadro 1), lista artigos científicos que descrevem casos de criptococose em pacientes imunossuprimidos, bem como as complicações clínicas de cada relato de caso e o microorganismo causador da infecção fúngica invasiva, podendo ser *Cryptococcus neoformans* e *Cryptococcus gattii*.

Quadro 1 - Incidência de *Cryptococcus neoformans* e *Cryptococcus gattii* em pacientes imunossuprimidos.

Autor	Paciente imunossuprimido	Complicação clínica	Gênero e espécie
Saag et al., 1992	Síndrome da imunodeficiência adquirida (AIDS)	Meningite criptocócica aguda	<i>Cryptococcus neoformans</i>
Van der Horst et al., 1997	Síndrome da imunodeficiência adquirida (AIDS)	Meningite criptocócica	<i>Cryptococcus neoformans</i>
Severo et al., 1999	Caso 1, 2 e 3: Síndrome da imunodeficiência adquirida (AIDS).	Caso 1, 2 e 3: Criptococose	<i>Cryptococcus gattii</i> sorotipo B
Velegraki et al., 2001	Caso clínico 1: Síndrome da imunodeficiência adquirida (AIDS). Caso clínico 2: Lúpus Eritematoso Sistêmico (LES).	Caso clínico 1 e 2: Criptococose	<i>Cryptococcus gattii</i> sorotipo B
Corrêa et al., 2002	Crianças imunocompetentes	Infecção do SNC	<i>Cryptococcus gattii</i>
Barbosa et al., 2004	Corticoterapia	Criptococose mamária	<i>Cryptococcus neoformans</i>
Dromer et al., 2004	Infecção pelo HIV	Meningite criptocócica e criptococose extrameningea	<i>Cryptococcus neoformans</i>
Mansour et al., 2006	Infecção pelo HIV	Meningite criptocócica	<i>Cryptococcus gattii</i> sorotipo B
Sáez et al., 2006	Infecção pelo HIV estágio C3	Meningite criptocócica	<i>Cryptococcus neoformans</i>
Souza et al., 2006	Síndrome da imunodeficiência adquirida (AIDS)	Criptococose palpebral	<i>Cryptococcus neoformans</i>
Silveira, F. P., & Husain S., 2007	Receptores de transplante de órgãos sólidos	Criptococose pulmonar isolada, meningite criptocócica e criptococose cutânea	<i>Cryptococcus spp</i>
Snydman et al.2008	Receptores de transplante de órgãos sólidos	Doença disseminada, doença pulmonar, fungemia, criptococose cutânea, doença do SNC e meningoencefalite	<i>Cryptococcus neoformans</i> e <i>Cryptococcus gattii</i>
Pappas et al., 2010	Receptores de transplantes de órgãos sólidos	Envolvimento do SNC e doença nos pulmões	<i>Cryptococcus spp</i>
Nocera et al., 2010	Mieloma múltiplo	Osteomielite criptocócica	<i>Cryptococcus neoformans</i>
Leonhard et al., 2016	Sarcoidose	Meningite criptocócica	<i>Cryptococcus neoformans</i>
Nidhi et al., 2017	Esteróides para meningite tuberculosa	Meningite criptocócica	<i>Cryptococcus neoformans</i>
Gaiba et al., 2019	Lúpus eritematoso sistêmico, doença pulmonar intersticial e glaucoma	Criptococose pulmonar	<i>Cryptococcus neoformans</i>
Hengeveld et al., 2020	Linfopenia grave no cenário de terapia combinada com idelalisib e prednisona para linfoma folicular	Criptococose disseminada	<i>Cryptococcus neoformans</i>

Khatib et al., 2020	COVID-19 e tratamento imunossupressor	Criptococemia	<i>Cryptococcus neoformans</i>
Chang et al., 2021	Síndrome inflamatória de reconstituição imune	Meningite criptococose associada a criptococose pulmonar	<i>Cryptococcus gattii</i>
Kamik et al., 2022	Uso prolongado de glicocorticoide em paciente positivo para Covid-19	Infecção criptococose disseminada e meningoencefalite	<i>Cryptococcus neoformans</i>
Kassaza et al., 2022	Infecção pelo HIV	Meningite criptocócica	<i>Cryptococcus neoformans</i>
Abdoli, Falahi & Kenarkoohi, 2022	COVID-19 e terapia imunossupressora	Criptococemia e meningoencefalite	<i>Cryptococcus neoformans</i>

Fonte: Autores.

4. Discussão

A criptococose é provocada por *Cryptococcus neoformans* (*Cryptococcus neoformans* var. *neoformans*) e *Cryptococcus gattii* (*Cryptococcus neoformans* var. *gattii*), sendo que a primeira variedade patogênica representa os sorotipos A, D e AD e a segunda, refere-se aos sorotipos B e C. A infecção fúngica é descrita associada à AIDS e a outras imunodeficiências, dificilmente relatada em pacientes imunocompetentes (Lacaz et al., 2002).

Tal infecção criptocócica é considerada uma micose sistêmica que comumente é observada em pacientes imunocomprometidos, sobretudo nos portadores da síndrome da imunodeficiência adquirida (AIDS) causada pelo vírus da imunodeficiência humana (HIV) (Moreira et al., 2006). A criptococose similarmente acomete outros pacientes imunossuprimidos como receptores de órgãos sólidos, portadores de doença renal crônica, doenças malignas, doenças autoimunes ou deficiências imunológicas como linfocitopenia de células T CD4 +, sendo também relatada em pacientes que foram expostos a medicamentos imunossupressores, corticosteróides, bloqueadores de citocinas ou quimioterapia (Choi, 2022). À vista disso, segundo Vilchez et al. (2002), essa infecção fúngica é consequência da falha das defesas do organismo que não reprime o patógeno inalado, o que explica a prevalência da doença em pacientes imunossuprimidos.

Em pacientes soropositivos, a imunossupressão pode ser explicada pela baixa contagem de linfócitos CD4 (abaixo de 100 células/mm³), sendo que a maior parte das infecções oportunistas em pacientes com AIDS advém da criptococose, onde o *Cryptococcus neoformans* representa o patógeno com maior incidência nesses pacientes (Varma & Kwon-Chung, 1992; Perfect, 2010).

Estima-se que a meningite criptocócica provoca 15% das mortes associadas à AIDS no mundo, demonstrando que a criptococose é a segunda causa mais comum de mortalidade dos pacientes soropositivos, ficando atrás da tuberculose (Rajasingham et al., 2017). A mortalidade da meningite criptocócica associada ao HIV ocorre devido ao nível elevado de fungos no líquido cefalorraquidiano (LCR) no momento em que é feita a análise da amostra, combinada com a resposta imune pró-inflamatória deficiente e a lenta eliminação do patógeno após o início do tratamento (Sabiiti et al., 2014).

Em receptores de órgãos sólidos o fator de risco que favorece a manifestação da criptococose é, sobretudo, o uso de medicamentos imunossupressores empregados para prevenir a rejeição do aloenxerto, principalmente o uso de esteróides (Vilchez et al., 2002). A aplicação de duas doses de globulina antilinfocitária ou alentuzumabe também contribuem para imunossupressão de pacientes transplantados, visto que são medicamentos que ocasionam depleção linfocitária profunda e prolongada (Silveira & Husain, 2007). Os medicamentos inibidores de calcineurina também estão associados à origem da imunossupressão desses pacientes, não influenciam a ocorrência, mas afetam o desdobramento da criptococose (Snydman et al., 2008).

É fato que tais condições influenciam a infecção criptocócica e os agravos da doença, podendo envolver qualquer região ou estrutura corporal após a disseminação do fungo pelo organismo, bem como os gânglios linfáticos, fígado, peritônio, suprarenais, rins, próstata, olhos, pele e ossos. Não o bastante, a propagação ocorre sobretudo nos pulmões e meninges, causando envolvimento pulmonar e meningite criptocócica, respectivamente, com altas taxas de mortalidade para meningite (Perfect et al., 2010; Govender et al., 2019; Dreyer, 2022).

O fungo é descrito em diversos tecidos, mas tem como característica clínica o tropismo pelo sistema nervoso central, devido a alta concentração de nutrientes no líquido cefalorraquidiano (LCR) e a baixa ou ausente resposta inflamatória do local (Corrêa, 2001). Essa característica contribui para uma infecção avassaladora que resulta em meningite criptocócica, possuindo apresentação clínica variada para cada paciente imunossuprimido, podendo se tornar fatal no período de dias a semanas se não tratada (Ngan et al., 2022).

Um estudo de Rajasingham et al. (2017) estimou que a incidência global de meningite criptocócica em 2014 foi de 223.100 casos, sucedendo em 181.100 mortes. No mesmo ano, a África Subsaariana carregou o cargo de ser a região com mais casos da doença.

A ocorrência de tal infecção criptocócica está relacionada aos fatores de virulência das espécies, onde, segundo Nocera et al. (2010), o *Cryptococcus neoformans* recorre a propensão para crescer em 37°C, a produção de melanina que o protege contra o estresse oxidativo e a cápsula de polissacarídeo, sendo este último o mais significativo por interferir no processo de reconhecimento de antígeno e por manifestar propriedades antifagocíticas. Em hospedeiro imunossuprimido o *C. neoformans* esquiva-se do sistema imunológico produzindo manitol, fosfolipase, ácido siálico, melanina e cápsulas de polissacarídeos (Lacaz et al., 2002).

Da mesma forma, os fatores de virulência do *Cryptococcus gattii* também incluem a cápsula polissacarídica capaz de evadir a resposta imune do hospedeiro, bem como o potencial para crescer em 37°C e a produção de lacase, responsável pela formação de melanina, urease, fosfolipase B, trealose e superóxido dismutase (Chen et al., 2014).

Contrariamente ao *Cryptococcus neoformans*, o *C. gattii* é mais plausível de provocar uma infecção pulmonar progressiva, sendo menos provável de se propagar para o sistema nervoso central (Kwon-Chung et al., 2014). Assim sendo, em consequência da maior migração de *C. neoformans* através da barreira hematoencefálica, essa espécie possui uma inclinação para infecção do SNC, enquanto o *C. gattii* tem prevalência para a infecção pulmonar (Bielska & May, 2015).

Posto isto, a análise laboratorial da criptococose é efetuada através de exame direto e histopatológico, teste sorológico, técnicas moleculares, cultura em ágar Sabouraud e em outros meios diferenciais a partir de amostras de escarro, urina, líquido, aspirados de lesões, fragmentos teciduais e materiais do trato respiratório que podem conter organismos com características micromorfológicas do *Cryptococcus* spp, sendo que a apresentação clínica do paciente é fundamental para auxiliar no diagnóstico laboratorial. (Pedroso & Candido, 2006).

Após a obtenção do título de antígeno criptocócico por ensaio imunoenzimático do LCR ou proveniente de outras amostras, submete-se a meio de cultura fúngico, a fim de determinar a especificidade do *Cryptococcus* spp. As leveduras formadas são avaliadas pelas suas características e submetidas a espectrofotometria de massa para identificação (Xue et al. 2020).

A diferenciação de *C. neoformans* e *C. gattii* é feita através do ágar Canavanina - Glicina - Azul de Bromotimol (CGB). Esse meio inoculado com cepas de *C. neoformans*, não apresenta alteração de pH, permanecendo inalterado, pois essa espécie não tem a capacidade de usar a glicina do meio como fonte de nitrogênio e carbono. Na inoculação do meio com *C. gattii*, há alteração do meio para azul cobalto, já que tal espécie é resistente a L-canavanina sendo capaz de crescer no meio, usufruindo da glicina como fonte de nitrogênio e carbono, resultando na produção de amônia. Esse elemento eleva o pH do

ágar, modificando a cor do azul de bromotimol (indicador de ácido-base), para azul cobalto (Kwon-Chung et al., 1982; Chayakulkeeree & Perfect, 2006). Ademais, estudos sorológicos conseguem auxiliar na determinação de anticorpos para *Cryptococcus neoformans* ou *Cryptococcus gattii* (Byrnes et al., 2011).

O rastreio do antígeno criptocócico (AgCr) é usado no diagnóstico de criptococose, sendo recomendado para todos adolescentes e adultos com a contagem de linfócitos T CD4 menor que 200 células/ μ L (Govender et al., 2019). Radiografia de tórax, tomografia computadorizada de tórax e punção lombar com análise do líquido cefalorraquidiano (LCR) também auxiliam a identificação de criptococose (Chang et al., 2021).

Nas últimas décadas, flucitosina oral, fluconazol oral e anfotericina B intravenosa, foram consideradas drogas antifúngicas eficazes no controle in vivo do *Cryptococcus neoformans* e *Cryptococcus gattii*, sendo administradas em diferentes combinações e concentrações por períodos de tempo variáveis para tratar a doença criptocócica (Ngan et al., 2022).

Eventualmente um estudo recente de Souza et al., (2023), demonstrou que as drogas antifúngicas citadas, flucitosina combinada com anfotericina B, apresentaram efeitos adversos, além de representarem uma terapia de alto custo, enquanto o flucozanol foi mencionado como um medicamento ao qual o *C. neoformans* e *C. gattii* já possuem certa resistência emergente.

5. Conclusão

Concluimos que a criptococose causada por *Cryptococcus neoformans* e *Cryptococcus gattii* é comumente encontrada em pacientes imunocomprometidos, influenciando significativamente a gravidade e taxas de mortalidade por criptococose relacionada à imunossupressão.

No presente artigo a infecção fúngica foi relatada principalmente em pacientes portadores da síndrome da imunodeficiência adquirida (AIDS), sendo também mencionada em de receptores de órgãos sólidos, linfocitopenia CD4, medicamentos imunossupressores e corticosteróides, doenças malignas e autoimunes, quimioterapia, diabetes, doença renal crônica e episódios de imunossupressão celular. Todas as complicações citadas que afetam o sistema imunológico, permitem a entrada do *Cryptococcus* spp sem que o organismo provoque resposta eficiente contra o patógeno.

Diante disso, os autores alertam a comunidade científica sobre a regularidade e a gravidade da criptococose, principalmente em pacientes imunocomprometidos, para que haja um diagnóstico precoce seguido de um bom prognóstico e, conseqüentemente, um tratamento adequado para os acometidos pela doença.

Ademais, se faz necessário aderir a novos protocolos de triagem hospitalar para pacientes imunossuprimidos, considerando sua suscetibilidade a infecções oportunistas, bem como aprofundar os estudos sobre as interações entre seus sistemas imunológicos e o *Cryptococcus* spp para desenvolver estratégias terapêuticas mais direcionadas e especializadas.

Referências

- Abdoli, A., Falahi, S., & Kenarkoohi, A. (2022). COVID-19-associated opportunistic infections: a snapshot on the current reports. *Clinical and Experimental Medicine*, 22(3), 327-346. 10.1007/s10238-021-00751-7.
- Baltazar, L. M., & Ribeiro, M. A. (2008). Primeiro isolamento ambiental de *Cryptococcus gattii* no Estado do Espírito Santo. *Revista da Sociedade Brasileira de Medicina Tropical*, 41(5), 449-453. 10.1590/S0037-86822008000500003.
- Barbosa, S., R., Guazzelli, L., S., & Severo, L., C. (2004). Criptococose mamária manifesta após corticoterapia. *Revista da Sociedade Brasileira de Medicina Tropical*, 37(1), 65-66. 10.1590/S0037-86822004000100018.
- Baroni, F. A., Paula, C. R., Silva, E. G., Viani, F. C., Rivera, I. N., Oliveira, M. T., & Gambale, W. (2006). *Cryptococcus neoformans* strains isolated from church towers in Rio de Janeiro City, RJ, Brazil. *Revista do Instituto de Medicina Tropical de São Paulo*, 48(2), 71-75. 10.1590/s0036-46652006000200003.
- Bielska, E., & May, R. C. (2015). What makes *Cryptococcus gattii* a pathogen? *FEMS Yeast Research*, 16(1), fov106. 10.1093/femsyr/fov106.
- Byrnes, E. J. 3rd., Bartlett, K. H., Perfect, J. R., & Heitman, J. (2011). *Cryptococcus gattii*: an emerging fungal pathogen infecting humans and animals. *Microbes and Infection*, 13(11), 895-907. 10.1016/j.micinf.2011.05.009.

- Chang, C. C., Hall, V., Cooper, C., Grigoriadis, G., Beardsley, J., Sorrell, T. C., Heath, C. H., & The Australasian Antifungal Guidelines Steering Committee. (2021). Consensus guidelines for the diagnosis and management of cryptococcosis and rare yeast infections in the haematology/oncology setting. *Intern Med J*, 51(Suppl 7), 118-142. 10.1111/imj.15590.
- Chang, C. Y., Shah, S. H.M., Lio, J. Y., Bahari, N., & Radhakrishnan, A. P. (2021). *Cryptococcus gattii* meningitis complicated by immune reconstitution inflammatory syndrome in an apparent immunocompetent host in Malaysia. *Medical Mycology Case Reports*, 35, 1-4. 10.1016/j.mmcr.2021.12.004.
- Chang, M. R., Paniago, A. M. M., Silva, M. M., Lazéra, M. S., & Wanke, B. (2008). Prostatic cryptococcosis: a case report. *Journal of Venomous Animals and Toxins including Tropical Diseases*, 14(2), 378-385. 10.1590/S1678-91992008000200015.
- Chaya, R., Padmanabhan, S., Anandaswamy, V., & Moin, A. (2013). Disseminated Cryptococcosis presenting as cellulitis in a renal transplant recipient. *Journal of Infection in Developing Countries*, 7(1), 60-63. 10.3855/jidc.2479.
- Chayakulkeeree, M., & Perfect, J. R. (2006). Cryptococcosis. *Infectious Disease Clinics of North America*, 20(3), 507-544. 10.1016/j.idc.2006.07.001.
- Chen, S. C., Meyer, W., & Sorrell, T. C. (2014). *Cryptococcus gattii* infections. *Clinical Microbiology Reviews*, 27(4), 980-1024. 10.1128/CMR.00126-13.
- Choi, H. S. (2022). Pulmonary cryptococcosis after recovery from COVID-19 in an immunocompetent patient: A rare case report. *Medicine (Baltimore)*, 101(32), e30143. 10.1097/MD.00000000000030143.
- Corrêa, M. P. S. C. (2001). Neurocriptococose Pediátrica no Estado do Pará: Espectro de achados tomográficos na infecção por *Cryptococcus neoformans* var. *gattii*. *Dissertação (Pós-graduação em Medicina Tropical) - Núcleo de Medicina Tropical da Universidade Federal do Pará*. p. 1-66.
- Corrêa, M. P. S. C., Severo, L. C., Oliveira, F. M., Irina, K., & Londero, I. T. (2002). The spectrum of computerized tomography (CT) findings in central nervous system (CNS) infection due to *Cryptococcus neoformans* var. *gattii* in immunocompetent children. *Revista do Instituto de Medicina Tropical de São Paulo*, 44(5), 283-287. 10.1590/S0036-46652002000500010.
- Dreyer, R. (2022). Case report: Disseminated *cryptococcus gattii* in an immunocompetent patient. *IDCases*, 29, e01537. 10.1016/j.idcr.2022.e01537.
- Dromer, F., Mathoulin-Pélissier, S., Fontanet, A., Ronin, O., Dupont, B., Lortholary, O., & French Cryptococcosis Study Group. (2004). Epidemiology of HIV-associated cryptococcosis in France (1985-2001): comparison of the pre- and post-HAART eras. *AIDS*, 18(3), 555-562. 10.1097/00002030-200402200-00024.
- Faganello, J., Arruda, W., Schrank, A., & Vainstein, M. H. (2006). An alternative method to prepare samples of the pathogenic yeast *Cryptococcus neoformans* for scanning electron microscopy analysis. *Journal of Microbiological Methods*, 64(3), 416-419. 10.1016/j.mimet.2005.07.003.
- Gaiba, R., O'Neill, E., & Lakshmi, S. (2019). Pulmonary cryptococcosis complicating interstitial lung disease in a patient with systemic lupus erythematosus, *BMJ Case Reports*, 12(8), e229403. 10.1136/bcr-2019-229403.
- Govender NP, Meintjes G, Mangena P, Nel J, Potgieter S, Reddy D, Rabie H, Wilson D, Black J, Boulware D, Boyles T, Chiller T, Dawood H, Dlamini S, Harrison TS, Ive P, Jarvis J, Karstaedt A, Madua MC, Menezes C, Moosa MS, Motlekar Z, Shroufi A, Stacey SL, Tsitsi M, van Cutsem G, Variava E, Venter M, Wake R. (2019) Southern African HIV Clinicians Society guideline for the prevention, diagnosis and management of cryptococcal disease among HIV-infected persons: 2019 update. *South Afr J HIV Med*, 20(1):1030. 10.4102/sajhivmed.v20i1.1030.
- Hengeveld, P. J., Jongh, E., Westerweel, P. E., & Levin, M. D. (2020). Disseminated cryptococcal disease during treatment with idelalisib and corticosteroids for follicular lymphoma, *BMJ Case Reports*, 13(7), e235216. 10.1136/bcr-2020-235216.
- Kassaza, K., Wasswa, F., Nielsen, K., & Bazira, J. (2022). *Cryptococcus neoformans* Genotypic Diversity and Disease Outcome among HIV Patients in Africa. *Journal of Fungi*, 8(7), 734. 10.3390/jof8070734.
- Karnik, K., Wu, Y., Ruddy, S., Quijano-Rondan, B., Urban, C., Turett, G., Yung, L., Prasad, N., Yoon, J., & Segal-Maurer, S. (2022). Fatal case of disseminated cryptococcal infection and meningoencephalitis in the setting of prolonged glucocorticoid use in a Covid-19 positive patient. *IDCases*, 27, e01380. 10.1016/j.idcr.2022.e01380.
- Khatib, M. Y., Ahmed, A. A., Shaat, S. B., Mohamed, A. S., & Nashwan, A. J. (2020). *Clinical Case Reports*, 9(2), 853-855. 10.1002/ccr3.3668.
- Kwon-Chung, K. J., Fraser, J. A., Doering, T. L., Wang, Z., Janbon, G., Idnurm, A., & Bahn, Y. S. (2014). *Cryptococcus neoformans* and *Cryptococcus gattii*, the etiologic agents of cryptococcosis. *Cold Spring Harbor Perspectives Medicine*, 4(7), a019760. 10.1101/cshperspect.a019760.
- Kwon-Chung, K. J., Polacheck, I., Bennett, J. E. (1982). Improved diagnostic medium for separation of *Cryptococcus neoformans* var. *neoformans* (serotypes A and D) and *Cryptococcus neoformans* var. *gattii* (serotypes B and C). *J Clin Microbiol*, 15(3):535-537. 10.1128/jcm.15.3.535-537.
- Lacaz, C. S., Heins-Vaccari, E. M., Hernandez-Arriagada, G. L., Martins, E. L., Prearo, C. A., Corim, S. M., & Martins, A. M. (2002). Primary cutaneous cryptococcosis due to *Cryptococcus neoformans* var. *gattii* serotype B, in an immunocompetent patient. *Revista do Instituto de Medicina Tropical de São Paulo*, 44(4), 225-228. 10.1590/s0036-46652002000400008.
- Lazera, M. S., Cavalcanti, M. A. S., Londero, A. T., Trilles, L., Nishikawa, M. M., & Wanke, B. (2000). Possible primary ecological niche of *Cryptococcus neoformans*. *Medical Mycology*, 38(5), 379-383. 10.1080/mmy.38.5.379.383.
- Leal, A. L. (2006). Diferenciação das espécies *Cryptococcus neoformans* e *Cryptococcus gattii* utilizando a metodologia de PCR multiplex e determinação do perfil epidemiológico de pacientes com meningite criptocócica. *Dissertação de mestrado (Pós-Graduação em Biologia Celular e Molecular) - Centro de Biotecnologia da Universidade Federal do Rio Grande do Sul*. p. 1-100.

- Leongson, K., Cousineau-Côté, V., Goupil, M., Aumont, F., Sénéchal, S., Gaboury, L., Jolicoeur, P., Kronstad, J. W., & Repentigny, L. (2013). Altered immune response differentially enhances susceptibility to *Cryptococcus neoformans* and *Cryptococcus gattii* infection in mice expressing the HIV-1 transgene. *Infection and Immunity*, 81(4), 1100-1113. 10.1128/IAI.01339-12.
- Leonhard, S. E., Fritz, D., Van de Beek, & D., Brouwer, M. C. (2016). Cryptococcal meningitis complicating sarcoidosis. *Medicine (Baltimore)*, 95(35), e4587. 10.1097/MD.0000000000004587.
- Li, A. S., Pan, W. H., Wu, S. X., Hideaki, T., Guo, N. R., Shen, Y. N., Lu, G. X., Pan, R. G., Zhu, M. C., Chen, M., Shi, W. M., & Liao, W. Q. (2012). Ecological surveys of the *Cryptococcus* species complex in China. *Chinese Medical Journal*, 125(3), 511-516.
- Mansour, A., Nakhla, I., El Sherif, M., Sultan, Y. A., & Frenck, R. W. (2006). *Cryptococcus neoformans* var. *gattii* meningitis in Egypt: a case report. *Eastern Mediterranean Health Journal*, 12(1-2), 241-244. PMID: 17037245.
- Melo, N. T., Lacaz, C. S., Charbel, C. E., Pereira, A. D., Heins-Vaccari E. M., França-Netto, A. S., Machado, L. R., & Livramento J. A. (1993). Quimiotipagem do *Cryptococcus neoformans*. Revisão da literatura. Novos dados epidemiológicos sobre a criptococose. Nossa experiência com o emprego do meio de C.G.B. no estudo daquela levedura. *Revista do Instituto de Medicina Tropical de São Paulo*, 35(5), 469-478. 10.1590/S0036-46651993000500015.
- Moreira, T. A., Ferreira, M. S., Ribas, R. M., & Borges, A. S. (2006). Criptococose: estudo clínico-epidemiológico, laboratorial e das variedades do fungo em 96 pacientes. *Revista da Sociedade Brasileira de Medicina Tropical*, 39(3), 255-258. 10.1590/S0037-86822006000300005.
- Nadrous, H. F., Antonios, V. S., Terrell, C. L., & Ryu, J. H. (2003). Pulmonary cryptococcosis in nonimmunocompromised patients. *Chest*, 124(6), 2143-2147. 10.1016/s0012-3692(15)31671-8.
- Nelson R. W., & Couto C. G. (2001). Doenças micóticas polissistêmicas. *Medicina Interna de Pequenos Animais*, 1023-1030, 2 ed. Elsevier Brasil, São Paulo.
- Ngan, N. T. T., Flower, B., & Day, J. N. (2022). Treatment of Cryptococcal Meningitis: How Have We Got Here and Where are We Going? *Drugs*, 82(12), 1237-1249. 10.1007/s40265-022-01757-5.
- Nidhi, A., Meena, A., Sreekumar, A., & Daga, M. K. (2017). Corticosteroid-induced cryptococcal meningitis in patient without HIV, *BMJ Case Reports*, 2017, bcr2016216496. 10.1136/bcr-2016-216496.
- Nigam, C., Gahlot, R., Kumar, V., Chakravarty, J., & Tilak, R. (2012). Central Nervous System Cryptococcosis among a Cohort of HIV Infected Patients from a University Hospital of North India. *Journal of Clinical and Diagnostic Research: JCDR*, 6(8), 1385-1387. 10.7860/JCDR/2012/4158.2365.
- Nocera, V. B., Jr, I. R., Pietrovicz, J., Krebs, C. N. V., & Lopes, G. L. (2010). Osteomielite criptocócica em paciente com mieloma múltiplo, *Revista Brasileira de Hematologia e Hemoterapia*, 32(3), 265-268. 10.1590/S1516-84842010005000081.
- Pappalardo, M. C. S. M., & Melhem, M. S. C. (2003). Cryptococcosis: a review of the brazilian experience for the disease. *Revista do Instituto de Medicina Tropical de São Paulo*, 45(6), 299-305. 10.1590/S0036-46652003000600001.
- Pappas, P. G., Alexander, B. D., Andes, D. R., Hadley, S., Kauffman, C. A., Freifeld, A., Anaissie, E. J., Brumble, L. M., Herwaldt, L., Ito, J., Kontoyannis, D. P., Lyon, G. M., Marr, K. A., Morrison, V. A., Park, B. J., Patterson, T. F., Perl, T. M., Oster, R. A., Schuster, M. G., Walker, R., Walsh, T. J., Wannemuehler, K. A., & Chiller, T. M. (2010). Invasive fungal infections among organ transplant recipients: results of the Transplant-Associated Infection Surveillance Network (TRANSNET). *Clinical Infectious Diseases*, 50(8), 1101-1111. 10.1086/651262.
- Pedroso, R. S., & Candido, R. C. (2006). Diagnóstico Laboratorial da Criptococose. *NewsLab*, 77, 94-102.
- Perfect, J. R., Dismukes, W. E., Dromer, F., Goldman, D. L., Graybill, J. R., Hamill, R. J., Harrison, T. S., Larsen, R. A., Lortholary, O., Nguyen, M. H., Pappas, P. G., Powderly, W. G., Singh, N., Sobel, J. D., Sorrell, T. C. (2010). Clinical practice guidelines for the management of cryptococcal disease: 2010 update by the infectious diseases society of america. *Clin Infect Dis*, 50(3), 291-322. 10.1086/649858.
- Rajasingham, R., Smith, R. M., Park, B. J., Jarvis, J. N., Govender, N. P., Chiller, T. M., Denning, D. W., Loyse, A., & Boulware, D. R. (2017). Global burden of disease of HIV-associated cryptococcal meningitis: an updated analysis. *The Lancet Infectious Diseases*, 17(8), 873-881. 10.1016/S1473-3099(17)30243-8.
- Reolon, A., Perez, L. R. R., & Mezzari, A. (2004). Prevalência de *Cryptococcus neoformans* nos pombos urbanos da cidade de Porto Alegre, Rio Grande do Sul. *Jornal Brasileiro de Patologia e Medicina Laboratorial*, 40(5), 293-298. 10.1590/S1676-24442004000500003.
- Saag M. S., Powderly, W. G., Cloud, G. A., Robinson, P., Grieco, M. H., Sharkey, P. K., Thompson, S. E., Sugar, A. M., Tuazon, C. U., Fisher, J. F., & et al. (1992). Comparison of amphotericin B with fluconazole in the treatment of acute AIDS-associated cryptococcal meningitis. *New England Journal of Medicine*, 326(2), 83-89. 10.1056/NEJM199201093260202.
- Sabiiti, W., Robertson, E., Beale, M. A., Johnston, S. A., Brouwer, A. E., Loyse, A., Jarvis, J. N., Gilbert, A. S., Fisher, M. C., Harrison, T. S., May, R. C., & Bicanic, T. (2014). Efficient phagocytosis and laccase activity affect the outcome of HIV-associated cryptococcosis. *Journal of Clinical Investigation*, 124(5), 2000-2008. 10.1172/JCI12950.
- Sáez, D., Bahamondes, L., Lam, G., Arellano, L., & Lillo, P. (2006). Síndrome de restauración inmune asociado a tratamiento antirretroviral y criptococosis meníngea: Caso clínico. *Revista médica de Chile*, 134(10), 1310-1314. 10.4067/S0034-98872006001000015.
- Severo, L. C., Oliveira, F. M., & Londero, A. T. (1999). Cryptococcosis due to *Cryptococcus neoformans* var. *gattii* in Brazilian patients with AIDS. Report of three cases. *Revista Iberoamericana de Micología*, 16(3), 152-154. PMID: 18473564.
- Silva, J. O., & Capuano, D. M. (2008). Ocorrência de *Cryptococcus* spp e de parasitas de interesse em saúde pública, nos excretas de pombos na cidade de Ribeirão Preto, São Paulo, Brasil. *Revista Do Instituto Adolfo Lutz*, 67(2), 137-141. 10.53393/rial.2008.v67.32781.
- Silveira, F. P., & Husain S. (2007). Fungal infections in solid organ transplantation. *Medical Mycology*, 45(4), 305-320. 10.1080/13693780701200372.

- Snydman, D. R., Singh, N., Dromer, F., Perfect, J. R., & Lortholary, O. (2008). Cryptococcosis in Solid Organ Transplant Recipients: Current State of the Science. *Clinical Infectious Diseases*, 47(10), 1321–1327. 10.1086/592690.
- Sorrell, T. C. (2001). *Cryptococcus neoformans* variety *gattii*. *Medical Mycology*, 39(2), 155-168. 10.1080/MMY.39.2.155.168.
- Souza, M. B., Melo, C. S. N., Silva, C. S., Santo, R. M., & Matayoshi, S. (2006). Criptococose palpebral: relato de caso. *Arquivos Brasileiros de Oftalmologia*, 69(2), 265-267. 10.1590/S0004-27492006000200024.
- Souza, M. T., Silva, M. D., & Carvalho, R. (2010). Integrative review: what is it? How to do it? *Einstein*, 8(1), 102–106. 10.1590/S1679-45082010RW1134.
- Souza, R. P. M. (2013). *Cryptococcus neoformans* e *Cryptococcus gattii*: Quimiotipagem e correlação com criptococose em hospitais públicos de João Pessoa - PB. *Monografia* - Departamento de Ciências Farmacêuticas do Centro de Ciências da Saúde da Universidade Federal da Paraíba. p. 1-62.
- Sousa, N. S. O., Almeida, J. D. R., Frickmann, H., Lacerda, M. V. G., & Souza, J. V. B. (2023). Searching for new antifungals for the treatment of cryptococcosis. *Rev Soc Bras Med Trop*, 56:e01212023. 10.1590/0037-8682-0121-2023.
- Van der Horst, C. M., Saag, M. S., Cloud, G. A., Hamill, R. J., Graybill, J. R., Sobel, J. D., Johnson, P. C., Tuazon, C.U., Kerkering, T., Moskovitz, B. L., Powderly, W. G., Dismukes, W. E., & National Institute of Allergy and Infectious Diseases Mycoses Study Group and AIDS Clinical Trials Group. (1997). Treatment of cryptococcal meningitis associated with the acquired immunodeficiency syndrome. *New England Journal of Medicine*, 337(1), 15-21, 10.1056/NEJM199707033370103.
- Varma, A., & Kwon-Chung, K. J. (1992). DNA probe for strain typing of *Cryptococcus neoformans*. *Journal of Clinical Microbiology*, 30(11), 2960-2967. 10.1128/jcm.30.11.2960-2967.
- Velegaki, A., Kiosses, V. G., Pitsouni, H., Toukas, D., Daniilidis, V. D., & Legakis, N. J. (2001). First report of *Cryptococcus neoformans* var. *gattii* serotype B from Greece. *Medical Mycology*, 39(5), 419-22. 10.1080/mmy.39.5.419.422.
- Vilchez, R. A., Fung, J., & Kusne, S. (2002). Cryptococcosis in organ transplant recipients: an overview. *American Journal of Transplantation*, 2(7), 575-580. 10.1034/j.1600-6143.2002.20701.x.
- Xue, X., Deng, H., Zhao, L., Zang, X., Asuquo, I. P., Meng, M., Ma, X., Qin, C., Meng, Y., Wu, C., Gao, J., & Pan, L. (2020). Cryptococcosis caused by *cryptococcus gattii*: 2 case reports and literature review. *Medicine*, 99(50), e23213. 10.1097/MD.00000000000023213.