

Clareamento em dentes não vitais e facetas em resina composta: Uma análise comparativa das técnicas de tratamento estético

Whitening non vital teeth and composite resin veneers: A comparative analysis of aesthetic treatment techniques

Blanqueamiento de dientes no vitales y carillas de resina compuesta: Una análisis comparativo de técnicas de tratamiento estético

Recebido: 02/11/2023 | Revisado: 13/11/2023 | Aceitado: 14/11/2023 | Publicado: 17/11/2023

Emilly Oliveira Silva

ORCID: <https://orcid.org/0009-0000-0116-3264>
Centro Universitário Unifavip-Wyden, Brasil
E-mail: emiily_melo@hotmail.com

Tacio Frago Pereira

ORCID: <https://orcid.org/0000-0002-7836-0925>
Centro Universitário Unifavip-Wyden, Brasil
E-mail: taciofrago29@gmail.com

Elaine da Silva Torres

ORCID: <https://orcid.org/0009-0008-9867-3524>
Centro Universitário Unifavip-Wyden, Brasil
E-mail: elaineodonto18@gmail.com

Jeynife Rafaella Bezerra de Oliveira

ORCID: <https://orcid.org/0000-0003-4710-5312>
Universidade Federal de Pernambuco, Brasil
E-mail: prof.jrafaella@gmail.com

Resumo

O escurecimento dental ocorre por cromóforos impregnados na estrutura dental por diversas razões, como traumatismo, tratamento endodôntico, hemorragias na estrutura interna dos dentes. Quando esses pigmentos formam uma molécula capaz de refletir luz em comprimento de onda visível pelo olho humano e cuja intensidade é superior à luz refletida pela estrutura dental, observa-se o dente escurecido. Diante disso, a procura pelo clareamento dentário aumenta tornando-se uma possibilidade de tratamento estético que oferece maior preservação da estrutura dental. O trabalho tem como objetivo uma revisão de literatura, com a finalidade de compreender as técnicas de tratamentos estéticos. O presente estudo corresponde através de um levantamento de fontes bibliográficas. Contudo, a vontade de ter um sorriso harmônico e principalmente mais claro acabou tornando um dos procedimentos clareadores a primeira opção de tratamento. Após fazer o uso do clareamento dental e não ter obtido a estética desejada é optado pelas facetas em resina composta, sendo considerada uma das técnicas mais rápidas, seguras e eficaz.

Palavras-chave: Clareamento dental; Agentes clareadores; Necrose da polpa dentária; Facetas dentárias.

Abstract

Dental darkening occurs due to chromophores impregnated in the tooth structure for several reasons, such as trauma, endodontic treatment, hemorrhages in the internal structure of the teeth. When these pigments form a molecule capable of reflecting light at a wavelength visible to the human eye and whose intensity is greater than the light reflected by the tooth structure, a darkened tooth is observed. Therefore, the demand for tooth whitening increases, becoming a possibility for aesthetic treatment that offers greater preservation of the tooth structure. The objective of the work is a literature review, with the purpose of understanding aesthetic treatment techniques. The present study corresponds through a survey of bibliographic sources. However, the desire to have a harmonious and especially brighter smile ended up making one of the whitening procedures the first treatment option. After using tooth whitening and not achieving the desired aesthetics, composite resin veneers are chosen, which are considered one of the fastest, safest and most effective techniques.

Keywords: Tooth whitening; Whitening agents; Dental pulp necrosis; Dental veneers.

Resumen

El oscurecimiento dental se produce debido a los cromóforos impregnados en la estructura dental por diversos motivos, como traumatismos, tratamientos de endodoncia, hemorragias en la estructura interna de los dientes. Cuando estos pigmentos forman una molécula capaz de reflejar la luz en una longitud de onda visible para el ojo humano y cuya intensidad es mayor que la luz reflejada por la estructura dental, se observa un dente oscurecido. Por lo tanto, la

demanda de branqueamento dental aumenta, convirtiéndose en una posibilidad de tratamiento estético que ofrece una mayor preservación de la estructura dental. El objetivo del trabajo es una revisión de la literatura, con el propósito de comprender técnicas de tratamiento estético. El presente estudio se corresponde a través de un levantamiento de fuentes bibliográficas. Sin embargo, el deseo de tener una sonrisa armoniosa y sobre todo más luminosa acabó por convertir uno de los procedimientos de blanqueamiento en la primera opción de tratamiento. Después de utilizar un blanqueamiento dental y no conseguir la estética deseada, se opta por las carillas de resina compuesta, que se consideran una de las técnicas más rápidas, seguras y eficaces.

Palabras clave: Blanqueamiento dental; Agentes blanqueadores; Necrosis pulpar dental; Carillas dentales.

1. Introdução

É indiscutível que a estética desempenha um papel muito importante na odontologia atual, cada vez mais pessoas esperam ter um sorriso harmonioso e dentes mais brancos e bonitos, essa busca é considerada elemento fundamental no seu estado físico, mental e social, estando diretamente associado com a saúde do indivíduo (Acuna et al., 2019; Barreto Jo et al., 2019).

Alterações na cor dos dentes podem ocorrer devido a processos fisiopatológico ou a fatores externos, como ingestão de fontes alimentares que possuem pigmentação escura podendo causar manchas extrínsecas (Correia et al., 2020). Fatores como trauma dental ocasionam a perda da vitalidade pulpar, uma das consequências é o escurecimento dentário (Correia et al., 2020).

O escurecimento de dentes desvitalizados tem se apresentado como uma situação bastante recorrente na clínica diária (Monteiro et al., 2018). Essas alterações cromáticas podem ocorrer por diversas razões como hemorragia decorrente de trauma, calcificações pulpares, espaço de tempo entre o traumatismo e o atendimento odontológico, excessos de materiais obturações como cone de guta-percha e cimento endodôntico no interior da câmara pulpar (Santos Junior et al., 2018).

Diante disso, o cirurgião-dentista pode abordar algumas estratégias de planejamento para alcançar as expectativas do paciente (Zavanelli et al., 2017). As abordagens de clareamento dental são classificadas de acordo com o tempo de permanência do agente clareador na superfície dentária e a substância utilizada (Lucena et al., 2015). O profissional também pode associar mais de um método a fim de obter o resultado estético almejado, como as facetas em resina composta e clareamento dentário (Mendonça et al., 2018).

O clareamento dental externo apresenta-se como um procedimento consolidado no meio odontológico, possui diferentes abordagens que variam de acordo com o desejo do paciente e o plano de tratamento planejado pelo profissional, atualmente existem duas técnicas do clareamento, caseiro e de consultório, a diferença dos dois está na concentração do agente clareador, substância e tempo de uso, o clareamento caseiro se mostra como uma alternativa estética conservadora, já na técnica de consultório, a concentração do gel clareador é maior e o tratamento é realizada pelo profissional (Mendonça et al., 2018).

Outra técnica é o clareamento interno, onde utiliza-se a substância clareadora no interior da câmara pulpar, considerada uma alternativa estratégica conservadora frente a alterações cromáticas de dentes desvitalizado, na técnica imediata ou termocatalítica o profissional aplica o agente clareador no interior da câmara pulpar e sobre a superfície vestibular do elemento dentário (Lucena et al., 2015; Mileskit et al., 2018).

O escurecimento dental é causa de insatisfação e sempre foi uma preocupação dos profissionais em buscar formas de melhoria para essa condição (Mileskit et al., 2018) Portanto, quando realizado o clareamento dentário e não obtido um resultado totalmente satisfatório, outras técnicas podem ser utilizadas em conjunto para se obter o resultado esperado, um tratamento bastante aplicado em conjunto ao clareamento dentário em dentes escurecidos, são as facetas em resina composta (Cabral et al., 2017).

A faceta em resina composta é uma intervenção restauradora bastante aceita e eficaz no tratamento de dentes com alterações de cor, exigindo um menor desgaste quando comparado as facetas de cerâmica, muitas vezes não necessitam de

preparo, neste tratamento a face vestibular do substrato dentário é coberto pela resina composta (Fahl et al., 2016). Considerado um tratamento de destaque por ser uma técnica rápida, segura e eficaz (Oliveira et al., 2019).

Diante disso, o objetivo desse trabalho é apresentar uma análise comparativa do tratamento de clareamento dentário e facetas de resina composta em dentes não vitais escurecidos, suas vantagens e desvantagens, avaliando a execução das técnicas.

2. Metodologia

Trata-se de uma pesquisa bibliográfica de natureza qualitativa, através de uma revisão integrativa. Este método científico fornece uma compreensão mais abrangente de um determinado tema ou fenômeno (Pereira *et al.*, 2018). Para a construção da questão norteadora utilizou-se a estratégia PICO (População, Intervenção, Controle e Resultados), conduzida de acordo com as seguintes etapas de elaboração: escolha do tema, formulação da questão norteadora, busca na literatura, coleta de dados, seleção e análise crítica dos estudos, discussão dos resultados e apresentação da revisão.

Como guia desta revisão integrativa, formulou-se a seguinte pergunta norteadora: “Clareamento em dentes não vitais ou facetas em resina composta, qual utilizar?” Esse tipo de estudo permite que seja realizada busca, avaliação e condensação das evidências disponíveis sobre determinado tema.

O desenho do estudo baseou-se em seis etapas distintas: elaboração do problema de pesquisa, pesquisa dos artigos a partir de estratégia de busca utilizando palavras-chave adequadas à temática, coleta de informações, avaliação dos elementos relacionados ao tema, análise e interpretação dos resultados coletados e divulgação dos dados.

A busca dos artigos foi realizada entre os meses de fevereiro a agosto de 2023, nas bases de dados: Periódicos CAPES, PubMed, LILACS e SciELO. Foram utilizados os seguintes descritores, contidos no vocabulário “Descritores em ciências da saúde” (DECS): Clareamento dental, necrose da polpa dentária, agentes clareadores, facetas dentárias e seus respectivos descritores na língua inglesa. Esses descritores, relativos à população e variáveis de interesse, foram utilizados nas buscas, combinados aos operadores booleanos “AND” e “OR”.

Foram incluídos artigos nos idiomas: português; inglês e espanhol, publicados no período de 2017 a 2023. Foram considerados os artigos que tratavam sobre Clareamento em dentes não vitais e facetas em resina composta: Uma análise comparativa das técnicas de tratamento estético.

Foram excluídos da revisão os artigos duplicados, cartas, editoriais e resumos em anais de eventos. Artigos não relacionados ao tema, fugindo do conteúdo abordado, assim como, artigos antigos há mais de 10 anos atrás.

3. Resultados e Discussão

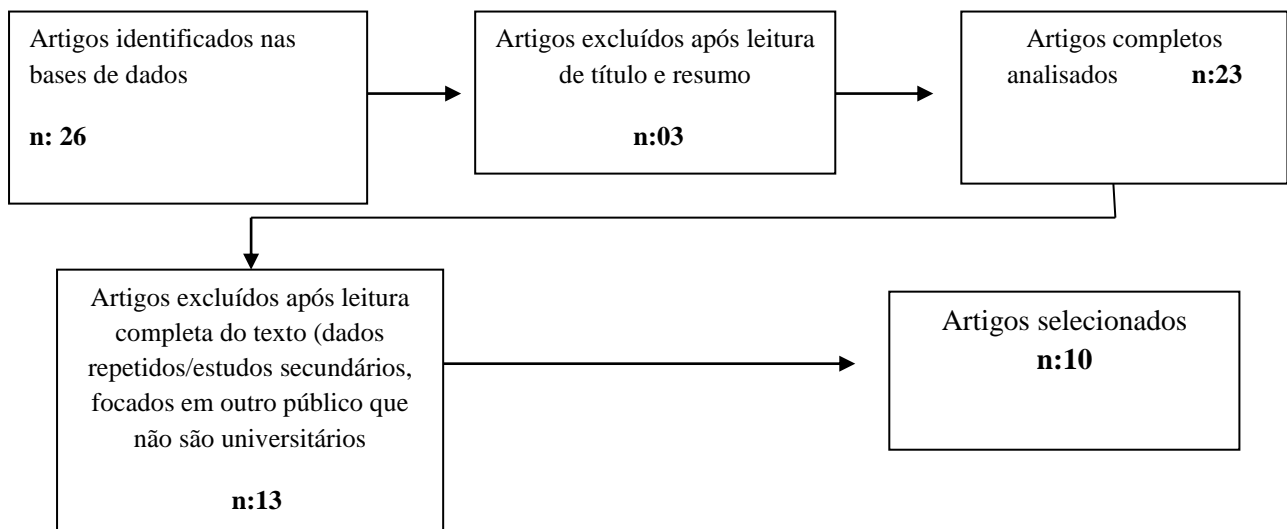
Para análise de dados, foram achados 26 artigos referentes ao tema. Dos quais 03 foram excluídos após leitura de título, ficando 23 artigos para serem analisados, sendo que 13 artigos estavam repetidos nas referidas bases de dados e não correspondiam as principais adaptações dos critérios que estavam sendo procurados. Portanto, 10 artigos selecionados para critério de inclusão. Os artigos possuíam suas informações concentradas nos tópicos: ano/autor, idioma, objetivo e resultados como apresentados no Quadro 1 e Figura 1.

Quadro 1 - Corpus de estudo.

Ano	Autor	Tema	Periódico
2020	Araújo, et al.	Associação da técnica de clareamento em dentes não vitais	Rev. Eletrônica Acervo em Saúde
2017	Carvalho, et	Técnica combinada de clareamento em dente tratado endodonticamente	Revista de odontologia da Universidade de São Paulo
2019	Goes, et al.	Regressão de lesão periapical extensa decorrente de necrose pulpar mediante tratamento endodôntico	Revista Uningá
2016	Melo, et al.	Longetividade de restaurações diretas em resina composta	Revista Gaúcha de Odontologia
2020	Newton, et al	The association of external cervical resorption with modern internal bleaching protocols: what is the current evidence	British Dental Journal
2022	Paulino, et al	Clareamento em dentes tratados endodonticamente	Revista Ibero
2022	Peres, et al	Faceta direta em resina composta: Indicação e técnica	Revista Cathedral
2020	Rosário, et al.	Odontologia estética e as redes sociais no mundo contemporâneo	Revista Interface
2019	Silva, et al.	Reabilitação estética do sorriso com faceta direta em resina composta	Revista Full dent.sci
2020	Souza, et al	Reabilitação estética e funcional com facetas pré-fabricadas em resina composta	Rev. Odontol. Araçatuba

Fonte: Elaborada pelos autores (2023).

Figura 1 – Fluxograma de seleção de artigos.



Fonte: Autores (2023).

A necrose pulpar pode ocorrer quando há ruptura ou lesão do feixe vascular e nervoso localizado no forame apical. Esse processo resulta na perda de suprimento sanguíneo e desidratação das células pulpares, levando à desnaturação proteica nessa região específica. Embora as células pulpares tenham sido estruturalmente intactas, elas se coagulam e morrem (Consolaro et al., 2017).

Com o passar do tempo, os componentes do tecido pulpar necrosado podem se integrar à estrutura dentária. Normalmente, a decomposição proteica resulta em componentes que escurecem, fazendo com que o dente adquira uma tonalidade amarelada e escurecida (Consolaro et al., 2017).

A alteração na cor dos dentes ocorre pela relação físico-química da estrutura dentária com o agente causador, que pode ser intrínseca ou extrínseca, podendo ser decorrente de hemorragias após trauma, déficit na limpeza da câmara pulpar na realização de tratamentos endodônticos ou escolha inadequada de materiais obturadores. O diagnóstico do escurecimento dental deve ser preciso para obtenção de um resultado positivo e satisfatório, necessitando então de uma anamnese detalhada para saber há quanto tempo o dente está escurecido, e por qual razão ocorreu o escurecimento (Consolaro et al., 2017).

A modificação da coloração dentária pode ser causada por consequência da degeneração pulpar devido a necrose ou por presença de hemorragias pulpares nos túbulos dentinários, ocasionadas após lesões traumáticas. A hemorragia pulpar é originada após ruptura dos vasos sanguíneos que liberam componentes sanguíneos dentro dos túbulos dentinários provocando descoloração da dentina e assim ocasionando o escurecimento dental (Desaphix et al., 2017).

Uma das causas do escurecimento dental é a adesão dos cromóforos, que pode ocorrer por diversas razões. Os cromóforos são compostos químicos que possuem a capacidade de absorver ou refletir determinados núcleos, causados no escurecimento dos dentes (Mendonça et al., 2018).

A remoção incompleta de materiais de enchimento, restos de selante ou medicamentos que contêm tetraciclina da câmara pulpar podem levar ao escurecimento dentário em dentes tratados endodonticamente. Para evitar essa situação, é importante remover todos os materiais até um nível próximo do osso. Os materiais de obturação e medicamentos intracanaís, quando selados na câmara pulpar, podem estar em contato direto com a dentina por um longo período, permitindo a penetração nos túbulos dentinários. Esses materiais precisam estar em contato direto com a dentina por algum tempo antes que qualquer obstrução visível na cor da coroa possa ser observada. Embora não haja penetração no esmalte, ainda é possível observar uma mudança na cor do dente (Monteiro et al., 2018; Santos et al., 2018).

À medida que esses pigmentos acumulam formam uma molécula que reflete luz maior que a emitida pela estrutura dental, onde é perceptível a predominância do pigmento em relação ao dente, e assim, se observa o dente escurecido (Mintiguel et al., 2017; Silva et al., 2017).

O processo de escurecimento dentário se dá pela difusão de eritrócitos, que quando penetra nos canalículos dentinários sofrem hemólise e então liberam a hemoglobina, que ao ser quebrada, libera ferro, o qual possui uma cor escura, causando assim alteração na coloração do dente (Pinto et al., 2013).

A execução de forma incorreta da abertura coronária implica também na alta incidência de escurecimento dentário, isso porque o acesso inadequado causa o acúmulo de restos necróticos da polpa dental e do material obturador nos cornos pulpares (Schwendler et al., 2013).

Segundo Reis et al (2018), após ocorrer a necrose do tecido pulpar em decorrência do trauma dental, pode-se desenvolver uma calcificação pulpar, que ocorre quando falta suprimento sanguíneo na polpa dentária. A calcificação da polpa de um dente pode ser definida também como a obliteração dos espaços pulpares por deposição de cálcio. Após o trauma dentário, pode ocorrer a produção acelerada de dentina, que às vezes leva a calcificação distrófica do dente, causando alterações na cor do dente afetado. Nesses casos, o autor ressalta que para o tratamento da correção da alteração de cor, pode ser empregado o uso de facetas de resina composta, clareamento interno e externo.

Ter um sorriso harmônico, atualmente, se tornou um dos procedimentos mais procurados nas clínicas odontológicas, afim de recuperar e restabelecer não só a função, mas a estética do sorriso, o procedimento estético para clareamento dental vem ganhando um aumento na procura por partes do pacientes, por queixas de alterações na coloração dental.

Conforme Santana et al (2021), a opção clareadora assumiu um papel relevante a realidade do cirurgião dentista, principalmente em dentes tratados endodonticamente, uma vez que, o escurecimento é uma consequência comum deste tipo de procedimento. Para entender a técnica clareadora, é necessário que o profissional possua um conhecimento prévio sobre a pigmentação fisiopatológica dos tecidos dentais, a etiologia e a patogênese que acomete a estrutura causando o escurecimento.

As abordagens do clareamento dental são classificadas didaticamente em grupos de acordo com o local de execução em externo ou interno, com o tempo de permanência do agente clareador em imediata ou termocatalítica. O profissional pode associar mais de um método a fim de obter o resultado estético almejado (Mendonça et al., 2018).

O clareamento dental externo apresenta-se como um procedimento consolidado no meio odontológico, possui diferentes abordagens que variam de acordo com o desejo do paciente e o plano de tratamento. A técnica do clareamento caseiro se mostra como uma alternativa mais conservadora, pois utiliza gel clareador mais fraco e moldeiras plásticas de acetato ou silicone, supervisionado pelo dentista. Na técnica do consultório, a concentração do gel clareador é aumentada e o produto é aplicado pelo profissional. Já no clareamento dental interno, o agente clareador é inserido na câmara pulpar como curativo de demora (Mendonça et al., 2018).

Quando realizado o clareamento dentário e não obtido um resultado totalmente satisfatório, outras técnicas podem ser utilizadas em conjunto para obter o resultado esperado, um tratamento bastante aplicado em conjunto ao clareamento dentário em dentes escurecidos, são as facetas em resina composta.

As facetas em resina composta possuem várias indicações desde corrigir alterações de cor, forma, dentes escurecidos e perdas estruturais por desgastes patológicos e fisiopatológicos e dentre outros fatores, a indicação do seu uso deverá ser analisada de acordo com o caso do seu paciente (Gouveia et al., 2018).

A execução das facetas diretas tem a missão de harmonizar os dentes através de compósitos, de forma minimamente invasiva. No planejamento restaurador sugere-se a opacificação das unidades escurecidas com resina composta opacas de alto valor para possibilitar a homogeneidade nas cores dos substratos (Mont et al., 2019).

Quando trata de dentes escurecidos endodonticamente as resinas podem ser associadas a clareamento externos ou internos de elementos dentais, buscando proporcionar um resultado mais harmônico e natural, de forma conservadora, já que nem sempre as resinas poderão disfarçar o escurecimento sem desgaste do elemento dental (Rigashi & Sakamoto et al., 2017).

Na odontologia atual se preserva o máximo de estrutura dentária e quando se trata de um dente escurecido a forma do preparo e o uso de opacificadores para mascarar aquele substrato é de extrema importância. Terry et al (2015), afirmou que a depender do preparo realizado não se faz necessário o uso desse material opaco, porém, se faz relevante um preparo mais profundo ou criar um sobrecontorno intencional para o alinhamento do dente.

Antes de realizar qualquer procedimento restaurador é necessário realizar o enceramento diagnóstico, na confecção da faceta direta deve-se obter ponto de contato adequado e uma excelente adaptação marginal, livre de espaços e porosidades, portanto, após o término das restaurações devem-se avaliar os contatos oclusais em máxima intercuspidação habitual, em movimentos excursivos, em lateralidade e protrusão, garantindo assim, a análise oclusal estática e dinâmica, preservando a longevidade e o sucesso do tratamento (Bispo et al., 2018).

Para Menezes et al (2015), pode haver falhas nas restaurações quando a técnica não é executada de maneira adequada pelo cirurgião dentista, falha que pode ocorrer desde na parte adesiva, quanto na fotopolimerização, ocasionando pigmentação de materiais restauradores, estética insatisfatória e descoloração marginal.

Soares et al (2021), relata em sua revisão de literatura que a longevidade de facetas diretas de resina composta é a cerca de 7 anos. De acordo com Crins et al (2021) a superfície das resinas está efetivamente ligada a conservação da restauração sendo que quanto mais lisa e polida a superfície da faceta, menor o risco de manchamento ou acúmulo de biofilme.

Almed et al (2016), afirma que o uso da resina composta pode apresentar algumas desvantagens, por exemplo, perda de brilho, amarelamento mais rápido, pequenas fraturas, caso o paciente tenha problema com bruxismo severo existem limitações funcionais que exigem manutenção para repolimento superficial.

4. Considerações

Diante disso, conclui-se que o clareamento é um dos métodos mais procurado nas clínicas odontológicas, sendo um procedimento seguro e com bastante eficaz, quando se trata de escurecimento de elementos dentários individuais, na maioria dos casos o clareamento interno é uma opção ideal, pois é minimamente invasivo. Portanto, quando não obtido um resultado satisfatório apenas com o clareamento dentário, podemos combinar com a técnica de faceta em resina composta, sendo uma alternativa de tratamento para reabilitação estética e funcional de dentes anteriores, uma técnica conservadora, geralmente realizada em sessão única, resistência e estabilidade de cor favorável, com um ótimo resultado estético, proporcionando uma expectativa de longevidade clínica.

Agradecimentos

Agradecemos a todos que direta ou indiretamente contribuíram para a realização e sucesso deste artigo.

Referências

- Araujo, H. F., Arruda, H. S., Lemos, M. A., Prado, A. M., Leite, E. B. C., & Montes, M. A. J. R. (2020). Associação da técnica de clareamento em dentes não vitais. *Rev Eletrônica Acervo em Saúde*, 57, 2-6.
- Barbosa, D. C., Panatta, T., Ceretta, L. B., Ceretta, R. A., Simões, P. W., & D'Altoé, L. F. (2015). Estudo comparativo entre as técnicas de clareamento dental em consultório e clareamento dental caseiro supervisionado em dentes vitais. *Rev. Odonto. Univ. Cid. São Paulo*, 27(3), 244-52.
- Bartolino, L. M., Silva, C. D. C., Hoepfner, M. G., & Poletto, D. (2018). *Restabelecimento da estética dental anterior por meio da faceta direta em resina composta. Brazilian Journal of Surgery and Clinical Research*, 21 (2), 106-110.
- Carvalho, B. M., & Gruending, A. (2017). Técnica combinada de clareamento em dente tratado endodonticamente após traumatismo. *Revista de Odontologia da Universidade da Cidade de São Paulo*, 29(3), 289-99.
- Consolaro, A. (2017). Metamorfose cálcica da polpa e necrose pulpar asséptica no planejamento ortodôntico. *Journal of Clinical Dentistry and Research*, 14 (4), 14-21.
- Diaz, S. F. R. (2017). Nanoinfiltração e manchamento superficial de facetas diretas de resina composta. *Revista da universidade Federal de Santa Catarina*, 4(1) 140-143.
- D'Onofre, P. L., Câmara, J. V. F., Paiva, R. V., Pereira, G. D. S., & Capillé, C. L. (2020). Faceta direta em resina composta como técnica minimamente invasiva para harmonização do sorriso. *Reserch Society and Development*, 9 (8), 2-4.
- Goes, K. N. (2019). Regressão de lesão periapical extensa decorrente de necrose pulpar mediante tratamento endodôntico. *Revista Uningá*, 56 (3), 80-82.
- Lucena, M. T. L., Mantovani, M., Fracalossi, C., & Silva, G. R. (2015). Clareamento interno em dentes desvitalizados com a técnica walking bleach. *Revista Uningá*, 24 (1), 33-39.
- Melo, M. M. A. C. & Coelho, V. B. F. & Basting, R.T. & Amaral, F. L. B. & França, F. M. G. (2016). Longevidade de restaurações diretas em resina composta. *Revista Gaúcha de Odontologia*, 64 (3), 320-336.
- Morais, C. A. H., Nunes, M. C. P., Ubaldini, A. L. M., & Lima, J. P. G. (2011). Clareamento dentário integrado: uma alternativa estética. *Rev. dental press estét*, 8(2), 112-119.
- Newton, R., & Hayes, J. (2020). The association of external cervical resorption with modern internal bleaching protocols: what is the current evidence. *British Dental Journal*, 228 (5), 333-337.
- Paulino, L. Q., Silva, A. C. R., Viola, K. S., Moreti, L. C. T., & Fernandes, K. G. C., (2022). Clareamento em dentes tratados endodonticamente. *Revista Ibero*, 8(9), 1202-1204.
- Pereira, A. S., Shitsuka, D. M., Pereira, F. J. & Shitsuka, R. (2018). Metodologia da pesquisa científica. UFSM
- Peres, S. S. C., Alves, D. A., & Lima, C. M. (2022). Faceta direta em resina composta: Indicação e técnica. *Revista Cathedral*, 4(1), 110-114.
- Rosario, A. C. A. R., Ribeiro, M. S., Gallito, M. A., & Souza, C. S. (2020). Odontologia estética e as redes sociais no mundo contemporâneo. *Revista Interface* 1 (2), 3-6.

Santos, J. A. O., Mateo, C. J. F., Neves, L. T., Nishiyama, C. K., & Pinto, L. C. (2018). Recuperação da coloração de dentes tratados endodonticamente através das técnicas clareadoras imediata e mista. *Rev. Salustiva (online)*, 37(1), 77-91.

Santos, R. G., Rocha, G. B., Brito, M. M. S., Dias, K. S. P. A., & Pinchemei, E. N. B. (2022). Facetas diretas sobre o tecido periodontal. *Reserach Society and Development*, 11(7), 1-7.

Silva, A. G. P., & Filadelfo, M. (2019). Reabilitação estética do sorriso com faceta direta em resina composta. *Revista Full dent.sci*, 11(41) 106-113.

Souza, A. P. M., Araujo, M. V. A., & Emmi, D. T. (2020). Microabrasão do esmalte como solução conservadora e minimamente invasiva para a estética dental: revisão de literatura sobre as técnicas empregadas. *Revista Digital APO*, 4(1), 28-33.

Souza, R. R. & Miranda, C. B. & Pereira, T. M. S. & Silva, S. M. A. & Carvalho, C. F. (2020). Reabilitação estética e funcional com facetas pré-fabricadas em resina composta. *Rev. Odontol. Araçatuba*, 41(2), 15-21

Schwendler, A., Rolla, J. N., Melara, R., Erhardt, M. C. G., & Coelho-de-Souza, F. H. C. (2013). Clareamento de dentes tratados endodonticamente: uma revisão de literatura. *Revista da Faculdade de Odontologia de Porto Alegre*, 54(1-3), 34-30.