

## Uso da terapia fotodinâmica no tratamento da Candidíase oral: Uma revisão de literatura

Use of photodynamic therapy in the treatment of oral Candidiasis: A literature review

Uso de la terapia fotodinâmica en el tratamiento de la Candidiasis oral: Una revisión de la literatura

Recebido: 08/11/2023 | Revisado: 20/11/2023 | Aceitado: 21/11/2023 | Publicado: 24/11/2023

**Amanda Daysla Alves Simplício**

ORCID: <https://orcid.org/0009-0009-1653-3470>

Centro Universitário Unifavip Wyden, Brasil

E-mail: [amandadaysla.23@gmail.com](mailto:amandadaysla.23@gmail.com)

**Brenda Maria Lira Sobral Santos**

ORCID: <https://orcid.org/0009-0003-0738-2523>

Centro Universitário Unifavip Wyden, Brasil

E-mail: [lirab6964@gmail.com](mailto:lirab6964@gmail.com)

**Deborah Bezerra Sobreira Da Silva**

ORCID: <https://orcid.org/0000-0002-7594-4271>

Centro Universitário Unifavip Wyden, Brasil

E-mail: [deborasobreira@unifbv.edu.br](mailto:deborasobreira@unifbv.edu.br)

**Elaine Da Silva Torres**

ORCID: <https://orcid.org/0009-0008-9867-3524>

Universidade Federal de Pernambuco, Brasil

E-mail: [Elaineodonto18@gmail.com](mailto:Elaineodonto18@gmail.com)

**Tácio Fragoso Pereira**

ORCID: <https://orcid.org/0000-0002-7836-0925>

Universidade Federal da Paraíba, Brasil

E-mail: [taciofragoso29@gmail.com](mailto:taciofragoso29@gmail.com)

### Resumo

A candidose oral é uma infecção fúngica, causada pelo fungo do gênero *Candida* e a espécie *albicans*, é um fungo oportunista que se prolifera geralmente quando há uma desequilíbrio do sistema imunológico, mas também há outros fatores predisponentes como pacientes portadores de diabetes não compensada, uso de próteses mal adaptadas, estresse, entre outros. Essa patologia frequentemente acomete geralmente palato, língua, e mucosa jugal. Pode se apresentar de três formas: pseudomembranosa, eritematosa e hiperplásica. O tratamento em sua grande maioria é feito com antifúngicos tópicos. Entretanto a terapia fotodinâmica tem se mostrado um tratamento eficaz em casos de candidose oral. A metodologia deste trabalho foi realizada através de artigos científicos com o objetivo de analisar a terapia fotodinâmica no tratamento da candidose oral e como a terapia fotodinâmica contribui para o tratamento desta infecção.

**Palavras-chave:** Candidose oral; *Candida albicans*; Terapia fotodinâmica; Fotossensibilizadores; Laserterapia.

### Abstract

Oral candidiasis is a fungal infection, caused by the fungus of the *Candida* genus and the *albicans* species, it is an opportunistic fungus that usually proliferates when there is an imbalance of the immune system, but there are also other predisposing factors such as patient's whit uncompensated diabetes, use poorly adapted prostheses, stress, among others. This pathology usually affects the palate, tongue and buccal mucosa. It can present in three forms: pseudomembranous, erythematous and hyperplastic. Treatment is mostly done with provided antifungals. However, photodynamic therapy has been shown to be an effective treatment in cases of oral candidiasis. The methodology of this work was carried out through scientific articles with the aim of analyzing photodynamic therapy in the treatment of oral candidosis and how photodynamic therapy contributes to the treatment of this infection.

**Keywords:** Oral candidosis; *Candida albicans*; Oral pathology; Photodynamic therapy; Photosensitizers; Laser therapy.

### Resumen

La candidiasis oral es una infección fúngica, causada por el género *Candida* y la especie *albicans*, y es una infección oportunista que generalmente prolifera cuando hay un desequilibrio en el sistema inmunológico, pero también existen otros factores predisponentes como en pacientes con enfermedad descompensada. diabetes, uso de prótesis mal adaptadas, estrés, entre otros. Esta patología generalmente se presenta en el paladar, la lengua y la mucosa oral. Puede presentarse de tres formas: pseudomembranosa, eritematosa e hiperplásica. La mayor parte del tratamiento se realiza

con los antifúngicos descritos. Sin embargo, la terapia fotodinámica se ha indicado como un tratamiento eficaz en casos de candidiasis oral. La metodología de este trabajo se realizó a través de artículos científicos con el objetivo de analizar la terapia fotodinámica en el tratamiento de la candidosis bucal y cómo la terapia fotodinámica contribuye al tratamiento de esta infección.

**Palabras clave:** Candidosis oral; Candida albicans; Terapia fotodinámica; Fotosensibilizadores; Terapia con láser.

## 1. Introdução

A cavidade bucal constitui um habitat natural de uma grande variedade de fungos e bactérias, geralmente eles vivem em condições de equilíbrio com a microbiota bucal, entretanto, quando há um desequilíbrio do organismo e os mecanismos de defesa do indivíduo estão comprometidos, ocorre a proliferação de tais microrganismos (Reis et al., 2020).

A candidose oral é a infecção fúngica mais predominante na cavidade bucal, ela é causada por um fungo do gênero *Candida*, a mais prejudicial é a *albicans* (Junior et al., 2021). Essa infecção fúngica pode ser categorizada em três tipos: pseudomembranosa que se caracteriza pelo aparecimento de musgo branco; eritematosa pela erupção do eritema e a hiperplásica onde ocorre hiperplasia da mucosa (Maza et al., 2021).

Desse modo, esse tipo de fungo tem a capacidade de aderir às células epiteliais bucais por meio de adesinas presente em sua parede celular. Por ser uma infecção oportunista, há uma relação direta entre a candidose oral e pacientes com o sistema imunológico debilitado (Souza et al., 2022). Essa patologia acontece quando o indivíduo apresenta fatores que contribuem para o desequilíbrio da microbiota, como má higienização oral, terapias medicamentosas, próteses intraorais, deficiências nutricionais, doenças metabólicas, drogas antibacterianas, deficiência das glândulas salivares, imunossupressão e estresse (Ribeiro et al., 2017).

Ademais, essa infecção acomete geralmente palato, língua, e mucosa jugal dos pacientes. No tipo eritematoso as lesões se apresentam com cor avermelhada, dolorosa, são mais comuns na língua, e estão correlacionadas com o uso de antibióticos. A pseudomembranosa se manifesta com o aparecimento de manchas brancas na mucosa oral que são removidas por raspagem. A proliferativa se evidencia por alterações teciduais no dorso da língua e áreas da comissura labial, de coloração esbranquiçada (Binda et al., 2021).

A terapia fotodinâmica (PDT) é uma terapia não invasiva usada no tratamento de doenças oncológicas e não oncológicas. Ela vem sendo estudada devido à sua capacidade de inativação de patógenos. Tem se mostrado um tratamento eficaz em casos de candidose oral. Essa terapêutica tem o objetivo de tratar infecções localizadas, que constitui a administração tópica de um fotossensibilizador sensível a luz e acompanhada da irradiação com luz visível de comprimento de onda específico e a presença do oxigênio nas células, onde reações químicas acontecem e são gerados reações que causam danos ao fungo (Pimentel et al., 2021).

A PDT consiste em três elementos, sendo eles o fotossensibilizador, luz e oxigênio. O fotossensibilizador tem a propriedade de se acumular de forma seletiva em tecidos anormais ou infectados sem causar danos às células saudáveis. Seu mecanismo consiste na aplicação de um agente fotossensibilizador e, em seguida, ativado por um comprimento de onda específicos da luz, essa energia luminosa na presença de oxigênio levará à criação da reação fotodinâmica que é citotóxica e vasculosa (Archilla et al., 2020).

Tal terapia é empregada como tratamento para candidose e de outras disfunções orais e periorais, baseia-se na condução tópica de um fotossensibilizador (FS) vulnerável à luz, em sequência da irradiação com o laser de baixa potência na luz vermelha (1/4 630 e 780 nm). Desta maneira, essa terapia mostra-se uma interessante opção de tratamento da candidose oral (Pinto et al., 2022).

Diante disso, essa revisão de literatura tem como objetivo analisar a terapia fotodinâmica no tratamento da candidose oral e como a terapia fotodinâmica contribui para o tratamento desta infecção. A candidose oral é a infecção fúngica mais

predominante da cavidade bucal, é necessário buscar cada vez mais métodos alternativos de tratamento para essa infecção. a terapia fotodinâmica tem se mostrado um tratamento eficaz, é um método terapêutico não invasivo que consiste no manejo de uma substância sensível a luz.

## **2. Metodologia**

### **2.1 Tipo de estudo**

A pesquisa foi realizada através de uma revisão narrativa sobre o uso da terapia fotodinâmica no tratamento da candidose oral. Esse tipo de estudo permite que seja realizada busca, avaliação e condensação das evidências disponíveis sobre determinado tema.

As revisões narrativas podem contribuir no debate, atualização e conhecimento da temática em questão, visto que, esse tipo de revisão tem por característica descrever e discutir vastamente o assunto determinado sob o ponto de vista teórico ou conceitual (Rother., 2007).

O desenho do estudo baseou-se em seis etapas distintas: elaboração do problema de pesquisa, pesquisa dos artigos a partir de estratégia de busca utilizando palavras-chave adequadas à temática, coleta de informações, avaliação dos elementos relacionados ao tema, análise e interpretação dos resultados coletados e divulgação dos dados.

Foram analisados e incluídos nesse trabalho artigos encontrados dentro do limite temporal no período de 2014 a 2023, estando relacionado a terapia fotodinâmica desde a sua etiologia. Foram excluídos artigos que não relatasse a terapia fotodinâmica ou conduta clínica a ser realizada pelo cirurgião dentista. Os resultados foram interpretados nessa pesquisa com excelência em sites adequados cientificamente, tendo as discussões apresentadas por meio dos seguintes pontos: manejo clínico referente ao uso do laser no tipo de lesão, avaliação da incidência e frequência da utilização da terapia fotodinâmica, com o intuito de ampliar a pesquisa sobre a mesma.

### **2.2 Seleção de amostra**

A coleta de dados foi realizada entre os meses de fevereiro a junho de 2023, nas bases de dados: Periódicos CAPES, PubMed, LILACS, Scientific Electronic Library Online (SCIELO) e Google Acadêmico, nos últimos 10 anos (de 2014 a 2023), foram utilizados os seguintes descritores, contidos no vocabulário “descritores em ciência da saúde” (DECS): “candidíase oral”, “cândida albicans”, “terapia fotodinâmica”, “fotossensibilizadores”, “laserterapia” e “fotossensibilizantes” e seus respectivos descritores na língua inglesa. Esses descritores, relativos à população e variáveis de interesse, foram utilizados nas buscas, combinados aos operadores booleanos “AND” e “OR”.

#### **2.2.1 Critérios de inclusão**

Foram incluídos artigos nos idiomas: português e inglês, publicados no período de 2014 a 2023. Foram considerados os artigos que tratavam sobre as características da candidose oral, uso da terapia fotodinâmica no tratamento da candidose oral.

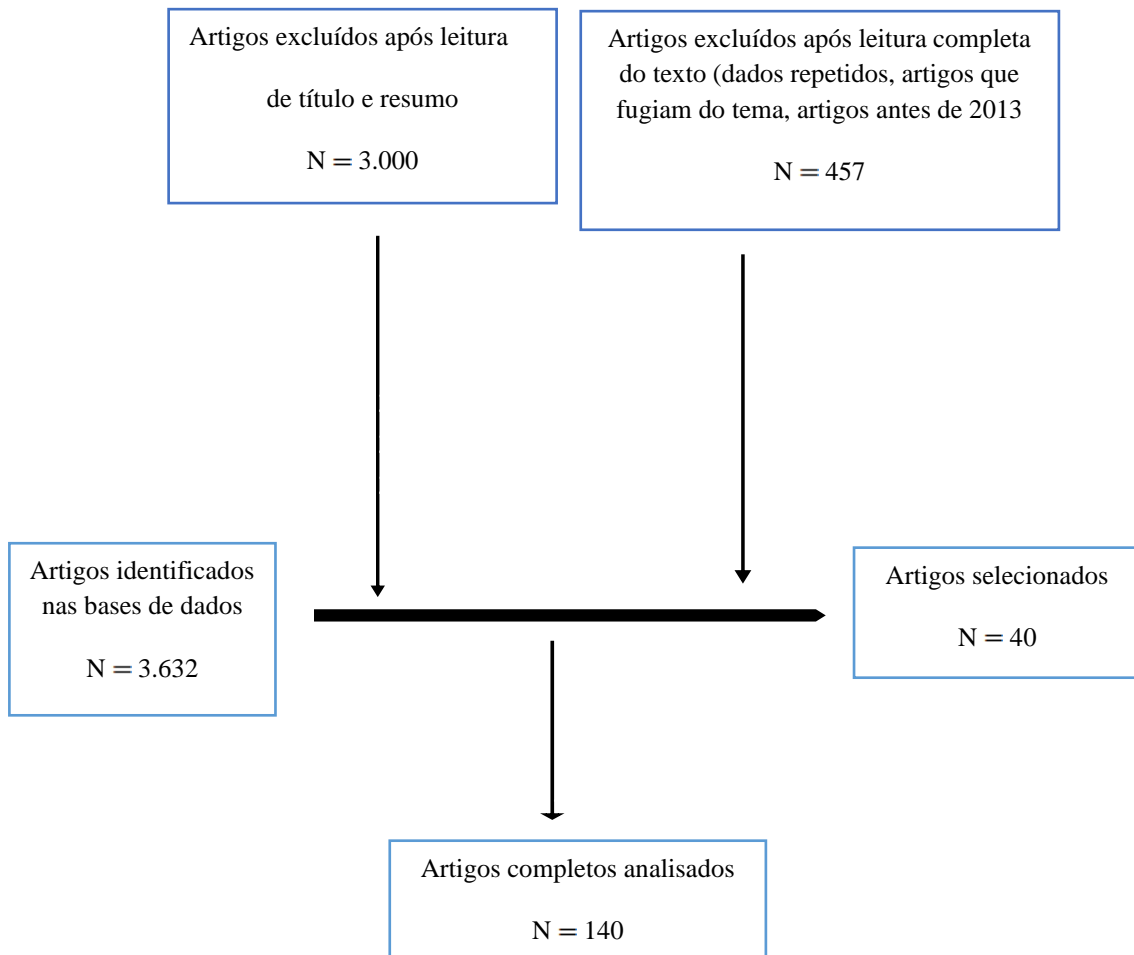
#### **2.2.2 Critérios de exclusão**

Foram excluídos da revisão de literatura artigos duplicados, cartas e editoriais publicados que expressavam opiniões e comentários pessoais sobre o assunto, também foram excluídos artigos que fugiam do tema e artigos publicados antes de 2014.

A atual pesquisa foi realizada mediante informações encontradas nos artigos e publicações das seguintes bases de dados: Scielo, Capes, Lilacs, Pubmed e Google Acadêmico, usando os descritores Candidíase oral, Candidose oral, Terapia fotodinâmica e Laserterapia. Sendo usado em inglês: Oral candidíases; Photodynamic therapy e Laser therapy assim como seus sinônimos em espanhol.

O fluxograma abaixo, mostra a quantidade de artigos excluídos, identificados, analisados e selecionados durante a pesquisa deste trabalho (Figura 1).

**Figura 1** – Fluxograma de seleção de artigos.



Fonte: Autoria própria (2023).

## 4. Revisão de Literatura

### 4.1 Candidose oral

Cavidade bucal apresenta uma grande diversidade de microrganismos, o fungo *Cândida albicans* é a espécie mais predominante e patogênica da cavidade oral. (Trindade et al., 2021). A candidose oral é a infecção fúngica que mais acomete a cavidade oral, principalmente em indivíduos imunocomprometidos sendo uma infecção oportunista em que o fungo deixa a relação comensal (onde duas espécies vivem juntas sem causar dano) e passa a manifestar a patologia (Montesino et al., 2021).

A *cândida albicans* é a cepa mais habitualmente encontrada, mas existem outras cepas como: *C. Krusei*, *C. glabrata*, *C. Kefyr*, *C. parapsilosis*, *C. tropicallis*, *C. stellatoidea*, e *C. dubliniensis*. (Dantas et al., 2022). É considerado um fungo oportunista que se torna patológico quando alguns fatores propiciam a sua multiplicação como alimentação inadequada, diminuição do fluxo salivar, deficiência de vitaminas, fumo, pacientes portadores de doenças imunossupressoras (Seroli et al., 2022).

Desse modo, a patogenicidade do fungo de gênero *Candida* resulta da sua capacidade de aderir, e causar doença, é fungo que tem grande capacidade de adaptação e adesão em diversos locais, causando a formação de biofilmes (Dragunsky et al., 2021).

Dessa maneira, quando há um desequilíbrio da microbiota a candidose se manifesta na cavidade bucal, a resposta do sistema imunológico do paciente vai ser fundamental na determinação do tipo e extensão da infecção (Ribeiro et al., 2017).

Muito se discute sobre as origens pelas quais alguns pacientes, podem manifestar um aspecto de infecção diferente de outra, particularmente porque todas as formas são causadas pela mesma espécie de fungo. Dessa forma, acredita-se que uma junção de diversos fatores do hospedeiro e fatores microbianos resultam na ocorrência da candidose oral (Junior et al., 2021).

Dessa forma essa infecção acontece quando há uma proliferação do fungo *Candida*, que se torna patológico quando alguns fatores propiciam a sua multiplicação como alimentação inadequada, diminuição do fluxo salivar, deficiência de vitaminas, fumo, pacientes portadores de doenças imunossupressoras (Seroli et al., 2022).

#### **4.2 Apresentações clínicas da candidose oral**

Clinicamente a candidose pode se apresentar na forma pseudomembranosa, eritematosa e hiperplásica. A candidose pseudomembranosa é a forma mais comum, apresenta placas brancas ou amareladas na região dos lábios, palato, mucosa oral e língua, pode ser removida por raspagem (Dantas et al., 2023).

Ademais, geralmente acomete indivíduos que apresentam xerostomia e diminuição da função das glândulas salivares. se não for tratada pode progredir para a forma crônica da doença, geralmente assintomática, em que a mucosa se apresenta seca e brilhante, entretanto, em alguns casos manifesta-se em pequenas placas e úlceras muito dolorosas por causa da perda de papilas filiformes (Junior et al., 2021).

A forma eritematosa da infecção é relatada na literatura como sintomática, o paciente frequentemente relata ardência, sensação de queimação devido a erosão e conseqüente inflamação da mucosa, comumente acometer a região de dorso da língua (Brasil et al., 2022). Esse tipo se desenvolve devido a redução dos níveis constituintes bacterianos da cavidade oral, após uso de antibióticos de amplo espectro. Da mesma forma quando há uso de esteroides na forma de inaladores, o que acarreta a imunossupressão local e a proliferação de *Candida*. (Junior et al., 2021).

Na versão hiperplásica trata-se de uma condição em que há uma placa branca na mucosa, que não pode ser removida com raspagem. Essa placa pode ser confundida com uma condição chamada leucoplasia, que é uma lesão potencialmente cancerosa, associada ao desenvolvimento de um tipo de câncer chamado carcinoma espinocelular (Montesino et al., 2021). Esse tipo é menos comum, é caracterizado clinicamente pelo aspecto duro, e apresenta nódulos brancos, acomete a região de comissura labial e língua, o diagnóstico dessa condição é feito por meio de uma biópsia, que permite identificar a presença de um fungo chamado *Candida* invadindo o tecido epitelial. (Felipe et al., 2020).

#### **4.3 Diagnóstico da candidose oral**

Dessa forma, o diagnóstico dessa patologia oral é embasado nos sinais clínicos e sintomas, geralmente as lesões são assintomáticas, entretanto, alguns pacientes relatam sensação de queimação, ardor, e dor quando a infecção se manifesta em úlceras, as lesões são caracterizadas por placas ou nódulos brancos, de consistência variável alteração de paladar e halitose (Brasil et al., 2022).

É válido salientar que o exame clínico juntamente com o laboratorial no qual consiste no isolamento do fungo e sua identificação, proporciona um melhor diagnóstico da candidose e conseqüentemente na conduta escolhida pelo cirurgião-dentista do tratamento (Travassos et al., 2021).

Deste modo há várias técnicas para analisar a infecção por cândida nos tecidos orais como por exemplo: cultura, esfregaço, coleta da saliva e biópsia. Geralmente no tipo hiperplásico em que a lesão pode ser confundida com a leucoplasia o mais indicado e fazer biópsia para confirmar o diagnóstico. Sendo assim cada técnica vai ser escolhida dependendo do tipo de lesão (Torres et al., 2015).

#### **4.4 Estomatite protética**

Os idosos são mais propensos a desenvolver problemas de saúde bucal devido às dificuldades motoras que surgem com a idade e levam à falha dos métodos mecânicos de higienização. Além disso, eles são mais suscetíveis a infecções sistêmicas (Queiroz et al., 2023).

Sob o mesmo ponto de vista, o uso de próteses contribui para o desenvolvimento da estomatite protética, caracterizada por inflamação e eritema da mucosa bucal de suporte, a *Cândida* é o patógeno que mais causa infecções em idosos, estudos mostram que ela é diagnosticada em 25 a 42% em pacientes idosos (Catão et al., 2020).

Desse modo, a candidose oral vem sendo correlacionada com a estomatite protética, quadro caracterizado pela inflamação dos tecidos cobertos, muitas vezes devido ao uso de medicações, higiene incorreta das próteses, esses fatores contribuem no acúmulo do biofilme e no aumento da inflamação (Trindade et al., 2021).

Dessa forma, a estomatite protética é uma lesão bucal que tem um predomínio de 60 a 72% em usuários de próteses removíveis. Em casos em que os pacientes fazem uso de próteses e aparelhos ortodônticos há uma alteração da microbiota oral, e conseqüentemente uma transformação física e biológica da saliva, acarretando um desequilíbrio da mucosa bucal (Ribeiro et al., 2017).

A lesão é geralmente assintomática e só é detectada durante o exame clínico, quando o cirurgião-dentista pode observar petéquias hemorrágicas, hiperemia e edema no tecido bucal afetado. O processo inflamatório é raramente doloroso, mas quando há dor, ela pode variar de moderada a intensa (Queiroz et al., 2023).

Dessa maneira, a etiologia da candidose é variável, entretanto, alguns fatores propiciam o desenvolvimento da estomatite protética, em alguns casos a má adaptação da prótese, pacientes com higienização precária da prótese, que apresentam dificuldades motoras de fazer a higiene correta juntamente com o uso continuado da mesma (Leal et al., 2022).

Contudo, os pacientes que fazem o uso de prótese, são mais suscetíveis a ter a estomatite protética, A *Cândida albicans* é a principal causa afetando de 25 a 42% dos idosos, podendo chegar a mais de 70% após 10 anos com a mesma prótese. É importante ressaltar que a estomatite protética tem causas multifatoriais (Brígido et al., 2021).

A higiene adequada da prótese é fundamental para prevenir problemas como a estomatite protética. Uma técnica recomendada é combinar a escovação com agentes químicos, e é importante orientar os usuários de próteses sobre as melhores práticas de limpeza. Estudos sugerem que tanto o gluconato de clorexidina quanto o hipoclorito de sódio em diferentes concentrações, com ou sem ação mecânica, são eficazes na higienização da prótese (Silva et al., 2021).

#### **4.5 Candidose oral em bebês**

A candidose oral em bebês também conhecida como sapinho, a forma mais comum é a manifestação da pseudomembranosa, geralmente assintomáticas. Na maioria das vezes muitas mães confundem com resto de leite da amamentação devido as lesões serem frequentemente pequenas, passando a ser percebidas quando se apresentam visíveis e sintomáticas, caracterizadas por placas brancas na mucosa oral, língua e palato (Junior et al., 2021).

É fundamental diagnosticar se a candidose é resultante da transmissão da mãe para o bebê durante o parto, se foi uma transmissão externa por causa de uma má higiene da criança, pelo hábito de beijar a criança e assim levar microrganismos até o rosto ou canto da boca (Elias et al., 2022).

Ademais, o diagnóstico é realizado pelo cirurgião dentista através dos sinais e sintomas clínicos, apesar de geralmente assintomáticas, em alguns casos os bebês podem apresentar sintomas como febre, agitação e dificuldade de deglutição. Em situações que a mãe está amamentando o dentista deve avaliar se ela apresenta sinais de infecção do mamilo por candidíase (Junior et al., 2021).

#### **4.6 Tratamentos convencionais da candidose oral**

O tratamento da candidose oral é realizado pela prescrição de antifúngicos tópicos como nistatina, miconazol e fluconazol. A nistatina geralmente é o fármaco de primeira escolha, pela sua eficácia, e eficiência para essa patologia, ausência de efeitos colaterais e baixo custo (Torres et al., 2015). Dessa forma, sua administração na cavidade oral é realizada várias vezes durante o dia, o paciente é orientado a bochechar quatro vezes ao dia no período de 7 a 14 dias (Reis et al., 2020).

Do mesmo modo o miconazol também é um fármaco eficiente no tratamento da candidose oral, ele tem demonstrado altas taxas de sucesso, com atividade de amplo espectro e poucos relatos de resistência, tem como vantagem a única aplicação (Reis et al., 2020).

Tanto a composição da nistatina quanto a do miconazol usam a sacarina sódica em vez da sacarose, diminuindo os riscos de uso por pacientes diabéticos e que apresentam hipossalivação (Felipe et al., 2020). Para pacientes com doença disseminada, pacientes portadores de HIV, o mais recomendado é antifúngico sistêmico por via oral como o fluconazol 200mg uma vez ao dia no primeiro dia, e 100mg nos dias seguintes no período de 10 a 14 dias (Junior et al., 2021).

Do mesmo modo, no que diz respeito aos antibióticos, há uma prevalência na resistência bacteriana a diversos antifúngicos, o uso excessivo de fármacos propicia o surgimento de leveduras resistentes, assim surge a necessidade de tratamentos alternativos (Ribeiro et al., 2016). Dessa forma, técnicas terapêuticas utilizando os raios de lasers tem sido um aliado no âmbito odontológico, esses raios atuam no tratamento de diversas doenças bucais (Guedes et al., 2021).

#### **4.7 Utilização dos lasers na odontologia**

Desse modo, os lasers têm sido um aliado no âmbito odontológico, o processo de radiação não apresenta características invasivas aos tecidos. Esse mecanismo tem sido cada vez mais utilizado pelo dentista por ser um processo minimamente invasivo e seguro (Guedes et al., 2021). Estudos indicam que a terapia fotodinâmica, é fundamental para o controle e tratamento da candidíase oral, visto que os resultados se mostram maiores quando essa terapia é usada em conjunto com o tratamento convencional (Seroli et al., 2022).

O laser é um diodo, que emite luz e libera a passagem de eletricidade em único sentido, a literatura considera a terapia fotodinâmica como a combinação de uma fonte de luz, a um agente fotossensibilizador, que tem o objetivo de causar a morte microbiana, através de um comprimento de onda específico, dispõe da competência de ativar o agente fotossensível na presença do oxigênio (Montesiano et al., 2021).

De modo que os lasers de alta potência estão sendo utilizados para fins cirúrgicos, auxiliando a remover tecidos duros, tem um efeito antibacteriano causado pelo aumento de temperatura. Os lasers de baixa potência são terapêuticos, não há efeito antibacteriano porque diferente dos de alta não aumenta a temperatura (Seroli et al., 2022).

#### **4.8 Uso da terapia fotodinâmica no tratamento da candidose oral**

É notório que a terapia fotodinâmica se mostra eficaz no tratamento da candidose oral. No que diz respeito a comparação entre essa terapia e a terapia convencional, a terapia convencional apresenta desvantagens como resistência do fungo, interação medicamentosa, efeitos colaterais no tratamento tópico, ocorrência de náusea e vômitos (Dantas et al., 2023).

Em contrapartida, terapia fotodinâmica não apresenta efeitos colaterais, possui custo acessível, não é invasiva, estimulação dos tecidos entre outros (Catão et al., 2020).

É importante salientar que, a terapia fotodinâmica não vai substituir o tratamento convencional, mas sim ser uma técnica aliada, uma importante terapia principalmente nos casos em que os microrganismos são resistentes (Aranha et al., 2015). A (PDT) é uma terapia não invasiva usada no tratamento de doenças oncológicas e não oncológicas. Ela vem sendo estudada devido à sua capacidade de inativação de patógenos. Tem se mostrado um tratamento eficaz em casos de candidose oral (Pimentel et al., 2021).

Segundo Catão et al., (2020), a terapia fotodinâmica possui grande eficácia quanto a inativação de microrganismos patogênicos. Nessa técnica há a aplicação de um agente fotossensibilizador, e em seguida, ativação de um comprimento de onda da luz, essa energia luminosa na presença de oxigênio levava a criação da reação fotodinâmica, esses agentes possuem características benéficas na terapia fotodinâmica, promovendo o melhor o melhor tratamento da infecção (Medeiros et al., 2020).

Estudos têm discutido e investigado o potencial desenvolvimento de mecanismos de resistência aos protocolos de Terapia Fotodinâmica. No entanto, até o momento, as pesquisas mostram que é improvável que bactérias desenvolvam resistência à PDT Isso ocorre porque a PDT não possui um alvo molecular específico, ou seja, ela pode atuar em diversos alvos, tais como DNA, parede celular, proteínas, enzimas, entre outros, diferentemente dos antibióticos comerciais utilizados. Sendo assim, acredita-se que é pouco provável que as bactérias possam desenvolver resistência à PDT (Pereira et al., 2020).

#### **4.9 Fotossensibilizadores**

Isto é, a terapia fotodinâmica empregada na terapia da candidose e de outras disfunções orais e periorais, baseia-se na condução tópica de um fotossensibilizador (FS) vulnerável à luz, em sequência da irradiação com o laser de baixa potência na luz vermelha (1 ¼ 630 e 780 nm) (Pavelsky et al., 2021).

Os fotossensibilizadores são corantes biológicos, seu uso é considerado seguro, estudos demonstram sua baixa toxicidade, cada fotossensibilizador tem uma absorção máxima e é ativado por determinado comprimento de onda de luz, com uma cor específica no espectro visível de luz (Pimentel et al., 2021).

Dessa forma, o (FS) quando ativado em baixas doses por uma fonte de luz, gera espécies reativas de oxigênio, estes produtos são citotóxicos para a célula alvo, ocasionando a morte dos microrganismos por causarem desordens na parede celular (Barcessat et al., 2018).

A conduta envolvida, ocorre primeiro pela agitação eletrônica do corante pela luz, em sequência de dois mecanismos essenciais da reação, a partir do seu estado excitado: A transmissão de elétron (reação tipo I) entre o fotossensibilizador no estado triplete excitado e elementos do sistema, gerando íons-radicais que tendem a reagir com o oxigênio no estado fundamental, resultando em produtos oxidados; e a transmissão de energia (reação tipo II) do fotossensibilizador no estado triplete, com a criação de oxigênio singlete, um agente extremamente citotóxico (Klassman et al., 2019).

Frequentemente o efeito fotodinâmico gera Espécies Reativas de Oxigênio (EROs), que atuam precocemente sobre a membrana celular e, em seguida o aumento da penetrabilidade celular, penetram na célula fúngica e resultam em degenerações à outras organelas intracelulares, ou seja, as EROs desenvolvidas são excessivamente tóxicas para os microrganismos e podem conduzir morte celular sem lesar o corpo humano (Júnior et al., 2020). Desta maneira, essa terapia mostra-se uma interessante opção de tratamento da candidose oral (Pereira et al., 2020).

No entanto, cada microrganismo atende de forma distinta aos fotossensibilizadores. Assim, a terapia torna-se única para cada execução, por exemplo: o tipo do fotossensibilizador, sua concentração, o tempo pré irradiação, o tipo de luz empregada na fotossensibilização, a dimensão de onda, a energia, a eficácia e o modo de transferência da luz. (Pimentel et al.,



2020). Dessa maneira, para o melhor efeito deve ser utilizado o protocolo específico em cada execução. As pesquisas vêm aos poucos ampliando esses protocolos, de forma a fazer sua aplicação mais fácil para o dentista em seu consultório (Simões et al., 2019).

Dessa forma, diversos fotossensibilizadores são eficazes na terapia fotodinâmica, os corantes fenotiazínicos são os mais usados, o mais conhecido é o azul de metileno, sua máxima absorção acontece em 664 nm. O azul de metileno quando usado na terapia fotodinâmica deve usar fontes de luz emitindo fótons na faixa do vermelho visível (Aranha et al., 2015).

#### **4.10 Fontes de luz**

Existem várias fontes de luz usadas na terapia fotodinâmica, os principais são: diodo emissor de luz e os lasers de baixa potência, em virtude de apresentarem características como emissão de fótons em único comprimento de onda e na mesma direção. Dessa maneira, quando esses lasers são usados com fotossensibilizadores permite uma grande redução de micro-organismos (Pimentel et al., 2021).

#### **4.11 Azul de metileno**

O azul de metileno possui várias características favoráveis para a Terapia Fotodinâmica (PDT), tais como propriedades antimicrobianas, alta absorção na faixa de 664 nm (dentro da janela terapêutica), alto rendimento quântico de oxigênio singleto e baixa toxicidade. Este composto é utilizado em concentrações superiores às usadas na PDT em várias áreas médicas para diversas finalidades terapêuticas (Silva et al., 2021).

Os efeitos nocivos do AM (Azul de metileno) nas células estão diretamente ligados à quantidade utilizada. Concentrações elevadas levam a um aumento significativo do estresse oxidativo nas células, resultando em danos celulares mais graves, esse fotossensibilizador não é apropriado para os tecidos saudáveis, pois pode causar efeitos indesejados (Scottini et al., 2021).

O Azul de Metileno tem sido utilizado na Terapia Fotodinâmica antimicrobiana, porém, seus mecanismos de ação (Tipo 1 ou Tipo 2) dependem do seu estado de agregação. Portanto, é importante identificar as relações entre a junção, os dispositivos de ação e a efetividade contra bactérias (Karam et al., 2023).

Nesse contexto, foi avaliada a eficácia da Terapia Fotodinâmica contra *Cândida albicans*, utilizando o Azul de Metileno em diferentes meios. Uma formulação bucal contendo o Azul de Metileno foi desenvolvida para ser utilizada em meios clínicos da Terapia Fotodinâmica antimicrobiana. O objetivo é melhorar a eficiência do tratamento e estabelecer diretrizes para sua aplicação clínica (Silva et al., 2020).

### **5. Resultados e Discussão**

A candidose oral é a infecção fúngica mais comum na cavidade bucal, o agente etiológico dessa patologia de maior frequência pertence a *Cândida*, sendo a espécie mais frequente a *albicans*, é uma infecção oportunista que se desenvolvem na presença de fatores que propiciam sua proliferação, como má higiene oral, terapias medicamentosas, uso de próteses mal adaptadas, estresse, diminuição do fluxo salivar, fumo.

Essa infecção acomete geralmente palato, língua, e mucosa jugal dos pacientes, nesse contexto, clinicamente a candidose oral pode se apresentar na forma pseudomembranosa, eritematosa e hiperplásica.

Para Junior et al. (2021) a eritematosa é sintomática, geralmente o paciente relata ardência e sensação de queimação devido a inflamação da mucosa, a hiperplásica apresenta uma placa branca na mucosa que não pode ser removida por raspagem. Segundo Dantas et al. (2023) a candidose pseudomembranosa é a forma mais comum, caracterizada clinicamente pelas placas brancas ou amareladas nos lábios, palato, mucosa oral e nesse tipo pode ser removida por raspagem.

O tratamento da candidose oral abrange o uso de fármacos antifúngicos como como nistatina, miconazol e fluconazol. Geralmente esses fármacos apresentam bons resultados, entretanto, para Ribeiro et al. (2016) há uma prevalência na resistência bacteriana a diversos antifúngicos,

O conhecimento atual sobre o tratamento da candidose oral e sua deficiência em alguns pontos, surge a necessidade de tratamentos alternativos, para Guedes et al. (2021) os lasers tem sido um aliado no âmbito odontológico, visto que é um processo minimamente invasivo utilizado no tratamento de diversas doenças bucais.

De acordo com Pimentel et al. (2021), Terapia Fotodinâmica é um método terapêutico não invasivo utilizado no tratamento de várias condições médicas, ele explica que o princípio pressuposto da PDT consiste no manejo de uma substância sensível à luz, chamada fotossensibilizador, acompanhada por exposição a uma luz visível de comprimento de onda específico e a presença de oxigênio nas células-alvo. Essa técnica estimula reações químicas que têm como resultado danos significativos ao fungo, sendo uma abordagem eficiente para infecções localizadas.

Para Montesiano et al. (2021) no processo de radiação o laser emite luz e libera a passagem de eletricidade, a terapia fotodinâmica tem a finalidade de causar a morte microbiana através de um comprimento de onda específico, ativando o agente fotossensível na presença de oxigênio.

Assim, para Dantas et al. (2020) e Catao et al. (2020) é evidente a eficácia da terapia fotodinâmica no tratamento da candidose oral, quando associada essa terapia ao tratamento convencional, enquanto a terapia habitual apresenta como resistência do fungo, efeitos colaterais no tratamento tópico, ocorrência de náuseas e vômitos, a terapia fotodinâmica não apresenta esses efeitos colaterais, não é invasiva, e estimula os tecidos. Segundo Pimentel et al. (2021) a terapia fotodinâmica não vai substituir o tratamento convencional, mas sim ser uma técnica aliada.

Aranha et al. (2015) explica que a terapia fotodinâmica demonstra ser uma abordagem promissora que complementa os tratamentos convencionais. Além disso, ela se destaca por sua utilidade, acessibilidade fácil e custo acessível para cirurgiões-dentistas no tratamento de infecções odontológicas.

Júnior et al. (2021) chegaram à conclusão de que a terapia fotodinâmica é um tratamento altamente eficaz para a candidíase oral, sem colocar o paciente em risco. Isso é alcançado usando um laser de baixa potência em conjunto com fotossensibilizadores externos para eliminar as células de forma efetiva, inclusive aquelas que são resistentes a medicamentos.

Travassos et al. (2021), explica que é importante reforçar que a combinação de exames clínicos e laboratoriais, que envolvem a identificação do fungo através do seu isolamento, colabora consideravelmente para um diagnóstico mais indispensável da candidíase. Esse diagnóstico mais preciso, por sua vez, orienta o cirurgião-dentista na escolha do melhor avanço do tratamento.

Para melhorar a eficiência do tratamento o uso do azul de metileno na terapia fotodinâmica tem se mostrado uma opção promissora, o azul de metileno possui propriedades antimicrobianas, alta absorção e alto rendimento quântico de oxigênio, e baixa toxicidade de acordo com Silva et al. (2021).

Karam et al. (2023), explica que o Azul de Metileno (MB) é usado na Terapia Fotodinâmica para combater micro-organismos, mas como ele age (sendo do Tipo 1 ou Tipo 2) vai de acordo de como suas moléculas se aglomeram. Consequentemente, é fundamental entender como a forma se reúne com o MB e afeta sua ação e o quão eficiente ele é em combate com as bactérias.

Medeiros et al. (2020), afirma que, para alcançar os melhores resultados, é importante seguir o protocolo individual apropriado para cada situação. As pesquisas estão gradativamente aperfeiçoando esses protocolos, tornando sua execução mais acessível para os dentistas em seus consultórios.

## Agradecimentos

Agradecemos a todos que direta ou indiretamente contribuíram para a realização e sucesso deste artigo.

## Referências

- Aranha, A. C. C., Lee, E. M. R., Ramalho, K. M., Silva, M. S. B., & Eduardo, C. P. (2015). A terapia fotodinâmica como benefício complementar na clínica odontológica. *Revista ver Odontologia*, 69 (3): 226-235.
- Archilla, A. R., & Padrón, A. C. (2020). Eficácia del tratamiento de las candidiasis orales con nistatina y/o miconazol. *Revista Facultad de Odontologia-Universidad Granada* 11 (4): 9-13.
- Barcessat, A. R. P., & Brandão, B. L. (2017). Estudo da terapia fotodinâmica na cicatrização e reparo de lesões. *Revista Unifap*, 8 (1): 103-110.
- Binda, A. L. C., Moreira, T. P. C., Lima, T. M. S. S., Costa, J. M., Junior, R. O. S., Galvão, M. V. A., Silva, J. V. L., Fernandes, J. D. L., Fernandes, N. D. L., Girard, B. P., Reis, J. L., Franco, A. G., Borba, T. O. S., Sá, A. C. S. F., & Binda, N. C. (2021). Benign White Lesion of the oral mucosa: clinical presentation, diagnosis and treatment. *Revista Research Society and Development*, 10 (13): 2-12
- Brasil, C. M. V., Sena, C. S., Marques, F. M. V. V., & Brasileiro, C. T. D. (2022). Candidíase oral em pacientes com prótese dentária: características clínicas, conduta e prevenção. *Revista Saúde e Natureza*, 8 (10): 196-299.
- Brígido, J. A., Araújo, M. A., Feitosa, E. A., Franco, C. B., & Monteiro, T. C. (2021). Terapia fotodinâmica antimicrobiana: uma modalidade promissora no tratamento da estomatite protética. *Brazilian Journal of Health Review*, 4 (6): 25886-25893.
- Catão, M. H. C. V., Catão, J. S. S. B., Silva, R. L., Vidal, A. C. F., & Barros, D. D. (2020). Eficácia da terapia fotodinâmica no tratamento de candidose oral em usuários de prótese dentária: uma revisão da literatura. VII Congresso Internacional de Envelhecimento Humano. 1-9
- Dantas, J. B. L., Neri, J. S. V., Candido, G. LA., Marques, M. V. C., & Candido, E. F. A. (2023). Atividade antifúngica do óleo de melaleuca sobre a candidíase oral: revisão da literatura. *Revista fluminense de odontologia*, 2 (61): 109-117.
- Dragunsky, D. C., Hioka, N., Caetano, W., Scheidt, D. T., Júnior, R. C. S., Moraes, F. A. P., Oliveira, E. L., & Rossin, A. R. S. (2021). Terapia fotodinâmica em eletrofoiação: revisão de técnicas e aplicações. *Revista Scielo Peru*, 43(5): 613-622.
- Elias, G. P., Saad, E. C., Resende, M. C. C. T., & Silva, I. C. (2022). Candidíase oral em recém-nascidos: qual o papel do cirurgião-dentista. *Anais da II Jornada Odontológica Online do Instituto de Saúde de Nova Friburgo*, 205-206.
- Felipe, L. C. S., Soares, M. V. S., & Gomes, M. A. B. (2020). Manifestações orais e tratamento em pacientes decorrentes da síndrome imunodeficiência adquirida: revisão de literatura. *Jnt-Facit Business and Technology Journal*, 1 (21): 88-104.
- Guedes, C. C. F. V., Santos, L. O., & Santos, L. T. O. (2021). Laserterapia na odontologia: efeitos e aplicabilidades. *Scientia Generalis*, 2(2): 29-46.
- Júnior, J. J. V., Andrade, C. M. O., Borges, C. A., Cardoso, E. M. F. S., & Castanheira, J. D. (2021). Terapia fotodinâmica no tratamento da candidíase oral. *Revista Scientia Generalis*, 2 (1): 86-86.
- Júnior, J. J. V., Dietrich, L., Martins, L. H. B., Andrade, C. M. O., Castanheira, J. D., & Borges, C. A. (2021). Diagnósticos e formas de tratamentos da candidíase ora: uma revisão da literatura. *Research, Society and Development*, 10 (15): 2-9.
- Karam, F. K., Gomes, M. V. F., Souza, G. K. B., Moraes, A. C. P. L., Dias, A. A., & Bona, D. F. S (2023). Efeito do azul de metileno e terapia fotodinâmica na doença periodontal: estudo piloto. *Revista do Congresso de Iniciação Científica da Universidade de Rio Verde*, 16 (1): 2-5.
- Khouri, S., Hage, A., Doria, A., Machado, A., & Freitas, M. (2018). Avaliação da associação da terapia fotodinâmica com azul de metileno ao óleo safeteam sobre cepas de *Candida albicans* isoladas de cateter. *Revista Univap*, 24 (44): 100-110.
- Klassman, L. M., Ghigi, P. C., D'aviz, F. S., & Schaeffer, B. (2019). Terapia fotodinâmica na endodontia. *Revista Journal of Oral Investigation*, 8 (1): 86-99.
- Leal, A. F. G., Lima, C. E. P., Pedroza, R. F., Pereira, M. S., Sena, C. S., Marques, F. M. V. V., & Brasileiro, C. T. D. (2022). Estomatite protética: desenvolvimento, diagnóstico, tratamento e prevenção- uma revisão da literatura. *Editora Acadêmica Periodicojs*, 2 (4): 149-170.
- Maza, L., Pereti, J. M. (2021). Ocorrência de candidíase oral em pacientes submetidos a tratamentos antineoplásicos. *J Health Scientist*, 39(3): 195-198.
- Medeiros, M. L. B. B., Barros, J. V. B. A. R. A., Silva, C. C. C., Gomes, N. M. A., Santos, J. K. B., & Neto, J. M. A. S. (2020). Aplicação da laserterapia de baixa intensidade na odontologia: revisão integrativa. *Revista Eletrônica Acervo Saúde*, 39: 4-10.
- Montesino, A. C., Vale, M. C. S., Fernandes, J. R. S., & Silva, E. G. (2021). O uso da terapia fotodinâmica na candidíase oral: Uma revisão de literatura. *e-Acadêmica*, 2 (3): 1-5
- Pavelski, M. D., Barbieri, T., Frigo, L., Luciano, A. A., Filho, O. M., Pavelski, M. T., Bonai, N., & Olkoski, L. E. (2021). Low intensity lasertherapy and its effects on pain, edema, trism, and paresthesia: na integrative literature review. *Revista Research, Society and Development*, 10 (2): 2-11.
- Pereira, M. M., Veronese, J. M., & Dias, L. D. (2020). Terapia Fotodinâmica e Educação no Combate à Resistência Bacteriana. *Revista Anápolis Digital*, 11 (2): 62-80.
- Pimentel, L. A. C., Sá, E. C., Fernandes, H. V. S., & Teodoro, P. S. (2020). O uso da terapia fotodinâmica como método alternativo de tratamento da candidíase oral. *Revista Arquivos Científicos (IMMES)*, 3 (1): 14-23.

- Pinto, G. H. P., Pinto, A. M. O., Tonazio, C. H. S., Ribeiro, Z. S. F., Policarpo, N. S., & Ferreira, R. P. (2022). Aplicação da terapia fotodinâmica antimicrobiana (apdt) no tratamento de feridas: revisão de literatura. *Revista Acervo Saúde*, 15 (4): 2-11.
- Queiroz, A. A., Guede, C. C. (2023). Principais lesões bucais relacionados ao uso de próteses dentárias. *Revista Research Society and development*, 12 (4): 2-12.
- Queiroz, M. V., Azevedo, P. H., Antunes, M., Ribeiro, M. T., Martins, F. A. M., & Oliveira. (2018). Indicações e tratamentos da laserterapia de baixa intensidade na odontologia: uma revisão sistemática de literatura. *Revista Portal Regional da Bvs*, 44 (1): 85-96.
- Reis, J. V. N. A., Azevedo, J. S. J., Julião, E. L. D., & Dantas, J. B. L. (2020). Candidíase oral em pacientes submetidos à terapia antineoplásica: uma revisão de literatura. *Rev. Fac. Odontol Univ Fed Bahia*, 50 (2): 26-34.
- Ribeiro, E. D., Freire, S. C. P., Nobrega, M. T. C., & Freire, J. C. P. (2017). Candidíase oral em usuários de próteses dentárias removíveis: fatores associados. *Archives of Health investigation*, 6 (4): 159-161.
- Ribeiro, E. D., Freire, S. C. P., Junior, J. K. O., Nobrega, M. T. C., & Freire, J. C. P. (2016). Atividade antifúngica de fitoterápicos sobre candidose oral: uma revisão da literatura. *Salusvita*, 35 (4): 538-546.
- Rother, E. T. (2007). Revisão sistemática X revisão narrativa. *Acta Paulista de Enfermagem*, 20(2), v-vi.
- Scottini, A. (2021). A terapia fotodinâmica com azul de metileno em células derivadas de carcinoma espinocelular: estudo in vitro. *Revista da Universidade Estadual de Ponta Grossa*, 1 (4): 13-54.
- Seroli, W., Vale, M. C. S., Jesus, A. C., Romano, R., Oliveira, A. F., & Oliveira, R. P. (2022). O uso da terapia fotodinâmica na candidíase oral. *e-Acadêmica*, 3 (3): 2-6.
- Seroli, W., Vale, M. C. S., Santos, P. J., Santos, A. M., Santos, J. P., & Ferreira, A. S. (2023). Terapia fotodinâmica para candidíase: uma comparação entre seu uso isolado e combinado com terapia farmacológica convencional. *e-Acadêmica*, 4 (1): 1-6.
- Silva, D. F. T., Gomes, M. T., Franco, A. L. S., Pavani, C., Rodrigues, M. F. S. D., Magalhães, L. S., & Cecatto, R. B. (2020). Terapia fotodinâmica antimicrobiana medida por azul de metileno em estudos clínicos em humanos: o estado da arte. *Revista elsevier*, 31 (10): 13-78.
- Silva, K. M., Jesus, G. P., Moura, A. L., Rocha, G. C. E. S., Motta, M. N. A., Nascimento, J. A., & Souza, B. J. L. (2021). Terapia fotodinâmica para o tratamento das lesões orais: revisão de literatura. *Brazilian Journal of Development*, 7 (6): 56229-56246.
- Simões, E. A. P., Rocha, K. F., Juliano, F. M. S., Costa, M. W., Oliveira, J. H. M., Vieira, I. P., Pereira, T. O., & Lescano, F. A. (2019). Utilização da terapia fotodinâmica em candidíase oral. *Revista Pecibes*, 5 (2): 67.
- Souza, J. N. L., Carvalho, C. H. P., Rosendo, R. A., Sena, L. S. B., Nunes, I. S., Andrade, M. H. S. M., Maia, C. M., & Souza, S. C. A. (2022). Utilização de terapia fotodinâmica no tratamento de candidose oral: relato de caso. *Arch Health Invest*, 11(4): 721-726.
- Travassos, R. S. M., Martoreli, S. B. F., Cunha, J. S., Flores, F. M., Moura, A. C. V., Azevedo, L. P. M., & Barbosa, G. M. R. A. (2023). Manejo clínico no diagnóstico e tratamento das infecções odontogênicas. *Revista Research Society and Development*, 12 (4): 2-15.
- Torres, S. R., Agostine, M., Ferreira, M. F., Junior, A. S., Batista, S. A., & Siqueira, J. S. S. S. (2014). Candidíase oral em pacientes internados em UTI. *Rev. Bras. Odontol*, 71 (2): 176-179.
- Trindade, D. C. C., Piagge, C. S. L. D., Meira, I. A., & Brandão, H. N. (2021). Fitoterapia no tratamento da candidíase oral: um protocolo de revisão de escopo. *Research, Society and Development*, 10 (7): 2-7.