

# **Infarto agudo do miocárdio com supra de segmento ST: Uma revisão do diagnóstico, fisiopatologia, epidemiologia, morbimortalidade, complicações e manejo**

**Acute ST-segmente uprade myocardial infarction: A review of diagnosis, pathophysiology, epidemiology, morbimortality, complications and management**

**Infarto agudo de miocárdio con elevación del segmento ST: Una revisión del diagnóstico, fisiopatología, edipemiología, morbimortalidad, complicaciones y manejo**

Recebido: 26/01/2024 | Revisado: 01/02/2024 | Aceitado: 01/02/2024 | Publicado: 04/02/2024

**Sarah Nunes Oliveira**

ORCID: <https://orcid.org/0009-0001-5190-7505>  
Centro Universitário do Maranhão, Brasil  
E-mail: sarahnoliveira@hotmail.com

**Leonardo Lenno Lima Pereira**

ORCID: <https://orcid.org/0009-0009-4868-4054>  
Centro Universitário do Maranhão, Brasil  
E-mail: leolennopi@hotmail.com

**José Benício de Lima Ramos Filho**

ORCID: <https://orcid.org/0000-0006-8633-319X>  
Centro Universitário do Maranhão, Brasil  
E-mail: benicioramoss@gmail.com

**Francisco Clodoberto de Andrade Arrais Filho**

ORCID: <https://orcid.org/0000-0003-4256-216X>  
Centro Universitário do Maranhão, Brasil  
E-mail: imperagas@gmail.com

**Layanne Abreu Araújo**

ORCID: <https://orcid.org/0009-0004-0485-5484>  
Centro Universitário do Maranhão, Brasil  
E-mail: layanne.9159@hotmail.com

**Maria Eduarda Sá Lucena**

ORCID: <https://orcid.org/0000-0009-4510-2098>  
Centro Universitário do Maranhão, Brasil  
E-mail: maria\_dudu9@hotmail.com

**Gleuber Mephil Silva de Souza**

ORCID: <https://orcid.org/0000-0009-2245-5405>  
Centro Universitário do Maranhão, Brasil  
E-mail: gleubermeph@gmail.com

**Leandro Alves de Souza**

ORCID: <https://orcid.org/0000-0001-7007-7618>  
Universidade Federal do Maranhão, Brasil  
E-mail: leandro.alves@discente.ufma.br

## **Resumo**

O Infarto Agudo do Miocárdio com Supradesnivelamento do Segmento ST (IAMCSST) é uma condição grave relacionada à doença arterial coronariana, caracterizada por elevada morbimortalidade. Neste estudo, realizado com o objetivo de uma abordagem abrangente do IAMCSST, adotou-se uma metodologia que incluiu revisão sistemática de literatura, com a seleção de nove artigos científicos relevantes publicados entre 2018 e 2023. A análise crítica desses estudos proporcionou uma compreensão aprofundada do diagnóstico, fisiopatologia, epidemiologia, morbimortalidade, complicações e manejo do IAMCSST. A intervenção terapêutica primordial, a angioplastia coronária, foi destacada como crucial na reperfusão eficaz para pacientes afetados, enquanto a terapia de fibrinólise se apresentou como alternativa em situações específicas. Os resultados e a discussão derivados desta análise contribuíram significativamente para o avanço do conhecimento clínico e científico, fornecendo insights valiosos para otimizar as práticas clínicas e, assim, melhorar os desfechos clínicos nesta emergência cardiovascular aguda.

**Palavras-chave:** Emergência; Angioplastia; Reperfusão.

## **Abstract**

Acute ST-Segment Elevation Myocardial Infarction (STEMI) is a serious condition related to coronary artery disease, characterized by high morbidity and mortality. In this study, carried out with the aim of a comprehensive approach to STEMI, a methodology was adopted that included a systematic literature review, with the selection of nine relevant

scientific articles published between 2018 and 2023. The critical analysis of these studies provided an in-depth understanding of the diagnosis, pathophysiology, epidemiology, morbidity and mortality, complications and management of STEMI. The primary therapeutic intervention, coronary angioplasty, was highlighted as crucial in effective reperfusion for affected patients, while fibrinolysis therapy was presented as an alternative in specific situations. The results and discussion derived from this analysis have contributed significantly to the advancement of clinical and scientific knowledge, providing valuable insights to optimize clinical practices and thus improve clinical outcomes in this acute cardiovascular emergency.

**Keywords:** Emergency; Angioplasty; Reperfusion.

### Resumen

El infarto agudo de miocardio con elevación del segmento ST (STEMI) es una afección grave relacionada con la enfermedad de las arterias coronarias, caracterizada por una alta morbilidad y mortalidad. En este estudio, realizado con el objetivo de un abordaje integral del STEMI, se adoptó una metodología que incluyó una revisión sistemática de la literatura, con la selección de nueve artículos científicos relevantes publicados entre 2018 y 2023. El análisis crítico de estos estudios proporcionó una comprensión profunda del diagnóstico, fisiopatología, epidemiología, morbilidad y mortalidad, complicaciones y tratamiento del STEMI. La intervención terapéutica primaria, la angioplastia coronaria, se destacó como crucial para una reperusión efectiva de los pacientes afectados, mientras que la terapia de fibrinólisis se presentó como una alternativa en situaciones específicas. Los resultados y la discusión derivados de este análisis han contribuido significativamente al avance del conocimiento clínico y científico, proporcionando información valiosa para optimizar las prácticas clínicas y así mejorar los resultados clínicos en esta emergencia cardiovascular aguda.

**Palabras clave:** Emergencia; Angioplastia; Reperusión.

## 1. Introdução

A doença arterial coronariana de DAC faz parte das doenças cardiovasculares que estão entre as principais causas de morte no mundo, sendo que DAC apresenta uma grande prevalência em países industrializados. Essa fisiopatologia tem como causa, placas de gordura que ocasionam a obstrução gradativa ou súbita de artérias coronarianas. Consequentemente, as células do músculo cardíaco (miocárdio) recebem um menor fluxo sanguíneo com oxigênio e nutrientes (Jameson et al., 2020; Duca et al., 2023).

As doenças cardiovasculares (DCV) representam uma significativa carga global de morbimortalidade, contribuindo com 31% do total de óbitos. Essas condições estão associadas a complicações graves, incapacidade substancial e uma notável redução na produtividade, configurando-se como uma patologia de elevado impacto financeiro para os sistemas de saúde e impondo custos consideráveis à sociedade em geral (Kaptoge et al., 2019).

No contexto brasileiro, destaca-se que, entre as doenças cardiovasculares, o Infarto Agudo do Miocárdio (IAM) emerge como a principal causa de mortalidade (Somuncu et al., 2019).

A partir disso, pode ocorrer o infarto do miocárdio com supradesnivelamento do segmento ST (IAMEST) é a manifestação mais aguda da doença arterial coronariana e está associado a grande morbidade e mortalidade. Assim, pacientes com infarto agudo, com supradesnivelamento do segmento ST (IAMCST) precisam de diagnóstico e tratamento rápidos para reduzir o risco de morte e sequelas permanente do músculo cardíaco (Bhatt et al., 2022).

Dados da Organização Mundial de Saúde (OMS) apontam que há quase 8 milhões de pessoas morrem por ano de doenças cardiovasculares DCV., E dentro dessa amostra 85% das mortes tem como causa o acidente vascular encefálico e o infarto agudo do miocárdio destacando-se os esquemas cardíacas e representando assim 31% das mortes em todo o mundo. (Cavalheiro et al., 2020).

O supradesnivelamento do segmento ST (STEMI) no eletrocardiograma é o resultado do Infarto agudo do miocárdio (IAM) por conta da obstrução parcial ou completa do fluxo sanguíneo da artéria coronária. Nesse caso se faz necessário emergencialmente restaurar a perfusão coronariana, limitando, assim, a extensão do dano ao miocárdio, bem como a probabilidade de morte precoce ou insuficiência cardíaca futura (Mechanic et al., 2022).

## 2. Referencial Teórico

### 2.1 Etiologia do IAMCSST (STEMI) e critérios diagnósticos

O infarto agudo do miocárdio (IAM) ocorre quando existem evidências clínicas de lesão miocárdica, com base no aumento dos valores de troponina cardíaca, por conta de isquemia miocárdica. Esses pacientes portadores de SCA podem apresentar quadro clínico de STEMI ou SCA sem elevação do segmento ST, que podem ser NSTEMI ou angina instável (Ibanez et al., 2018; Cutlip, 2023).

Dentre as causas do IAM estão o estilo de vida sedentário marcado pelo alto consumo de gorduras trans e carboidratos, tabagismo, diabetes mellitus, dislipidemia, hipertensão arterial, obesidade, ocorrência de doença vascular periférica, níveis elevados de homocisteína. Além dessas, etiologicamente sem tem a Insuficiência cardíaca (IC), disfunções da artéria coronária, vasculite central por uso de cocaína, embolia da artéria coronária e dissecação da aorta (Mechanic et al., 2022).

A doença arterial coronariana é oriunda do estreitamento da artéria coronariana processo esse também conhecido como doença aterosclerótica coronariana ou aterosclerose no qual há uma deficiência no suprimento de oxigênio para o músculo cardíaco também conhecido como miocárdio. Isso ocorre porque gradualmente ou subitamente as artérias coronarianas sofrem obstrução de coágulos e placas de gordura. As artérias coronarianas são responsáveis pelo irrigamento do músculo do miocárdio trazendo oxigênio e nutrientes para que esse mantenha a sua atividade em níveis normais (Jameson, 2020).

Nesse sentido, as síndromes coronarianas agudas compreendem outras manifestações agudas de doença arterial coronariana (DAC) tais como isquemia miocárdica não necrótica, infarto do miocárdio sem supra desnivelamento do segmento ST e ainda o infarto do miocárdio com supra desnivelamento do segmento de ST, este último objeto deste artigo.

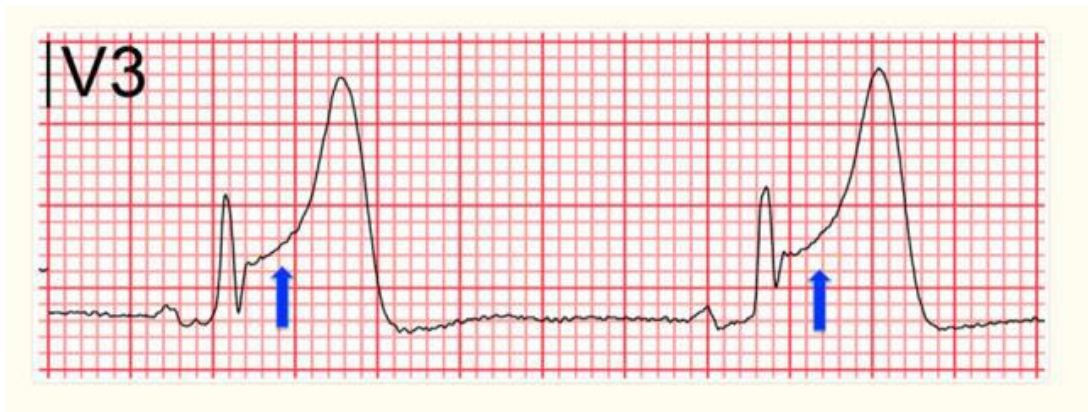Na ocorrência de dor torácica persistente, deve ser procedido ao exame de ECG de 12 derivações, devendo este ser interpretado com a maior rapidez possível pelo médico cardiologista, no tempo máximo de 10 minutos. Outrossim, deve-se se atentar para a hipótese de IAMCSST caso o traçado do ECG demonstre o bloqueio de ramo esquerdo (BRE) e elevação do segmento ST, pois em alguns casos a oclusão coronariana se manifesta como BRE (Vogel et al., 2019).

O infarto do miocárdio tem como característica a morte das células cardíacas, (cardiomiócitos) que tem como causa a isquemia ocasionada pela falta de oxigenação deste músculo. Contudo é preciso se atentar para o exame do eletrocardiograma (ECG) de 12 derivações, recurso essencial no diagnóstico e tomada de decisão e para a diferenciação entre o Infarto Agudo do Miocárdio com supradesnivelamento do ST (IAMCSST - STEMI) e o infarto do miocárdio sem supradesnivelamento do segmento ST (NSTEMI) (Ibanez et al., 2018; Jameson et al., 2020).

Posteriormente, foram introduzidos biomarcadores cardíacos de alta sensibilidade levando novas definições do infarto de miocárdio na qual também foram incluídos outros aspectos clínicos e bioquímicos. Com isso, o infarto do miocárdio pode ser definido a partir do sistema de classificação com cinco subcategorias. Exibir uma utilização de marcadores químicos cardíacos é importante para diferenciação da angina estável, com relação à avaliação da gravidade do infarto agudo do miocárdio com elevação do segmento ST (IAMEST) do infarto agudo do miocárdio sem elevação do segmento ST (IAMSEST) (Vogel et al., 2019; Jameson et al., 2020).

Dentre os sintomas característicos do infarto agudo do miocárdio com supradesnivelamento do ST (IAMCSST = STEMI) estão duas ou mais derivações contíguas do ECG (Vide Figura 1). Dentre os sintomas estão dor ou desconforto no peito, Dispneia, Arritmias ventriculares, parada cardíaca ou síncope, e dentre outros sintomas atípicos, como mal-estar, fraqueza e dor nas costas (Reeder & Kennedy, 2023; Vogel et al., 2019).

**Figura 1** - ECG com elevação do segmento ST, indicado pelas setas que confirmam o IAMCSST.



Fonte: Broughton et al. (2023).

Também pode ocorrer a suspeita de IAMCSST quando os sintomas clínicos se apresentarem compatíveis com exame de ECG mostrando o bloqueio do ramo esquerdo (BRE) o que ocorre quando há um atraso ou falha na condição dos estímulos elétricos do átrio direito para o ventrículo esquerdo. Deve se atentar ainda para o fato de que pode ocorrer a não elevação do segmento ST, pois em algumas situações existe a possibilidade de obstrução da coronária, sem o bloqueio do ramo esquerdo (BRE) (Vogel et al., 2019).

Contudo, é importante se atentar para o fato de que a leitura que apresenta depressões de segmento ST ou ainda elevações transitórias do segmento ST ou inversão de onda T que sugerem síndrome coronária aguda (SCA - *Acute coronary syndromes* - ACSs) sem elevação do segmento ST, indicando assim infarto do miocárdio sem supradesnivelamento do segmento ST (IAMSSST - NSTEMI) ou angina instável (Vogel et al., 2019).

O IAMCSST (STEMI) é a manifestação aguda da DAC (síndrome coronária aguda (SCA) ou ainda *Acute coronary syndromes* (ACSs), com morbidade e mortalidade substanciais. A reperfusão, ou seja, o restabelecimento do fluxo sanguíneo na artéria ocluída é tida como a maneira mais eficaz de preservar a integridade do miocárdio, limitando os danos IAM. Contudo, o diagnóstico precoce do IAMCSST (STEMI) é fundamental para iniciar o tratamento adequado e, idealmente, deve ser feito em até 10 minutos após o primeiro contato médico (Bhatt et al., 2022).

## 2.2 Classificação do Infarto Agudo do Miocárdio

Akbar et al. (2022) explicam que o infarto do miocárdio não pode ser classificado em cinco categorias que estão baseados em sua fisiopatologia. O infarto do miocárdio do tipo 1 tem como origem, a lesão no miocárdica aterotrombótica coronariana aguda com ruptura de placa. O IM do tipo 2 é tipo isquêmico e tem como causa, a diminuição ou o aumento do fornecimento de oxigênio, sendo que a diminuição está ligada a hipotensão e o aumento, a hipertensão.

No IM do tipo 3, ocorre a morte cardíaca do paciente de modo inesperado e súbito enquanto que no tipo 4a, se tem um quadro de intervenção coronariana percutânea com sintomas de sinais de infarto de miocárdio. No IM do tipo 4B, a etiologia está ligada a trombose de Stent, enquanto que na IM do tipo 5 se tem a associação com a revascularização do miocárdio (Akbar et al. 2022).

## 2.3 Diagnóstico diferencial do IAMCSST

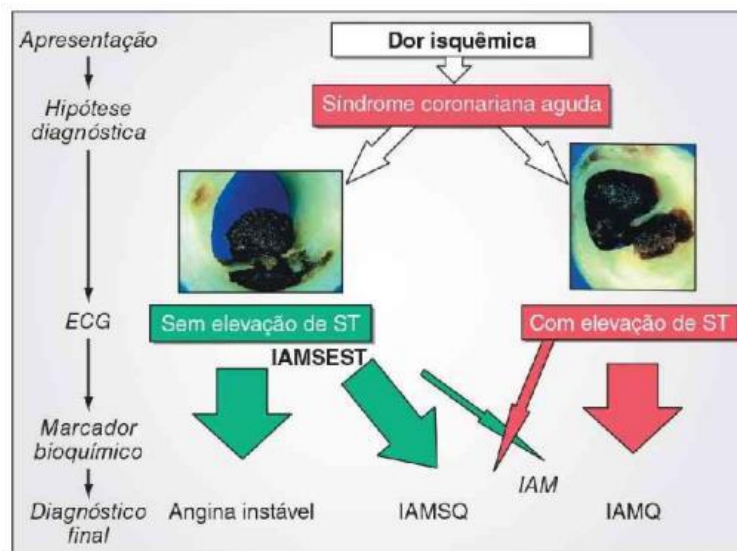
Com Relação ao diagnóstico do IAMCSST (STEMI) é preciso considera ainda outras patologias que podem causar a elevação do segmento ST, tais como a síndrome do coração partido, miocardite, pericardite, repolarização precoce (RP), espasmo coronário, dissecação espontânea da artéria coronária (DEAC) que embora seja pouco comum, está associada a

síndrome coronariana aguda (SCA), contudo afeta sobretudo indivíduos do sexo feminino, bloqueio de ramo esquerdo (BRE), além de anomalias eletrolíticas (Akbar et al. 2022).

#### 2.4 Fisiopatologia do IAMCSST (STEMI)

O IAMCSST (STEMI) tem como causa principal, a isquemia (Vide Figura 2) que envolve a espessura do miocárdio também conhecida como isquemia transmural enquanto que no (NSTEMI) afeta apenas parte da parede do miocárdio. A isquemia transmural leva o aumento de marcadores inflamatórios como macrófagos e monócitos, formação de plaquetas e de trombos diminuindo-se o oxigênio que passa pela artéria coronariana que irriga o miocárdio. Como consequência, se tem a diminuição da produção de ATP causando assim a isquemia e a apoptose, que é a morte das células do endocárdio, que no pior dos casos, leva ao infarto agudo do miocárdio (IAM) (Mechanic et al., 2022).

Figura 2 – Dor Isquêmica com e sem elevação do segmento ST.



Fonte: Jameson et al. (2020).

#### 2.5 Epidemiologia e morbimortalidade do IAMCSST (STEMI)

O infarto agudo do miocárdio (IAM) é uma ocorrência clínica bastante comum em países do primeiro mundo. Nos Estados Unidos, aproximadamente 660 mil pacientes sofrem IAM com outros 305.000 pacientes apresentando quadro clínico de IAM recorrente. Aproximadamente, 50% das mortes relacionadas ao infarto agudo do miocárdio se dão antes da chegada do paciente chegue ao pronto-socorro hospitalar. Vale ressaltar que a taxa de mortalidade do infarto agudo do miocárdio sofreu declínio na última década, caindo de 10% para 5%. Sendo essa é a taxa de mortalidade quatro vezes maior em pacientes que estão acima de 75 anos com relação àqueles faixas etárias mais jovens. (Jameson et al., 2020).

Com relação a epidemiologia do IAMCSST (STEMI) o Registro Global de Eventos Coronarianos Agudos (*GRACE*) documentou que cerca de 36% dos casos de síndromes coronarianas agudas (SCA) estavam associadas ao IAMCSST. Achados semelhantes foram relatados em países em desenvolvimento, com o IAMCSST representando cerca de 37% dos casos de SCA registrados no banco de dados do *Jakarta Acute Coronary Syndrome* (JAC). Por outro lado, nos Estados Unidos, a prevalência hospitalizações por causa do IAMCSST diminuíram 38 % em um período de 9 anos (1999 – 2008) (Vogel et al., 2019).

Em contraste com os países do primeiro mundo em que a prevalência de STEMI cai, a incidência de doenças cardiovasculares (DCV) nos países em desenvolvimento tem aumentado, por causa do aumento da expectativa de vida, e

adoção de uma dieta rica em carboidratos e gorduras saturadas industrializadas. Além disso, as DCV's atinge as camadas mais jovens de países em desenvolvimento do que nos países desenvolvidos (Vogel et al., 2019).

Os serviços de urgência e emergência são primeiro contato de pacientes de baixa renda com IAMCSST (STEMI), os dados apontam que apenas 3% dos pacientes com dor peitoral conseguem chegar ao hospital de ambulância, o que é bastante comum em países como Índia e na África Subsaariana. Isso prejudica o diagnóstico pois o tempo é importante para a realização do diagnóstico, e que envolve a realização de exames laboratoriais (Nascimento et al., 2018).

Em alguns países, nem todos os pacientes com dor no peito passam pelo exame de eletrocardiograma nos serviços de emergência e os marcadores cardíacos raramente são usados no diagnóstico de STEMI. Um outro aspecto, que traz prejuízo para os pacientes é que grande parte dos médicos de serviços de urgência e emergência não tem o treinamento específico em emergências cardíacas, sem contar a alta taxa de rotação de profissionais de saúde o que prejudica a curva de aprendizado (Nascimento et al., 2018).

Rangel (2022) explica que a doença isquêmica do coração tem uma prevalência no mundo de aproximadamente 78 milhões de casos, dos quais 7,3 milhões estão relacionados ao infarto agudo do miocárdio que apresenta também uma grande mortalidade. Como consequência, tratamento de pacientes com infarto agudo do miocárdio (IAM) quando feito de modo inadequado aumenta as taxas de morbimortalidade.

O desconforto torácico em repouso é o sintoma mais comum da SCA e afeta aproximadamente 79% dos homens e 74% das mulheres, embora que aproximadamente 40% dos homens e 48% das mulheres apresentem sintomas inespecíficos, como dispneia, isoladamente ou, mais comumente, em combinação com a dor torácica (Bhatt et al., 2022).

## **2.6 Tratamento do IAMCSST (STEMI)**

Para Broughton et al. (2023) o tratamento inicial de pacientes com IAMCSST exige a rapidez na administração da terapia de reperfusão. Com esses pacientes também devendo ser tratados de modo que se previnam novas ocorrências de trombose na artéria coronária, minimizem a lesão miocárdica e tratem os sintomas do IME.

A terapia de reperfusão com angioplastia coronária ou fibrinólise em pacientes diagnosticados com IAMCSST tem como objetivo principal restaurar rapidamente o fluxo sanguíneo para a artéria coronária obstruída. Com isso, a reperfusão deve ser realizada nos pacientes, logo após a sua chegada no serviço de urgência e emergência cardíaca com o uso de protocolos, mobilizando o cardiologista intervencionista, enfermeiras e farmacêuticos (Broughton et al., 2023).

Dentre os principais fatores que influenciam o uso da reperfusão estão o intervalo de tempo entre o surgimento dos sintomas, e o atendimento de urgência e a realização da ICP, a presença de choque cardiogênico, incertezas no diagnóstico, contraindicações do uso o ICP ou fibrinólise (Broughton et al., 2023).

Li et al. (2023) apontam que a terapia de perfusão, a terapia fibrinolítica e a angioplastia coronária se constituem em importantes abordagens terapêuticas que podem salvar pacientes com IAMCSST contribuindo de modo significativo na redução da mortalidade. Para isso é importante a administração da terapia de reperfusão no prazo de 12 horas, a partir do surgimento dos sinais e sintomas, oportunizando assim a taxa de revascularização o que contribui para reduzir a morbimortalidade. Ainda existem outras alternativas de tratamento de reperfusão como a trombólise intravenosa, a angioplastia primária, trombólise intracoronariana que podem restaurar o fluxo sanguíneo do músculo cardíaco.

Nascimento et al. (2018) esclarecem que a reperfusão se constitui como tratamento mais avançado para pacientes que sofreram infarto agudo do miocárdio com IAMCSST. Em todo o mundo, menos de 30% dos pacientes são submetidos a essa terapêutica. E ainda existem vários fatores que contribuem para isso, como a falta de infraestrutura de saúde, diagnóstico tardio e a falta de estratégias coletivas de saúde.

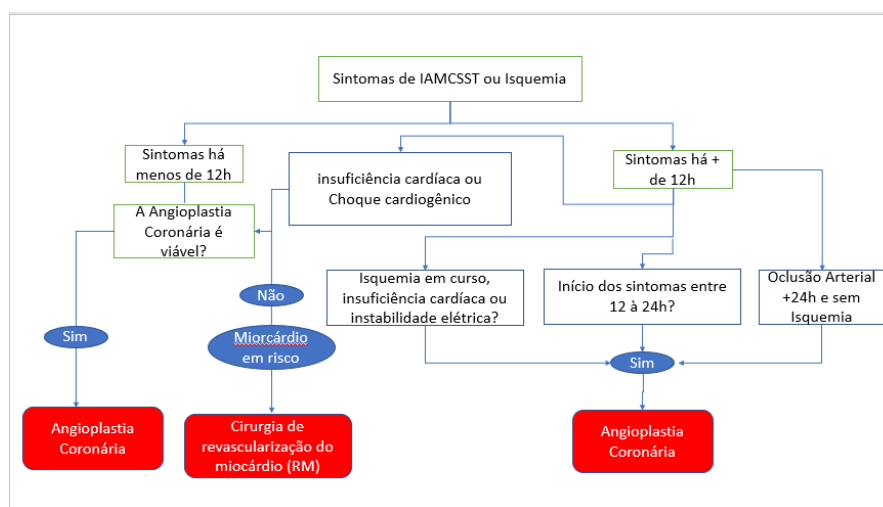
Lawton et al (2021) apontam que a terapia de reperfusão é indicada para pacientes com quadro clínico de IAMCSST, tendo a possibilidade de diminuir as taxas de mortalidade. Já a angioplastia coronária (Intervenção Coronária Percutânea - ICP), demonstra ser mais eficiente do que a terapia fibrinolítica que é recomendada somente em casos nas quais a angioplastia coronária não está disponível ou quando a AC (intervenção coronária percutânea) leve mais de 120 minutos para ser realizada.

Cerca de 35% de pacientes tratados com fibrinólise apresentam resultados insatisfatórios apontando-se que a transferência para hospitais onde é disponibilizado angioplastia coronária (intervenção coronária percutânea). Aponta-se ainda que, a cirurgia de revascularização do miocárdio (RM) demonstrou não sair eficaz na fase aguda do STEMI, com sua utilização estando em declínio, pois diversos casos clínicos demonstram que essa técnica cirúrgica apresenta o risco de mortalidade para os pacientes que foram acometidos pelo STEMI. Contudo é importante observar que mudanças nas técnicas cirúrgicas, no monitoramento dos sinais vitais do paciente e na anestesia, assim como também um suporte de vida pode aumentar as taxas de sobrevivência nos casos de cirurgia de RM (Lawton et. 2021, p.19).

Thilak et al. (2021) observaram a relação entre o tempo de atendimento e a mortalidade de pacientes acometidos com infarto agudo do miocárdio com supra de seguimento ST e que foram submetidos cirurgia de revascularização do miocárdio (RM). Assim, aqueles que foram submetidos no prazo de 6 horas após o início dos sintomas tinham uma mortalidade de 10,8%. Esse percentual aumentava para 23,8%, quando a cirurgia ocorria entre 7 a 24 horas após o começo dos sintomas sofrendo uma diminuição para 6,7% caso, o paciente fosse operado entre 1 a 3 dias. A mortalidade caía para 4,2%, quando o paciente era submetido no prazo de quatro a sete dias, chegando a 2,4%, que compreende o período de 8 a 14 dias.

Ibanez et al. (2018) consideram a utilização de fármacos como a aspirina e da terapia antiplaquetária como terapias de tratamento de longo prazo para infarto do miocárdio com supradesnivelamento do segmento ST (IAMSST) e que se constituem como terapia antitrombótica. No caso da Aspirina, essa pode ser utilizada no tratamento de longo prazo sendo indicada para os pacientes, após sofrerem IAMSST. No tratamento profilático são indicadas doses entre 75 e 100 mg. No caso de pacientes que apresenta hipersensibilidade deve ser ministrado o clopidogrel que tem como função inibir a agregação plaquetária. Observe-se que os pacientes tratados com aspirina apresentam grande probabilidade de hemorragia digestiva, embora apresentem uma menor possibilidade de ocorrência de problemas cardiovasculares, apresentando também uma menor mortalidade.

**Figura 3 -** Indicações para revascularização em STEMI (sem uso de fibrinolíticos).



Fonte: Lawton et al (2021).

Segundo Rangel (2022) o infarto do miocárdio com supradesnivelamento do segmento ST (STEMI) é uma condição altamente prevalente do ponto de vista global, sendo que a terapia de reperfusão está diretamente associada ao prognóstico do STEMI e deve ser realizada de forma urgente e com um alto padrão de qualidade.

## **2.7 Complicações pós infarto do miocárdio com supra desnivelamento do segmento ST**

Dentre as complicações ocasionados após a ocorrência de infarto agudo do miocárdio com elevação Supra do segmento ST estão a disfunção do ventrículo esquerdo que pode ocorrer durante a fase aguda, ou subaguda que pode ser transitante ou persistente dependendo da duração de isquemia ou ainda da extensão da reperfusão. Sendo assim, a melhoria da função ventricular ocorre geralmente seguida de reperfusão do miocárdio uma bem-sucedida, e que pode levar semanas e que não ocorre em todos os pacientes (Ibanez et al., 2018).

A terapia profilática antitrombótica, e posteriores avanços tem levado a redução da mortalidade por IAMCSST. Entretanto, um número considerável de pacientes ainda apresenta eventos cardiovasculares recorrentes após o STEMI. Foram obtidos novos conhecimentos sobre a fisiopatologia do STEMI e contribuem para o desenvolvimento de novas estratégias de tratamento (Vogel et al. 2019).

Todavia, um grupo considerável de pacientes ainda sofre com reincidência de episódios cardiovasculares após o STEMI. Novas percepções sobre a fisiopatologia do STEMI têm sido obtidas e contribuem para o desenvolvimento de novas estratégias de tratamento (Vogel et al. 2019).

## **2.8 STEMI e pacientes com COVID-19**

Em pacientes com IAMCSST a confirmação ou suspeita de coronavírus (COVID-19) requer atenção especial nos casos de repercussão bem por causa de outras doenças que trazem risco de morte, como por exemplo, a síndrome do desconforto respiratório agudo (Reeder & Kennedy, 2023).

Já pacientes com um nível elevado de troponina e que apresentam sintomas e sinais sugestivos de síndrome coronariana aguda (SCA), com IAMCSST independente do diagnóstico de COVID-19 devem receber cuidados terapêuticos imediatos e urgentes, para um melhor tratamento. Isso se deve por conta dos relatos de aumento de trombose arterial coronária em pacientes com STEMI e que tem relação o aumento dos casos de AVC's, principalmente em jovens, durante a pandemia (Cutlip, 2023).

## **3. Metodologia**

Foi realizada uma revisão narrativa de literatura com relação a Etiologia do IAMCSST (STEMI) e critérios diagnósticos, a Classificação do Infarto Agudo do Miocárdio, Diagnóstico diferencial, fisiopatologia, epidemiologia e morbimortalidade, Tratamento do IAMCSST, complicações pós-IAMSST, pacientes com COVID-19 com risco de IAMCSST e sobre as estratégias de reperfusão para IAMCSST.

Os artigos foram pesquisados com o uso de incluindo artigos sobre infarto agudo do miocárdio com supradesnivelamento do segmento ST, eventos cardiovasculares maiores (MACE) e revisões sistemáticas dos últimos 5 anos. A pesquisa foi feita nas bases de dados PubMed e Scielo, com o uso dos seguintes descritores: “Infarto do Miocárdio”, “fisiopatologia”, “Necrose”, “Doenças Cardiovasculares”, “Reperfusão Miocárdica”, “Infarto do Miocárdio com Supradesnível do Segmento ST”, com seus termos correlatos em inglês que foram “Myocardial Infarction”, “physiopathology”, “Necrosis”, “Myocardial Reperfusion”, “ST Elevation Myocardial Infarction”. Foi ainda utilizado o livro Medicina Interna de Harrison, dos autores Jameson et al. da editora Artmed - McGraw Hill, publicado em 2020.

## **4. Resultados e Discussão**

Dentre os estudos selecionados para discussão, nove artigos científicos foram destacados, sendo cruciais para o desenvolvimento deste trabalho. O estudo mais recente foi publicado em 2023, enquanto o mais antigo remonta ao ano de



2018. Essa seleção de literatura científica abrange um período relevante e atualizado, proporcionando uma base sólida para a análise e interpretação dos dados apresentados.

O diagnóstico do infarto do miocárdio pode ser conduzido por meio de diversos métodos, no entanto, o eletrocardiograma (ECG) destaca-se como um exame complementar de avaliação cardiológica rápida, de execução acessível e com custo reduzido. Apesar de sua sensibilidade limitada nas síndromes coronarianas agudas, o eletrocardiograma mantém sua relevância como uma ferramenta amplamente empregada, capaz de fornecer dados diagnósticos, evolutivos e prognósticos relacionados às doenças cardiovasculares (Wang et al., 2017).

Akbar et al. (2022) destaca que o ECG deve ser utilizado para um diagnóstico rápido em pacientes que apresentem angina pectoris e eu no caso das mulheres estas geralmente apresentam sintomas atípicos, pois e podem não apresentar dor no peito porém com sintomas como tontura ou dor abdominal. Em indivíduos idosos se tem um quadro clínico com falta de ar, oriunda de infarto do miocárdio. Em todos esses casos, para o correto diagnóstico se faz necessário o uso do ECG, e ainda de exames laboratoriais.

Uma das primeiras manifestações da isquemia miocárdica é a alteração na onda T no segmento ST. O segmento ST representa o intervalo entre a despolarização e repolarização dos ventrículos (Kléber, 2000). O Infarto Agudo do Miocárdio (IAM) é categorizado como uma Síndrome Coronariana Aguda, apresentando duas formas distintas de acordo com a extensão isquêmica da parede muscular e suas correspondentes alterações eletrocardiográficas: Síndrome Coronariana Aguda com elevação do segmento "ST" e Síndrome Coronariana Aguda sem elevação do segmento "ST" (Avezum Junior et al., 2015).

Para Ibanez et al. (2018) o termo infarto agudo do miocárdio (IAM) deve ser usado quando houver evidência de lesão miocárdica (definida como uma elevação dos valores de troponina cardíaca com pelo menos um valor acima do limite superior de referência do percentil 99, com necrose em um cenário clínico com isquemia miocárdica).

Isso concorda com Vogel et al. (2019) que afirma que a introdução do uso de biomarcadores altamente sensíveis a definição de Infarto do miocárdio ganhou novos aspectos clínicos e bioquímicos. Contudo, para Reeder e Kennedy (2023) a rapidez no diagnóstico do STEMI requer um quadro clínicos com sintomas como angina, dispneia, além do ECG dispensando índices elevados de biomarcadores como a troponina.

Jameson et al. (2020) destaca que o uso de biomarcadores químicos cardíacos é importante na diferenciação do infarto agudo do miocárdio com elevação do segmento ST (IAMEST), do infarto agudo do miocárdio sem elevação do segmento ST (IAMSEST) e ainda da angina instável (IA).

Nascimento et al. (2018) contam que a mortalidade de pacientes de infarto do miocárdio que tem IAMCSST (STEMI) como causa levou nas últimas décadas Implementação protocolos baseados em evidência, e também no uso da reperfusão, além de facilidade de acesso às unidades de tratamento intensivo.

Akbar et al. (2022) apontam que existem três complicações associadas ao infarto do miocárdio que são a ruptura da parede do ventrículo, do septo interventricular ou ainda regurgitação mitral aguda. No primeiro caso, isso acontece em 50% dos casos no intervalo de 5 dias, a partir do IAM, com uma taxa de mortalidade de mais de 80%. Com relação a ruptura do septo interventricular observa-se essa complicação em 50% dos pacientes acometidos, dentro do intervalo entre 3 a 5 dias, o índice de mortalidade superior a 70%.

Vogel et al. (2019) revela que a intervenção coronária percutânea (ICP) tornou-se a estratégia de reperfusão preferida em pacientes com IAMCSST. Contudo se a ICP não puder ser realizada no prazo de 120 minutos após o diagnóstico de IAMCSST, deve ser procede ao uso a Terapia Fibrinolítica (TF) tratamento que usa fármacos no intuito dissolver o coágulo oclusivo. Contudo, é importante que o sistema de saúde disponibilize o procedimento de angioplastia cardíaca 24 horas por dia, mediante o uso de protocolos e diretrizes de saúde.

Durante a oclusão completa de uma artéria coronariana, ocorrem alterações nos tecidos musculares epicárdicos, que, quando representadas eletrocardiograficamente, resultam no supradesnivelamento do segmento ST em duas ou mais derivações consecutivas. Essa modificação se inicia nos primeiros minutos da isquemia miocárdica, podendo estabilizar-se nas primeiras 12 horas ou retornar à linha de base em até 72 horas. A elevação do segmento ST é considerada quando há elevação do ponto J em duas derivações contínuas ou mais, devendo ser medida a partir de uma linha reta traçada da borda superior do segmento PR até a borda superior do segmento ST no nível do ponto J (Denmark et al., 2019).

Broughton et al. (2023) afirmam que a alta hospitalar precoce de paciência que tiveram IAMCSST com pequena gravidade após o procedimento de ICP, traz diversos benefícios, tanto para o hospital como o paciente, porquanto existem diversas evidências de estudos que apoiam esse tipo de abordagem. Esses estudos demonstram que o tempo de permanência no hospital pode ser diminuído para um prazo entre 24 e 48 horas em pacientes que apresentam risco reduzido, principalmente entre os acometidos com a COVID 19.

Cutlip (2023) observa que pacientes, com ou sem histórico prévio de doença cardíaca, acometidos com COVID 19 apresentam risco sofrerem complicações cardíacas. Isso porque nos pacientes hospitalizados com COVID 19, os níveis de troponina são elevados. Entre as causas possíveis estão a síndrome da resposta inflamatória sistêmica (sirs) síndrome do coração partido (cardiomiopatia do estresse), lesão hipóxico-isquêmica (causada por dano microvascular cardíaco ou doença arterial coronariana epicárdica) e (tempestade de citocina).

## 5. Conclusão

Em síntese, esta revisão abordou de forma abrangente o Infarto Agudo do Miocárdio com Supradesnivelamento do Segmento ST (IAMCSST), explorando as facetas multifacetadas relacionadas ao seu diagnóstico, fisiopatologia, epidemiologia, morbimortalidade, complicações e manejo. A análise crítica dos nove artigos científicos selecionados proporcionou uma compreensão mais aprofundada das nuances dessa entidade cardiovascular, destacando progressos notáveis na detecção precoce, elucidação dos mecanismos subjacentes e otimização das estratégias terapêuticas.

A abordagem integrada desses aspectos se mostra fundamental para uma gestão eficiente do IAMCSST, levando em consideração não apenas o cenário agudo, mas também os desdobramentos a longo prazo na saúde cardiovascular dos pacientes. Este trabalho busca contribuir para o avanço contínuo das práticas clínicas, promovendo melhorias substanciais na abordagem e tratamento dessa condição crítica, a qual impacta significativamente a morbidade e mortalidade cardiovascular.

## Referências

- Akbar, H. et al. Acute ST-Elevation Myocardial Infarction. Treasure Island: StatPearls, 2022. <https://www.ncbi.nlm.nih.gov/books/NBK532281/>.
- Avezum Junior, Á., Feldman, A., Carvalho, A. C. de C., Sousa, A. C. S., Mansur, A. de P., Bozza, A. E. Z., Falcão, B. de A. A., Markman Filho, B. M., Polanczyk, C. A., Gun, C., Serrano Junior, C. V., Oliveira, C. C. de, Moreira, D., Prêcoma, D. B., Magnoni, D., Albuquerque, D. C. de, Romano, E. R., Stefanini, E., & Santos, E. S. Dos. (2015). V *Diretriz da Sociedade Brasileira de Cardiologia sobre Tratamento do Infarto Agudo do Miocárdio com Supradesnível do Segmento ST*. *Arquivos Brasileiros de Cardiologia*, 105(2), 1–121. <https://doi.org/10.5935/abc.20150107>
- Bhatt, D. L., Lopes, R. D., & Harrington, R. A. (2022) Diagnosis and Treatment of Acute Coronary Syndromes: A Review. *JAMA*, 327(7), 662–675: <https://doi.org/10.1001/jama.2022.0358>.
- Broughton, N. et al. An exploration of the early discharge approach for low-risk STEMI patients following primary percutaneous coronary intervention. *American Journal of Cardiovascular Disease*. 13 (2), 32–42.
- Cavalheiro, C. M. N. et al. Prevalência de óbito em via pública por infarto agudo do miocárdio no Brasil em 10 anos. Importância do conhecimento sobre suporte básico de vida. *Revista de Saúde*, 11(1), 55–63.
- Cutlip, D. (2023) COVID-19: Myocardial infarction and other coronary artery disease issues. Wolters Kluwer. [https://www.uptodate.com/contents/covid-19-myocardial-infarction-and-other-coronary-artery-disease-issues/print?sectionName=ACUTE%20CORONARY%20SYNDROME%20PATIENTS&topicRef=66&anchor=H4116684156&source=see\\_link](https://www.uptodate.com/contents/covid-19-myocardial-infarction-and-other-coronary-artery-disease-issues/print?sectionName=ACUTE%20CORONARY%20SYNDROME%20PATIENTS&topicRef=66&anchor=H4116684156&source=see_link).

- Denmark, K. T., Bax, J. J., Morrow, D. A., Task, A., Members, F., Kristian, C., Denmark, T., White, H. D., Zealand, N., Denmark, H. M., Uk, B., Germany, H. A. K., Germany, C. W. H., Januzzi, J. L., Angeles, M., Garcia, A., Uk, S. R. U., Cauty, J. M., Lyon, A. R., Uk, K. A. A. F. (2019). *Fourth universal definition of myocardial infarction* (2018). 237–269. <https://doi.org/10.1093/eurheartj/ehy462>
- Duca, Ş.-T. et al. T-Wave Analysis on the 24 h Holter ECG Monitoring as a Predictive Assessment of Major Adverse Cardiovascular Events in Patients with Myocardial Infarction: A Literature Review and *Future Perspectives*. *Life* (Basel, Switzerland), 13(5), 1155.
- Ibanez, B. et al. (2017). ESC Guidelines for the management of acute myocardial infarction in patients presenting with ST-segment elevation: The Task Force for the management of acute myocardial infarction in patients presenting with ST-segment elevation of the European Society of Cardiology (ESC). *European Heart Journal*. 39 (2), 119–77. <https://academic.oup.com/eurheartj/article/39/2/119/4095042?login=false>."
- Jameson, J. L. et al. *Medicina Interna de Harrison*. Artmed - McGraw Hill, 2020. 13348 p.
- Kaptoge, S., Pennells, L., De Bacquer, D., Cooney, M. T., Kavousi, M., Stevens, G., Riley, L. M., Savin, S., Khan, T., Altay, S., Amouyel, P., Assmann, G., Bell, S., Ben-Shlomo, Y., Berkman, L., Beulens, J. W., Björkelund, C., Blaha, M., Blazer, D. G., Di Angelantonio, E. (2019). World Health Organization cardiovascular disease risk charts: revised models to estimate risk in 21 global regions. *The Lancet Global Health*, 7(10), e1332–e1345. [https://doi.org/10.1016/S2214-109X\(19\)30318-3](https://doi.org/10.1016/S2214-109X(19)30318-3)
- Kléber, A. G. (2000). ST-segment elevation in the electrocardiogram: A sign of myocardial ischemia. *Cardiovascular Research*, 45(1), 111–118. [https://doi.org/10.1016/S0008-6363\(99\)00301-6](https://doi.org/10.1016/S0008-6363(99)00301-6)
- Lawton, J. S. et al. 2021 ACC/AHA/SCAI Guideline for Coronary Artery Revascularization. *Journal of the American College of Cardiology*, 79(2), e21–e129, dez. 2021.
- Mechanic, Oren J.; Gavin, M.; & Grossman, S. A. (2022) Acute Myocardial Infarction. *National Library Medicine*. <https://www.ncbi.nlm.nih.gov/books/NBK459269/#>.
- Nascimento, Bruno R et al. (2018) Implementing myocardial infarction systems of care in low/middle-income countries. *Heart*, 1-7. <https://heart.bmj.com/content/105/1/20.long>.
- Piegas, L. S et al. (2015) V Diretriz da Sociedade Brasileira de Cardiologia sobre Tratamento do Infarto Agudo do Miocárdio com Supradesnível do Segmento ST. V Diretriz da Sociedade Brasileira de Cardiologia sobre Tratamento do Infarto Agudo do Miocárdio com Supradesnível do Segmento ST, 105(2), 1-121. <https://www.scielo.br/j/abc/a/VPF5J5cmYSyFFfM8Xfd7dkf/?format=pdf&lang=pt>.
- Rangel, F. O. D. (2022). Reperfusion Strategies in Acute Myocardial Infarction: State of the Art. *Int J Cardiovasc Sci*. 1 (35), 113-22. <https://www.scielo.br/j/ijcs/a/kPt4x6mdBhmZzsBnXhgCkkN/?format=pdf&lang=en>.
- Reeder, G. S. & Kennedy, H. L. (2023). Overview of the acute management of ST-elevation myocardial infarction. UpToDate. <https://www.uptodate.com/contents/overview-of-the-acute-management-of-st-elevation-myocardial-infarction>.
- Somuncu, M. U., Demir, A. R., Karakurt, S. T., Karakurt, H., & Karabag, T. (2019). Long term cardiovascular outcomebased on aspirin and clopidogrel responsiveness status in young ST-elevated myocardial infarction patients. *Arquivos Brasileiros de Cardiologia*, 112(2), 138-146. <https://doi.org/10.5935/abc.20180251>
- Vogel, B. et al. (2019). ST-segment elevation myocardial infarction. *Nat Rev Dis Primers*. 5(39), 1-20. <https://pubmed.ncbi.nlm.nih.gov/31171787/>
- Wang, G., Liu, R., Chang, Q., Xu, Z., Zhang, Y., & Pan, D. (2017). Electrocardiogram: His bundle potentials can be recorded noninvasively beat by beat on surface electrocardiogram. *BMC Cardiovascular Disorders*, 17(1), 1–8. <https://doi.org/10.1186/s12872-017-0516-3>