

Aplicación de la cirugía mínimamente invasiva en procedimientos de extracciones dentales: Evaluación de efectividad y ventajas, revisión de literatura

Application of minimally invasive surgery in tooth extraction procedures: Evaluation of effectiveness and advantages, literature review

Aplicação de cirurgia minimamente invasiva em procedimentos de extração dentária: Avaliação de eficácia e vantagens, revisão de literatura

Recibido: 05/05/2024 | Revisado: 20/05/2024 | Aceptado: 21/05/2024 | Publicado: 23/05/2024

David Alejandro León Sánchez¹

ORCID: <https://orcid.org/0009-0000-1123-8493>

Universidad de Cuenca, Ecuador

E-mail: davida.leon@ucuenca.edu.ec

Juan Sebastián Fernández Ochoa¹

ORCID: <https://orcid.org/0009-0001-9579-4119>

Universidad de Cuenca, Ecuador

E-mail: juan.fernandez@ucuenca.edu.ec

David Manuel Pineda Álvarez²

ORCID: <https://orcid.org/0000-0002-6395-7702>

Universidad de Cuenca, Ecuador

E-mail: david.pineda@ucuenca.edu.ec

Resumen

Objetivo: Explorar el desarrollo y la aplicación de la cirugía oral mínimamente invasiva (CMI) como una disciplina que busca reducir el trauma y mejorar la eficiencia en los procedimientos quirúrgicos dentales. Comienza presentando el contexto histórico, donde se destaca el uso de la tomografía computarizada y el software de planificación para la cirugía guiada. Luego, define la CMI y resalta sus ventajas sobre la cirugía tradicional, como tiempos de recuperación más cortos y menor morbilidad. **Materiales y Métodos:** Búsqueda y selección de literatura relevante, centrándose en revisiones sistemáticas, informes de casos y ensayos clínicos controlados aleatorizados. Se identificaron 30 artículos que cumplían con los criterios de inclusión (MEDLINE (PubMed), Embase, Sopes y Google Scholar). **Resultados:** Destacan las diversas técnicas y tecnologías utilizadas en la CMI, como la planificación preoperatoria en 3D, la cirugía guiada por computadora, el uso de tomografía computarizada de haz cónico (CBCT) y el análisis de imágenes asistido por inteligencia artificial (IA). Además, se mencionan técnicas intraoperatorias específicas, como la piezos cirugía y la extracción vertical por acción de poleas, además de la importancia de la planificación preoperatoria, el papel de la tecnología en la mejora de los procedimientos quirúrgicos y los beneficios de las técnicas mínimamente invasivas en términos de éxito del procedimiento y recuperación del paciente.

Palabras clave: Mínimamente invasivo; Exodoncia; Cirugía oral; Ventajas de la cirugía mínimamente invasiva.

Abstract

Objective: To explore the development and application of minimally invasive oral surgery (MIS) as a discipline that seeks to reduce trauma and improve efficiency in dental surgical procedures. It begins by presenting the historical context, highlighting the use of computed tomography and planning software for guided surgery. It then defines MIS and highlights its advantages over traditional surgery, such as shorter recovery times and lower morbidity. **Materials and Methods:** Search and selection of relevant literature, focusing on systematic reviews, case reports and randomized controlled clinical trials. Thirty articles were identified that met the inclusion criteria (MEDLINE (PubMed), Embase, Sopes and Google Scholar). **Results:** The various techniques and technologies used in MIS, such as 3D preoperative planning, computer-guided surgery, the use of cone beam computed tomography (CBCT) and artificial intelligence (AI)-assisted image analysis, stand out. In addition, specific intraoperative techniques such as piezosurgery and vertical extraction by pulley action are mentioned, as well as the importance of preoperative planning, the role of technology in

¹ Estudiante de Pregrado de la Facultad de Odontología de la Universidad de Cuenca, Ecuador

² Especialista en Cirugía Maxilofacial de la Universidad Central del Ecuador. Docente de la Facultad de Odontología de la Universidad de Cuenca, Ecuador

improving surgical procedures, and the benefits of minimally invasive techniques in terms of procedural success and patient recovery.

Keywords: Minimally invasive; Exodontics; Oral surgery; Advantages of minimally invasive surgery.

Resumo

Objetivo: Explorar o desenvolvimento e aplicação da cirurgia oral minimamente invasiva (CMI) como uma disciplina que procura reduzir o trauma e melhorar a eficiência dos procedimentos cirúrgicos dentários. Começa por apresentar o contexto histórico, destacando a utilização da tomografia computadorizada e do software de planeamento para a cirurgia guiada. Em seguida, define MIS e destaca suas vantagens em relação à cirurgia tradicional, como tempos de recuperação mais curtos e menor morbidade. Materiais e Métodos: Pesquisa e seleção de literatura relevante, com enfoque em revisões sistemáticas, relatos de casos e ensaios clínicos controlados e aleatorizados. Foram identificados 30 artigos que cumpriam os critérios de inclusão (MEDLINE (PubMed), Embase, Sopes e Google Scholar). Resultados: Destacam-se as várias técnicas e tecnologias utilizadas no MIS, como o planeamento pré-operatório em 3D, a cirurgia guiada por computador, a utilização de tomografia computadorizada de feixe cónico (CBCT) e a análise de imagem assistida por inteligência artificial (IA). Além disso, são referidas técnicas intra-operatórias específicas, como a piezocirurgia e a extração vertical por ação de polia, bem como a importância do planeamento pré-operatório, o papel da tecnologia na melhoria dos procedimentos cirúrgicos e os benefícios das técnicas minimamente invasivas em termos de sucesso processual e recuperação do doente.

Palavras-chave: Minimamente invasiva; Exodontia; Cirurgia oral; Vantagens da cirurgia minimamente invasiva.

1. Introducción

Se puede definir a la cirugía mínimamente invasiva (CMI) como una disciplina de mínimo abordaje, como el conjunto de técnicas diagnósticas y terapéuticas, donde se trata de evitar el mayor número de intervenciones o de procedimientos innecesarios. A diferencia de la cirugía tradicional, que puede requerir incisiones extensas y una recuperación prolongada, la cirugía oral mínimamente invasiva utiliza incisiones lo más pequeñas posibles y técnicas menos traumáticas para lograr resultados óptimos (Pedroletti, 2010).

Aunque algunos autores todavía consideran que su definición no está clara, generalmente se asocia con las mejoras de precisión, planificación preoperatoria, desarrollo de técnicas e instrumentos intraoperatorios específicos y atención postoperatoria especializada. Es decir, se ha adoptado a la (CMI) como una gama de posibles aplicaciones que puede ayudar significativamente a prevenir complicaciones y permitir el logro del tratamiento. Al reducir el traumatismo de los tejidos blandos y disminuir la morbilidad general del paciente, el concepto de CMI ha alentado a los pacientes que hasta hace poco eran poco receptivos a cualquier tipo de procedimientos quirúrgicos. Las razones principales son que la recuperación, el tiempo intraoperatorio también es más corto y se considera mucho más cómodo con respecto al edema, el sangrado y el dolor en comparación con abordajes quirúrgicos convencionales (Shterenshis, 2018; Ayala, 2018).

La CMI guiada por computadora, permite planificar con precisión la extracción, utilizando imágenes en 3D para ubicar el diente a extraer y calcular la ruta más directa y menos invasiva para su extracción. Esto permite trabajar con una precisión excepcional, minimizando el riesgo de daño a estructuras cercanas, como nervios y vasos sanguíneos (Swennen, 2023).

2. Materiales y Métodos

Esta Revisión narrativa de la literatura, se origina debido a una pregunta que surge de un problema actual, el cual es el mejorar el conocimiento de técnicas mínimamente invasivas en la cirugía oral, por lo cual es muy importante realizar una investigación exhaustiva para determinar protocolos y los profesionales puedan tener presente estos parámetros, por lo cual se realizó una exhaustiva búsqueda en las siguientes bases de datos MEDLINE (PubMed), Embase, Scopus y Google Scholar literatura relevante, siendo estas revisiones sistemáticas que fueron publicados entre las fechas Enero del 2015 hasta Diciembre del 2023, siendo inglés y español los idiomas de elección. Las palabras clave incluyeron “mínimamente invasivo”, “exodoncia”,

“cirugía oral” y “ventajas de la cirugía mínimamente invasiva”. También verificamos bibliografía gris y recopilamos artículos de revisión mediante la búsqueda de estudios adicionales que la estrategia de búsqueda podría haber pasado por alto. Sumamos a esta búsqueda la metodología de “Operadores Booleanos”, en su apartado de búsqueda conjunta (AND), para de esta manera lograr una búsqueda más certera y exacta.

Los criterios de inclusión usados fueron:

- a) Revisiones sistemáticas
- b) Informes de serie de casos y controles.
- c) Ensayos clínicos controlados aleatorizados

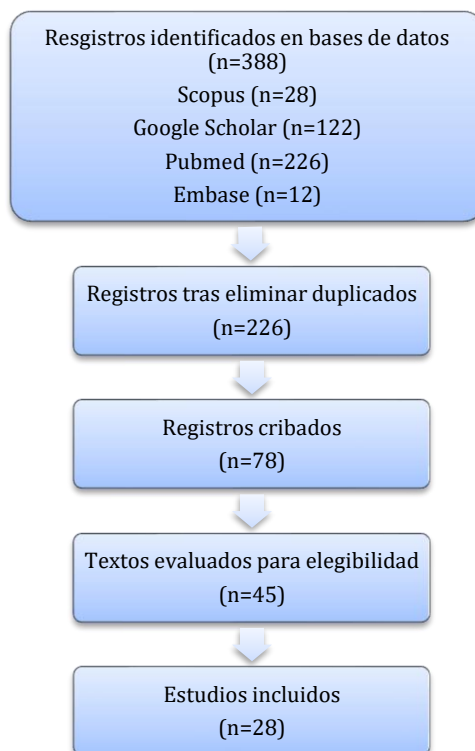
Los criterios de exclusión usaron fueron:

- a) Ensayos clínicos no aleatorizados
- b) Opiniones o corporativas
- c) Estudios en idiomas distintos al inglés y español
- d) Estudios retrospectivos

3. Resultados

Se obtuvo un total de 388 artículos, de los cuales, se descartaron 358 artículos que no cumplían con los criterios de inclusión y exclusión, por lo cual se usó una base de información de 30 artículos.

Figura 1 - Diagrama de flujo de selección de artículos.



Fuente: Autores.

Cuando nos referimos a Cirugía Mínimamente Invasiva (CMI), englobamos todas aquellas técnicas, procedimientos y modificaciones respecto a la exodoncia convencional o tradicional que buscan minimizar el daño a los tejidos duros y blandos. Estas modificaciones incluyen:

- Realización de incisiones de menor tamaño.
- Reducción del desprendimiento subperióstico.
- Aplicación de cuidado y protección a los tejidos blandos.
- Retracción suave de los tejidos.
- Utilización de instrumentos delicados.
- Evitación de traumatismos innecesarios en los tejidos.
- Mejora de la eficiencia quirúrgica, con la consiguiente reducción del tiempo operatorio (Sambrook, 2018).

Estas técnicas se llevan a cabo mediante una serie de consideraciones destinadas a optimizar la eficiencia quirúrgica y a reducir el tiempo de operación, tales como:

- Identificación de las causas de pérdida de tiempo quirúrgico.
- Planificación virtual en tres dimensiones (3D).
- Sesiones informativas para el equipo quirúrgico.
- Preparación meticulosa de la sala de operaciones.
- Organización eficiente de equipos e instrumentos quirúrgicos.
- Selección adecuada de instrumentos quirúrgicos.
- Implementación de protocolos quirúrgicos estandarizados.
- Capacitación continua de asistentes quirúrgicos y enfermeras.
- Consideración de la curva de aprendizaje y la experiencia del cirujano.
- Formación e involucramiento del departamento de esterilización.
- Idealmente, la planificación de estas intervenciones debería ser realizada por el cirujano, o contar con la participación adecuada del cirujano en el proceso de planificación en colaboración con el asistente o ingeniero (Sambrook, 2018).

Indicaciones

- Piezas con lesiones cariosas extensas
- Restos Radiculares
- Piezas Ectópicas
- Piezas Incluidas
- Piezas Fracturadas
- Piezas Supernumerarias
- Piezas Retenidas
- Piezas Impactadas
- Piezas con Lesiones Quísticas
- Otras razones que vienen dadas por un tratamiento ortodóntico, prostodóntico o bien por motivos estéticos (Ayoub, 2017).

Contraindicaciones

- Mujeres embarazadas entre el 1er y 3er semestre de gestación
- Pacientes que han recibido quimioterapias y/o radioterapia en periodo menor a 6 meses
- Paciente con algún tipo de infección odontogénica
- Estado inmunosuprimido del paciente
- Beneficio es menor al riesgo (Ayoub, 2017).

Técnicas preoperatorias que ayudan a llevar a cabo una cirugía mínimamente invasiva

Los avances tecnológicos, sobre todo en el campo de la realidad aumentada, están permitiendo un avance significativo en el apartado de preparación y planificación de cualquier caso a conllevar, estos mismos se transfieren al campo quirúrgico a través de guías estáticas o navegación dinámica. Además de una ayuda al momento de realizar la planificación del caso, también son un punto interesante a investigar debido a su ayuda en la práctica de distintas incisiones, levantamientos de colgajos, procesos de apoyo para exodoncias, osteotomías y ostectomías, donde en el estudio *“The application of virtual reality and augmented reality in Oral & Maxillofacial Surgery”* se analizó el uso del software “Voxel Man Simulator” para la práctica de exodoncias de 53 estudiantes, donde el resultado fue sorprendente al arrojar datos que 51 estudiantes pudieron al cabo de días, mostrar resultados positivos en dichos procedimientos (Bartella, 2019).

Figura 2 - Simulador de formación virtual VOXEL-MAN.



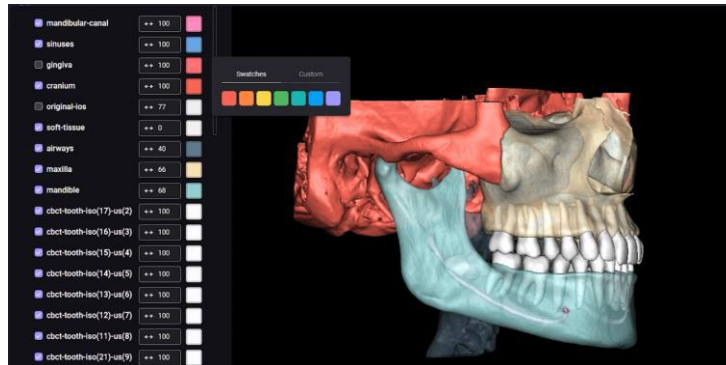
Fuente: <https://es.voxel-man.com/>

La tomografía computarizada de haz cónico (CBCT) es una tecnología de imágenes 3D que se utiliza en odontología para diversos fines, como exodoncias, colocación de implantes, diseño de colgajos entre otros. Actualmente, se están realizando muchos trabajos científicos en aplicaciones de IA que se centran en la identificación automática de puntos de referencia en la tomografía computarizada de haz cónico. La segmentación a partir de la tomografía computarizada no es un proceso novedoso, aunque recientemente la arquitectura UNet (Software), han mejorado enormemente la precisión y la velocidad de las tareas de segmentación semántica y, por tanto, de las tareas de análisis y segmentación médica. La segmentación precisa de estructuras anatómicas juega un papel importante en muchas aplicaciones clínicas, incluida la odontología (Bartella, 2019; Lin, 2015).

Los programas de software han aportado muchas ventajas que facilitan el trabajo de Odontólogos, técnicos en radiología y profesionales del área de la salud. Programas de análisis de CBCT como Diagnocat o Anatomage InVivo 7.0 ayudan a comprender los procesos patológicos y a detectar las más mínimas diferencias y anomalías. Son plataformas de software que proporcionan representaciones 3D de la anatomía de un paciente, lo que permite a los profesionales médicos visualizar las características específicas del paciente y planificar abordajes biomecánicos, así como procedimientos quirúrgicos en un entorno

virtual. Aumentan la precisión del resultado del tratamiento y, en última instancia, mejoran la experiencia del paciente (Lin, 2015).

Figura 3 - Función de segmentación automática de Diagnocat AI.



Fuente: <https://diagnocat.com/other-countries/products/cbct-segmentation/>

Se confirmó el papel superior de la IA. Los autores descubrieron que las tecnologías de IA en Diagnocat detectaban la caries proximal con mayor precisión que el médico, aunque la caries oclusal se diagnosticaba mejor mediante examen visual. Por otro lado, la IA diagnosticó con mayor precisión los problemas periodontales. Los informes fueron generados significativamente más rápido por la IA que por el médico evaluador (Jabadze, 2022).

La segmentación por IA de las exploraciones CBCT se puede utilizar para identificar y clasificar diferentes tipos de tejidos, órganos y estructuras del cuerpo. También puede detectar anomalías en el cuerpo como tumores, quistes, etc. Con la segmentación de IA, podemos comparar cambios en el cuerpo a lo largo del tiempo (Urban, 2023).

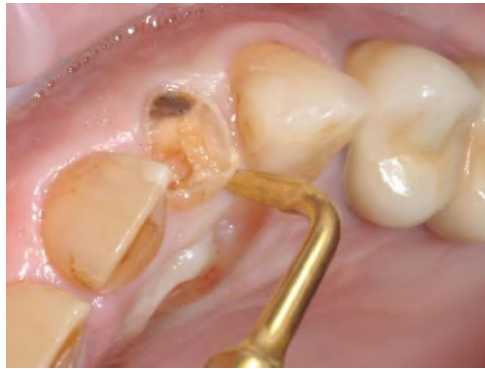Es complicado evitar el trauma óseo debido a que la esencia de la extracción dental implica la expansión del alvéolo, y aun cuando se logra una extracción exitosa mediante el uso de elevadores o periostotomos, inevitablemente se producirá cierto grado de traumatismo en el hueso alveolar. Aunque ninguna técnica de extracción puede considerarse completamente exenta de trauma, se han desarrollado diversas técnicas mínimamente invasivas para la extracción dental que incorporan tecnologías innovadoras (Tang, 2022).

Técnicas intraoperatorias

La piezocirugía, como un nuevo instrumento de osteotomía mínimamente invasivo, se ha aplicado ampliamente en cirugía oral y maxilofacial, como en la extracción de dientes impactados, la obtención de injertos óseos, la transposición del nervio alveolar inferior y la elevación del suelo del seno maxilar. Con el evidente beneficio de preservar los tejidos blandos, la piezocirugía se caracteriza por su eficiencia clínica y una reparación y remodelación óseas favorables (Xu, 2023).

La piezocirugía tiene la ventaja de insertar puntos de trabajo planos, delgados y de múltiples ángulos en el espacio perirradicular utilizando el principio de oscilación ultrasónica para lograr el corte y la eliminación del hueso en la cavidad alveolar, que no produce extrusión mecánica ni molienda rotacional, y es mínimamente invasiva, preciso y predecible (Bin Rubaia, 2023).

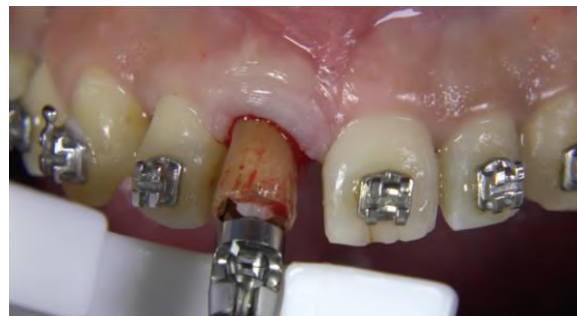Figura 4 - Ejemplo de uso clínico de piezocirugía.



Fuente: <https://dentagama.com/news/what-is-piezosurgery-in-dentistry>

Los procedimientos de extracción que minimizan la invasión pueden disminuir la cantidad de retracción de los tejidos duros y blandos después de la operación, lo que contribuye a mejorar el bienestar del paciente. La utilización del sistema de extracción vertical por acción de poleas permite extraer dientes gravemente dañados o fragmentos radiculares de manera mínimamente invasiva. Este método de extracción vertical aplica una fuerza de tracción axial a lo largo del eje longitudinal de la raíz, rompiendo las fibras periodontales y facilitando la remoción de los fragmentos radiculares, especialmente cuando tienen una forma cónica, sin causar distensión en el hueso alveolar (Dietrich, 2020).

Figura 5 - Sistema de extracción vertical por acción de poleas.



Fuente: <https://dentariel.com/blogs/news/cinco-buenas-razones-para-hacerte-con-el-benex-ii>

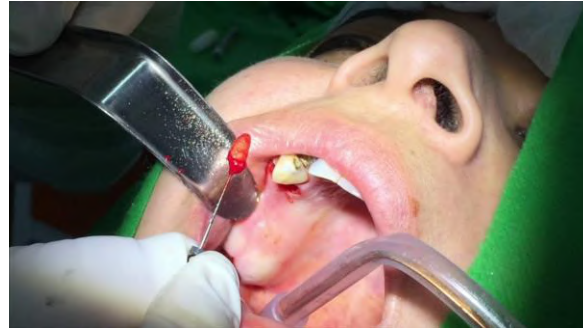La exodoncia busca preservar las placas corticales bucales y lingual o palatina mediante un enfoque mínimamente invasivo. Durante la extracción, es común escuchar un sonido de crujido, indicativo del ceder del hueso alveolar a la presión apical. Sin embargo, puede surgir una situación delicada cuando la punta de la raíz se fractura y queda en el alvéolo. Se han documentado diversas técnicas para abordar esta situación, como la creación de una ventana ósea o la extracción con diferentes instrumentos.

Las limas endodónticas, especialmente las limas H, se emplean para la recuperación, aprovechando su adhesión al conducto radicular. Estas limas, hechas comúnmente de acero inoxidable, son asequibles y eficaces. Las limas H tienen una interacción más eficiente con la dentina que otros tipos. La elección del tamaño adecuado de la lima es crucial, y en caso de problemas para extraer el fragmento, se puede cementar con un material especial (Dietrich, 2020).

El uso de limas endodónticas para exodoncia presenta ventajas como la preservación del hueso circundante, menor disturbio anatómico, reducción del tiempo operatorio y prescindir de personal adicional. También mejora la satisfacción del paciente al minimizar la aprensión asociada con ruidos y vibraciones de dispositivos quirúrgicos. A pesar de estas ventajas, se recomienda precaución al utilizar esta técnica (Bennardo, 2022).

Es crucial poder visualizar la raíz del conducto al insertar la lima para evitar errores en la ubicación, asegurándose de que entre en el conducto y no en el ligamento periodontal o el alvéolo mismo. Además, es importante mantener el hilo dental tenso en la lima para prevenir la aspiración, y se debe evitar aplicar una presión apical excesiva para evitar el desplazamiento del fragmento hacia el seno maxilar (Kernan, 2019).

Figura 6 - Extracción de resto radicular mediante el uso de lima endodóntica.



Fuente: Autores.

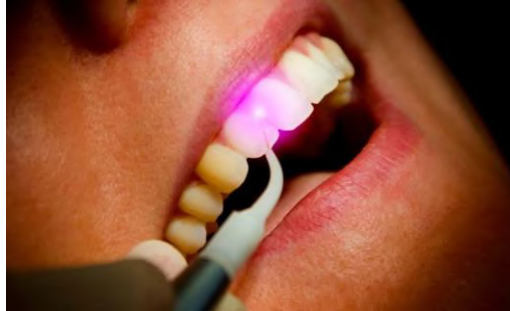Las características fundamentales del láser de diodo (DL) incluyen su capacidad para dirigirse selectivamente a la oxihemoglobina, inducir fototermólisis, microaglutinar eritrocitos y obliterar vasos. Esto se traduce prácticamente en la habilidad esencial de coagular tejido durante el corte, así como coagular directamente malformaciones venosas, ya sean grandes o pequeñas. Se reconocen comúnmente otras ventajas de la cirugía DL, como la reducción de la necesidad de anestesia locorregional, la disminución del edema y el dolor postoperatorio, la eliminación de la necesidad de suturas y una pronta restauración de la mucosa para una curación por segunda intención. Dadas estas ventajas, el DL se emplea en diversas aplicaciones tanto quirúrgicas como no quirúrgicas en el ámbito oral, abarcando desde frenectomías/frenulotomías, remodelación gingival, hasta la extirpación de lesiones benignas, potencialmente malignas y malignas. También se utiliza en tratamientos periodontales, tanto quirúrgicos como no quirúrgicos, incluyendo el crecimiento excesivo de las encías asociado con fármacos, y la fotocoagulación de malformaciones venosas. Además, su costo relativamente bajo y su tamaño compacto contribuyen sin duda a su extenso uso entre los profesionales médicos en entornos ambulatorios y hospitalarios.

El láser de erbio abarca dos longitudes de onda, a saber, el láser Er, Cr: YSGG (granate de itrio, escandio y galio) y el láser Er:YAG. Su destacada afinidad con la hidroxiapatita y una absorción más significativa de agua lo posicionan como la opción preferida para tratar tejidos duros y realizar ablación en tejidos blandos con un elevado contenido de agua. En contraste, el láser de diodo es mayormente absorbido por el pigmento tisular y la hemoglobina, mostrando una absorción limitada por la hidroxiapatita y el agua. Por consiguiente, ha sido empleado en procedimientos como el recontorneado estético gingival, la eliminación de tejido inflamado e hipertrófico, alargamiento de coronas de tejido blando, frenectomías y la fotoestimulación de lesiones aftosas y herpéticas (Costa, 2022; Dolanmaz, 2013).

Los láseres fríos, también llamados láseres blandos, que se basan en un dispositivo de diodo, son compactos y económicos. Estos se denominan comúnmente terapia con láser de baja intensidad (LLLT). Ofrece beneficios terapéuticos como la aceleración en la cicatrización de heridas y la reducción del dolor en los pacientes. Implica la aplicación de energía de luz láser en tejidos vivos para inducir efectos de biosimulación, evitando un aumento excesivo de la temperatura. La principal ventaja radica en su naturaleza no quirúrgica, lo que disminuye la probabilidad de edemas e inflamaciones. Los láseres de helio, neón o frío se aplican a los tejidos mediante emisión de ondas continuas y en un modo sin contacto para generar el efecto biosimulado. Las mejoras en la cicatrización de heridas, la remodelación y reparación ósea, la restauración de funciones neuronales post lesión,

así como la facilitación de la modulación del sistema inmunológico y las señales nociceptivas son ventajas asociadas al uso de láseres de baja potencia (Morales, 2022).

Figura 7 - Uso de terapia de láser de baja intensidad.



Fuente: https://www.odontologiaactual.com/blog_odontologia_actual/aplicaciones-del-laser-en-la-terapia-bucal-moderna/

En el contexto de las extracciones quirúrgicas de terceros molares, la Terapia con Láser de Baja Intensidad o Low Level Laser Therapy (LLLT) regula el proceso inflamatorio, lo que resulta en una disminución notable o nula de efectos secundarios como el dolor y la hinchazón. Asimismo, contribuye a la reparación de los tejidos dañados, mitigando complicaciones comunes que suelen surgir en todos los pacientes tras la extracción del tercer molar. La LLLT ha evidenciado beneficios significativos en los síntomas postoperatorios asociados con la impactación. Actualmente, se emplea para tratar diversas condiciones, y se ha observado un incremento en ensayos controlados aleatorios que exploran su impacto en áreas como la cicatrización de heridas, la reducción de cicatrices, los trastornos de la articulación temporomandibular, la mucositis oral y el dolor dental (Borgo, 2021; Windisch, 2022).

La sutura es una parte vital de casi todos los procedimientos quirúrgicos, se utiliza para unir la superficie de la piel y la ligadura de vasos, está diseñada para cerrar, estabilizar los márgenes de la herida y permitir la cicatrización. Para cumplir con su función estos materiales deben satisfacer características biológicas tales como adherencia bacteriana, reacción tisular o histocompatibilidad y reabsorción, así como características físicas, mecánicas y de manipulación (Kim, 2020).

En los últimos años se han llevado a cabo grandes avances en cuanto a la innovación de materiales como sutura con actividad antibacteriana mediante la modificación de la superficie con sustancias antimicrobianas, tales como péptidos antimicrobianos, iones metálicos, polímeros y nanomateriales, entre otros (Romandini, 2023; Hong, 2018).

Esta nueva tendencia a realizar cirugías mínimamente traumáticas e invasivas no solo conlleva un beneficio para el paciente, sino también que el operador se ve envuelto de beneficios, los cuales van desde un menor porcentaje de riesgos, minimizar las complicaciones intra y postoperatorias, facilitar incisiones, osteotomías, ostectomías, alveolectomías, incluso secuestrectomías (Hamza, 2016).

4. Discusión

La planeación preoperatoria es el paso más importante para llevar a cabo, ya que un correcto diagnóstico, es fundamental para el éxito del procedimiento quirúrgico, no solo para evitar errores y complicaciones, sino también para facilitar la recuperación del paciente en el postoperatorio (Jabadze, 2022).

El uso de imágenes 3D, para la planificación previa de la cirugía, la creación de guías y la separación e identificación de estructuras anatómicas adyacentes. Aunque no solamente el estudio de imágenes complementarias por el operador es vital, también se están utilizando programas de estudio IA, que nos facilitaran estos pasos de planeación preoperatoria, además de diagnósticos o comparación de hallazgos, los cuales serán de relevancia al momento de elegir distintas técnicas (Urban, 2023).

La cirugía sin colgajo asociada a la piezocirugía es actualmente popular en clínicas dentales debido a sus tasas de éxito más altas, una cicatrización más rápida y una inflamación mínima gracias a los métodos piezoeléctricos (Keman, 2019).

Durante la cirugía, no surgieron nuevas fracturas de raíces ni desplazamiento de estas, y todas las raíces fueron extraídas intactas. Después de la cirugía, se examinaron cuidadosamente el proceso alveolar y los tejidos blandos, y no se encontró ninguna fractura en el proceso alveolar. Además, se comparó la incidencia de complicaciones entre la cirugía sin colgajo asociada a la piezocirugía y el método tradicional para la extracción de dientes anquilosados (Hakim, 2019).

El agrandamiento alveolar mediante piezocirugía es más digno de aplicación clínica debido a sus ventajas de menor impacto en la preservación de la altura de la cresta alveolar palatina de los dientes anteriores superiores, menor tiempo de extracción dental, tasa postoperatoria sin dolor y alta tasa de satisfacción final (Bennardo, 2023).

Los autores detallaron en el método de sistema de extracción vertical por acción de poleas cómo los movimientos axiales aplicados en la punta de la hoja lograron separar la raíz del hueso alveolar circundante, minimizando así el trauma en el hueso circundante y evitando daños en los tejidos gingivales.

En el abordaje postoperatorio se estudian distintas formas de minimizar complicaciones y tiempos de recuperación, como el uso del láser blando o de diodo el mismo que acelerara los procedimientos de cicatrización y reducción del edema causado por el mínimo trauma y regulación del dolor postoperatorio. El uso o no de este tipo de lasers tiene un impacto significativo en la recuperación del paciente, ya que los procesos de cicatrización reducen un 50% en los dos primeros días postoperatorios, lo cual es significativamente beneficioso para así tener un correcto cierre de la herida y mitigar los procesos infecciosos. Además, el edema producido puede ser un problema de molestia y estética para el paciente, lo cual, cualquier técnica que disminuya este proceso inflamatorio será óptimo a ojos del paciente (Morales, 2022, Borgo, 2021).

5. Conclusiones

La planeación del procedimiento quirúrgico será fundamental y esencial para el éxito del proceso quirúrgico, este mismo acompañado de imágenes en 3D, asistencia por softwares IA, para en conjunto con el ojo clínico, tener un excelente diagnóstico previo.

La cirugía sin necesidad de colgajo, además de la piezocirugía es la actualidad y el futuro de los procesos quirúrgicos, esto debido a su bajo porcentaje de complicaciones intra y postoperatorias

Los sistemas de tracción vertical para la extracción de restos radiculares, es una técnica simple, fácil y efectiva asociada con la menor cantidad de traumatismo y discrepancia con el tejido y las estructuras circundantes, lo que mantiene el objetivo de la odontología mínimamente invasiva.

Una de las opciones más factibles para reducir considerablemente las complicaciones postoperatorias, es el uso de la Terapia con Láser de Baja Intensidad el cual disminuye el proceso inflamatorio, así también, contribuye a la reparación de los tejidos dañados, por lo cual su uso será de gran ventaja a la hora de realizar algún proceso quirúrgico

Recomendaciones

Tomar en cuenta el estado de salud del paciente, así como la interpretación de imágenes complementarias para elegir el tratamiento adecuado.

Es fundamental realizar un estudio minucioso de los exámenes complementarios para la realización de una cirugía mínimamente invasiva, además de que el profesional debe estar capacitado en esta área de la odontología para tener éxito en la cirugía.

Incentivar a los estudiantes de odontología a conocer sobre las nuevas técnicas y medidas que abarcan la cirugía mínimamente invasiva

Realizar la adquisición de un software de planificación preoperatoria, para de esta manera entender el funcionamiento de las guías quirúrgicas.

Referencias

- Ayala Pérez, Y., Carralero Zaldívar, L. de la C., & Leyva Ayala, B. del R. (2018). La erupción dentaria y sus factores influyentes. **CCM*, 22*(4), 681-694. Disponible en: http://scielo.sld.cu/scielo.php?script=sci_arttext&pid=S1560-43812018000400013&lng=es
- Ayoub, A., & Pulijala, Y. (2019). The application of virtual reality and augmented reality in oral & maxillofacial surgery. **BMC Oral Health*, 19*, 238. <https://doi.org/10.1186/s12903-019-0937-8>
- Bartella, A. K., Kamal, M., Scholl, I., Schiffer, S., Steegmann, J., Ketelsen, D., Hölzle, F., & Lethaus, B. (2019). Virtual reality in preoperative imaging in maxillofacial surgery: implementation of "the next level"? **The British Journal of Oral & Maxillofacial Surgery*, 57*(7), 644-648. <https://doi.org/10.1016/j.bjoms.2019.02.014>
- Bennardo, F., Barone, S., Vocaturo, C., Gheorghe, D. N., Cosentini, G., Antonelli, A., & Giudice, A. (2023). Comparación entre cirugía magnetodinámica, piezoeléctrica y convencional para extracciones dentales: un estudio piloto. **Revista de Odontología*, 11*(3), 60. <https://doi.org/10.3390/dj11030060>
- Bennardo, F., Barone, S., Vocaturo, C., Nucci, L., Antonelli, A., & Giudice, A. (2022). Usefulness of magnetic mallet in oral surgery and implantology: A systematic review. **Journal of Personalized Medicine*, 12*(1), 108. <https://doi.org/10.3390/jpm12010108>
- Bin Rubaia'an, M., Alotaibi, M., & Neyaz, A. (2023). A minimally invasive technique for the retrieval of fractured root tips. **Cureus*, 15*(7), e41458. <https://doi.org/10.7759/cureus.41458>
- Borgo, G. O., Sousa, K. G., Moreira, K. M. S., & Puppini-Rontani, R. M. (2021). A minimally invasive technique for primary tooth extraction: a case report. **Revista Gaúcha de Odontologia*, 69*, e20210020. <https://doi.org/10.1590/1981-86372021002020190153>
- Costa, S. M., Ribeiro, B. C., Gonçalves, A. S., Araújo, L. M., Toledo, G. L., & Amaral, M. B. (2022). Double blind randomized clinical trial comparing minimally-invasive envelope flap and conventional envelope flap on impacted lower third molar surgery. **Medicina Oral, Patología Oral y Cirugía Bucal*, 27*(6), e518-e524. <https://doi.org/10.4317/medoral.25425>
- Dietrich, T., Schmid, I., Locher, M., & Addison, O. (2020). Extraction force and its determinants for minimally invasive vertical tooth extraction. **Journal of the Mechanical Behavior of Biomedical Materials*, 105*, 103711. <https://doi.org/10.1016/j.jmbbm.2020.103711>
- Dolanmaz, D., Esen, A., Isik, K., & Candirli, C. (2013). Effect of 2 flap designs on postoperative pain and swelling after impacted third molar surgery. **Oral Surgery, Oral Medicine, Oral Pathology, Oral Radiology*, 116*(4), e244-e246. <https://doi.org/10.1016/j.oooo.2011.11.030>
- Hakim, M. A., McCain, J. P., Ahn, D. Y., & Troulis, M. J. (2019). Minimally invasive endoscopic oral and maxillofacial surgery. **Oral and Maxillofacial Surgery Clinics of North America*, 31*(4), 561-567. <https://doi.org/10.1016/j.coms.2019.07.001>
- Hamza, H. (2016). Computer-assisted technique for surgical tooth extraction. *International Journal of Dentistry*, 2016, 7484159. <https://doi.org/10.1155/2016/7484159>
- Hong, B., Bulsara, Y., Gorecki, P., & Dietrich, T. (2018). Minimally invasive vertical versus conventional tooth extraction: An interrupted time series study. *Journal of the American Dental Association*, 149(8), 688-695. <https://doi.org/10.1016/j.adaj.2018.03.022>
- Jabadze, Z., Makeeva, I., Mordanov, O., & Nazarova, D. (2022). Procesamiento de datos cbct con inteligencia artificial en el diagnóstico de caries y sus complicaciones. **Problema real. Mella*, 18*, 78-86.
- Kernan, W. D. (2019). Health-related impediments to learning among dental and oral surgery students. **Journal of Prevention & Intervention in the Community*, 47*(1), 32-44. <https://doi.org/10.1080/10852352.2018.1547307>
- Kim, Y. K. (2020). Minimally invasive surgery in implant dentistry. *Journal of the Korean Association of Oral and Maxillofacial Surgeons*, 46(3), 161. <https://doi.org/10.5125/jkaoms.2020.46.3.161>
- Lin, H. H., & Lo, L. J. (2015). Three-dimensional computer-assisted surgical simulation and intraoperative navigation in orthognathic surgery: a literature review. **Journal of the Formosan Medical Association*, 114*(4), 300-307. <https://doi.org/10.1016/j.jfma.2015.01.017>
- Morales-Sambachi, B., & Andrade-Peñañiel, A. (2022). Eficacia de piezoeléctrico versus pieza de mano recta a baja velocidad dentro de la extracción quirúrgica de terceros molares inferiores retenidos. **Revista Científica Odontológica (Lima)*, 10*(4), e129. <https://doi.org/10.21142/2523-2754-1004-2022-129>
- Pedroletti, F., Johnson, B. S., & McCain, J. P. (2010). Endoscopic techniques in oral and maxillofacial surgery. **Oral and Maxillofacial Surgery Clinics of North America*, 22*, 169-182.
- Romandini, M., Ruales-Carrera, E., Sadilina, S., Hämmerle, C. H. F., & Sanz, M. (2023). Minimal invasiveness at dental implant placement: A systematic review with meta-analyses on flapless fully guided surgery. *Periodontology 2000*, 91(1), 89-112. <https://doi.org/10.1111/prd.12440>
- Sambrook, P. J., & Goss, A. N. (2018). Contemporary exodontia. **Australian Dental Journal*, 63*(S1), S11-S18. <https://doi.org/10.1111/adj.12586>
- Shtrenshis, M. (2018). The history of minimally invasive approach in oral and maxillofacial surgery. En O. Nahlieli (Ed.), **Minimally Invasive Oral and Maxillofacial Surgery** (pp. 1-15). Springer, Berlin, Heidelberg. https://doi.org/10.1007/978-3-662-54592-8_1
- Swennen, G. (2023). **Minimally Invasive (MI) Orthognathic Surgery** (1st ed.). Springer Cham. <https://doi.org/10.1007/978-3-031-38012-9>

Tang, X., Lai, Q., Xue, R., & Ci, J. (2022). Hard tissue preservation and recovery in minimally invasive alveolar surgery using three-dimensional printing guide plate. *Journal of Craniofacial Surgery*, 33*(5), e476-e481. <https://doi.org/10.1097/SCS.00000000000008370>

Urban, R., Haluzová, S., Strunga, M., Surovková, J., Lifková, M., Tomášik, J., & Thurzo, A. (2023). Gestión de datos CBCT asistida por IA en la práctica odontológica moderna: beneficios, limitaciones e innovaciones. *Electrónica*, 12*(7), 1710. <https://doi.org/10.3390/electronics12071710>

Windisch, P., Iorio-Siciliano, V., Palkovics, D., Ramaglia, L., Blasi, A., & Sculean, A. (2022). The role of surgical flap design (minimally invasive flap vs. extended flap with papilla preservation) on the healing of intrabony defects treated with an enamel matrix derivative: A 12-month two-center randomized controlled clinical trial. *Clinical Oral Investigations*, 26(2), 1811–1821. <https://doi.org/10.1007/s00784-021-04155-5>

Xu, Q., Li, Y., Li, Z., Chou, J., Meng, Q., & Zhang, T. (2023). Development of a minimally invasive surgical guide template for flapless extraction of deeply impacted premolars: A technical note and case report. *Journal of Stomatology, Oral and Maxillofacial Surgery*. <https://doi.org/10.1016/j.jormas.2023.101530>