

## **A utilização da técnica de Khoury para aumentos verticais de rebordos alveolares atróficos: Uma revisão sistemática**

**The use of the Khoury technique for vertical augmentation of atrophic alveolar ridges: A systematic review**

**Uso de la técnica Khoury para aumentos verticales de las cristas alveolares atróficas: Una revisión sistemática**

Recebido: 05/07/2024 | Revisado: 06/08/2024 | Aceitado: 08/08/2024 | Publicado: 12/08/2024

**André Almeida de Oliveira**

ORCID: <https://orcid.org/0000-0002-8752-3239>

Conjunto Hospitalar do Mandaqui, Brasil

E-mail: [andre.oliveira.buco@gmail.com](mailto:andre.oliveira.buco@gmail.com)

**Karen Tamires Viau**

ORCID: <https://orcid.org/0009-0009-8775-9709>

Uniguairacá Centro Universitário, Brasil

E-mail: [karenviau33@gmail.com](mailto:karenviau33@gmail.com)

**Ana Luísa Bacile Katsui**

ORCID: <https://orcid.org/0009-0005-0031-9139>

Universidade Cidade de São Paulo, Brasil

E-mail: [analuisab.katsui@gmail.com](mailto:analuisab.katsui@gmail.com)

**Alice Vaccari Ribeiro**

ORCID: <https://orcid.org/0009-0007-5374-2584>

Centro Universitário das Faculdades Metropolitanas Unidas, Brasil

E-mail: [alicevaccari3@gmail.com](mailto:alicevaccari3@gmail.com)

**Tulio Avelar Ferreira**

ORCID: <https://orcid.org/0009-0009-1186-6890>

Universidade de Franca, Brasil

E-mail: [tulioavelarferreira@gmail.com](mailto:tulioavelarferreira@gmail.com)

**Emilly Anne Teixeira Pereira**

ORCID: <https://orcid.org/0009-0004-9326-8184>

Centro Universitário das Faculdades Metropolitanas Unidas, Brasil

E-mail: [emllyan@icloud.com](mailto:emllyan@icloud.com)

**Isabeli Lao Soller**

ORCID: <https://orcid.org/0009-0002-1056-630X>

Universidade Paulista, Sorocaba, Brasil

E-mail: [isabeli.lsoller@gmail.com](mailto:isabeli.lsoller@gmail.com)

### **Resumo**

Uma das condições mais importantes a serem consideradas em reabilitações com implantes está associado a quantidade e qualidade óssea que se encontra disponível para o ato cirúrgico, estabilidade primária do implante e a sua manutenção a longo prazo. Diferentes técnicas para aumento de espessura e altura ósseas têm sido desenvolvidas, determinação de qual técnica a ser utilizada depende diretamente de alguns fatores, entre eles a extensão e localização do defeito ósseo. Uma das opções que vem sendo amplamente discutida é a técnica de Khoury ou técnica de Split Bone Block (SBB) que propõem a fixação de blocos ósseos autógenos mais finos, em forma de lâminas ósseas, associados ao preenchimento com osso particulado e acesso tunelizado. Muitos estudos, tem demonstrado bons resultados relacionados a esse tipo de técnica, apresentando ganhos em altura óssea satisfatórios, favoráveis para o sucesso do tratamento. Assim o objetivo do presente estudo, foi revisar os conceitos acerca das reconstruções ósseas verticais e trazer os principais aspectos e resultados relacionados a técnica de Khoury. Desta forma, espera-se fornecer melhor embasamento científico para o profissional implantodontista no momento da seleção desta técnica. Para isso, realizou-se uma revisão sistemática onde os resultados mostraram que a técnica de Khoury apresenta-se como excelente alternativa para ganhos ósseos verticais, sendo indicada para ganhos verticais previamente a cirurgia de implantes dentários.

**Palavras-chave:** Reabsorção óssea; Perda de osso alveolar; Enxerto de osso alveolar; Sobrevida de enxerto.

### **Abstract**

One of the most important factors to be considered in rehabilitation with implants is the quantity and quality of bone available to perform the surgery, primary stability of the implant and its long-term maintenance. Different techniques

for increasing bone thickness and height have been developed, determining which technique to use depends directly on some factors, including the extent and location of the bone defect. One of the techniques that has been widely discussed is the Khoury technique or Split Bone Block (SBB) technique, which proposes the fixation of thinner autogenous bone blocks, in the form of bone sheets, associated with filling with particulate bone and tunneled access. Many studies have demonstrated good results related to this type of technique, presenting satisfactory gains in bone height, favorable for success of the treatment. Thus, the objective of the present study was to review the concepts regarding vertical bone reconstructions and bring the main aspects and results related to the Khoury technique. The aim is to provide a better scientific basis for the implant dentist when selecting this technique. To this end, a systematic review was carried out where the results showed that the Khoury technique presents itself as an excellent alternative for vertical bone gains, being indicated for vertical gains prior to dental implant surgery.

**Keywords:** Bone resorption; Alveolar bone loss; Alveolar bone grafting; Graft survival.

### Resumen

Uno de los factores más importantes a considerar en la rehabilitación con implantes es la cantidad y calidad del hueso disponible para realizar la cirugía, la estabilidad primaria del implante y su mantenimiento a largo plazo. Se han desarrollado diferentes técnicas para aumentar el grosor y la altura del hueso; determinar qué técnica utilizar depende directamente de algunos factores, incluida la extensión y ubicación del defecto óseo. Una de las técnicas que ha sido ampliamente discutida es la técnica de Khoury o técnica Split Bone Block (SBB), que propone la fijación de bloques de hueso autógeno más delgados, en forma de láminas óseas, asociado a relleno con hueso particulado y acceso tunelizado. Numerosos estudios han demostrado buenos resultados relacionados con este tipo de técnica, presentando ganancias satisfactorias en la altura ósea, favorables para el éxito del tratamiento. Así, el objetivo del presente estudio fue revisar los conceptos referentes a las reconstrucciones óseas verticales y traer los principales aspectos y resultados relacionados con la técnica de Khoury. El objetivo es proporcionar una mejor base científica al implantólogo a la hora de seleccionar esta técnica. Para ello se realizó una revisión sistemática donde los resultados demostraron que la técnica de Khoury se presenta como una excelente alternativa para ganancias óseas verticales, siendo indicada para ganancias verticales previas a la cirugía de implantes dentales.

**Palabras clave:** Resorción ósea; Pérdida de hueso alveolar; Injerto de hueso alveolar; Injerto sobrevivir.

## 1. Introdução

O tratamento de pacientes parcial ou totalmente edêntulos por meio da instalação de implantes é atualmente um assunto bastante explorado no ramo da Implantodontia (Chatelet et al., 2021; Rauber, 2019; Pushparajan et al., 2013). As inúmeras técnicas e abordagens para instalação de implantes trazem resultados promissores para a restauração de dentes perdidos e reabilitação protética de tais pacientes (Urban et al., 2019).

Ainda assim, a sobrevivência dos implantes e sua estabilidade a longo prazo ainda dependem diretamente da quantidade e qualidade do osso no local a ser reabilitado. (Chatelet et al., 2021; Rauber, 2019; Dorosz et al., 2018). Boa disponibilidade em altura e espessura óssea é essencial para o correto posicionamento dos implantes e consequentemente, para determinar o sucesso a longo prazo do tratamento e ainda, prevenir o aparecimento de doenças peri-implantares (Rauber, 2019; Urban et al., 2019; Dorosz et al., 2018; Khoury et al., 2019; Faverani et al., 2014; De Stavola et al., 2013).

Uma situação óssea favorável a instalação de implantes é aquela que permite o correto posicionamento dos implantes, assim como oferece estabilidade a longo prazo dos tecidos moles peri-implantares e não sofre reabsorção com o decorrer do tempo (Khoury et al., 2019). De acordo com o descrito na literatura, acredita-se que é necessário minimamente 4 mm de espessura óssea e 7 mm de altura para o bom posicionamento de implantes dentais (Dorosz et al., 2018).

Enquanto na literatura possuímos diversas técnicas bem descritas e documentadas para aumentos em espessura óssea, quando falamos de aumentos verticais ainda parece haver um certo desafio e dificuldade na obtenção de bons resultados (Khoury et al., 2019). Diferentes técnicas para aumento de espessura e altura ósseas têm sido desenvolvidas, variando conforme a sua indicação de acordo com a localização, extensão e configuração do defeito ósseo (Chatelet et al., 2021; Urban et al., 2019; Khoury et al., 2019; Sánchez-Labrador et al., 2021).

A determinação de qual técnica deverá ser utilizada deve ser avaliada primariamente de acordo com o grau de perda

óssea, com o planejamento protético-cirúrgico e com a condição sistêmica do paciente (Chatelet et al., 2021; Faverani et al., 2014).

O desafio no contexto relacionado a aumentos verticais está principalmente relacionado a necessidade de se criar um espaço tridimensional 4 preenchido por tecido ósseo que proteja o enxerto de interações fisiológicas que promovam a sua reabsorção exagerada, mas que ao mesmo tempo o estabilize de forma suficiente a favorecer a sua osteointegração (Khoury et al., 2019).

A técnica de Khoury, também chamada de técnica de Split Bone Block (SBB) ou ainda citada como técnica de “cofragem”, é proposta como alternativa para casos em que se deseja o ganho ósseo vertical, independentemente da morfologia do defeito, uma vez que pode ser adaptada mediante a preparação do bloco autógeno a ser enxertado. Essa, apresenta baixíssimas taxas de complicações e baixo custo de realização se comparada com técnicas de distração osteogênica ou regeneração óssea guiada (Khoury et al., 2019).

A técnica consiste basicamente na combinação de blocos ósseos de menor espessura, caracterizado como lâminas de osso cortical, fixados ao defeito ósseo vertical com auxílio de micro parafusos, para determinar um espaço tridimensional a ser preenchido com osso particulado ou medular, colocados sob um retalho tunelizado que permite a manutenção da integridade do tecido que irá recobrir a área enxertada.

Dado os bons resultados apresentados pelos estudos aqui revisado. O objetivo do presente estudo, foi revisar os conceitos acerca das reconstruções ósseas verticais e trazer os principais aspectos e resultados relacionados a técnica de Khoury. E assim, comparar tais técnicas a técnica de Khoury, abordando amplamente os passos cirúrgicos para a sua realização e os resultados relatados na literatura. Oferecendo ao cirurgião o embasamento científico necessário para a sua realização.

## 2. Metodologia

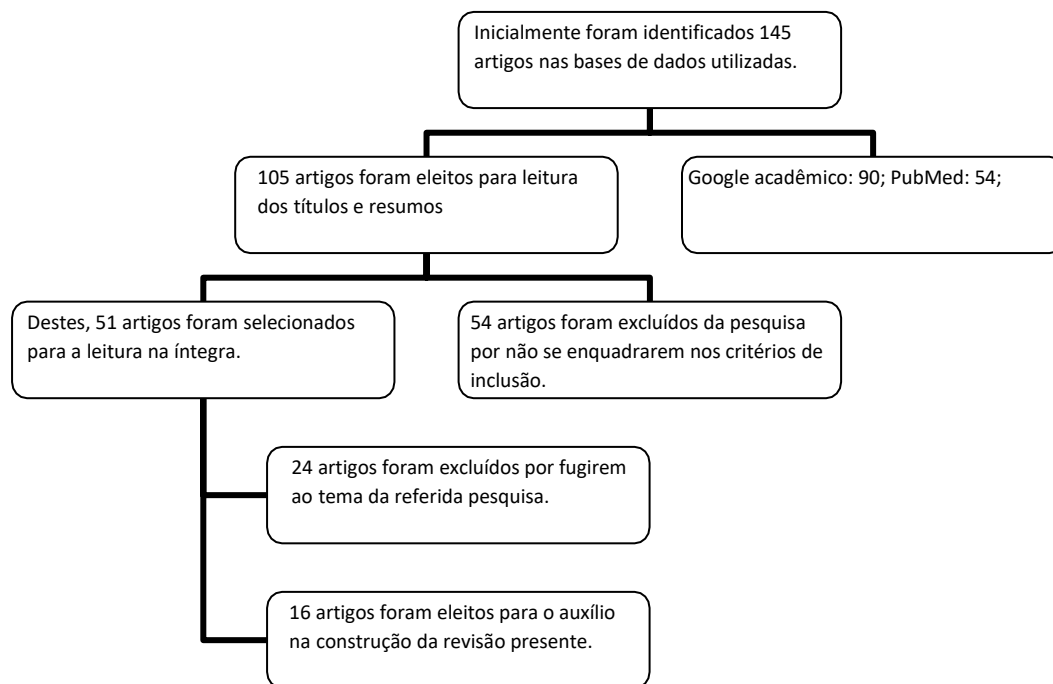
O estudo trata-se de uma revisão de literatura sistemática, sendo caracterizada como um estudo retrospectivo secundário que faz uso de métodos explícitos e rigorosos para identificar, selecionar e avaliar estudos primários (Soares, et al., 2013).

A presente revisão contou com o seguinte problema de pesquisa: “Quais os embasamentos científicos para a escolha da técnica de Khoury para aumentos verticais de rebordos alveolares atróficos?”. Após a definição do tema a ser abordado e problema de pesquisa, a coleta dos estudos para a construção do presente artigo, contou com a utilização dos seguintes descritores em ciência da saúde (DeCS/MESH): “Reabsorção óssea”; “Perda de osso alveolar”; “Enxerto de osso alveolar”; “Sobrevivência de enxerto” e suas correspondências em inglês.

A revisão contou com artigos científicos indexados nas bases de dados como Google Acadêmico, Scientific Electronic Libraly Online – Brasil (SCIELO/BR) e PubMed, sendo realizada a análise do conteúdo dos artigos selecionados. Foi também realizada a seleção manual de artigos utilizados como referências nos artigos incluídos na pesquisa, além de artigos considerados como chaves no tema.

As seguintes etapas metodológicas se trataram da definição e aplicação dos critérios de inclusão e exclusão. Nos critérios de inclusão, foram considerados artigos científicos que discorressem acerca de técnicas para aumento vertical de rebordos alveolares atróficos desde que estivessem devidamente publicados em inglês ou português, de forma completa e entre os anos de 1997 e 2024. Os critérios de exclusão basearam-se em estudos que não apresentassem correspondência direta com o tema proposto, capítulos de livros, relatórios técnicos, anais de congressos, artigos incompletos ou publicados há mais de dez anos em idiomas diferentes dos citados nos critérios de inclusão e cartas ao editor.

**Figura 1** - Fluxograma evidenciando o processo de filtragem dos estudos ao decorrer da seleção.



Fonte: Autoria própria.

### 3. Resultados

De acordo com as pesquisas realizadas nas bases de dados mencionadas anteriormente, foram feitos a avaliação e cruzamento dos descritores, com estes em português e inglês, utilizando critérios de seleção como título, resumo, duplicação e ano de publicação, sendo identificados 145 artigos, no qual foram eleitos 27 artigos para a construção do presente estudo. Com base nos estudos selecionados, os resultados mostraram que apesar de não haver padronização nos critérios de avaliação dos estudos e grande variabilidade de métodos de enxertia propostos, a técnica de Khoury apresenta-se como excelente alternativa para ganhos ósseos verticais, dado o seu baixo custo devido a não necessidade de utilização de biomateriais ou membranas/barreiras e a sua baixa taxa de complicações pós-operatórias (0% -4%). Além disso, a técnica apresentou ganho médio de 6,5 mm em altura, demonstrando expressiva melhora da disponibilidade óssea nos sítios enxertados em questão.

O Quadro 1, a seguir, apresenta o resultado das filtragens realizadas e, que se constituem no "corpus" da pesquisa, ou seja, o material selecionado para ser analisado ou discutido para se desvelar o que se encontra na literatura científica específica sobre o assunto, constituindo-se então em um material que possibilita ao leitor ter mais conhecimento sobre o estado atual dos estudos realizados conforme os critérios de seleção.

**Quadro 1** – Artigos selecionados.

Autores e Ano	Título	Resumo	Resultados
M. Chatelet, F. Afota, C. Savoldelli (2021)	Review of bone graft and implant survival rate: A comparison between autogenous bone block versus guided bone regeneration	O artigo compara a taxa de sobrevivência de enxertos ósseos e implantes entre enxertos de osso autógeno e regeneração óssea guiada.	Foram encontradas diferenças significativas na taxa de sucesso entre os dois métodos de enxerto ósseo.
RAUBER, Silvana (2019)	Osseodensificação em implantes dentários: uma revisão de literatura	Revisão sobre osseodensificação, uma técnica para aumentar a densidade óssea durante a instalação de implantes dentários.	A osseodensificação mostrou-se eficaz na melhoria da estabilidade primária dos implantes e na qualidade óssea.

Urban IA, Montero E, Monje A, Sanz-Sánchez I (2019)	Effectiveness of vertical ridge augmentation interventions: A systematic review and meta-analysis	Revisão sistemática e meta-análise sobre a eficácia das intervenções de aumento de crista vertical.	Intervenções de aumento de crista vertical foram eficazes em aumentar a altura da crista óssea, com variação na taxa de sucesso dependendo da técnica utilizada.
Dorosz N, Dominiak M (2018)	Mandibular ridge reconstruction: A review of contemporary methods	Revisão dos métodos contemporâneos para reconstrução de crista mandibular.	Diversos métodos foram revisados, com ênfase em técnicas que proporcionam resultados estéticos e funcionais satisfatórios.
Khoury F, Hanser T (2019)	Three-Dimensional Vertical Alveolar Ridge Augmentation in the Posterior Maxilla: A 10-year Clinical Study	Estudo clínico de 10 anos sobre a eficácia da técnica de aumento tridimensional de crista alveolar.	A técnica demonstrou resultados estáveis e previsíveis na região posterior do maxilar.
Faverani LP, et al. (2014)	Vertical techniques for maxillary bone grafting – literature review.	Revisão de técnicas cirúrgicas para enxerto ósseo maxilar.	Diferentes técnicas foram revisadas, destacando suas indicações e resultados clínicos.
De Stavola L, Tunkel J (2013)	Results of vertical bone augmentation with autogenous bone block grafts and the tunnel technique: a clinical prospective study of 10 consecutively treated patients	Estudo clínico prospectivo sobre a técnica de aumento ósseo vertical com enxertos autógenos em bloco.	A técnica mostrou-se eficaz na melhoria da quantidade e qualidade óssea para suporte de implantes.
Sánchez-Sánchez J, et al. (2021)	Horizontal Ridge Augmentation: A Comparison between Khoury and Urban Technique	Comparação entre as técnicas de aumento de crista horizontal de Khoury e Urban.	Ambas as técnicas apresentaram resultados satisfatórios, com diferenças em termos de abordagem e complexidade.
Wang HL, Boyapati L (2006)	"PASS" principles for predictable bone regeneration	Princípios "PASS" para regeneração óssea previsível.	Os princípios PASS são fundamentais para alcançar resultados previsíveis na regeneração óssea antes da instalação de implantes.
Lacerda, J. D. (2014)	Uso do homoenxerto na implantodontia: revisão da literatura	Revisão sobre o uso de homoenxertos em implantodontia.	Os homoenxertos mostraram-se uma opção segura e eficaz para reconstrução óssea em áreas de defeitos significativos.

Fonte: Autores.

## 4. Discussão

### 4.1 Indicações

Durante o primeiro ano após extrações dentárias, Schropp et al. descreveram uma taxa de perda óssea de aproximadamente 50% no sentido vestibulo-lingual, com 30% de perda em espessura nos primeiros 3 meses, associada a perdas em altura com o decorrer do tempo (Faverani et al., 2014; Sánchez-Sánchez et al., 2021). Monie et al, mostraram em um recente estudo clínico, que implantes colocados em regiões com espessura adequada, maior que 1,5 mm foram expostos a uma menor quantidade de perda óssea se comparado com aqueles posicionados em regiões com menos de 1.5 mm de espessura (Sánchez-Sánchez et al., 2021). Alguns autores defendem ser necessário minimamente 4 mm de espessura óssea e 7 mm de altura para o bom posicionamento de implantes dentais (Dorosz et al., 2018).

Observamos que a reabsorção vertical da maxila é quatro vezes maior que na mandíbula. Acredita-se que a taxa de reabsorção vertical seja de 0,1mm por ano após a perda de dentes. Sendo essa, geralmente mais acentuada no primeiro ano após a extração e tornando-se menos intensa nos anos subsequentes (Faverani et al., 2014; Magini et al., 2006 ).

Um procedimento para reconstrução óssea é justificado em 3 principais circunstâncias: (1) em casos onde os implantes não podem ser posicionados de maneira ideal; (2) quando o sucesso a longo prazo ou a estabilidade primária do implante está prejudicada ou (3) em casos com grande demanda estética (De Stavola et al., 2013; Sánchez-Sánchez et al., 2021).

Em qualquer tipo de procedimento reconstrutor é mandatório 4 princípios básicos descritos como PASS por Wang *et al.*: (*P – Primary closure*) Fechamento primário para facilitar e proteger o local da microbiota oral e de forças mecânicas desfavoráveis; (*A-Angiogenesis*) Suprimento sanguíneo satisfatório que facilite a revascularização; (*S- Space*) Espaço tridimensional para assegurar o posicionamento do material enxertado e prevenir a sua movimentação; e (*S-Stability*) estabilidade do suprimento sanguíneo para manutenção da viabilidade do enxerto (Sánchez-Sánchez *et al.*, 2021; Wang *et al.*, 2006).

Os defeitos ósseos podem variar em relação a necessidade de ganho em espessura óssea ou altura óssea, ou em alguns casos mais complexos em ambas as formas. Para os casos de necessidade de ganho em espessura o prognóstico parece melhor se comparado aos que necessitam de ganho em altura. Isso porque a crista alveolar residual pode ser utilizada para estabilizar o enxerto ósseo, impedindo qualquer tipo de movimento que possa levar a sua perda (Sánchez-Sánchez *et al.*, 2021). Já os casos onde são necessários ganhos em altura, a ausência de um espaço tridimensional residual que favoreça a estabilização do enxerto, dificulta a sua estabilização.

Dessa forma, dada a maior dificuldade em se obter bons resultados para casos em que desejamos ganhos ósseos verticais, a busca pela utilização de enxertos com melhores propriedades osteogênicas, associadas a menores taxas de reabsorção a longo prazo e maiores taxas de sucesso leva-nos a pensar sobre quais os melhores tipos de enxertos, quais os melhores sítios doadores e quais as melhores técnicas para sua realização.

#### **4.2 Seleção do tipo de material reconstrutor ideal**

O material reconstrutor ideal quando pensamos em osso é aquele que favorece a revascularização, apresenta propriedades osteoindutoras e osteocondutoras, não estimula reação antigênica, existe em abundância sem a necessidade de um sítio doador e promove suporte e estabilidade adequada (Faverani *et al.*, 2014; Magini *et al.*, 2006).

Quando falamos em propriedades osteocondutoras, tratamos da capacidade de formação de uma base ou arcabouço para novas células, onde o material é absorvido de forma gradual e liberando espaço para um novo osso. A osteogênese é a formação de um novo osso por células sobreviventes juntamente com o osso transplantado, e a osteoindução é a capacidade de induzir a diferenciação de células mesenquimais indiferenciadas em osteoblastos para que possam iniciar o processo de neoformação óssea (Lacerda, 2014).

Assim, a utilização de enxerto autógeno é considerada o padrão ouro em reconstruções ósseas dos maxilares, uma vez que esse tipo de enxerto apresenta tanto propriedades osteogênicas, quanto osteocondutoras e osteoindutoras, diminuindo o risco de intercorrências inerentes a um material não vascularizado e aumentando a probabilidade de osteointegração ao sítio receptor dada a sua biocompatibilidade (Chatelet *et al.*, 2021; Rauber, 2019; Urban *et al.*, 2019; De Stavola *et al.*, 2013). Enquanto que os demais tipos de enxertos, alógenos, xenógenos ou aloplásticos, apresentam somente a propriedade de osteocondução (Rauber, 2019). A presença de osteócitos viáveis no osso autógeno, favorece o processo imediato de remodelação óssea, facilitando a revascularização e nutrição do enxerto (Dorosz *et al.*, 2018).

Contudo, para sua utilização é necessário um segundo sítio cirúrgico de onde o osso será retirado, podendo aumentar o risco de infecção, sangramento, dano a estruturas nobres distantes a região a ser enxertada, dor e edema pós-operatório. Muitas técnicas alternativas para reconstruções ósseas têm sido propostas para reduzir o desconforto relacionado a remoção de osso autógeno e diminuir o tempo cirúrgico. Porém, os resultados observados e a previsibilidade desses materiais ainda não parecem satisfatórios. Os melhores resultados ainda são demonstrados com o uso de osso autógeno isoladamente ou associado a biomateriais (Khoury *et al.*, 2019; De Stavola *et al.*, 2013).

É válido ressaltar que a disponibilidade de osso autógeno é limitada, a depender da extensão da área a ser reconstruída devemos definir a necessidade de um sítio doador intraoral ou extraoral ou ainda, se é necessária realização de enxertos microvascularizados (Chatelet et al., 2021; Rauber, 2019; Dorosz et al., 2018; Khoury et al., 2019; De Stavola et al., 2013).

A seleção em relação ao sítio doador para reconstruções ósseas depende principalmente do volume de osso necessário, do tipo de defeito, do tipo de osso necessário (cortical, medular ou cortiço-medular), da origem embrionária e da morbidade cirúrgica a ser realizada. Para pequenos e médios defeitos, pode-se optar pela realização de enxertos intraorais retirados de regiões como mento, região retro-molar e tuberosidade da maxila. Para grandes reconstruções, devemos optar por sítios doadores extraorais tais como crista ilíaca, calota craniana, tíbia, fíbula e costelas (Faverani et al., 2014; De Stavola et al., 2013).

Assim, nesse contexto de aumentos verticais, a remoção intraoral de osso autógeno para enxertia se tornou mais comum, previsível e uma técnica segura de ser realizada. Enxertos autógenos são utilizados em diferentes consistências e formatos, com ou sem membranas, usando diferentes técnicas e acessos para reconstruir defeitos verticais (Khoury et al., 2019).

Com relação a qual região intraoral deve ser escolhida no momento das reconstruções ósseas, um estudo realizado por Raghobar *et al* comparou os enxertos retirados da sínfise mandibular, ramo mandibular e tuberosidade da maxila para a correção de pequenos defeitos ósseos, não sendo observada grandes diferenças entre eles. Já em um estudo realizado por Misch, observou-se algumas vantagens em se remover o enxerto da região de ramo mandibular em relação a região mental, principalmente em relação as queixas dos pacientes no pós-operatório e ao aparecimento de complicações. Contudo, Misch também destaca a dificuldade da realização do acesso e remoção do enxerto na região de ramo mandibular, ao qual pode causar injúrias ao ramo do nervo alveolar inferior. Assim, Misch destaca que a técnica para obtenção de enxertos intraorais está muito relacionada a habilidade do cirurgião e especialmente as características necessárias do enxerto (Chatelet et al., 2021; Faverani et al., 2014; Rauber, 2019). Assim, excluindo variáveis relacionadas a experiência cirúrgica do operador, o uso da linha oblíqua externa como área doadora intraoral para ser a região mais segura de ser realizada segundo reportado por diversos autores (De Stavola et al., 2013; Khoury et al., 1999; Simion et al., 2006).

Enxertos autógenos podem ser instalados na forma de osso particulado ou de blocos ósseos, sendo que em bloco ele pode ser composto apenas de osso cortical ou a combinação de osso cortical e esponjoso, a parte esponjosa possui o tecido vascularizado que facilita o processo de revascularização e cicatrização (Lacerda, 2014).

Enxertos em bloco geralmente devem ser fixados sobre a área receptora com auxílio de micro parafusos. O osso particulado pode ser utilizado em associação com membranas para regeneração óssea guiada ou ainda podem ser colocados em cavidades ósseas (Faverani et al., 2014).

#### **4.3 Seleção da técnica de aumento vertical ideal**

Para aumentos verticais as técnicas mais aceitas na literatura e que demonstram resultados mais promissores são as distrações osteogênicas, regeneração óssea guiada com uso de membranas ou barreiras para isolamento do enxerto e enxertia com blocos ósseos (Khoury et al., 2019; Cawood et al., 1988).

As distrações osteogênicas baseiam-se na instalação de aparelhos distratores que promovem a neoformação óssea. Onde apresentam bons resultados para aumentos verticais em regiões que não sejam em região posterior de maxila, dada a dimensões anatômicas da região que não favorecem o posicionamento do distractor (Khoury et al., 2019). O alto custo deste tipo de dispositivo, bem como as limitações acerca do tamanho necessário para a sua instalação fazem deste tipo de procedimento inviável de ser realizado em pequenos defeitos.

Já a técnica descrita como regeneração óssea guiada consiste na utilização de um substituto ósseo, seja esse autógeno ou não autógeno (alógeno, xenógeno ou aloplástico), em associação com uma membrana reabsorvível ou não. Onde cada um desses materiais tem um diferente potencial de recrutar células e distintas características de reabsorção, o que pode levar a resultados pouco previsíveis quando pensamos em ganhos verticais (Chatelet et al., 2021; Kuabara et al., 2000).

Para casos em que é desejado o aumento ósseo no sentido vertical, muitos estudos defendem o uso de membranas ou barreiras para recobrimento do osso enxertado, seja esse puramente autógeno ou uma mistura de osso autógeno e aloplástico. No contexto de regeneração óssea guiada para defeitos verticais o uso de membranas não reabsorvíveis se mostra mais efetivo. Contudo, com o seu uso, o tempo requerido de cicatrização da área enxertada aumenta para cerca de 1 ano e o aumento do risco de deiscências e infecção é observado (Khoury et al., 2019; Cawood et al., 1988).

A técnica de Khoury demonstra-se como uma escolha viável em reconstruções ósseas para aumentos verticais ou horizontais, parecendo ser apenas indispensável a utilização de osso autógeno. O grande diferencial desta técnica é a formação de um arcabouço ósseo com as lâminas do bloco ósseo removido. Esse, é preenchido por raspas de osso também autógeno, o que diminui tempo de tratamento quando comparado a outras técnicas que utilizam outros tipos de materiais (De Stavola et al., 2013).

Para a escolha da técnica de Khoury, deve-se considerar como ponto positivo a redução das despesas cirúrgicas em virtude da utilização apenas de osso autógeno, conseguindo assim uma melhor margem de negociação tanto ao paciente como ao profissional (Lacerda, 2014).

#### **4.4 A Técnica de Khoury**

Descrita pela primeira vez em 2007 por Khoury e colaboradores, o uso da técnica Split Bone Block (SBB) permite grande previsibilidade no que diz respeito à estabilidade do volume ósseo desde a fase de cicatrização óssea, até a instalação do implante. A taxa de complicações do procedimento é consideravelmente menor e a sobrevida dos implantes é maior quando comparado a outros tipos de substitutos ósseos (Chatelet et al., 2021; Urban et al., 2019).

Em seu estudo, Khoury avaliou 142 pacientes que buscaram tratamento para defeitos ósseos extensos tanto em altura quanto em espessura sem a colocação imediata de implantes. Esses foram acompanhados por pelo menos 10 anos de pós-operatório. O osso retirado para enxertia foi removido da região retromolar mandibular e foi realizado o protocolo de divisão do bloco com micro serra. A divisão dos blocos foi realizada de forma longitudinal de acordo com técnica SBB. Os implantes foram instalados e colocados sobre carga após 3 meses e a reabilitação protética realizada. Foi obtida uma taxa de sucesso de 98,7% após 10 anos (Khoury et al., 2019; Misch et al., 2011).

A execução da técnica de Khoury exige experiência do profissional com a mesma, tendo em vista que sua realização depende de procedimentos delicados, como a perfuração da linha oblíqua da mandíbula, remoção do bloco, divisão do bloco em duas lâminas e sua estabilização. O que necessita do profissional um domínio prévio da execução (De Stavola et al., 2013; Misch et al., 2011).

A técnica de Khoury baseia-se no princípio, já amplamente demonstrado, de que o osso cortical se caracteriza por uma vascularização lenta e incompleta, enquanto o osso esponjoso possui um "Network" vascular muito maior. Isso faz com que o osso cortical passe por uma fase inicial de reabsorção para permitir que os vasos sanguíneos penetrem no enxerto e então iniciem a fase de aposição óssea; ao contrário, o osso esponjoso apresenta uma primeira fase de aposição seguida por uma fase de remodelação subsequente (Chatelet et al., 2021; Urban et al., 2019). De forma que a associação desses dois tipos de enxertos (em bloco e particulado) irá garantir os dois tipos de processos.

A técnica foi descrita como uma modificação biológica do procedimento de enxertia que acelera a regeneração do enxerto através da propriedade de osteocondução. A caixa estável criada pelos finos blocos de osso, gera um espaço biológico



estável preenchido por osso particulado, o que aumenta a quantidade de osteócitos vitais da área enxertada para intensificar a qualidade da revascularização e regeneração do enxerto (Khoury et al., 2019).

Segundo o artigo de Khoury, dá-se preferência pela realização da remoção do enxerto do mesmo lado a ser reconstruído. Por exemplo, se o defeito ósseo encontra-se do lado esquerdo da mandíbula, remove-se o enxerto da região retromolar esquerda. As dimensões do bloco a ser retirado é determinada de acordo com o tamanho da área a ser reconstruída. A largura do bloco a ser removido deve ter pelo menos 1 cm (De Stavola et al., 2013).

O protocolo para remoção do bloco envolve 3 osteotomias: duas verticais e uma baso-horizontal com o contra ângulo. Uma pequena osteotomia final realizada paralelamente a linha oblíqua externa pode ser feita com uma fina broca de aproximadamente 1mm. Pequenas perfurações de 3 a 4 mm de profundidade podem ser feitas paralelamente a parede vestibular para fragilizar a parede vestibular do bloco, deslocando-o e favorecendo a sua remoção (De Stavola et al., 2013; Lacerda, 2014).

Após removido, o bloco é dividido longitudinalmente com a auxílio de uma microserra em dois blocos ósseos mais finos e então é raspado com auxílio de raspador ósseo para resultar em duas lâminas de aproximadamente 1 mm de espessura e osso particulado (De Stavola et al., 2013).

A liberação do bloco ósseo geralmente é realizada com auxílio de um cinzel fino e martelo. De forma que o cinzel é posicionado apenas até a profundidade da primeira cortical. Inicialmente são realizadas perfurações para a fragilização inicial da região a ser removida e então o cinzel é utilizado com pouca força em direção a vestibular, visando a prevenção ao dano do nervo alveolar inferior. (Lacerda, 2014).

A região a ser enxertada deve ser acessada com auxílio de apenas 1 incisão relaxante vertical em direção mesial, mantendo a região sobre a crista íntegra para posterior recobrimento da área. O descolamento é feito de forma bastante cuidadosa para evitar lacerações (Chatelet et al., 2021; Khoury et al., 2019; Lacerda, 2014).

A primeira lâmina óssea a ser fixada é colocada sobre o defeito ósseo, de forma determinar o espaço a ser preenchido pelo osso particulado com auxílio de pequenos parafusos. O espaço entre a lâmina e a crista alveolar é preenchido com o osso particulado e a segunda lâmina é então colocada em posição vestibular, recobrando o osso particulado criando uma caixa estável e reconstruindo o defeito (Khoury et al., 2019; Lacerda, 2014).

Três meses após a realização do enxerto, os parafusos são removidos e os implantes instalados como planejados. Boa qualidade e quantidade de osso foi observada sendo possível o posicionamento dos implantes conforme planejado. Após 3 meses os implantes foram expostos para melhorar a situação dos tecidos moles e da gengiva queratinizada. A reabilitação protética foi iniciada 4 semanas depois (Khoury et al., 2019).

No pós-operatório os casos onde foram observadas exposições osseas ou exposição dos parafusos, os pacientes foram tratados com terapia fotodinâmica, descontaminação e aplicação de clorexidina gel. 4 semanas após, o osso que permanecia exposto e os parafusos foram removidos. Os casos todos foram avaliados clínica e radiograficamente após 2, 4 e 12 semanas. Seguindo para o tratamento protético (Khoury et al., 2019).

Os resultados observados por Khoury após 10 anos de acompanhamento foram boa cicatrização do local cirúrgico. Isso foi determinado pela cicatrização em primeira intenção do tecido mole sobre a região enxertada sem nenhum sinal de necrose, supuração ou exposição óssea. O tecido mole mostrou coloração normal sem nenhuma inflamação após 2 semanas de cirurgia e remoção das suturas (Khoury et al., 2019; De Stavola et al., 2013).

A técnica de Khoury apresentou um tempo menor de remodelação óssea, de 4 a 6 meses, enquanto na ROG o período é de 8 a 12 meses. Com relação ao custo a ROG tem um valor mais elevado do que a da técnica de Khoury, pois além da despesa com a cirurgia ainda se faz necessário o gasto com membrana e o enxerto xenógeno, entretanto, a técnica de Khoury

apresenta maior morbidade, pois a da ROG retira apenas osso particulado, e a de Khoury remove um bloco de osso juntamente com osso particulado (Chatelet et al., 2021; Rauber, 2019; Khoury et al., 2019; Lacerda, 2014; Groisman et al., 2005).

A técnica de Urban também conhecida como a técnica da “salsicha”, consiste na mistura de enxerto autógeno e xenógeno recoberto por uma membrana de colágeno reabsorvível que é estabilizada por pinos de titânio (Urban et al., 2019). Para reabertura é necessário aguardar um período de 7 meses, já a de Khoury o tempo para a reabertura é menor, 4 a 6 meses. Assim como na ROG seu custo é mais elevado, pois necessita-se do enxerto xenógeno e a membrana, para poder executar a técnica, além da despesa com o procedimento cirúrgico (Rauber, 2019; Urban et al., 2019; Khoury et al., 2019).

O acesso tunelizado promove efeito protetor ao osso enxertado, mantendo a vascularização do retalho e permitindo a revascularização do bloco ósseo, o que é ligeiramente dificultado com a utilização de membranas. Nessa técnica, o retalho de tecido mole mantém-se em contato com a superfície do osso enxertado, favorecendo a cicatrização mais rápida e a menor reabsorção.<sup>5</sup> No entanto, o acesso tunelizado demanda maior técnica cirúrgica do profissional e melhor capacidade de controlar a área cirúrgica uma vez que está é reduzida se comparada à incisão tradicional sobre a crista (De Stavola et al., 2013).

A mínima reabsorção óssea demonstrada nesse estudo pode ser justificada pela rápida e fácil revascularização do osso enxertado se comparado ao uso dos blocos ósseos tradicionais (De Stavola et al., 2013).

Um dos fatores cruciais para o sucesso no aumento vertical é o manejo do tecido mole. Dependendo da área do defeito e sua localização, um diferente desenho do retalho e acesso pode ser utilizado. O acesso tunelizado parece ser a solução mais adequada, especialmente em casos de reconstruções verticais, uma vez que o corte sobre a região superior da crista deve ser evitado, para que não ocorram deiscências.

De qualquer forma, alguns riscos relacionados a essas cirurgias ainda estão presentes, como por exemplo, necrose do tecido mole com exposição da área enxertada assim como baixa revascularização da cortical do enxerto o que leva a um aumento da reabsorção do enxerto (Khoury et al., 2019).

## 5. Conclusão

Dado o exposto, a técnica de Khoury apresenta-se como uma excelente alternativa para casos em que se faz necessário aumento ósseo vertical previamente a instalação de implantes. A utilização de osso autógeno na forma de bloco ósseo associado ao osso particulado favorece as propriedades osteoindutoras, osteocondutoras e osteogênicas garantindo os benefícios do osso cortical das lâminas ósseas associado ao osso esponjoso que preenche o gap entre as lâminas.

Seu baixo custo e adaptabilidade as mais diversas morfologias do defeito faz desta técnica bastante versátil quanto a indicação cirúrgica e preferência do paciente.

As baixas taxas de exposição do osso enxertado e complicações pós-operatórias apresentadas na literatura, favorecem a escolha deste tipo de técnica como opção para ganhos ósseos verticais.

Ainda assim, análises padronizadas das variáveis relativas ao sucesso do procedimento ainda são necessárias para determinação desta técnica como mais promissora em relação a regeneração óssea guiada ou outras técnicas descritas na literatura.

A experiência do profissional e a habilidade cirúrgica se caracterizam como fatores cruciais na realização da técnica e na consequente taxa de sucesso, principalmente em relação ao acesso tunelizado.

Por fim, sugerimos que mais trabalhos acerca das técnicas para aumento vertical de rebordos alveolares atróficos sejam realizados visando a maior previsibilidade e correta indicação das mais várias técnicas. Sugerimos a realização de estudos comparativos entre técnicas com a mesma finalidade para que seja possível oferecer aos profissionais da área melhor embasamento teórico e científico na hora de escolher qual técnica a ser utilizada de acordo com cada caso.

## Referências

- Cawood, J. I., Howell, R. A. (1988). A classification of the edentulous jaws. *Int J Oral Maxillofac Surg. Revista Internacional de Cirurgia Oral e Maxilofacial*; 17(3), 232-6.
- De Stavola, L., Tunkel, J. (2013). Results of vertical bone augmentation with autogenous bone block grafts and the tunnel technique: a clinical prospective study of 10 consecutively treated patients. *Int J Periodontics Restorative Dent*. 33(5), 651-9. 10.11607/prd.0932.
- Dorosz, N., Dominiak, M. (2018). Mandibular ridge reconstruction: A review of contemporary methods. *Adv Clin Exp Med*. 27(8), 1159-1168. 10.17219/acem/74054.
- Faverani, L. P., Ramalho-Ferreira, G., Santos, P. H., Rocha, E. P., Garcia Júnior, I. R., Pastori, C. M., Assunção, W. G. (2014). Surgical techniques for maxillary bone grafting – literature review. *Rev Col Bras Cir*. 41(1). <http://www.scielo.br/rcbc>
- Groisman, M., Vidigal-Jr, G. M. (2005). Tipos de superfícies de implantes.. In: *Sobrape. (Org.)*. Periodontia e Implantodontia - Atuação clínica baseada em evidências científicas. *Sobrape*. 14, 1-14.
- Khoury, F., & Hanser, T. (2019). Three-Dimensional Vertical Alveolar Ridge Augmentation in the Posterior Maxilla: A 10-year Clinical Study. *Int J Oral Maxillofac Implants*. 34(2), 471-480. 10.11607/jomi.6869.
- Khoury, F., & Happe, A. (1999). Zur diagnostik und methodik von intraoralen knochenentnahmen [in German]. *Z Zahnarztl Implantol* 1999; 15: 167-176
- Kuabara, M. R., Vasconcelos, L. W., & Carvalho, P. S. P. (2000) Técnicas cirúrgicas para obtenção de enxerto ósseo autógeno. *Rev Fac Odontol Lins*. 12(1/2), 44-51.
- Lacerda, J. D. (2014). *Uso do homoenxerto na implantodontia: revisão da literatura*. 29 f. Monografia (Especialista em Cirurgia e Traumatologia buco-maxilofacial) – Faculdade de Odontologia da Universidade Federal de Minas Gerais, Belo Horizonte, 2014.
- Magini, R. S. (2006). Enxertos ósseos no seio maxilar. Estética e função. São Paulo: Santos. Técnicas cirúrgicas para a enxertia óssea dos maxilares – revisão da literatura. *Revista do Colégio Brasileiro de Cirurgiões*; 10.1590/S0100-69912014000100012
- Misch, C. M. (2011). Enxerto ósseo autógeno maxilar. *Dent Clin Norte Am*. 10.1016/j.coms.2011.01.003
- Pushparajan, S., Thiagarajan, R., Namasi, A., Emmadi, P., & Saravanan, H. (2013). Eficácia da regeneração óssea guiada utilizando enxerto ósseo composto e membrana de colágeno reabsorvível em defeitos do rebordo Classe I de Seibert: avaliação radiológica. *Jornal de Implantologia Oral* , 39 (4), 455-462.
- Rauber, S. (2019) Osseodensificação em implantes dentários: uma revisão de literatura. *Brazilian Journal of Implantology and Health Sciences*. 1(4), 55- 68.
- Sánchez-Sánchez, J., Pickert, F. N., Sánchez-Labrador, L. G. F., Tresguerres, F., Martínez- González, J. M., & Meniz-García, C. (2021). Horizontal Ridge Augmentation: A Comparison between Khoury and Urban Technique. *Biology*. 10, 749. <https://doi.org/10.3390/biology10080749>
- Simion, M., Rocchietta, I., Kim, D., Nevins, M., & Fiorellini, J. (2006) Vertical ridge augmentation by means of deproteinized bovine bone block and recombinant human platelet-derived growth factor-BB: A histologic study in a dog model. *Int J Periodontics Restorative Dent*. 26:415-423
- Sánchez-Labrador, L., Molinero-Mourelle, P., Pérez-González, F., Saez-Alcaide, L. M., Brinkmann, J. C. B., Martínez, J. L. Q., Martínez-González, J. M. (2021). Desempenho clínico do aumento do rebordo alveolar com enxertos de bloco ósseo xenogênico versus enxertos de bloco ósseo autógeno. Uma revisão sistemática. *Jornal de estomatologia, cirurgia oral e maxilofacial*, 122(3), 293-302.
- Urban, I.A., Montero, E., Monje, A., Sanz-Sánchez, I. (2019). Effectiveness of vertical ridge augmentation interventions: A systematic review and meta-analysis. *J Clin Periodontol*. 46(21), 319–339. <https://doi.org/10.1111/jcpe.13061>
- Wang, H. L., & Boyapati L. (2006). "PASS" principles for predictable bone regeneration. *Implant Dent*. Mar;15(1):8-17. 10.1097/01.id.0000204762.39826.0f.