

Dinâmica Educacional Imaginológica

Imaging Educational Dynamics

Dinâmicas Educativas en Imágenes

Recebido: 29/07/2024 | Revisado: 11/08/2024 | Aceitado: 12/08/2024 | Publicado: 16/08/2024

Alessandra Regina Dhom Pimentel de Moraes

ORCID: <https://orcid.org/0000-0003-1694-2863>

Universidade Estadual de São Paulo, Brasil

E-mail: alessandra.moraesi@unesp.br

André Luis Filadelpho

ORCID: <https://orcid.org/0000-0002-3749-7853>

Universidade Estadual de São Paulo, Brasil

E-mail: andre.filadelpho@unesp.br

Ariane Dantas

ORCID: <https://orcid.org/0000-0003-2909-5966>

Etec Dona Sebastiana de Barros, Brasil

E-mail: dantasvet@gmail.br

Fernando Kurimori

ORCID: <https://orcid.org/0000-0001-9045-4134>

Universidade Estadual de São Paulo, Brasil

E-mail: fernando.kurimori@unesp.br

Lucas Santos Melchior

ORCID: <https://orcid.org/0009-0006-2815-8258>

Universidade Estadual de São Paulo, Brasil

E-mail: l.melchior@unesp.br

Vania Maria de Vasconcelos Machado

ORCID: <https://orcid.org/0000-0002-9057-5793>

Universidade Estadual de São Paulo, Brasil

E-mail: vania.mv.machado@unesp.br

Resumo

O desenvolvimento científico depende muitas vezes do uso de animais, mas frequentemente falta conscientização sobre conceitos éticos, como bem estar animal e os princípios dos 3Rs (substituir, reduzir e aperfeiçoar). Destaca-se a importância de inserir outros conteúdos temáticos e promover debates para ampliar a compreensão de novas metodologias de ensino, evitando a desinformação. Inovações na educação em anatomia incluem aprendizagem assistida por computador, modelos anatômicos virtuais, videoaulas, técnicas de preservação de cadáveres entre outros que vem surgindo, visando enriquecer a formação de profissionais da área da saúde. A neuroimagem é um recurso muito bem utilizado para diagnósticos de doenças do SNC na medicina e na medicina veterinária. Os ovinos são utilizados como modelo de estudo na neuroanatomia humana, entretanto, pesquisas utilizando a ressonância magnética (RM) e a tomografia computadorizada (TC) em ovinos ainda são escassas. Para realização desse estudo foi analisado o encéfalo de 10 ovinos, *post mortem*, com aproximadamente 5 meses de idade, por imagens de RM e TC em comparação com anatomia seccional para identificar as estruturas neuroanatômicas. Esse material foi apresentado em aula para alunos de graduação de medicina veterinária como uma dinâmica educacional. Os resultados revelaram o aprimoramento do ensino, envolvendo pesquisadores e estudantes no uso de recursos de diagnóstico por imagem, ampliando a compreensão dos alunos nessa área.

Palavras-chave: Formação acadêmica avançada; Saúde animal; Anatomia comparada; Recursos didáticos interativos; Modelos anatômicos.

Abstract

Scientific development often depends on the use of animals, but there is often a lack of awareness about ethical concepts such as animal welfare and the principles of the 3Rs (replace, reduce and improve). It is important to include other thematic content and promote debates to broaden understanding of new teaching methodologies, avoiding misinformation. Innovations in anatomy education include computer-assisted learning, virtual anatomical models, video classes, cadaver preservation techniques, among others that have been emerging to enrich the training of health professionals. Neuroimaging is a well-used resource for diagnosing CNS diseases in medicine and veterinary medicine. Sheep are used as a study model in human neuroanatomy, but research using magnetic resonance imaging (MRI) and computed tomography (CT) in sheep is still scarce. To carry out this study, the brains of 10 sheep, *post-*

mortem, at approximately 5 months of age, were analyzed using MRI and CT images in comparison with sectional anatomy to identify neuroanatomical structures. This material was presented in class to undergraduate veterinary students as an educational dynamic. The results revealed an improvement in teaching, involving researchers and students in the use of diagnostic imaging resources, broadening students' understanding of this area.

Keywords: Continuing academic education; Animal health; Comparative anatomy; Interactive teaching resources; Anatomical models.

Resumen

El desarrollo científico depende a menudo de la utilización de animales, pero suele haber un desconocimiento de conceptos éticos como el bienestar animal y los principios de las 3R (sustituir, reducir y mejorar). Es importante incluir otros contenidos temáticos y promover debates para ampliar la comprensión de las nuevas metodologías de enseñanza, evitando la desinformación. Las innovaciones en la enseñanza de la anatomía incluyen el aprendizaje asistido por ordenador, los modelos anatómicos virtuales, las lecciones en vídeo, las técnicas de conservación de cadáveres, entre otras que están surgiendo para enriquecer la formación de los profesionales de la salud. La neuroimagen es un recurso muy utilizado para diagnosticar enfermedades del SNC en medicina y veterinaria. Las ovejas se utilizan como modelo de estudio en neuroanatomía humana, pero la investigación con resonancia magnética (RM) y tomografía computarizada (TC) en ovejas es aún escasa. Para llevar a cabo este estudio, se analizaron los cerebros de 10 corderos *post-mortem* de aproximadamente 5 meses de edad utilizando imágenes de IRM y TC en comparación con la anatomía seccional para identificar estructuras neuroanatómicas. Este material se presentó en clase a estudiantes universitarios de veterinaria como dinámica educativa. Los resultados revelaron una mejora en la enseñanza, al implicar a investigadores y estudiantes en el uso de recursos de diagnóstico por imagen, ampliando la comprensión de los estudiantes en esta área.

Palabras clave: Formación académica avanzada; Sanidad animal; Anatomía comparada; Recursos didácticos interactivos; Modelos anatómicos.

1. Introdução

O uso de animais no ensino apresenta desafios éticos e ambientais, alinhados aos princípios dos 3”R”s, termo em inglês que significa : substituir, reduzir e aperfeiçoar, o que reduz a aquisição e consequente manipulação de peças anatómicas pelos estudantes, com isso surgem novas ferramentas de ensino como alternativa, promovendo um ambiente de aprendizado participativo, abordando preocupações morais e ecológicas, consolidando o conteúdo, envolvendo os alunos e incentivando o pensamento crítico (Lima *et al.*, 2020).

Para impulsionar o progresso científico e tecnológico na área da saúde, ainda é necessário o uso de animais em pesquisa. Há ainda muita carência de conhecimento ético fundamental nessas práticas. Um levantamento *online* revelou que alguns jovens têm entendimento limitado sobre o propósito da pesquisa com animais, associando-o principalmente à produção de vacinas. Esse levantamento destacou a necessidade de integrar conteúdos específicos na formação dos jovens, envolvê-los em projetos de extensão e fomentar debates sobre o uso ético de animais de laboratório (Parca & dos Santos, 2022).

Estratégias educacionais para profissionais da saúde incluem aprendizagem assistida por computador, modelos artesanais, videoaulas e técnicas de preservação de cadáveres entre outras. A abordagem mais eficaz combina esses recursos inovadores com a dissecação animal, proporcionando complementação mútua (Massari *et al.*, 2018).

Diversos estudos inovadores visam aprimorar a compreensão anatômica, utilizando métodos diferenciados como simulações e realidade virtual. Desafios éticos, como o uso de cadáveres, demandam uma abordagem cuidadosa para garantir integridade e respeito em todas as fases de uma pesquisa científica. Inovação na educação em disciplinas ligadas à área de diagnóstico contribui para formar profissionais capazes de realizar diagnósticos precisos (Silveira *et al.*, 2021).

No ensino prático da neuroanatomia funcional, são criados modelos de aprendizagem experiencial para engajar os alunos e promover participação ativa, intercalando com aulas expositivas e planejando avaliações comparativas (Corte *et al.*, 2019).

Existe uma grande importância na utilização da impressão 3D em abordagens educativas e de explorar possíveis melhorias na educação médica (do Nascimento, 2023).

Disciplinas como a neuroanatomia são desafiadoras e exigem um esforço maior por parte de educadores em promover a inovação na área pedagógica (Maciel, 2020).

O projeto "Descobrimos a Anatomia", de 2013 a 2016, mostrou-se uma estratégia alternativa de ensino que buscou promover aprendizado de anatomia e responsabilidade social ao envolver escolas municipais e alunos da Faculdade de Ciências Agrárias e Veterinárias, fez uso de palestras e exposições de peças anatômicas para alunos do Ensino Fundamental, resultando em interação significativa e despertando nos estudantes o interesse por Ciências. A abordagem, associando anatomia à conscientização sobre enfermidades, estimula reflexões sobre atitudes e estilo de vida, sensibilizando os alunos e fortalecendo o vínculo da comunidade com a universidade (Amoroso *et al.*, 2018).

Na produção de peças anatômicas para o ensino, a técnica de criodesidratação utilizando estômagos de ovinos se mostra eficaz, resultando em peças de alta qualidade e promovendo aprendizado envolvente, fazendo uso de reduzido número de animais para o ensino, já que o material preservado pode ser reutilizado por mais alunos e ainda estimula a criatividade de estudantes na confecção desse material o que se torna um meio atraente de ensinar anatomia (Ferreira *et al.*, 2023).

Uma plataforma inovadora para estudar neuroanatomia bovina utiliza fotos de espécimes, peças de cérebro plastinado e lâminas histológicas, criando conteúdo visual e aulas gravadas em uma plataforma digital, superando desafios no ensino de anatomia. Essa abordagem oferece um método eficaz de aprendizado para compreender o sistema nervoso central bovino, podendo ser adaptada para outras disciplinas em medicina veterinária (Félix *et al.*, 2022).

Alunos de medicina veterinária avaliaram positivamente o método inovador de ensino de anatomia veterinária, que incorpora a anatomia radiológica para a prática clínica, utilizando o diagnóstico auxiliado por programa de computador. Esse método não só melhora a compreensão e o interesse dos estudantes em anatomia, mas também oferece uma opção valiosa para a educação veterinária, utilizando exemplos clínicos e estudos experimentais (Yamada *et al.*, 2007).

A impressão tridimensional (3D) aprimora a formação na área da saúde, utilizando modelos impressos dos ossos do crânio de cães a partir de imagens de TC. Esses modelos permitem uma melhor compreensão da anatomia, sendo interativos e duráveis, representando uma alternativa inovadora para fins educacionais (Berti *et al.*, 2020). Com a crescente popularidade da TC e da RM específicas para veterinária, o ensino de anatomia depende da percepção visual. Incluir mais imagens diagnósticas, especialmente TC e RM, melhora a compreensão dos estudantes, sendo considerado útil e relevante para sua formação (Delisser & Carwardine, 2018).

O uso de questionários como ferramenta de coleta de dados em pesquisas científicas é amplamente benéfico, exigindo uma construção cuidadosa para ser bem-sucedido, o que significa uma boa revisão nos seus componentes, detalhamento nas etapas de elaboração, decisões críticas e cuidados éticos (Chagas, 2000). Alunos e professores identificam a necessidade de mostrar a relevância da escolha adequada da maneira de coleta de dados para chegar aos resultados esperados (Chaer *et al.*, 2012).

Visando enriquecer a abordagem na neuroanatomia veterinária, proporcionando recursos adicionais para ensino e consulta, a dinâmica educacional imaginológica teve como principal objetivo expandir os recursos de ensino, fornecer material de consulta científica e contribuir para o avanço científico e tecnológico no meio acadêmico.

2. Metodologia

Este estudo, predominantemente descritivo, buscou aprimorar conceitos sobre um tema específico em relação a uma metodologia inovadora no ensino de neuroanatomia e estabelecendo conexões entre variáveis. Usando a avaliação dos resultados com análise estatística, este material aqui apresentado teve também um aspecto quantitativo, já que envolveu a

coleta de dados numéricos sujeitos a análises matemáticas. O projeto foi submetido ao Comitê de Ética de Uso de Animais (CEUA) da Faculdade de Medicina Veterinária UNESP de Botucatu com a aprovação sob o protocolo número 0279/2022.

A elaboração dessa atividade didática passou por diversas etapas, como a aquisição e compilação das imagens, apresentação em aula aos alunos, formulação das perguntas, a construção das respostas, a determinação do número adequado de questões e respostas para atender ao propósito da atividade, e a verificação para evitar ambiguidades ou repetições entre as perguntas considerando a amostra e a população.

Foram utilizados crânios de 10 cordeiros, *post mortem*, com 5 meses de idade gentilmente cedidos pelo abatedouro de São Manuel-SP. Os espécimes foram extraídos e fixados em formalina para seccionamento convencional. As imagens de RM transversal, dorsal e sagital foram obtidas num scanner ESAOTE Vet-MR Grande 0.25. Um tomógrafo monocorte (Shimadzu SCT-7800 CT) foi utilizado para obter imagens de TC com reconstrução multiplanar em cortes de 1 a 3 mm. Os exames de TC foram realizados na direção rostrocaudal no plano transversal. As imagens de RM e TC foram compiladas para identificar as principais estruturas neuroanatômicas associadas ao estudo da anatomia transversal e foram apresentadas durante uma aula para alunos de graduação. Nesse contexto, foi realizada uma abordagem com uma explicação minuciosa sobre a neuroanatomia do sistema nervoso central, especificamente do crânio e encéfalo. Essa abordagem abrangeu a comparação entre a neuroanatomia convencional e a neuroimagem em ovinos visualizada por meio de métodos avançados de imagem, como TC e RM.

A atividade didática prática, foi distribuída aos alunos de dois cursos de medicina veterinária com um “n” amostral de um total de 80 alunos, para avaliar a eficácia do material de estudo, incorporando as imagens de diagnóstico avançado e cortes de peças anatômicas, como recurso educacional. O modelo específico das perguntas e respostas sob forma de tabela, utilizado nessa atividade, encontra-se anexado (Tabela 1). Os alunos dos cursos de medicina veterinária na UNESP de Botucatu e Faculdade EDUVALE de Avaré responderam a atividade proposta, que utilizava uma escala Likert composta por 15 opções.

O objetivo principal deste exercício realizado em sala de aula como atividade didático prática foi avaliar as percepções dos alunos sobre o impacto da inclusão do material de pesquisa, que aborda diagnóstico por imagem avançado no encéfalo de ovinos, na adaptação do material didático nas disciplinas de anatomia veterinária com a integração interdisciplinar com o diagnóstico por imagem. Foi verificado que a maioria dos participantes respondeu a todas as perguntas, as respostas dos alunos foram avaliadas estatisticamente, aplicadas em grupos distintos e utilizado teste qui-quadrado para verificar as diferenças significativas das respostas e as análises estatísticas foram colocadas num formato de tabela (Tabela 2). Posteriormente, os resultados foram visualmente representados por meio de gráficos (Figuras 1 e 2).

Tabela 1 - Versão tabulada do exercício aplicado para aos alunos de graduação da UNESP de Botucatu/ Eduvale de Avaré matriculados no curso de medicina veterinária que já haviam cursado ou estivessem cursando a disciplina de diagnóstico por imagem.

QUESTÕES:	OPÇÕES DE RESPOSTAS:
1. Você é:	A. Masculino? B. Feminino? C. Prefere não responder?
2. Você cursou a disciplina de diagnóstico por imagem?	A. Cursei B. Estou cursando
3. Como você classificaria sua habilidade de compreender a anatomia encefálica do ovino pelo uso de ressonância magnética (RM) e tomografia computadorizada (TC)?	A. Muito ruim B. Boa C. Muito Boa
Ao tentar entender o material apresentado na aula de anatomia encefálica do ovino, o quanto você achou útil a inclusão de: 4. RM? 5. TC? 6. Imagens de RM com indicação, comparadas a imagem de peças anatômicas? 7. Imagens de TC com indicação comparadas com imagens de peças anatômicas?	A. Não é útil B. Útil C. Muito útil
Nas questões a seguir, avalie seu nível de concordância usando as opções : 8. A RM é uma parte importante no aprendizado de neuroanatomia, necessária para um médico veterinário. 9. Considero a RM fácil de interpretar 10. As imagens de RM foram úteis para interpretar a relação 3D do encéfalo do ovino. 11. Os exames de TC juntamente com RM são uma parte importante no aprendizado de neuroanatomia, necessária para um médico veterinário. 12. Considero a TC fácil de interpretar 13. As imagens de TC juntamente com RM foram úteis para interpretar a relação 3D do encéfalo do ovino 14. O diagnóstico por imagem agrega valor ao ensino de neuroanatomia baseado em dissecação. 15. Deve-se dar mais ênfase ao ensino de noções básicas de anatomia de diagnóstico por imagem nas disciplinas de anatomia.	A. Discordo B. Concordo C. Não sei opinar

Fonte: Autoria própria.

3. Resultados e Discussão

As diferenças estatísticas significativas identificadas na Tabela 2, entre as respostas dos alunos da FMVZ UNESP e da Faculdade de Medicina Veterinária EDUVALE de Avaré, particularmente nas perguntas 3, 4, 5, 6 e 8, decorrem de detalhes que serão mais especificamente abordados nos gráficos que demonstram a avaliação visual dessas respostas.

Foi comparada a quantidade de alunos dos sexos feminino e masculino participantes dessa atividade e foi notável a maior quantidade de mulheres com relação a homens, em ambas as faculdades, porém sem diferença estatística significativa quando comparada a porcentagem de homens e de mulheres entre as faculdades.

No presente estudo didático dinâmico observou-se, em concordância com Pádua (2013), que os ovinos apresentam boas razões para se tornar uma opção de modelo biológico para o ensino de neurociências e ainda pode-se afirmar que esse trabalho contribui para ensino de neuroanatomia na graduação de medicina veterinária além de ter boa aplicação em pesquisa científica.

A proporção de alunos que já cursaram a disciplina de diagnóstico por imagem ou que ainda estão cursando, comparada entre as duas faculdades abordadas, teve diferença, porém não significativa segundo a análise do teste qui quadrado (Tabela 2).

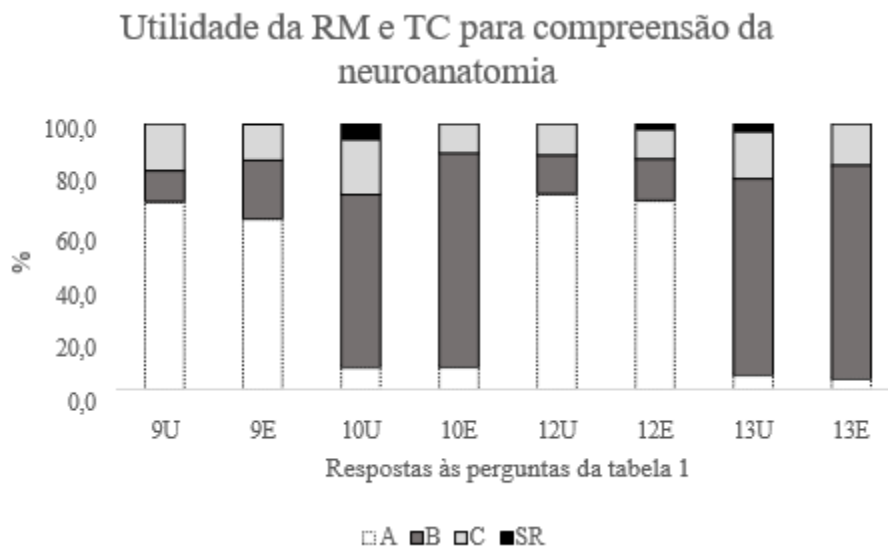
Tabela 2 - Porcentagem das respostas apresentadas pelos alunos referentes às perguntas da tabela 1 comparadas pelo teste qui quadrado (χ^2) $p < 0,05$.

QUESTÃO	UNESP				EDUVALE				P			
	(alternativas)				(alternativas)				(alternativas)			
	A	B	C	SR	A	B	C	SR	A	B	C	SR
1	26,5	73,5	0,0	0,0	33,3	66,7	0,0	0,0	0,3759	0,5658		
2	35,3	64,7	0,0	0,0	53,3	46,7	0,0	0,0	0,0558	0,0881		
3	70,6	26,5	0,0	2,9	42,2	53,3	4,0	0,0	0,0075**	0,0027**		
4	0,0	47,1	50,0	2,9	0,0	28,9	71,1	0,0		0,0368*	0,0552	
5	2,9	47,1	47,0	2,9	0,0	24,4	75,6	0,0		0,0073**	0,0098*	
6	0,0	14,7	82,4	2,9	2,2	33,3	64,4	0,0		0,0073**	0,1374	
7	0,0	20,6	76,5	2,9	2,2	28,9	68,9	0,0		0,2381	0,5285	
8	2,9	94,1	2,9	0,0	2,2	88,9	6,7	2,2			<0,0001**	
9	70,6	11,8	17,6	0,0	64,2	22,2	13,3	0,0	0,5815	0,0745	0,4392	
10	8,8	64,7	20,6	5,9	8,9	80,0	11,1	0,0	0,9810	0,2034	0,0915	
11	2,9	94,1	2,9	0,0	4,4	86,7	8,9	0,0		0,5821	0,0807	
12	73,5	14,7	11,8	0,0	71,1	15,6	11,1	2,2	0,8418	0,8701	0,8837	
13	5,9	73,5	17,6	2,9	4,4	80,0	15,6	0,0	0,6402	0,5998	0,7285	
14	2,9	91,2	5,9	0,0	13,3	75,6	11,1	0,0	0,0098**	0,2271	0,2072	
15	0,0	94,1	5,9	0,0	6,7	88,9	4,4	0,0		0,7007	0,6402	

U=UNESP; E=EDUVALE; P=qui quadrado apresentando resultado de significância nos itens marcados com * $p < 0,05$ e ** $p < 0,01$, sendo os números de 1 a 15= número das perguntas da tabela 1; A, B, C= respostas conforme legenda da Tabela 1. Fonte: Autoria própria.

Pode-se notar uma diferença ao comparar a porcentagem de alunos participantes do estudo que estão atualmente cursando a disciplina na Eduvale e na UNESP, sendo a quantidade maior na UNESP. Por outro lado, os alunos que já cursaram a disciplina estão em maior porcentagem na EDUVALE. Essa disparidade pode ter contribuído para algumas divergências observadas na tabela entre as respostas desses dois grupos (UNESP e EDUVALE) e melhor percebida visualmente nos gráficos subsequentes.

Figura 1 - Gráfico mostrando nível de utilidade da RM e TC na compreensão da neuroanatomia segundo os alunos. Onde, conforme a legenda de cores A= não é útil; B = útil; C= muito útil; SR=sem resposta; U=UNESP; E= Eduvale. 9, 10, 12 e 13 são os números correspondentes às perguntas referidas na Tabela 1.

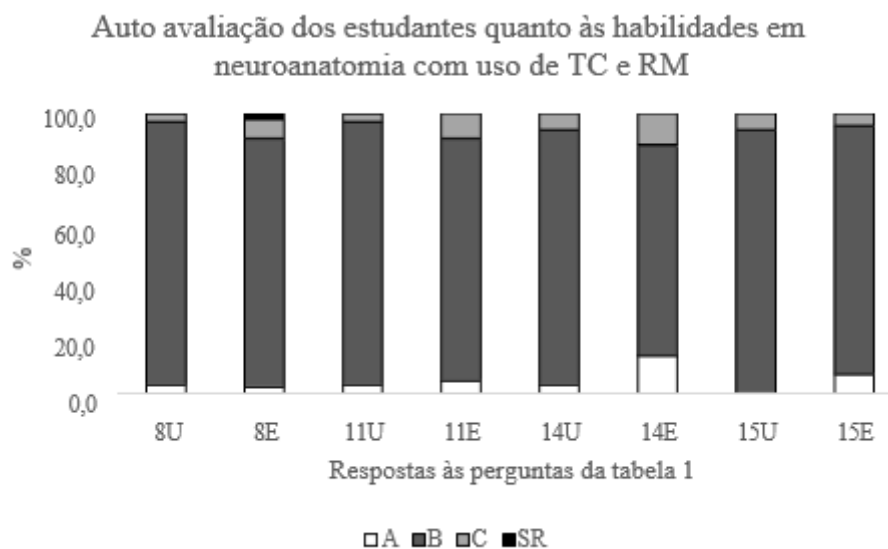


Fonte: Autoria própria.

Conforme pode ser notado nesse gráfico da Figura 1, segundo respostas fornecidas pelos alunos, após participarem da aula, as imagens de anatomia seccional do crânio e encéfalo, assim como as imagens de RM e TC, foram consideradas úteis para melhorar a compreensão de neuroanatomia. Nota-se que, no grupo de alunos com predominância de alunos atualmente matriculados na disciplina (UNESP) a consideração de utilidade das imagens avançadas para compreensão de neuroanatomia foi menos pronunciada em comparação ao grupo contendo maior quantidade de alunos que já a cursaram (EDUVALE), essa diferença pode ser interpretada considerando que disciplinas subsequentes, especialmente aquelas em áreas práticas como clínica e cirurgia, destacam de forma mais concreta a necessidade desse conhecimento, influenciando possivelmente a percepção dos alunos.

Na Figura 2 podemos visualizar a auto avaliação dos estudantes quanto às habilidades em neuroanatomia com uso de TC e RM apresentada pelos alunos tanto de instituição de ensino superior pública (UNESP) como na instituição privada (EDUVALE).

Figura 2 - Gráfico referente às habilidades em neuroanatomia com uso de TC e RM; 9, 10, 12 e 13 são os números correspondentes às perguntas referidas na Tabela 1.



Fonte: Autoria própria.

Nas respostas 9 e 12, os alunos de ambos os grupos (UNESP e EDUVALE) demonstram ter certa dificuldade sobre o assunto e nas respostas 10 e 13 mostram como melhora a habilidade após a aplicação do conhecimento adquirido com a aula onde as imagens foram explicadas para facilitar a compreensão da neuroanatomia. Ao contrastarmos as respostas dos alunos da EDUVALE com aquelas provenientes de alunos matriculados na UNESP, observamos pouca diferença entre os dois grupos referente ao grau de dificuldade percebido na interpretação de neuroimagem. A abordagem comparativa utilizando a anatomia seccional e neuroimagem como ferramentas facilitadoras para a compreensão desse tema é evidenciada no gráfico da Figura 2. Nele, podemos perceber como o uso da imagem seccional para interpretar a visualização tridimensional do crânio e encéfalo, assim como a íntima relação anatômica entre ambos, pode superar desafios e aprimorar habilidades assim como afirmado por Maciel *et al.* (2020).

Foram compilados dados sobre o grau de importância do uso da metodologia de ensino inovativa apresentada aos alunos após a aula de neuroanatomia do encéfalo, com uso de anatomia seccional e neuroimagem. As respostas dos alunos matriculados na EDUVALE e na UNESP foram avaliadas estatisticamente e a porcentagem das respostas foram comparadas entre os dois grupos e não foi encontrada diferença.

Conforme apresentado no gráfico da Figura 2, a grande maioria dos alunos demonstra compreensão acentuada sobre a necessidade do uso de neuroimagem, especialmente apresentadas por meio de RM e TC, comparadas com os cortes de encéfalo de ovinos, enriquecendo assim a compreensão dessas ferramentas fundamentais na área de neurociência.

Os alunos de graduação que já cursaram ou que ainda estão cursando a disciplina de diagnóstico por imagem, após explicação do conteúdo específico do exercício aplicado, mostraram que a RM e TC, são recursos úteis para facilitar a compreensão da neuroanatomia assim como também reportado por Yamada (2007) e Delisser *et al.* (2018) que obtiveram resultados semelhantes.

Na avaliação da percepção dos estudantes em relação ao método de ensino de neuroanatomia proposto, os resultados revelaram que os alunos atribuem importância à integração do diagnóstico por imagem avançado com a neuroanatomia seccional no ensino de neuroanatomia veterinária assim como pode ser visto em Delisser e Carwardine (2018). As imagens de

RM do encéfalo de ovinos e TC do crânio dos animais foram destacadas como elementos que podem facilitar no processo de aprendizado, especialmente em áreas consideradas desafiadoras.

Os alunos de ambas as faculdades participantes dessa atividade demonstraram maior conforto e satisfação após receberem explicações mais detalhadas sobre o uso da neuroimagem no ensino de neuroanatomia, enfatizando a dificuldade percebida na interpretação das imagens antes da apresentação dos cortes seriados do crânio e encéfalo comparando com os cortes examinados na RM e TC. A maioria expressou concordância quanto à importância de integrar essas ferramentas desde as fases iniciais do ensino acadêmico, evidenciando uma disposição para otimização e inovação no processo educacional (Tabela 2) sendo a interpretação de imagens de neuroanatomia ainda um assunto desafiador, assim como afirmado por Maciel *et al* (2020). A base do ensino na área da saúde é a anatomia, porém a neuroanatomia é uma sub área desafiadora para sua compreensão (Silva Junior *et al.*, 2014). A inovação no ensino de neuroanatomia com metodologia de imagem avançada auxilia os alunos a superarem dois desafios ao mesmo tempo, a compreensão da neuroanatomia e o uso da imagem tridimensional com auxílio da anatomia seccional e a interpretação de imagem. Acredita-se, portanto, que com tecnologias inovadoras de ensino será possível desenvolver, nos alunos da área da saúde, melhores percepções tridimensionais, em consonância com o que foi afirmado por do Nascimento *et al.* (2023) para conseguir aprimorar a compreensão de imagens bi e tridimensionais e aplicar em interpretação da neuroanatomia, RM e TC.

Em consonância com outros autores, essa atividade demonstrou ser efetiva para avaliar simultaneamente diversas variáveis e coletar volumes significativos de dados. Os resultados tratados como análise estatística fornecem dados quantitativos. Como foi visto, esse material reforça a necessidade de expandir o conhecimento científico entre os estudantes de nível superior além de proporcionar uma compreensão mais profunda e participativa da educação, alinhando-se à perspectiva de Chaer *et al.* (2011).

Observou-se que o uso de peças anatômicas juntamente com imagens de TC e RM no meio acadêmico e científico, foi capaz de apresentar um caráter multidisciplinar para o desenvolvimento de material inovador de ensino. No ensino prático da neuroanatomia funcional é necessário criar modelos de aprendizagem participativa, conforme também afirmado por Corte *et al.* (2019).

A abordagem da dinâmica educacional imaginológica, realizada no presente estudo com ênfase na neuroanatomia em ovinos, semelhante a pesquisas recentes (Costa *et al.*, 2023), revelou-se uma ferramenta altamente benéfica para promover autonomia na formação acadêmica de estudantes de medicina veterinária.

Ficou clara a relevância da interdisciplinaridade envolvendo estudos com imagem avançada e neuroanatomia no desenvolvimento de estratégias para aprimorar a compreensão dos alunos diante de desafios relacionados à interpretação imaginológica. Portanto, o material dessa dinâmica educacional gera reflexões e contribui para futuros trabalhos acadêmicos centrados na educação continuada em saúde, por meio de metodologias ativas de aprendizado e no desenvolvimento profissional de acadêmicos de medicina veterinária.

4. Conclusão

O estudo dinâmico e imaginológico possui o potencial em causar um impacto positivo significativo nas práticas educacionais, tanto no ensino público quanto privado, representando ser uma estratégia eficaz de aprendizado ativo por envolver não apenas a observação prática, mas também uma intervenção na construção de metodologias de ensino para futuros alunos e pesquisadores na área de diagnóstico por imagem.

A implementação de exames de imagens na disciplina de anatomia veterinária para alunos de medicina veterinária pode ser eficaz e praticável conforme demonstrado neste estudo, sendo amplamente aceita por alunos que estejam cursando ou que já

cursaram a disciplina de diagnóstico por imagem, pois permite com que os alunos se conectem aos conceitos abordados em sala de aula pelo método proposto, aprimorando assim o processo de ensino-aprendizagem.

Referências

- Amoroso, L., Andrade, P. A., Santos, F. C., Rodrigues, B. A., Nascimento, L. C., Maciel, T. A., Artoni, S. M. B., Oliveira, D., Franzo, V. S., & Bossi, F. H. (2018). *Revista de Educação em Biologia*, 6, 682-686.
- Berti, J. V. P., Silveira, E. E., & Assis Neto, A. C. (2020). Reconstrução e impressão 3D do neurocrânio de cão com o uso de tomografia computadorizada como ferramenta para auxiliar no ensino da anatomia veterinária. *Arquivo Brasileiro de Medicina Veterinária e Zootecnia*, 72 (5), 1653-1658.
- Chaer, G., Diniz, R. R. P., & Ribeiro, E. A. (2011). A técnica do questionário na pesquisa educacional. *Evidência*, 7 (7), 251- 266.
- Chagas, A. T. R. (2000). O questionário na pesquisa científica. *Administração On Line*, 1 (1), 25.
- Corte, A. D., Castiglioni, D. D. S., La Torre, M., & Soares, S. T. (2019). Proposta de um modelo anatômico em gesso aplicado como alternativa ao ensino de neuroanatomia.
- Costa, E. S., Santos, R. R. E., Menezes, G. C., Machado Filho, D. P., & Pereira, E. L. R. (2023). Programa de aprendizagem facilitada e supervisionada em neuroanatomia funcional: vivências em um hospital de referência na Amazônia. *Research, Society and Development*, 12 (4), e9812440982.
- Delisser, P. J., & Carwardine, D. (2018). Student perceptions of sectional CT/MRI use in teaching veterinary anatomy and the correlation with visual spatial ability: a student survey and mental rotations test. *Journal of veterinary medical education*, 45 (3), 320-329.
- Félix, M., Costa de Carvalho, H. J., Rodrigues Ribeiro, R., Garcia Rodrigues da Silva, I., Baptista, C., Lebre-Júnior, E., Sasahara, T.; Hataka, A.; Valbão, M. C.; Porto, C.; Prampero, S. & Miglino, M. A. (2022). Development of an Interactive Multidisciplinary Platform for the Bovine Neuroanatomy Study. *International Journal of Morphology*, 40(6), 1546-1551.
- Ferreira, M. E., Silva, M. R., Gimenes, A. B. Q., Souza Júnior, W. C., Dantas, A. & Filadelpho, A. L. (2023). Uso da criodesidratação na produção de modelos anatômicos como ferramenta de ensino. *Ciência Animal*, 33 (4), 27-33.
- Lima, P. R. B., Simplicio, K. M. M. G., Cláudia, A., Campos, R. N. S. C., Oliveira, A. A., & Santos, E. (2020). Modelo alternativo em substituição ao uso de animais no ensino prático do teste de tuberculização: relato de experiência [Apresentação de trabalho]. Anais do V Simpósio de Sustentabilidade e Ciência Animal, (pp.95-98). Socio Vet, Uberlândia.
- Maciel, D. G. P., & de Queiroz, I. R. (2020, May). Inovações no processo de ensino-aprendizagem de Neuroanatomia: um relato de experiência. In *V Congresso de Inovação e Metodologias no Ensino Superior e Tecnológico*.
- Massari, C. H. A. L., Schoenau, L. S. F., Cereta, A. D., & Miglino, M. A. (2018). Tendências do ensino de anatomia animal na graduação de medicina veterinária. *Revista de Graduação USP*, 3 (2), 25-32.
- Nascimento, E. A. N., Mendonça, F. S., da Silva Henriques, A. M., de Oliveira, R. R., de Menezes Alves, S., Dias, L. G., & Sosthenes, M. C. K. (2023). Uso da impressão tridimensional no ensino e na aprendizagem da Anatomia Humana: Uma revisão integrativa de literatura. *Research, Society and Development*, 12(9), e12712943270-e12712943270.
- Parca, S. B. F. A. V. & Martins, D. S. (2022). Percepção do uso de animais de laboratório entre alunos do ensino médio de 11 escolas da região Centro-Leste do estado de São Paulo. *Biological Models Research and Technology*, 2 (1), 1-11.
- Pádua, A.C., Neto, P.R., Mayer, R.K., Godoy, J.R.P. (2023). Animal model: a didactical perspective on neuroanatomy teaching. *J Morphol Sci*. 2011;28:1-52.
- Pádua, A. C., Neto, P. R., Mayer, R. K., & Godoy, J. R. P. (2017). Animal model: a didactical perspective on neuroanatomy teaching. *Journal of Morphological Sciences*, 28(e), 0-0.
- Rodrigues, T. D. F. F., Oliveira, G. S., & Santos, J. A. (2021). As pesquisas qualitativas e quantitativas na educação. *Revista Prisma*, 2 (1), 154-174.
- Sasahara, T., Hataka, A., Valbão, M. C., Porto, C., Prampero, S., & Miglino, M. A. (2022). Development of an interactive multidisciplinary platform for the bovine neuroanatomy study. *International Journal of Morphology*, 40, 1546-1551.
- Silva júnior, E. X., Moraes, G. N. B., Ribeiro, L. P., Dias, T. G., & Schwingel, P. A. (2014). Elaboração de roteiros para o ensino- aprendizagem nas aulas práticas das disciplinas de anatomia humana e neuroanatomia. *CONEDU*, 1, 1-5.
- Yamada, K., Taniura, T., Tanabe, S., Yamaguchi, M., Azemoto, S., & Wisner, E. R. (2007). The use of multi-detector row computed tomography (MDCT) as an alternative to specimen preparation for anatomical instruction. *Journal of Veterinary Medical Education*, 34 (2), 143-150.