

Pieloplastia em paciente recém-nascido de 2235 gramas com estenose de junção ureteropélvica bilateral e insuficiência renal

Pyeloplasty in a 2235 grams newborn patient with bilateral ureteropelvic junction stenosis and renal insufficiency

Pieloplastia en un paciente recién nacido de 2235 gramos con estenosis bilateral de la unión ureteropélvica e insuficiencia renal

Recebido: 30/08/2024 | Revisado: 11/09/2024 | Aceitado: 13/09/2024 | Publicado: 18/09/2024

Lara Araujo Almeida Barros

ORCID: <https://orcid.org/0000-0002-1706-4911>
Hospital Universitário Maria Aparecida Pedrossian/UFMS, Brasil
E-mail: laralmeida1896@gmail.com

Pedro Henrique Borba Leite

ORCID: <https://orcid.org/0000-0002-8550-0180>
Hospital Universitário Maria Aparecida Pedrossian/UFMS, Brasil
E-mail: pedroborbaleite@hotmail.com

Keila Maria Lima Miguel Lorenzi

ORCID: <https://orcid.org/0009-0001-1990-9674>
Hospital Universitário Maria Aparecida Pedrossian/UFMS, Brasil
E-mail: keilalorenzi@terra.com.br

Resumo

Este estudo apresenta o relato de caso de uma paciente do sexo feminino, recém-nascida prematura, diagnosticada com estenose extensa e obstrutiva da junção ureteropélvica (JUP) bilateral que evoluiu com insuficiência renal após o nascimento, uma condição congênita rara em neonatos. A paciente, com peso de 2.235 g, foi submetida a um procedimento cirúrgico de pieloplastia desmembrada de Anderson-hynes aos 15 dias de vida, com evolução clínica favorável e importante melhora da função renal. O objetivo principal deste estudo é enriquecer a literatura médica com informações pertinentes sobre essa anomalia congênita e demonstrar a factibilidade da realização deste procedimento cirúrgico em recém-nascidos, incluindo os de baixo peso. Este caso destaca a importância do diagnóstico precoce e da intervenção cirúrgica tempestiva para aumentar a sobrevivência e melhorar a qualidade da assistência prestada aos pacientes com estenose de JUP. Além disso, o estudo visa estimular futuras pesquisas e o desenvolvimento do raciocínio diagnóstico, bem como sensibilizar a equipe de saúde para a detecção precoce dessa condição rara.

Palavras-chave: Hidronefrose; Obstrução ureteral; Relatos de casos.

Abstract

This study presents a case report of a female patient, a premature newborn, diagnosed with extensive and obstructive stenosis of the bilateral ureteropelvic junction (UPJ) who developed renal failure after birth, a rare congenital condition in neonates. The patient, weighing 2,235 g, underwent a surgical procedure of Anderson-hynes dismembered pyeloplasty at 15 days of age, with favorable clinical evolution and significant improvement in renal function. The main objective of this study is to enrich the medical literature with pertinent information about this congenital anomaly and demonstrate the feasibility of performing this surgical procedure in newborns, including those with low birth weight. This case highlights the importance of early diagnosis and timely surgical intervention to increase survival and improve the quality of care provided to patients with UPJ stenosis. Furthermore, the study aims to stimulate future research and the development of diagnostic reasoning, as well as sensitize the healthcare team to the early detection of this rare condition.

Keywords: Hydronephrosis; Ureteral obstruction; Case reports.

Resumen

Este estudio presenta el reporte de un caso de una paciente, recién nacida prematura, diagnosticada con estenosis extensa y obstrutiva de la unión ureteropélvica (UPJ) bilateral, que desarrolló insuficiencia renal después del nacimiento, una condición congénita poco común en los recién nacidos. El paciente, con un peso de 2.235 g, fue sometido a un procedimiento quirúrgico de pieloplastia desmembrada de Anderson-hynes a los 15 días de vida, con evolución clínica favorable y mejoría significativa de la función renal. El principal objetivo de este estudio es enriquecer la literatura

médica com informação pertinente sobre esta anomalia congênita y demostrar la viabilidad de realizar este procedimiento quirúrgico en recién nacidos, incluidos aquellos con bajo peso al nacer. Este caso resalta la importancia del diagnóstico temprano y la intervención quirúrgica oportuna para aumentar la supervivencia y mejorar la calidad de la atención brindada a los pacientes con estenosis de la UPJ. Además, el estudio pretende estimular futuras investigaciones y el desarrollo del razonamiento diagnóstico, así como sensibilizar al equipo sanitario para la detección precoz de esta rara enfermedad.

Palabras clave: Hidronefrosis; Obstrucción ureteral; Informes de casos.

1. Introdução

A Estenose da Junção Ureteropélvica (JUP) é uma anomalia inata que resulta na obstrução parcial ou total do fluxo urinário do rim para o ureter, levando à hidronefrose. Em casos graves, pode comprometer a função renal e necessitar de intervenção cirúrgica precoce. Estudos relatam que, durante o período de embriogênese, o sistema renal passa por várias transformações, tornando-se mais suscetível a variações anatômicas em termos de tamanho, forma, grau de ramificação e rotação em relação ao hilo renal, com o sistema coletor renal sendo o mais afetado (Marques et al., 2021).

Segundo Ramos (2023), a Estenose da Junção Ureteropélvica (JUP) é uma condição congênita caracterizada por uma obstrução que pode ser parcial ou total, dificultando ou bloqueando o fluxo de urina do rim para o ureter, podendo resultar em um acúmulo de urina no rim, condição conhecida como hidronefrose, que pode levar a danos renais se não tratada adequadamente. A JUP pode ser detectada em diversas faixas etárias, desde o período neonatal até a vida adulta, frequentemente através de exames de imagem como ultrassonografia pré-natal ou pós-natal. O tratamento varia conforme a gravidade da obstrução e pode incluir desde acompanhamento clínico até intervenções cirúrgicas para corrigir o estreitamento, destacando a importância do diagnóstico precoce e do manejo adequado para preservar a função renal e prevenir complicações em longo prazo. Para Silva (2021), quando a obstrução da JUP é identificada, é fundamental avaliar se uma cirurgia (pieloplastia) é necessária para corrigir o problema ou se apenas o acompanhamento médico é suficiente, já que em alguns casos a hidronefrose pode desaparecer sozinha sem comprometer a função renal. Até o final dos anos 1980, a prática comum era realizar cirurgia em recém-nascidos diagnosticados com hidronefrose, quando havia suspeita de estenose de JUP, devido à preocupação com a preservação da função renal (Silva, 2021).

Segundo Marques et al. (2021), entre 3% e 4% dos recém-nascidos apresentam alguma irregularidade nos rins e ureteres. As anomalias mais comuns envolvem a forma e a posição dos rins, como a JUP. Para os autores, a JUP pode ser classificada de acordo com sua origem em dois tipos principais. A estenose de JUP congênita é a forma mais comum, observada frequentemente em recém-nascidos e crianças. Esta condição é causada por uma malformação na musculatura da junção ureteropélvica ou pela presença de vasos sanguíneos adicionais que comprimem essa região, resultando em obstrução. Por outro lado, a estenose de JUP adquirida ocorre geralmente em pacientes que sofrem de episódios recorrentes de litíase renal, ou seja, cálculos renais, ou em pacientes que passaram por cirurgias anteriores no sistema urinário.

Para Soares (2022), além da classificação quanto à origem, a estenose de JUP também pode ser categorizada conforme o número de junções afetadas, ou seja, refere-se à condição em que apenas uma junção ureteropélvica está estenosada, afetando um lado do sistema urinário. Já a estenose de JUP bilateral ocorre quando ambas as junções ureteropélvicas estão estenosadas, afetando os dois lados do sistema urinário. Essa classificação é importante para determinar a abordagem diagnóstica e terapêutica mais adequada para cada paciente a qual será abordada neste relato de caso.

Segundo Oliveira Júnior et al. (2023), a Pieloplastia é o procedimento cirúrgico padrão para corrigir esta obstrução. A incidência de estenose de JUP é de aproximadamente 1 em 1.500 nascidos vivos, com maior prevalência em meninos e frequentemente unilateral. Casos bilaterais são raros e ainda mais desafiadores, especialmente em recém-nascidos prematuros (Oliveira Júnior et al., 2023).

A pieloplastia laparoscópica foi inicialmente descrita por Schuessler em 1993 e tem se desenvolvido como uma alternativa preferida à técnica aberta, alcançando resultados comparáveis. Os principais benefícios da técnica laparoscópica incluem menor morbidade, tempo de internação hospitalar reduzido e recuperação mais rápida. Na população pediátrica, a primeira pieloplastia laparoscópica foi relatada em 1995 por Peters (apud Oliveira et al., 2024). Desde então, aproximadamente trinta centros em todo o mundo têm publicado seus resultados, com taxas de sucesso variando entre 59% e 100% (Wolf, 2012 apud Oliveira et al., 2024).

Assim o objetivo deste estudo é realizar um relato de caso de um paciente recém nascido que teve o diagnóstico de estenose de JUP bilateral severa que passou por procedimento cirúrgico de pieloplastia convencional e, de maneira mais específica, contribuir para a literatura médica com informações relevantes sobre a junção ureteropélvica (JUP) extensa e obstrutiva bilateralmente com pelve intrarrenal, além de estimular futuras pesquisas e incentivar a busca por diagnósticos mais apurados entre os profissionais de saúde, devido à complexidade e raridade do caso, visto que pacientes prematuros apresentam desafios adicionais devido à imaturidade dos órgãos e ao baixo peso, o que pode influenciar tanto o diagnóstico quanto o tratamento cirúrgico, conforme Marques et al. (2022). Este esforço não apenas amplia o conhecimento existente, mas também promove melhores práticas clínicas, garantindo um atendimento mais eficaz e humanizado.

2. Metodologia

2.1 Tipo de Estudo

O presente estudo trata-se de uma pesquisa observacional, de caráter descritivo com abordagem qualitativa dos dados do tipo Relato de Caso (Pereira, 2018; Toassi & Petry, 2021; Yin, 2015) e, para apoio em relação à metodologia principal, foi realizada uma revisão bibliográfica narrativa secundária, em bancos de dados como é o caso de: SciELO, Portal CAPES, Lilacs e Medline/PubMed, Google Acadêmico no período de 2004 a 2024 usando os descritores em Ciências da Saúde (DeCS), os quais foram selecionados, a saber: Hidronefrose, Obstrução Ureteral, Relatos de Casos.

As informações contidas neste trabalho foram obtidas por meio de revisão do prontuário, registro fotográfico dos métodos diagnósticos aos quais o paciente foi submetido, além da revisão da literatura. Esse artigo está em conformidade com a Carta Circular 166/2018 da Comissão Nacional de Ética em Pesquisa (Conep) e teve aprovação do Comitê de Ética em Pesquisa (CEP) (CAAE: 81402724.1.0000.0320).

2.2 Amostra

2.2.1 Critérios de Inclusão e Exclusão

Inclusão: Dados clínicos, diagnósticos e terapêuticos de um paciente recém-nascido com estenose de Junção Ureteropélvica Bilateral severa tratada no Hospital Universitário Maria Aparecida Pedrossian.

Exclusão: Dados de pacientes que não atendam aos critérios mencionados acima serão excluídos da análise.

2.3 Metodologia de Análise de dados

A análise dos dados dos prontuários consistiu na coleta de informações clínicas, diagnósticas e terapêuticas. Os dados foram coletados de forma a destacar aspectos relevantes do caso, fornecendo informações sobre a progressão da doença, a eficácia dos tratamentos utilizados e o manejo cirúrgico.

Na revisão de literatura, os dados foram tratados de forma mais abstrata, agrupando-os em quadros para uma análise comparativa e sistemática. Essa abordagem permitiu uma síntese clara e organizada das informações encontradas na literatura, identificando padrões, lacunas no conhecimento e tendências nas abordagens diagnósticas e terapêuticas para a estenose de

junção ureteropélvica. Essa análise qualitativa dos dados da revisão de literatura complementou os dados clínicos coletados dos prontuários, proporcionando uma visão ampla e aprofundada da condição estudada.

3. Resultados

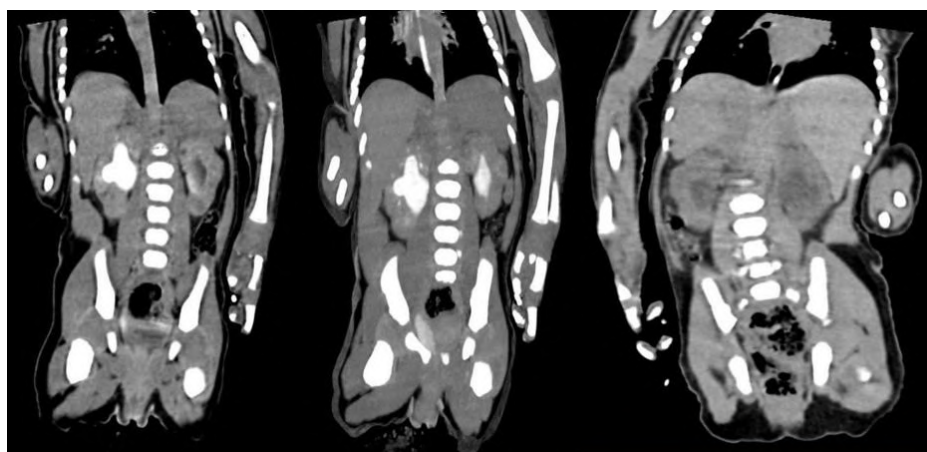
3.1 Relato do Caso

Paciente do sexo feminino, recém-nascido prematuro (idade gestacional de 34 semanas e 1 dia), com baixo peso (2075 g) ao nascer, nascido de parto vaginal, com boas condições de vitalidade, sem necessidade de procedimentos de reanimação neonatal. Ainda no pré-natal, em exame de ultrassonografia obstétrica realizado no terceiro trimestre da gestação, foi identificado presença de dilatação pielocalicial bilateral, mais proeminente à esquerda, com imagens císticas em parênquima renal bilateral menores que 1 centímetro. Por essa razão, a paciente foi submetida a USG de rins e vias urinárias logo após seu nascimento, onde foi observado hidronefrose grau III à direita e estenose de JUP bilateral severa, com imagem cística em terço médio de rim direito e, em rim esquerdo, apresentou ectasia da pelve renal, com imagens microcísticas corticais.

Além disso, realizou outras avaliações referentes ao período neonatal, como os testes de triagem neonatal: Teste do coraçãozinho, Teste da orelhinha, Teste do olhinho e Teste da linguinha, todos sem alterações, bem como o Teste do pezinho com primeiro resultado alterado para fibrose cística e novo teste de recoleta sem alterações. Paciente realizou ainda outros exames como Ecocardiografia transtorácica com resultado normal, onde foi descartada a suspeita de hipertensão pulmonar; Ultrassonografia transfontanela também sem alterações.

Como apresentou alteração bilateral em USG de rins e vias urinárias após nascimento, no quinto dia de vida realizou exames para avaliar a função renal, cujo resultado apresentou: creatinina aumentada (3,18mg/dl) e clearance de creatinina (CICr) pela fórmula de Schwartz com taxa de filtração glomerular (TFG) = 4,56ml/min/1,73 m². Desse modo, prosseguiu-se a investigação sendo realizado a tomografia do abdome superior e pelve (Figura 1), onde constatou-se moderada/acentuada hidronefrose bilateral, mais acentuada à direita; é importante observar na figura que não foi possível visualizar saída do contraste pelo ureter, compatível com estenose de JUP bilateral, pois no rim esquerdo gerou retardo na eliminação do contraste, sendo praticamente rim não funcionante. Dessa forma, foi constatado comprometimento renal bilateral importante com prejuízo da função renal, e por essa razão optou-se por realizar procedimento cirúrgico para correção da estenose de JUP.

Figura 1- Tomografia de abdome superior e pelve.



Fonte: Prontuário médico do participante.

Aos quinze dias de vida, paciente foi submetida ao procedimento cirúrgico de Cistoscopia e pielografia retrógrada com Pieloplastia Desmembrada Clássica Anderson-Hynes para reconstrução do ureter à direita, por mini-lombotomia subcostal e derivação tipo nefrostomia trans-anastomótica com cateter 4 French multiperfurado. A paciente foi colocada em decúbito lateral esquerdo, realizada a incisão na fáscia pararenal, dissecação e mobilização do polo inferior do rim direito, dissecação e mobilização do ureter e da pelve renal, ressecção da Junção ureteropélvica (JUP), espatulação do ureter e anastomose ureteropélvica com pontos simples e posicionamento de anastomose de boa qualidade, ampla, com stent ureteral, sem tensão. Posicionado dreno retroperitoneal tipo penrose com exteriorização por contra abertura em flanco, fechamento por planos e curativo.

No pós-operatório imediato, a paciente permaneceu um curto período em recuperação anestésica e foi encaminhada para UTI neonatal ainda em ventilação invasiva. Iniciado antibioticoterapia com cefazolina após procedimento cirúrgico para profilaxia que foi mantida por oito dias com doses corrigidas de acordo com clearance de creatinina. Apresentou boa recuperação pós anestésica, sendo realizada extubação no primeiro dia pós operatório, mantendo-a em ar ambiente. Ainda no período pós-operatório, evoluiu com poliúria desobstrutiva, o que repercutiu em hipotensão, a qual foi corrigida com infusão de volume. Após oito dias da cirurgia, apresentou piora do quadro clínico, com taquicardia, picos febris, piora laboratorial e distúrbios hidroeletrólíticos como hiponatremia, sendo necessário reposição de sódio na forma de bicarbonato de sódio via oral e transfusão sanguínea. Após transfusão, paciente permaneceu com quadro clínico regular, mantendo hipoatividade e taquicardia, sendo necessário iniciar novo esquema de antibioticoterapia com ampliação da cobertura antimicrobiana (realizado amicacina por 5 dias e piperacilina-tazobactam por 7 dias), além de hidratação venosa e ajuste da oferta hídrica, possibilitando melhora clínica e laboratorial e correção dos distúrbios hidroeletrólíticos. Evoluiu então com estabilização do quadro, apresentando progressiva melhora da função renal no pós operatório, com redução considerável nos níveis de creatinina e ureia, chegando a um valor de creatinina de 1,07mg/dl após quarenta dias da realização da cirurgia, com CICr (TFG) = 15,1ml/min/1,73 m².

Sendo assim, paciente apresentou satisfatória recuperação da função renal, com melhora laboratorial e infecciosa, além de redução importante nos níveis de creatinina sérica até normalizar a função renal. Conforme apresentou evolução clínica favorável com estabilização laboratorial, recebeu alta hospitalar após 50 dias de internação. Em retorno ambulatorial para acompanhamento um mês após a alta hospitalar, paciente apresentava-se em bom estado clínico, com desenvolvimento adequado para o período, sem intercorrências. Em resultado de exames de controle, evidenciou melhora da função renal em relação ao último exame da internação, com creatinina igual a 0,68mg/dl e uma TFG = 23,7ml/min/1,73 m², e paciente sem queixas urinárias, sendo considerada uma evolução positiva para o caso.

4. Discussão

A estenose de junção ureteropélvica (JUP) bilateral severa é uma condição comum em crianças, relativamente rara em adultos, e pode ocorrer em qualquer idade. É caracterizada pelo estreitamento da junção entre a pelve renal e o ureter, o que gera interferência no fluxo urinário, causando dilatação do sistema pielocalicinal e hidronefrose (Marques et al., 2021; Preminger, 2022; Ramos, 2023). A hidronefrose é a anomalia renal mais frequentemente identificada durante a ultrassonografia pré-natal. Essa condição pode ser temporária ou associada a obstruções no trato urinário ou refluxo vesicoureteral, sendo mais comum em meninos, e geralmente nos grupos de bebês e crianças pequenas, sendo predominante no lado esquerdo, podendo ainda ser bilateral em 10 a 40% dos casos (Oliveira et al., 2024; Pontes et al., 2024).

Muitos casos de estenose de JUP são diagnosticados na fase fetal, através de ultrassonografia intrauterina. No entanto, outros casos são detectados tardiamente, devendo-se avaliar exames laboratoriais e de imagem. Os exames podem incluir a

Ultrassonografia, urografia excretora, cintilografia renal, tomografia computadorizada ou ressonância magnética, além de exames laboratoriais para avaliar função renal e quadros de infecção urinária (Preminger, 2022; Ramos, 2023).

Esta paciente recebeu o diagnóstico de estenose de JUP ainda na fase intra uterina, por meio da ultrassonografia obstétrica realizada no terceiro semestre gestacional. Dessa forma, ainda recém-nascida, foi possível realizar exames mais específicos e avaliar a necessidade de cirurgia. Estudos apontam que em todo caso de hidronefrose antenatal significativa, a USG deve ser realizada no período pós-natal. Nos primeiros dias de vida, o neonato perde cerca de 10% do seu peso em líquidos. Isso pode fazer com que a dilatação renal seja falsamente reduzida e que o diagnóstico seja equivocado. Por isso, a melhor época de avaliação ultrassonográfica é após a primeira semana de vida (Macedo Junior et al., 2012).

Além deste método, a tomografia computadorizada é uma ferramenta utilizada para avaliar as alterações morfológicas do ureter, especialmente devido aos avanços tecnológicos recentes que permitiram uma caracterização mais precisa dessas mudanças. Esse exame é fundamental para diagnosticar anomalias congênitas, oferecendo informações cruciais que orientam tanto as decisões terapêuticas clínicas quanto as cirúrgicas. Além disso, a tomografia computadorizada desempenha um papel essencial na identificação de possíveis complicações associadas, tornando-se indispensável no manejo dessas condições (Figueiredo et al., 2021).

No caso relatado havia comprometimento renal, uma vez que, através da tomografia de abdômen e pelve e da USG de rins e vias urinárias realizadas nos primeiros dias de vida, foi possível constatar uma moderada/acentuada hidronefrose grau III à direita, bem como a ectasia de pelve renal à esquerda; não foi possível ainda visualizar saída do contraste pelo ureter, compatível com estenose de JUP bilateral, com retardo na eliminação do contraste em rim esquerdo, sendo praticamente rim não funcionante. Nas hidronefroses graus III e IV, há uma maior chance de doenças mais significativas, destacando-se as obstruções (Macedo Junior et al., 2012).

Diante disso, foi indicada a cirurgia com poucos dias de vida e adotada a técnica de pieloplastia desmembrada de Anderson-Hynes que é amplamente utilizada no tratamento da obstrução da junção ureteropielica (JUP) desde sua introdução, em 1949, descrita por Anderson e Hynes (Oliveira et al., 2024). Em recém-nascidos, a obstrução pode estar diretamente relacionada com déficit de crescimento, dificuldades de alimentação, dor abdominal e constipação. No entanto, cerca de 70% dos casos apresenta resolução espontânea e não necessita de intervenção cirúrgica (Oliveria et al., 2024). No caso que relatamos, devido comprometimento importante de função renal, a abordagem cirúrgica foi a melhor opção para assegurar sobrevivência da paciente.

A pieloplastia desmembrada de Anderson-Hynes é indicada para corrigir a obstrução da JUP, sendo uma das causas mais comuns de hidronefrose em crianças; sendo aplicável em crianças de todas as idades, desde o nascimento até a adolescência (Nascimento & Machado, 2006; Sociedade Brasileira de Urologia & Colégio Brasileiro de Radiologia, 2006); nas obstruções primárias da JUP, que são causadas por anomalias congênitas ou desenvolvimento anormal do sistema urinário; além de ser usada na obstrução secundária da JUP, que são causadas por doenças ou lesões que afetam o sistema urinário (Sousa et al., 2015).

No entanto, existem algumas contraindicações do uso dessa técnica, pois pode aumentar as chances de complicações, que incluem: os casos de má-rotação do ureter; a presença de vasos anômalos pode ser um fator de contraindicação; os casos de volume da pelve renal aumentado; os casos de reoperação e os casos de urolitíase (Sociedade Brasileira de Urologia & Colégio Brasileiro de Radiologia, 2006).

Além do mais, a técnica de Anderson-Hynes tem sido adaptada e melhorada ao longo dos anos, dessa forma a evolução da técnica é marcada por melhorias contínuas em termos de resultados e segurança. Em 1993, Schussler e Grune replicaram a técnica por via laparoscópica, tornando-a mais minimamente invasiva e reduzindo a morbidade. Outras abordagens, como a não-desmembrada, também foram desenvolvidas, especialmente para casos em que não há vasos anômalos e o volume da pelve renal

não é muito aumentado (Chammas Junior, 2015). Ressalta-se que a técnica cirúrgica mais amplamente adotada para o tratamento da obstrução da junção pieloureteral é a pieloplastia desmembrada, conforme descrita por Anderson-Hynes. Esse procedimento envolve a ressecção da porção do ureter afetada pela obstrução, seguida da anastomose do segmento ureteral remanescente à pelve renal. A pieloplastia desmembrada pode ser realizada tanto por via aberta quanto laparoscópica, ambas apresentando taxas de sucesso comparáveis, em torno de 95% (Alvares, 2021).

Assim, a pieloplastia desmembrada de Anderson-Hynes é considerada a técnica mais eficaz e segura para o tratamento da obstrução da JUP. Ela apresenta resultados consistentes e é indicada para a maioria dos pacientes com obstrução da JUP, independentemente de sua etiologia. A técnica é especialmente importante no tratamento de crianças, pois permite a correção da obstrução sem comprometer a função renal (Nascimento & Machado, 2006).

A cirurgia do caso estudado teve um tempo operatório de 105 minutos, não havendo intercorrências durante o procedimento. Em um estudo realizado por Oliveira et al. (2024), constatou que o tempo médio de cirurgia de 30 pacientes com idade entre 1 a 18 anos, foi de 180 minutos, variando entre 30 e 360 minutos. No mesmo estudo, foi registrada apenas uma complicação intraoperatória (hipertermia), porém não tinha associação com o procedimento.

Outrossim, também pode ocorrer a descompensação tardia que é outra complicação possível da pieloplastia desmembrada Anderson-Hynes. Isso ocorre quando a função renal não se restabelece após a cirurgia, levando a problemas de saúde mais sérios. Descompensação tardia pode ser causada por várias razões, incluindo a presença de vasos anômalos, a não utilização de derivação com cateteres e a falta de seguimento pós-operatório adequado (Oliveira et al., 2024)

Após a cirurgia paciente fez uso de antibiótico e apresentou evolução favorável, porém apresentou poliúria desobstrutiva, o que repercutiu em hipotensão, além de taquicardia, dois picos febris, piora laboratorial e distúrbios hidroeletrólíticos como a hiponatremia. As intervenções realizadas foram a reposição de sódio via oral, hidratação venosa e antibioticoterapia. Tais medidas promoveram a melhora clínica e laboratorial da paciente. No estudo de Sousa et al. (2015) com 7 crianças menores de três meses, em que foi avaliado o pós cirúrgico, não foram registradas complicações a curto ou longo prazo, sem necessidade de reoperação por recidiva.

Enquanto, no estudo de Oliveira et al. (2024) realizado com 30 pacientes, em doze casos foram registradas complicações pós-operatórias: dentre eles um caso de estenose ureteral proximal, sendo submetido a dilatação ureteral por balão após 1 ano e 7 meses da pieloplastia, e um caso de evisceração pela incisão de um portal de 5 mm, sendo necessária cirurgia para correção. Outras complicações que não necessitam de intervenção cirúrgica foram um caso de fístula da anastomose, infecção do trato urinário (ITU), febre, dor abdominal e sangramento, todos com boa evolução.

Já no estudo de Morão et al. (2017), dos 20 pacientes que realizaram o procedimento cirúrgico, apenas quatro casos (20%) foram registadas complicações pós-operatórias precoces: um caso de hematúria autolimitada; um caso de infecção urinária documentada a *Proteus mirabilis* (tratamento com antibioterapia dirigida e remoção do stent); um caso de urinoma, que resolveu com algaliação e um caso de lombalgia direita e vômitos por obstrução do stent com ureterohidronefrose, pelo que foi decidida a sua re-colocação por cistoscopia.

Outras complicações possíveis da pieloplastia desmembrada Anderson-Hynes incluem: Drenagem prolongada de urina - pode ocorrer se o dreno não estiver bem locado; coleção de urina em retroperitônio - pode ocorrer se o dreno não estiver bem locado; fibrose que pode ocorrer se a coleção de urina em retroperitônio não for tratada adequadamente; reoperação que pode ser necessária em casos de complicações ou falha da cirurgia inicial. No entanto, é importante que os pacientes sejam bem avaliados antes da cirurgia e que o seguimento pós-operatório seja adequado para minimizar o risco de complicações (Sociedade Brasileira de Urologia & Colégio Brasileiro de Radiologia, 2006).

No entanto, no caso relatado a paciente evoluiu com melhora da função renal, os níveis de creatinina e ureia reduziram consideravelmente, caracterizando uma boa resposta ao tratamento cirúrgico, apesar das intercorrências pós-cirúrgicas. Salienta-se que, no seguimento pós-operatório, a realização de exames ultrassonográficos e renogramas é fundamental para avaliar o sucesso da cirurgia e detectar possíveis recidivas da obstrução da JUP, tomar medidas corretivas e ajudar a monitorar a função renal e a presença de complicações, permitindo ajustes no tratamento se necessário; dado a vantagem de ser uma técnica não invasiva e segura (Abreu, 2019; Godinho et al., 2010).

5. Conclusão

A pieloplastia desmembrada de Anderson-hynes é um procedimento seguro e eficiente no tratamento de estenose da Junção ureteropélvica bilateral em recém-nascidos. Existem poucos estudos na literatura que apontem para o procedimento cirúrgico em recém-nascidos, no entanto os estudos em crianças que estão disponíveis corroboram para a eficácia do procedimento e na melhor conduta no tratamento precoce dos casos de estenose de junção ureteropélvica bilateral severa.

Em conclusão, os resultados obtidos neste estudo demonstram que a pieloplastia desmembrada de Anderson-Hynes é uma intervenção cirúrgica viável e benéfica para recém-nascidos com estenose da junção ureteropélvica bilateral. A análise dos dados sugere uma melhora significativa na função renal e na qualidade de vida dos pacientes submetidos ao procedimento, reafirmando a importância do diagnóstico precoce e do tratamento imediato. Além disso, a carência de pesquisas específicas sobre a aplicação deste procedimento em recém-nascidos destaca a necessidade de mais estudos clínicos para confirmar estes achados e expandir o conhecimento na área.

Assim, a pieloplastia desmembrada de Anderson-Hynes deve ser considerada uma opção válida e recomendada no manejo cirúrgico desta condição em neonatos, contribuindo para a padronização das práticas clínicas e para o aprimoramento dos resultados terapêuticos. Pode-se concluir que esse procedimento foi de fundamental importância para a boa evolução clínica da paciente cujo caso foi relatado neste trabalho, possibilitando a recuperação de sua função renal e uma melhor qualidade de vida e demonstrando a factibilidade da realização deste procedimento cirúrgico em recém-nascidos, incluindo os de baixo peso.

Durante o levantamento bibliográfico realizado para este trabalho, foram encontrados poucos trabalhos relacionados à Estenose Ureteropélvica bilateral com necessidade de tratamento cirúrgico em recém nascido de baixo peso. Assim, sugere-se que estudos futuros realizem um levantamento de casos no Brasil para avaliar a incidência dos casos nessa faixa etária e a evolução dos pacientes após realização da pieloplastia.

Conflito de Interesses

Os autores declaram não haver nenhum potencial conflito de interesses com respeito à pesquisa, autoria e/ou publicação deste trabalho.

Referências

- Abreu, F. J. da S. (2019). *Avaliação das pieloplastias videolaparoscópicas realizadas pela técnica de Anderson-Hynes por residentes em um hospital escola do Sul do Brasil*. [Dissertação de Mestrado em Medicina, UFRGS - Universidade Federal do Rio Grande do Sul]. LUME Repositório Digital UFRGS. <https://lume.ufrgs.br/handle/10183/213263>.
- Alvares, A. C. (2021). *Análise dos parâmetros ultrassonográficos nos pacientes submetidos à correção cirúrgica da estenose da junção pieloureteral*. [Trabalho de Conclusão de Curso em Medicina, FFSC - Universidade Federal de Santa Catarina] Centro de Ciências da Saúde. Medicina]. Repositório Institucional da UFSC. <https://repositorio.ufsc.br/handle/123456789/224706>
- Chammas Júnior, M. F. (2015). *Avaliação do tratamento cirúrgico da obstrução da junção pelo-ureteral por meio de pieloplastia vídeo-laparoscópica robótica assistida*. [Tese de Doutorado em Medicina, USP - Universidade de São Paulo]. Biblioteca Digital de Teses e Dissertações da USP. <http://www.teses.usp.br/teses/disponiveis/5/5153/tde-24032016-112034/>

Figueiredo, B. Q. de Souza, A. C. B., Souto, B. O. V., Amorim, G. S., Duarte, P. D., & Oliveira, R. C. (2021). Duplicação ureteral completa bilateral em mulher com Infecção do Trato Urinário (ITU) de repetição: relato de caso. *Research, Society and Development*, 10(12), e90101220174. <https://doi.org/10.33448/rsd-v10i12.20174>

Godinho, G. G., França, F. de O., Freitas, J. M. A., Watanabe, F. N., Nobre, L. O., Almeida Neto, M. A. de, & Silva, M. A. M. da. (2010). Avaliação da integridade anatômica por exame de ultrassom e funcional pelo índice de Constant & Murley do manguito rotador após reparo artroscópico. *Revista Brasileira de Ortopedia*, 45(2), 174–180. <https://doi.org/10.1590/s0102-36162010000200012>

Macedo Junior, A., Rondon, A., Garrone, G. de O., Zerati Filho, M., & Barroso Junior, U. de O. (2012). *Uropedia: Recomendações SBU* (1ª ed). Sociedade Brasileira de Urologia. http://sbu.org.br/pdf/recomendacoes/livro_uropediatria.pdf.

Marques, J. M., Gomes, A. C. da S. F., De Oliveira, J. T. M., Marques, G. M., Schröder, J. da R., Pereira, B. S. da S., Figueredo, L. N., & Louro, T. Q. (2021). Estenose de junção ureteropélvica: Um relato de caso / Ureteropelvic junction stenosis: A case report. *Brazilian Journal of Health Review*, 4(6), 25754–25764. <https://doi.org/10.34119/bjhrv4n6-173>

Marques, P. D., Tavares, J. C. C., Rocha Filho, J. H., Ali, B. N. M., Vidal, R. C. M., & Rocha, A. C. S. (2022). Hidronefrose causada por Estenose de junção pieloureteral congênita na pediatria: Hydronephrosis caused by congenital Ureteropelvic junction Stenosis in pediatrics. *Brazilian Journal of Health Review*, 5(6), 21860–21877. <https://doi.org/10.34119/bjhrv5n6-003>

Morão, S., Vital, V. P., Silva, A., Cardoso, D., Alves, F., Mota, F. C., & Pascal, J. (2017). Pieloplastia Laparoscópica em Idade Pediátrica. *Revista Acta Urológica Portuguesa*, 34(12), 28–32.

Nascimento, R. L., & Machado, M. (2006). Obstrução da Junção Ureteropielica (JUP). In A. Calado, A. V. Rondon, J. M. B. Netto, N. L. Bresolin, R. Martins, & U. Barroso Junior (Orgs.), *Uropediatria: Guia para pediatras* (1ª ed). Sociedade Brasileira de Pediatria. https://www.sbp.com.br/fileadmin/user_upload/Manual_Uropediatria-Final.pdf

Oliveira, C. E. de Froz, I. B., Lopes, P. L. A., & Prazeres, T. C. M. de M. (2024). Série de casos de Pieloplastia Laparoscópica em pacientes pediátricos no Hospital Universitário Presidente Dutra. *Revista Contemporânea*, 4(3), e3780. <https://doi.org/10.56083/rcv4n3-163>

Oliveira Júnior, M. da S. de, Soares, D. S., Silva, G. F. M. A. da, Soares, M. N., Mota, N. R. A., Sena, Q. H. M., & Sampaio, J. P. (2023). Abordagem geral da cardiopatia congênita cianótica. *Revista Eletrônica Acervo Médico*, 23(11), e14532. <https://doi.org/10.25248/reamed.e14532.2023>

Pereira, A. S. (2018). *Metodologia da pesquisa científica*. [free e-book]. Editora da UAB/NTE/UFSM

Preminger, G. M. (2022). *Obstrução do trato urinário*. Manual MSD Versão Saúde para a Família. <https://www.msmanuals.com/pt-br/casa/dist%C3%BArios-renais-e-urin%C3%A1rios/obstru%C3%A7%C3%A3o-do-trato-urin%C3%A1rio/obstru%C3%A7%C3%A3o-do-trato-urin%C3%A1rio>

Pontes, R. R. de C., Fonseca, F. M., Py, R. B. B., Gedda, J. V. S., Souza, A. C. de, Albiero, L. F., Costa, N. E. V., & Freitas Filho, G. A. de. (2024). Perfil epidemiológico de pacientes atendidos no ambulatório de nefrologia pediátrica de uma faculdade de medicina. *Revista Contemporânea*, 4(7), e5029. <https://doi.org/10.56083/rcv4n7-071>

Ramos, Y. S. (2023). *Padrão Ecográfico Pós-Operatório de Pieloplastia*. [Dissertação de Mestrado em Medicina, UFRGS - Universidade Federal do Rio Grande do Sul]. LUME Repositório Digital UFRGS. <https://lume.ufrgs.br/handle/10183/266564>.

Silva, L. H. F. da. (2021). *A abordagem metabólica na indicação do tratamento de estenose de junção ureteropélvica em crianças*. [Dissertação de Mestrado em Química, USP – Universidade de São Paulo]. Biblioteca Digital de Teses e Dissertações da USP. <https://doi.org/10.11606/D.46.2021.tde-11112021-115831>

Sociedade Brasileira de Urologia, & Colégio Brasileiro de Radiologia. (2006). *Estenose da Junção Pieloureteral*. Projeto Diretrizes. Recuperado em 04 de junho de 2024, de https://amb.org.br/files/_BibliotecaAntiga/estenose-da-juncao-pieloureteral.pdf

Soares, L. A. D. B., Andrade, A. F., Figueiredo, B. Q. de, Nogueira, E. C., Silva, G. de Q. N. e., & Oliveira, N. S. S. (2022). Principais alterações morfofuncionais do trato urinário humano: uma revisão integrativa de literatura. *Research, Society and Development*, 11(7), e0511729294. <https://doi.org/10.33448/rsd-v11i7.29294>

Sousa, C., Coelho, A., Marinho, S., Pinto, J. M., Castro, R., & Reis, A. (2015). Pieloplastia Desmembrada nos Síndromes de Junção Ureteropélvica Bilaterais – a Experiência de uma unidade nos últimos 16 anos. *NASCER E CRESCER - Revista de Pediatria do Centro Hospitalar do Porto*, 24, S31-S31. <https://doi.org/10.25753/BirthGrowthMJ.v24.i0.9643>

Toassi, R. F. C., & Petry, P. C. (2021). *Metodologia científica aplicada à área da Saúde*. (2ª ed). Editora da UFRGS.

Yin, R. K. (2015). *O estudo de caso*. Bookman.