

Moldagem e confecção de prótese dentária sobre implantes: Relato de caso

Molding and making dental prosthesis on implants: Case report

Moldeo y realización de prótesis dental sobre implantes: Reporte de caso

Recebido: 16/09/2024 | Revisado: 06/11/2024 | Aceitado: 18/11/2024 | Publicado: 09/12/2024

Matheus Fernandes Brito

ORCID: <https://orcid.org/0009-0009-2022-9260>

Universidade de Rio Verde, Brasil

E-mail: matheusodontologiagoias@gmail.com

Maylon Luciano Garcia Barbosa

ORCID: <https://orcid.org/0009-0006-0187-8191>

Centro Universitário do Planalto Central Aparecida dos Santos, Brasil

E-mail: maylongarcia@gmail.com

Daiany de Mendonça Silva

ORCID: <https://orcid.org/0009-0003-3411-3978>

Faculdade União de Goyazes, Brasil

E-mail: daiany.m.s14@hotmail.com

Sabrina Quirido Affonso

ORCID: <https://orcid.org/0009-0007-3416-7350>

Centro Universitário do Planalto Central Aparecida dos Santos, Brasil

E-mail: sqaffonso@gmail.com

Caroline Lemos Araújo Deveras Guimarães

ORCID: <https://orcid.org/0009-0005-0746-0215>

Universidade UNIME, Brasil

E-mail: carol.deveras@gmail.com

Breno Peres Altino

ORCID: <https://orcid.org/0000-0003-4320-2123>

Universidade do Sagrado Coração, Brasil

E-mail: brenopa@hotmail.com

Eduardo Fernandes Valério

ORCID: <https://orcid.org/0000-0002-6066-5499>

Centro Universitário do Planalto Central Aparecida dos Santos, Brasil

E-mail: eduardofvalerio@hotmail.com

Resumo

Atualmente com o avanço da implantodontia na odontologia e a grande busca por pacientes na intenção em repor um ou mais dentes, tem sido cada vez mais frequentes. Visto que, com os implantes dentários, as próteses fixam totalmente fixa sobre eles, o que traz de forma harmônica e próxima de um dente natural atualmente. O objetivo deste trabalho é descrever um relato de caso de confecção protética após instalação de implantes dentários. Foi realizado remoção de cicatrizadores e instalação dos componentes mini-pilares e transfers para copiar de forma fiel os implantes dentários do paciente, e posteriormente instalação protética de prótese total e total fixa do tipo protocolo. As próteses fixas sobre implantes surgiram com o intuito de melhorar a estabilidade das demais próteses, fazendo com que o paciente conseguisse conquistar novamente uma função mastigatória e estética dentária que se assemelha aos dentes naturais.

Palavra-chave: Prótese dentária cirúrgica; Prótese dentária; Implante dentário; Subperiosteal.

Abstract

Currently, with the advancement of implant dentistry in dentistry and the great search for patients with the intention of replacing one or more teeth, it has become increasingly frequent. Since, with dental implants, the prostheses are completely fixed on them, which brings them in a harmonious way and is close to a natural tooth today. The objective of this work is to describe a case report of prosthetic construction after the installation of dental implants. The scarring was removed and the mini-abutment and transfer components were installed to faithfully copy the patient's dental implants, followed by the prosthetic installation of a protocol-type complete and total fixed prosthesis. Fixed prostheses on implants emerged with the aim of improving the stability of other prostheses, enabling the patient to once again achieve chewing function and dental aesthetics that resemble natural teeth.

Keywords: Dental implants; Dental prosthesis; Dental implantation; Subperiosteal.

Resumen

Actualmente, con el avance de la implantología en odontología y la gran búsqueda de pacientes con intención de sustituir uno o más dientes, se ha vuelto cada vez más frecuente. Ya que, con los implantes dentales, las prótesis quedan

completamente fixadas sobre ellos, lo que los aporta de forma armoniosa y cercana a un diente natural en la actualidad. El objetivo de este trabajo es 3 describir un caso clínico de construcción protésica posterior a la instalación de implantes dentales. Se eliminó la cicatriz y se instalaron los componentes minipilar y transfer para copiar fielmente los implantes dentales del paciente, seguido de la instalación protésica de una prótesis fija completa y total tipo protocolo. Las prótesis fijas sobre implantes surgieron con el objetivo de mejorar la estabilidad de otras prótesis, permitiendo al paciente recuperar una función masticatoria y una estética dental similar a la de los dientes naturales.

Palabras clave: Implantes dentales; Prótesis dental; Implantación dental; Subperióstica.

1. Introdução

Os implantes dentários surgiram na premissa de restabelecer estética e função de pacientes totalmente desdentados ou até mesmo solução para casos isolados, de forma que mais se assemelhassem a originalidade dos dentes naturais (Almeida, 2021). Dessa forma, a procura por reabilitações protéticas com implantes dentários tem sido cada vez maior, visto que, esse tipo de tratamento oral permite maior estabilidade e retenção as próteses parciais e totais (Assif; Marshak & Nissan, 1994). Entretanto, para que esse tipo de reabilitação alcance o sucesso necessário, é preciso um planejamento minucioso cirúrgico e protético (Bhakta et al., 2011).

Com isso, após a correta instalação dos implantes dentários e sua ósseo integração, é realizado abertura dos implantes para iniciarse uma das etapas primordiais do processo de reabilitação, sendo ela, a moldagem dos implantes para confecção protética Conrad et al., 2007). A finalidade principal das moldagens dos implantes está em registrar, transferir e reproduzir de forma fiel a interação entre os implantes e todos os tecidos adjacentes a ele. Vale considerar, que o sucesso desta etapa está correlacionado na correta utilização de técnicas de moldagem e seus materiais, Del'Acqua (2005).

Os materiais utilizados durante está etapa, são: silicones de condensação (pesado e leve), moldeiras abertas e/ou fechadas e os corretos componentes, sendo eles mini-pilares e transfers para casos de prótese múltiplas ou total fixa (Costa (2018). Feito isso, uma das formas de alcançar ainda mais o sucesso e evitar distorções, é preciso que o cirurgião implantodontista una os componentes ligados aos implantes antes da realização do procedimento. Qualquer distorção empregada a moldagem dos implantes implicará a resultados laboratoriais insatisfatórios (Estrela, 2018).

Conforme esse contexto, foi descrito um caso clínico realizado na clínica escola do Instituto Peres, na qual foi realizado respeitando as etapas protéticas clínicas e laboratoriais para confecção de uma prótese total e do tipo protocolo fixa sobre implantes. Levando em consideração a individualização de cada caso e procedimento.

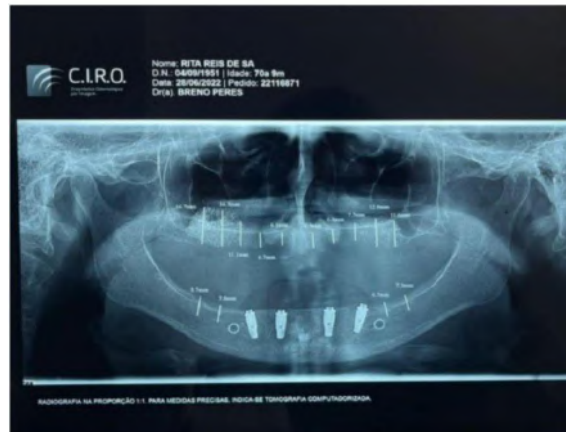2. Metodologia

A presente pesquisa é um estudo ou relato de caso Pereira et al., 2018 e, Yin, 2015), que é um estudo descritivo (Severino, 2018; Almeida, 2021; Prodanov & Feitas, 2013), de natureza qualitativa (não utilizando números, porcentagens ou estatísticas, Shitsuka et al., 2016) e procurando se centrar no fenômeno da instalação de protese em região com implante já instalado (Estrela, 2018). Este estudo seguiu padrões éticos e conta com Termo de Consentimento Livre e Esclarecido (TCLE) assinado pelo paciente, permitindo divulgação de informações de dados clinico-laboratoriais e aprovação em comitê de ética.

3. Relato de Caso

Paciente R.R.S, sexo feminino, 71 anos, compareceu aos serviços odontológicos no Instituto Peres, onde foi realizado uma anamnese minuciosa, o paciente apresentava boa saúde sistêmica. Após o exame clínico e complementar, foi observado a presença de implantes instalados na região inferior, cujo os mesmos se apresentam ósseo integrados e prontos para receber uma reabilitação protética (Figura 1).

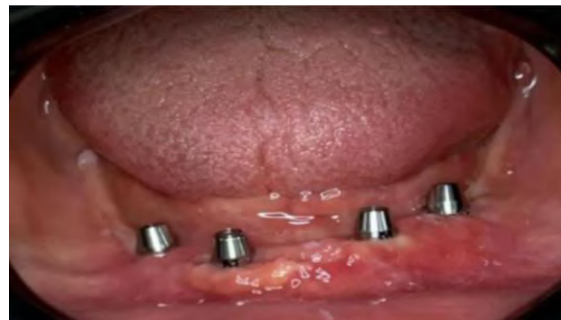Figura 1 – Radiografia panorâmica, distribuição dos implantes dentários e ósseo integração.



Fonte: Arquivo dos Autores.

Foi realizado a remoção dos cicatrizadores para seleção dos minipilares. Os mini-pilares Implacil Bortoli (São Paulo, São Paulo, Brasil), anteriores foram escolhidos com a cinta de 2,5mm os distais com 3,5mm e instalados com torque de 32N. (Figura 2)

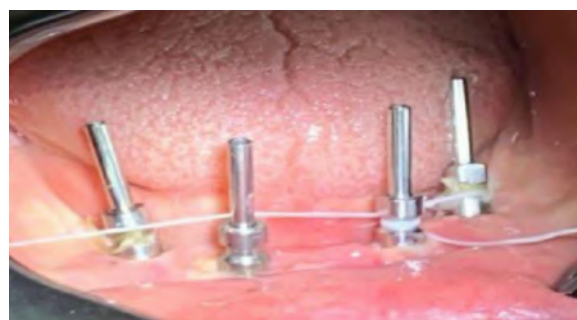Figura 2 - Instalação dos mini-pilares (Implacil Bortoli São Paulo, São Paulo, Brasil) sobre os implantes.



Fonte: Arquivo dos Autores.

Após instalação dos minipilares Implacil Bortoli (São Paulo, São Paulo, Brasil) como apresenta a Figura 2, foi realizada a instalação dos transferentes sobre os mesmos. (Figuras 3 e 4)

Figura 3 – Instalação de transferentes (Implacil de Bortoli - São Paulo, São Paulo, Brasil) sobre mini-pilares Implacil Bortoli (São Paulo, São Paulo, Brasil).

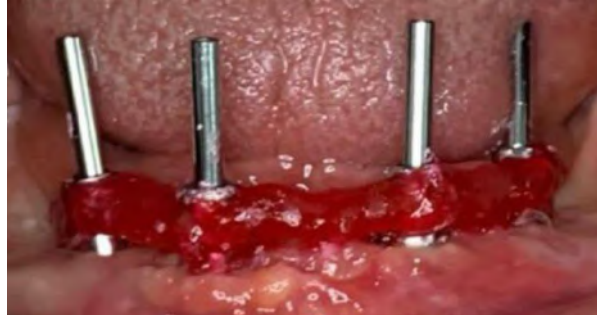

Fonte: Arquivo dos Autores.

Na Figura 3, o leitor pode-se verificar a instalação dos transferentes nas posições corretas.

Já na Figura 4, pode-se observar a união dos tranferentes por meio de resina acrílica:

Figura 4 – União dos transferentes com resina acrílica (Pattern Resintm LS - GM América, São Paulo – São Paulo – Brazil).



Fonte: Arquivo dos Autores.

Pode-se verificar na Figura 4, a união que tem a finalidade de evitar que durante o processo de moldagem ocorram distorções dos pilares

Após união dos transferentes com resina acrílica (Pattern Resintm LS - GM América, São Paulo – São Paulo – Brazil) foi realizado seleção da moldeira e a moldagem com o uso do silicone propriamente dita dos implantes (Figura 5).

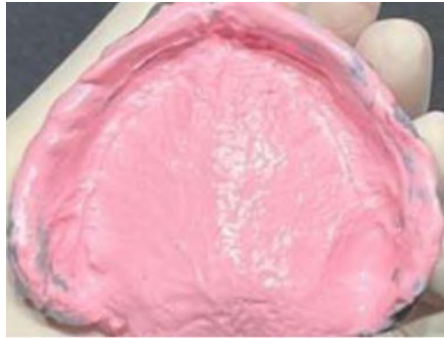
Figura 5 – Moldeira de escolha N°5, moldagem com silicone de condensação (Optosil® / Xantopren® Kulser – São Paulo – Brasil)



Fonte: Arquivo dos Autores.

Com a moldagem inferior finalizada, foi realizado moldagem região superior com a (Pasta ZincoEnólica – Lysanda, São Paulo – São Paulo – Brasil) (antagonista) para confecção de moldeira individual para prótese total removível. (Figura 6).

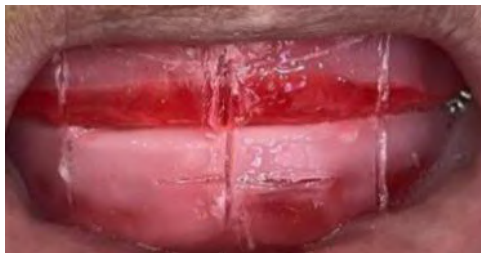Figura 6 – Moldeira individual.



Fonte: Arquivo dos Autores.

Com as moldagens finalizadas e início da construção protética laboratorial, foi realizado a prova em cera e demarcações do sorriso (linha média, linha alta e linha canina) para montagem dos dentes (Figura 7).

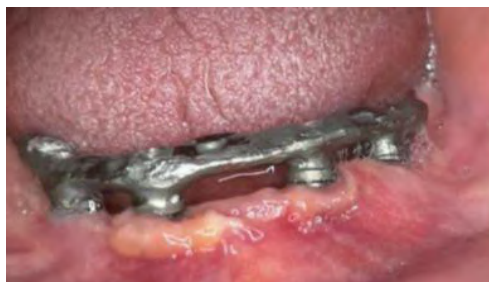Figura 7 – Prova em cera (Cera Utilidade Rosa – Lysanda – São Paulo – São Paulo – Brasil e (Cera 7 Rosa Lâmina – Lysanda – São Paulo – São Paulo – Brasi) e demarcações das linhas do sorriso com o uso Esculpidor Lecron – Fava - Fortaleza dos Valos – Rio Grande do Sul – Brasil).



Fonte: Arquivo dos Autores.

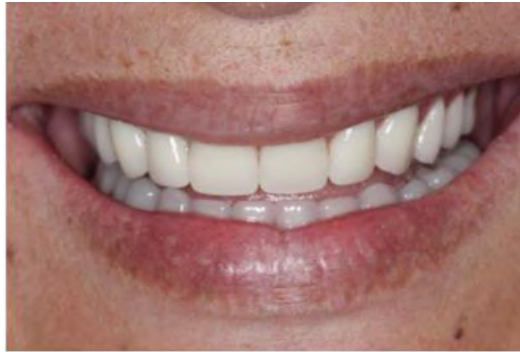As medidas das linhas do sorriso possibilitam o laboratório instalar dentes sobre a cera de forma alinhada e harmônica com o formato de rosto do paciente. Com a prova desta etapa e aprovação do paciente, será provado uma barra metálica. Essa barra metálica consiste na reta final do procedimento laboratorial, onde a mesma, caso bem adaptada possibilitará a instalação da prótese em acrílico sobre ela, aumentando assim a resistência sobre as cargas mastigatórias (Figura 8).

Figura 8 – Instalação da barra sobre mini-pilares Com as provas dos dentes aprovadas e adaptadas junto a barra, foi realizado a instalação da prótese total removível superior e inferior parafusada do tipo protocolo (Figura 9)



Fonte: Arquivo dos Autores.

Figura 9 – Instalação das próteses, total superior e inferior do tipo protocolo.



Fonte: Arquivo dos Autores.

4. Discussão

Para muitos pacientes com percas parciais ou totalmente edêntulos, têm sido indicadas a utilização de implantes ósseo integráveis com o propósito de aumentar a retenção e estabilidade das próteses (Bhakta et al., 2011). Entretanto, durante a confecção protética, muitos profissionais apresentam dificuldade frente ao procedimento. Para que não ocorra o insucesso durante os procedimentos protéticos é necessário que o cirurgião dentista realize a seleção correta dos componentes e uma boa cópia dos implantes e tecidos gengivais, além de uma correta seleção de componentes protéticos.

No sistema Bränemärk, existem diferentes cilindros e funções entre eles, em específico, o transfers, precisam ser colocados sobre mini-pilares que estão conectados sobre a cabeça do implante dentário. Essa conexão (implante, mini-pilar e transfer) possibilitam com que o profissional registre e consiga em cima dos moldes, realizar todo trabalho protético. Ademais, assim que colocado os transfers sobre os minipilares, é necessário a utilização de uma resina acrílica Pattern para que não haja distorção e uma possível movimentação dos componentes durante a moldagem dos implantes (Bhakta et al., 2011; Estrela, 2018). Ainda segundo os autores, a não seleção de componentes para próteses múltiplas ou totais, fará com que os implantes em si sofram uma sobrecarga podendo a ocorrer insucessos cirúrgicos também.

A correta confecção escolha de componentes e moldagem, implica de forma crucial ao resultado do tratamento protético. E, se seguida de forma minuciosa, o profissional conseguira alcançar resultados estéticos, funcionais e, entre tudo, de forma com que não prejudique de forma direta e indireta o implante osseointegrado.

5. Conclusão

As próteses fixas sobre implantes surgiram com o intuito de melhorar a estabilidade das demais próteses, fazendo com que o paciente conseguisse conquistar novamente uma função mastigatória e estética dentária que se assemelha aos dentes naturais.

Referência

- Almeida, I. D. (2021). *Metodologia do trabalho científico* [recurso eletrônico]. Recife: Ed. UFPE.
- Assif, D, Marshak, B, & Nissan, J. (1994). A modified impression technique for implant-supported restoration. *J. Prosthet. Dent.* 71(6), 589-91.
- Bhakta, S, Vere, J, Calder, I, & Patel, R. (2011). Impressions in implant dentistry. *BDJ Open.* 211(8), 361-7. <https://www.nature.com/articles/sj.bdj.2011.862>.
- Conrad, H J, Pesun, I J, Delong, R, & Hodges, J S. (2007). Accuracy of two impression techniques with angulated implants. *J Prosthet Dent.* 97(6), 349-56. <https://www.sciencedirect.com/science/article/abs/pii/S0022391307600237>.
- Del' Acqua, M A. (2005). *Precisão das técnicas de moldagem e vazamento para proteses implantossuportadas*. [DISSERTAÇÃO]. Universidade Estadual Paulista, Faculdade De Odontologia, Araraquara; 2005

- Costa, T M. (2018). *Pré-requisitos iniciais em um planejamento de reabilitação oral com implantes*. [DISSERTAÇÃO] Universidade Federal De Belo Horizonte: Minas Gerais; 2018. <https://repositorio.ufmg.br/handle/1843/ODON-B3GJH9>
- Estrela, C. (2018). *Metodologia Científica: Ciência, Ensino, Pesquisa*. Editora Artes Médicas.
- Goiato, M C, Gennari Filho, H, Fajardo, R S, Assunção, W G, & Dekon, S F C. (2002). Comparação entre três materiais de moldagem e três técnicas de moldagem de transferência para implantes. *Rev. Bras. Cir. Implantodont.* 9(34), 164-8. <https://pesquisa.bvsalud.org/portal/resource/pt/lil-321859>
- Pereira, A. S. et al. (2018). *Metodologia da pesquisa científica*. [free e-book]. Santa Maria/RS. Ed. UAB/NTE/UFSM.
- Prodanov, C. C. & Freitas, E. C. (2013). *Metodologia do trabalho científico: métodos e técnicas da pesquisa e do trabalho acadêmico*. (2ed.); Ed. Feevale.
- Pereira, R. A., Siqueira, L. S., & Romeiro, R. L. (2019). Cirurgia guiada em implantodontia. *Rev. Cien. Saúde*, 4(1), 34-42.
- Ricardo, L, Gustavo, L, Wilson, S, Fransisco Carlos, R, Carlo,s M, & Heloisa, M. (s.d.); Instalação de implantes utilizando a técnica tradicional vs a guiada: relato de caso. *e-Acadêmica*. 3(3), e4233328. DOI:10.52076/eacad-v3i3.328.
- Rodrigues, J. M. M. et al. (2019); Um novo conceito na obtenção do guia prototipado em Implantodontia - relato de caso. *Full Dent. Sci.*, 11(41), 28-36.
- Severino, A. J. (2018). *Metodologia do trabalho científico*. Ed. Cortez. F.
- Shitsuka, R. et al. (2014). *Matemática fundamental para tecnologia*. (2ed.). Editora Erica. (Este livro aborda a parte da estatística descritiva e as técnicas de amostragem).
- Thales, R, Camila, M, Gabriel, G, Felipe, J, Enrico Emanuel, P, Adriana A, et al. (s.d.). Exodontia, Implantação imediata e cirurgia guiada: *Relato de caso. Brazilian Journal of Implantology and Health Sciences* Volume5
- Yin, R. K. (2015). *O estudo de caso*. Bookman.