

Edema Tardio Intermitente Persistente (ETIP) após o uso de ácido hialurônico - desafios e abordagens clínica: Um relato de caso

Delayed Persistent Intermittent Edema (DPE) after hyaluronic acid use - challenges and clinical approaches: A case report

Edema Tardio Intermitente Persistente (ETIP) después del uso de ácido hialurônico - desafíos y abordajes clínicos: Un reporte de caso

Recebido: 02/12/2024 | Revisado: 08/12/2024 | Aceitado: 09/12/2024 | Publicado: 11/12/2024

Jose Rafael Fermín Ureña

ORCID: <https://orcid.org/0000-0003-4690-5895>
Universidade de São Paulo, Brasil
E-mail: josefermin@usp.br

Dennis Dinelly De Sousa

ORCID: <https://orcid.org/0000-0003-2711-0851>
Universidade de São Paulo, Brasil
E-mail: Dennisouza@usp.br

Italo De Lima Farias

ORCID: <https://orcid.org/0000-0003-4019-0884>
Universidade de São Paulo, Brasil
E-mail: italolima@usp.br

Eladio Antonio Castro Núñez

ORCID: <https://orcid.org/0009-0002-2719-9921>
Universidade de São Paulo, Brasil
E-mail: eladiocastro@usp.br

Leticia Liana Chihara

ORCID: <https://orcid.org/0000-0002-7804-6514>
Universidade de São Paulo, Brasil
E-mail: leticiachihara@gmail.com

Ximena Virginia Sotomayor Zela

ORCID: <https://orcid.org/0009-0002-0290-3310>
Faculdade do Centro Oeste Paulista, Brasil
E-mail: sotomayorzela@gmail.com

Eduardo Sant'Ana

ORCID: <https://orcid.org/0000-0001-5994-5453>
Universidade de São Paulo, Brasil
E-mail: esantana@usp.br

Resumo

O Ácido Hialurônico (AH) é muito utilizado no mundo da harmonização facial, seu uso requer alto conhecimento da anatomia e da técnica a ser utilizada no momento de sua aplicação, embora seja um material seguro, pode gerar complicações. Neste contexto, o objetivo do presente artigo é apresentar um relato de caso clínico de uma paciente de 29 anos de idade que desenvolveu Edema Persistente Intermitente Tardio (ETIP), que apresentou esse quadro um ano após realizar preenchimento labial com AH, desencadeado durante um episódio de gripe. O tratamento proposto foi sessões de dexametasona um glicocorticoide sintético com potente ação anti-inflamatória e fotobiomodulação, técnica que utiliza luz de baixa intensidade para estimular a regeneração tecidual. O tratamento mostrou-se eficaz, com resolução completa em sete dias e sem recidiva após um ano de acompanhamento. O artigo destaca a importância do diagnóstico preciso e manejo adequado de complicações tardias do AH, propondo estratégias terapêuticas eficazes que visam garantindo maior segurança e eficácia nos procedimentos estéticos.

Palavras-chave: Efeitos adversos; Preenchimentos dérmicos; Edema; Ácido hialurônico.

Abstract

Hyaluronic Acid (HA) is widely used in the world of facial harmonization, its use requires a high knowledge of the anatomy and the technique to be used when applying it, although it is a safe material, it can generate complications. In this context, this article's objective is to present a clinical case report of a 29-year-old patient who developed Delayed Persistent Intermittent Edema (DPE) and presented this condition one year after undergoing lip filling with HA, triggered during an episode of flu. The proposed treatment was sessions of dexamethasone, a synthetic glucocorticoid with powerful anti-inflammatory action, and photo biomodulation, a technique that uses low-intensity light to

stimulate tissue regeneration. The treatment proved effective, with complete resolution in seven days and no recurrence after one year of follow-up. The article highlights the importance of accurate diagnosis and adequate management of late HA complications, proposing effective therapeutic strategies to ensure greater safety and effectiveness in aesthetic procedures.

Keywords: Adverse effects; Dermal fillers; Edema; Hyaluronic acid.

Resumen

El Ácido Hialurónico (AH) es muy utilizado en el mundo de la armonización facial, su uso requiere de un alto conocimiento de la anatomía y de la técnica a utilizar al aplicarlo, aunque es un material seguro, puede generar complicaciones. En este contexto, el objetivo de este artículo es presentar el caso clínico de un paciente de 29 años que desarrolló Edema Persistente Intermitente Tardío (ETIP), quien presentó esta condición un año después de someterse a un relleno labial con HA, desencadenado durante un episodio de gripe. El tratamiento propuesto consistió en sesiones de dexametasona, un glucocorticoide sintético con potente acción antiinflamatoria, y fotobiomodulación, una técnica que utiliza luz de baja intensidad para estimular la regeneración de los tejidos. El tratamiento resultó eficaz, con resolución completa en siete días y sin recurrencia tras un año de seguimiento. El artículo destaca la importancia de un diagnóstico preciso y un manejo adecuado de las complicaciones tardías de la AH, proponiendo estrategias terapéuticas efectivas que tienen como objetivo garantizar una mayor seguridad y eficacia en los procedimientos estéticos.

Palabras clave: Efectos adversos; Rellenos dérmicos; Edema; Ácido hialurónico.

1. Introdução

A pele serve como proteção mecânica, microbiológica, fisiológica e no controle da temperatura corporal. Este imenso órgão se mantém numa constante renovação fortemente relacionada aos fatores intrínsecos e extrínsecos (Ruivo et al 2014). Durante o envelhecimento, os componentes da pele manifestam uma série de mudanças comprometendo a elasticidade, firmeza e hidratação (Carruthers & Carruthers, 2007).

Essas alterações não apenas transformam a aparência física, também influenciam na maneira como a idade é percebida socialmente, afetando a autoestima do indivíduo (Goldberg, 2010; Kar et al., 2018). Felizmente, a medicina estética tem evoluído muito, e hoje os preenchedores a base de AH, são uma solução eficaz e prática. Nos tratamentos para harmonização da face a suavizar linhas de expressão, mas também a devolver a estruturação da pele (Pereira & Elatra, 2020).

O uso de ácido hialurônico não está isento de complicações. O Edema Tardio Intermitente Persistente (ETIP) é uma complicação caracterizada pelo inchaço difuso. O ETIP pode se manifestar em média 30 dias após o procedimento, mas também pode surgir meses ou anos depois da aplicação do produto, dependendo de fatores como reações imunológicas, infecções cutâneas ou condições sistêmicas (Cavallieri et al., 2017; Santana & Rostey, 2020).

Pesquisas recentes, incluindo a análise conduzida por Trinh, McGuigan e Gupta (2022), sugerem interações complexas entre o (AH) e o sistema imunológico. Tais interações são particularmente evidentes em indivíduos geneticamente predispostos ou submetidos a procedimentos realizados com técnicas inadequadas. Uma avaliação cautelosa, é fundamental para garantir um tratamento correto a cada paciente, desta maneira se minimiza os possíveis riscos de complicações durante o uso do (AH) (Trinch et al., 2022; Hartmann et al., 2015).

A Terapia de Fotobiomodulação (TFBI) com laser de baixa intensidade é uma técnica que utiliza luz não ionizante nos espectros vermelho e infravermelho para tratar algumas condições da saúde. TFBI estimula as células do organismo, ativando os processos biológicos sem causar danos térmicos ou alguma toxicidade aos tecidos. Na prática clínica, ajuda a aliviar dores, acelera a cicatrização de feridas e controlar inflamações de maneira pouco invasiva e segura (Chiang et al., 2017; Hamblin et al., 2018).

2. Metodologia

Realizou-se uma pesquisa do tipo descritiva, de natureza qualitativa e do tipo estudo ou relato de caso (Estrela, 2018; Pereira et al., 2018; Gil, 2017; Yin, 2015; Toassi & Petry, 2021).

O estudo realizado seguir os princípios éticos contando com o Termo de Consentimento Livre e Esclarecido (TCLE) permitido a divulgação de informações e imagens para fins científicos, assinada pela paciente bem como aprovação em comitê de ética.

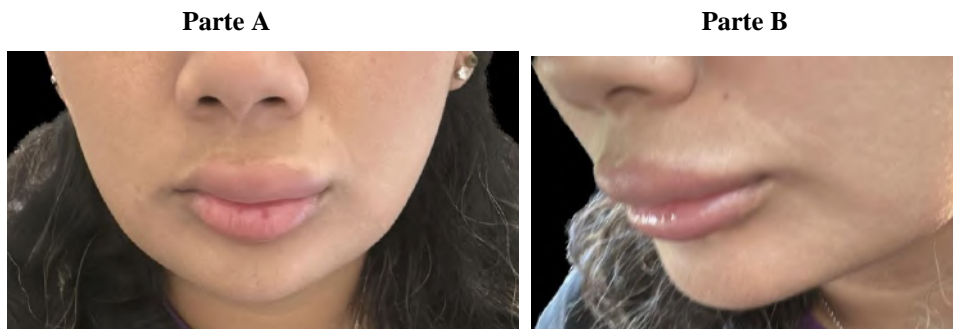
3. Relato de Caso

Este artigo tem como objetivo relatar, uma complicação tardia do uso de AH, que pode comprometer os resultados estéticos e a satisfatórios dos pacientes.

Paciente de 29 anos, do gênero feminino, sem histórico médico e sem alergias conhecidas, procurou-se atendimento do serviço Buco-maxilo-facial devido a uma assimetria e edema nos lábios. A paciente relatou sintomas gripais e negou uso de medicamentos, como inibidores da enzima conversora de angiotensina, nem ter tido contato recente com plantas, insetos, cosméticos ou sabonetes novos.

Durante a anamnese, revelou-se que havia sido realizado um preenchimento labial, por meio da aplicação de 1 ml de AH nos lábios em 2022. A paciente não soube informar a marca utilizada na aplicação. No exame intraoral, não foram identificados sinais de edema na língua nem parestesia ou, dificuldades na fala. No entanto, foi observado edema significativo e firme à palpação, doloroso e não flutuante no lábio superior e inferior um ano depois de ter realizado o preenchimento. (Figura 1).

Figura 1 – Imagem inicial do edema.

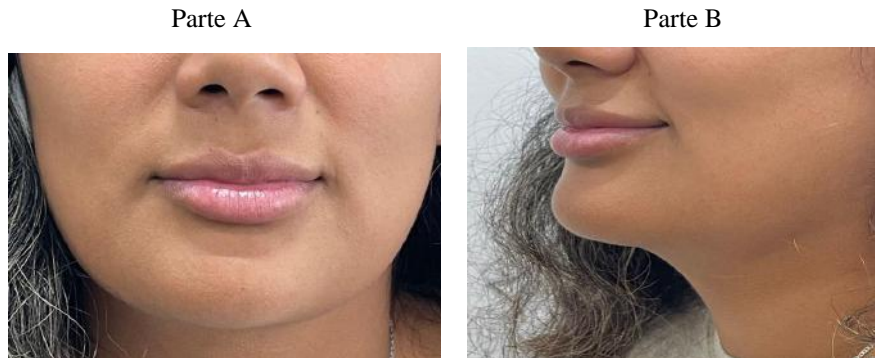

Fonte: Arquivo dos autores.

A Figura 1A (vista frontal) e 1B (vista lateral) no exame físico detalhado não revelou erupções cutâneas, outros sinais de reação alérgica ou qualquer indício de infecção.

O tratamento, consistiu-se em uso via oral dexametasona 4 mg, administrada uma vez ao dia, durante 3 dias e 3 sessões de fotobiomodulação durante 1 semana. Utilizou-se um aparelho de laser (Laser DUO MMOPTICS) com potência de 100 mw, comprimentos de onda de 660 nm (laser vermelho) e 808 nm (laser infravermelho). No tratamento para reduzir o edema e as dores relatados pela paciente, foi utilizado um laser (vermelho) de 660 nm com uma dosagem de 66,7 J/cm² (3 J por ponto) no vermelhão do lábio superior e inferior e nos linfonodos submandibulares, foi aplicado o laser de 808 nm com 33,3 J/cm² (3 J por ponto).

Figura 2 – Paciente após 7 dias de tratamento.



Fonte: Arquivo dos autores.

Figura 2A (vista frontal) e 2B (vista lateral). Após o tratamento com dexametasona e fotobiomodulação, a paciente apresentou melhoria completa dos sintomas em 7 dias. Não houve recidiva durante o acompanhamento de um ano, indicando a eficácia das estratégias terapêuticas.

4. Discussão

Este caso clínico destaca uma reação de ETIP ao uso de material de preenchimento à base de AH, configurando-se como uma complicação inflamatória pós-procedimento.

O AH é um componente que está presente na pele, nas articulações e cartilagens, desempenhando um papel essencial na estruturação e função dos tecidos. Por ser produto biocompatível e pela semelhança com o AH produzido pelo organismo humano, atualmente é amplamente utilizado nos procedimentos de harmonização facial. No entanto, apesar de ser um produto relativamente seguro, o AH não é isento de riscos. Quando injetado, pode levar a complicações adversas imediatas, como hematomas, obstruções vasculares, eritemas, assimetrias, sobrecorreções e necroses, Além das complicações tardias, como por exemplo o ETIP (Curi et al., 2015; Pereira et al., 2020).

O ETIP é uma reação inflamatória com um mecanismo ainda não totalmente esclarecido, caracterizada pela inflamação difusa, com aspecto rígido ao toque, vermelhado e ausência de flutuação, afetando as áreas tratadas com o preenchimento (Cavallieri et al., 2017), alguns estudos recentes sugerem a interação imunológica, vacinas e características do produto utilizado (Alijotas-Reig et al., 2021; Munavalli et al., 2022; Bachour et al., 2021).

Para um melhor controle da inflamação, o uso de corticosteroides e nos casos de comprometimento vascular a administração de hialuronidase pode ser necessária para degradar o AH e aliviar os sintomas (Munavalli et al., 2022). Outra alternativa eficaz e não invasiva para o tratamento do ETIP é a terapia de fotobiomodulação (TFBI) com laser de baixa potência. Essa técnica destaca-se pela alta eficiência e segurança clínica, sendo uma opção relevante no tratamento das complicações relacionadas ao uso de preenchimentos dérmicos (Melo et al., 2024).

5. Conclusão

A terapia para o Edema Tardio Intermitente persistente (ETIP) tem sido realizada por meio do uso de anti-inflamatórios não esteroides, antibióticos, corticoides tópicos e sistêmicos, além de injeções com hialuronidase. Os tratamentos deveriam ser personalizados, considerando as particularidades de cada caso, para minimizar os riscos, levando sempre em conta os fatores desencadeantes da inflamação para otimizar os resultados do tratamento.

Referências

- Alijotas-Reig, J., Fernández-Figueras, M. T., & Puig, L. (2013). Inflammatory, immune-mediated adverse reactions related to soft tissue dermal fillers. *Semin Arthritis Rheum*, 43(2), 241-58.
- Bachour, Y., Kadouch, J. A., & Niessen, F. B. (2021). The aetiopathogenesis of late inflammatory reactions (LIRs) after soft tissue filler use: A systematic review of the literature. *Aesthetic Plastic Surgery*, 45, 1748-1759.
- Carruthers, A., & Carruthers, J. (2007). Hyaluronic acid gel in skin rejuvenation. *Journal of Cosmetic and Laser Therapy*, 9(2), 97-99.
- Cavallieri, F. A., de Almeida Balassiano, L. K., de Bastos, J. T., da Fontoura, G. H. M., & de Almeida, A. T. (2017). Edema tardio intermitente e persistente (ETIP): Reação adversa tardia ao preenchedor de ácido hialurônico. *Surgical & Cosmetic Dermatology*, 9(3), 218-222.
- Chiang, Y. Z., Pierone, G., & Al-Niaimi, F. (2017). Dermal fillers: Pathophysiology, prevention, and treatment of complications. *Journal of the European Academy of Dermatology and Venereology*, 31, 405-413.
- Curi, M. M., Cardoso, C. L., Curra, C., et al. (2015). Late-onset adverse reactions related to hyaluronic acid dermal filler for aesthetic soft tissue augmentation. *Journal of Craniofacial Surgery*, 26, 782-784.
- De Melo, M. D. G. B., Azevedo, L. H., Ruiz, L. F. N., Lobo, M. M., & de Freitas, P. M. (2024). Photobiomodulation therapy in the management of late complications after facial filling. *Cureus*, 16(5), e59513.
- Estrela, C. (2018). *Metodologia Científica: Ciência, Ensino, Pesquisa*. Editora Artes Médicas.
- Gil, A. C. (2017). *Como elaborar projetos de pesquisa*. (6.ed.). Editora Atlas.
- Goldberg, D. J. (2010). *Advanced techniques in dermatologic surgery*. Editora Springer.
- Hamblin, M. R. (2018). Mechanisms and mitochondrial redox signaling in photobiomodulation. *Photochemistry and Photobiology*, 94, 199-212.
- Kar, M., Muluk, N. B., Bafaqeh, S. A., & Cingi, C. (2018). Is it possible to define ideal lips? *Acta Otorhinolaryngologica Italica*, 38(1), 67-72.
- Lowe, N. J. (2005). *Minimally invasive aesthetic procedures: A practical guide*. Editora CRC Press.
- Munavalli, G. G., Guthridge, R., Knutsen-Larson, S., et al. (2022). COVID-19/SARS-CoV-2 virus spike protein-related delayed inflammatory reaction to hyaluronic acid dermal fillers: A challenging clinical conundrum in diagnosis and treatment. *Archives of Dermatological Research*, 314, 1-15.
- Pereira, J. M. C., & Elatra, M. A. (2020). Harmonização orofacial: Ácido hialurônico e possíveis complicações. Universidade de Taubaté.
- Pereira A. S. et al. (2018). *Metodologia da pesquisa científica*. [free e-book]. Editora UAB/NTE/UFSM.
- Ruivo, A. P. (2014). *Envelhecimento cutâneo: Fatores influentes, ingredientes ativos e estratégias de veiculação*. Universidade Fernando Pessoa. Porto.
- Santana, I. N. G., & Rostey, R. R. L. (2020). Relato de caso: Edema tardio intermitente e persistente (ETIP) de implante de ácido hialurônico desencadeado pela Covid-19. *Surgical & Cosmetic Dermatology*, 12(4), 373-375.
- Toassi, R. F. C. & Petry, P. C. (2021). *Metodologia científica aplicada à área da Saúde*. (2.ed.). Editora da UFRGS.
- Trinh, T., McGuigan, M., & Gupta, A. (2022). Advances in understanding the immunological mechanisms underlying complications from dermal fillers. *Clinical and Experimental Dermatology*, 47(11), 1878-1885.
- Yin, R. K. (2015). *O estudo de caso*. Editora Bookman.