

**Síndrome de Kartagener: aspectos limitantes à motilidade espermática e a aplicabilidade da fertilização assistida**

**Kartagener syndrome: limiting aspects to sperm motility and the applicability of assisted fertilization**

**Síndrome de Kartagener: aspectos que limitan la motilidad de los espermatozoides y la aplicabilidad de la fertilización asistida**

Recebido: 06/08/2020 | Revisado: 14/08/2020 | Aceito: 18/08/2020 | Publicado: 22/08/2020

**Arissa Stéphane Alves de Medeiros**

ORCID: <https://orcid.org/0000-0002-7022-3758>

Universidade Potiguar, Brasil

E-mail: [arissamedeiros@gmail.com](mailto:arissamedeiros@gmail.com)

**Pedro Ivo Raimundo da Silva**

ORCID: <https://orcid.org/0000-0003-4360-910X>

Universidade Potiguar, Brasil

E-mail: [pedroivoraimundodasilva@gmail.com](mailto:pedroivoraimundodasilva@gmail.com)

**Rodrigo Tenório Padilha**

ORCID: <https://orcid.org/0000-0001-8737-976X>

Rodrigo Tenório Padilha Limitada, Brasil

E-mail: [rodrigopadilhavet@yahoo.com.br](mailto:rodrigopadilhavet@yahoo.com.br)

**Deborah de Melo Magalhães Padilha**

ORCID: <https://orcid.org/0000-0002-6428-8627>

Universidade Potiguar, Brasil

E-mail: [dmmvet@hotmail.com](mailto:dmmvet@hotmail.com)

**Resumo**

Tendo em vista a relevância da Síndrome de Kartagener (SK) para saúde masculina e a pouca quantidade de informações sobre essa síndrome, este artigo de revisão objetiva esclarecer como ocorre a SK, sua relação com a infertilidade masculina e mostrar alternativas na reprodução assistida que ajudem os indivíduos inférteis. Para tanto, no presente artigo foi realizada uma revisão integrativa, na qual foram empregados um total de 56 artigos científicos, nos idiomas inglês, espanhol e português. A SK é uma condição genética autossômica recessiva caracterizada por problemas a nível celular, pela qual os microtúbulos

do citoesqueleto de flagelos e células ciliares exibem anomalias que resultam em imotilidade dessas organelas. As consequências dessa anomalia são a presença de infecções respiratórias, desde a infância, a e infertilidade masculina com presença de astenozoospermia. Para contornar esse problema, as técnicas de reprodução assistida têm se mostrado bastante eficazes em contribuir com a fertilidade dos indivíduos acometidos pela SK. Diante das biotecnologias reprodutivas existentes, a Injeção Intracitoplasmática de Espermatozoides (ICSI) é hoje a melhor alternativa para os homens com fatores graves de astenozoospermia devido a SK. Contudo, na maioria das vezes, as origens de infertilidade em homens acometidos pela SK não são sistematicamente investigadas pelos profissionais da saúde. Diante disso, conclui-se que é de extrema importância um maior embasamento teórico e estudos genéticos da SK, a fim de aumentar as chances de um diagnóstico precoce de infertilidade nos homens.

**Palavras-chave:** Dineína; Inviabilidade ciliar; Ciliopatia; Infertilidade masculina; Reprodução assistida.

### **Abstract**

In view of the relevance of Kartagener Syndrome (KS) for male health and the few information about this syndrome, the current paper review aims to clarify how KS is related with male infertility, and show alternatives in assisted reproduction that help infertile individuals. Thus, in this article an integrative review was carried out, and a total of 56 scientific articles were used as a reference, in English, Spanish and Portuguese. The KS is an autosomal recessive genetic condition characterized by problems at the cellular level, whereby the microtubules of the flagellum cytoskeleton and hair cell exhibit anomalies that result in the immotility of these organelles. The consequence of these anomalies is the presence of respiratory infections, since childhood, and male infertility with the presence of asthenozoospermia. To overcome this problem, assisted reproduction techniques have been shown to be very effective in contributing to the fertility of the individuals affected with KS. In view of the existing reproductive biotechnologies, Intracytoplasmic Sperm Injection (ICSI) is today the best alternative for men with severe asthenozoospermia factors due to KS. However, in most cases, the origins of infertility in men with KS are not systematically investigated by health professionals. In conclusion, a greater theoretical background and genetic studies of KS are needed in order to increase the chances of an early diagnosis of infertility in men.

**Keywords:** Dinein; Ciliary unfeasibility; Ciliopathy; Male infertility; Assisted reproduction.

## Resumen

En vista de la relevancia del Síndrome de Kartagener (SK) para la salud masculina y la pequeña cantidad de información sobre el síndrome, esta revisión tiene como objetivo aclarar cómo ocurre el SK, su relación con la infertilidad masculina y mostrar alternativas en la reproducción asistida que ayuden a las personas infértiles. Por lo tanto, en este artículo se realizó una revisión integradora, en la que se utilizaron un total de 56 artículos científicos, en inglés, español y portugués. El SK es una condición genética autosómica recesiva caracterizada por problemas a nivel celular, por lo que los microtúbulos del citoesqueleto del flagelo y las células ciliadas exhiben anomalías que resultan en la inmotilidad de estos orgánulos. Las consecuencias de esta anomalía son la presencia de infecciones respiratorias, desde la infancia, y la infertilidad masculina con la presencia de astenozoospermia. Para superar este problema, se ha demostrado que las técnicas de reproducción asistida son muy efectivas para contribuir a la fertilidad de las personas afectadas por SK. En vista de las biotecnologías reproductivas existentes, la inyección intracitoplasmática de espermatozoides (ICSI) es hoy la mejor alternativa para hombres con astenozoospermia severa debido a SK. Sin embargo, en la mayoría de los casos, los profesionales de la salud no investigan sistemáticamente los orígenes de la infertilidad en los hombres con SK. Por tanto, se concluye que una mayor base teórica y estudios genéticos del SK es de suma importancia, con el fin de aumentar las posibilidades de un diagnóstico temprano de infertilidad en los hombres.

**Palabras clave:** Dineína; Inviabilidad ciliar; Ciliopatía; Infertilidad masculina; Reproducción asistida.

## 1. Introdução

Em 1933, Manes Kartagener, após a observação clínica de patologias comuns entre seus pacientes, caracterizou uma tríade composta por bronquiectasia, pansinusite crônica e *situs inversus*, a qual ficou conhecida como Síndrome de Kartagener. Posteriormente, Afzelius, ao identificar nesta síndrome anomalias nas estruturas de células ciliadas, proporcionou uma maior compreensão sobre as consequências presentes nesse distúrbio (Pennekamp, Menchen, Dworniczak, & Hamada, 2015). Tais estudos foram importantes para denotar a SK como uma variação genética autossômica recessiva rara, descrita pela combinação entre a Discinesia Ciliar Primária (DCP) e a referida tríade (Liu, Huang, & Liu, 2020). As complicações causadas por essa síndrome geralmente acontecem devido às

anormalidades na proteína motora, conhecida por dineína, situada nos microtúbulos celulares axonemais (Crespo et al., 2019).

Sabendo que a dineína é responsável pelo deslocamento retrógrado de cargas, como mRNAs e organelas, além da movimentação dos cílios e flagelos (Carter, Diamant, & Urnavinicius, 2016), seu defeito acarretará imobilidade de tais estruturas. Sendo assim, órgãos que necessitam do mecanismo ciliar acabam sofrendo de eventuais infecções, haja vista que seu funcionamento é imprescindível para diminuir a entrada de partículas e microrganismos (Gunes et al., 2018). Dessa forma, no espermatozoide, terá o comprometimento do axonema, estrutura do flagelo constituída de microtúbulos e encarregada pela cinesia do gameta, prejudicando a motilidade e tornando estéril o indivíduo que possui a condição. Nesse contexto, o auxílio da Injeção Intracitoplasmática de Espermatozoides (ICSI) tem sido uma alternativa para os indivíduos com a SK, a fim de contribuir na sua fertilização (Ozkavukcu, Celik-Ozenci, Konuk, & Atabekoglu, 2018).

Apesar da SK ser estudada em seus sintomas mais abrangentes e que mais comprometem a saúde de quem a possui, como os problemas respiratórios, ainda se torna pouco explorada quando a consequência é a limitação da motilidade espermática. Além disso, é de extrema importância saber como a ICSI poderia auxiliar os indivíduos acometidos pela SK. Diante dessa problemática, o presente artigo objetivou esclarecer a fisiopatologia da Síndrome de Kartagener, sua relação com a infertilidade masculina e apresentar as possibilidades de fertilização em indivíduos acometidos, a partir das técnicas de reprodução assistida.

## **2. Metodologia**

O presente artigo trata-se de uma revisão integrativa de natureza qualitativa. A revisão integrativa consiste em um método criterioso que produz os resultados adquiridos na pesquisa de um determinado tema, de forma sistemática, ordenada e abrangente, e oferece informações mais amplas sobre um assunto (Ercole, Melo & Alcoforado, 2014). O método qualitativo, por sua vez, permite contato direto com o objeto de estudo e busca entender, descrever e interpretar os fatos obtidos na pesquisa (Proetti, 2017).

Neste estudo foram empregados um total de 56 artigos científicos, datados de 2009 a 2020. Para a procura dos artigos, foram utilizados os seguintes descritores: *Kartagener Syndrome*, *infertility*, *Primary Ciliary Dyskinesia* e *Motile Cilia*. Como critérios de inclusão, foram utilizados artigos experimentais, relatos de casos e revisões de literatura na língua

portuguesa, inglesa e espanhola, dispondo de PubMed, ScieLo e Biblioteca Virtual em Saúde como banco de dados. Além disso, os critérios de exclusão foram desconsiderados capítulos de livros, editoriais, bem como outros formatos de textos que não passaram por processo rigoroso de avaliação.

### 3. Resultados e Discussão

#### 3.1. Compreendendo a Síndrome de Kartagener

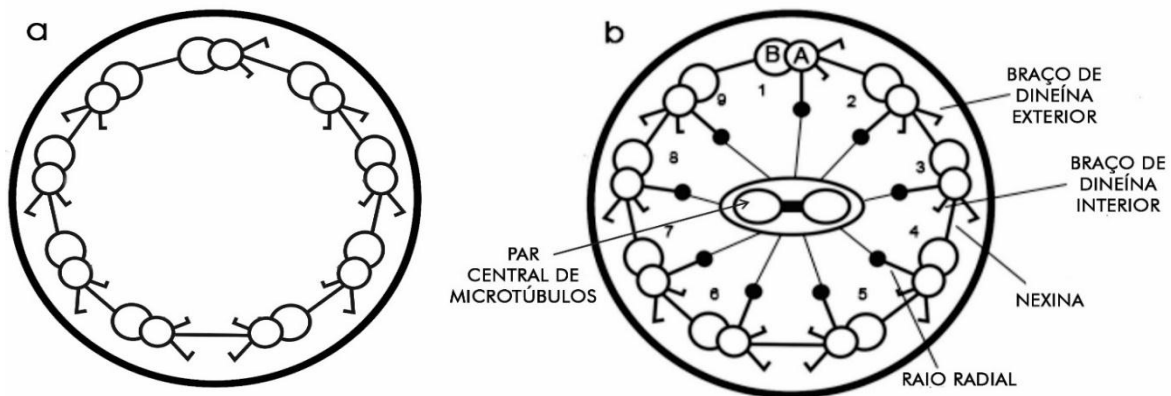
Os primeiros relatórios sobre a Síndrome de Kartagener (SK) foram feitos por Siewert em 1904, seguido pelo médico polonês Manes Kartagener, o qual estabeleceu a tríade bronquiectasia, pansinusite crônica e *situs inversus totalis* da SK (Mishra, Kant, Kumar, Jaiswal, & Verma, 2012). Naquela época, ainda não se sabia a correlação das três patologias e o porquê elas ocorriam no mesmo indivíduo. Anos depois, as análises de Björn Afzelius contribuíram para melhor compreender como sucedem as alterações da SK, provando que problemas na estrutura intrínseca aos cílios são responsáveis por causar a síndrome, resultado da combinação da DCP e a tríade de Kartagener (Pennekamp et al., 2015).

Os cílios são organelas encontradas na superfície celular. Sua estrutura interna compreende o axonema, que possui um papel estrutural e de geração da motilidade ciliar. O axonema é composto por 9 dupletos de microtúbulos periféricos agrupados em formato circular, ligados por uma ponte elástica conhecida por nexina, podendo ou não haver mais um par de microtúbulo central (Gentile & Iomini, 2015). O raio radial conecta as duplas externas com a dupla central, evitando uma intensa flexão ciliar (Sha, Ding, & Li, 2014). Os microtúbulos são formados por monômeros A e B de tubulina dispostas em fileiras, chamadas protofilamentos (Ishikawa, 2017). Na tubulina A existem projeções interna e externa de dineína, proteína motora encarregada pela moção dos cílios, conforme visto na figura 1. O movimento dessa proteína, acionada pela molécula de Adenosina Trifosfato (ATP), principal forma de energia química, leva a tubulina A a deslizar em direção a tubulina B vizinha, criando uma curvatura que provoca os batimentos ciliares (King, 2016)

Os arranjos de microtúbulos normalmente possuem padrão 9+0 ou 9+2, isto é, 9 pares de microtúbulos externos com 2 ou nenhum par central, podendo ser classificados como cílios móveis e não móveis. Os cílios móveis de padrão 9+0 se localizam na placa notocordal do embrião (Mitchison & Valente, 2016). Os móveis com padrão 9+2 situam-se nas vias aéreas,

seios paranasais, orelha média, colo uterino, tuba uterina e epêndima (Lucas et al., 2014). Já os cílios não móveis, têm função sensorial e de transporte (Ishikawa, 2017).

**Figura 1** - Arquitetura do axonema dos cílios e flagelos. Na imagem é possível observar os dupletos de tubulinas periféricas e a dupla central. a) padrão ciliar 9+0 dos microtúbulos, isto é, uma estrutura sem raios radiais e sem par central de microtúbulos. b) padrão ciliar 9+2, com a presença dos 9 pares de microtúbulos periféricos, sendo ligados pela nexina, além do par de microtúbulos central. Os raios radiais conectam as tubulinas externas ao par central. Cada tubulina A possui dois braços de dineínas, sendo elas o braço de dineína interior e exterior. Cada tubulina B possui um braço de dineína exterior.



Fonte: Autoria própria.

Afzelius observou que pacientes com SK tinham morfologia anormal dos cílios, ausência de batimento ciliar e problemas na proteína motora (Gunes et al., 2018). O déficit de dineína, comumente na SK, causa anomalias estruturais nos microtúbulos, sendo mais comum a irregularidade nos braços de dineína, pela qual ocorre a ausência parcial ou completa nos Braços de Dineína Exterior (BDE) ou Braços de Dineína Interior (BDI). Além disso, podem acontecer alterações no número de microtúbulos periféricos e central, resultando em arranjos 8 + 3, 8 + 2, 8 + 1 ou 7 + 2 (Sha et al., 2014).

Como consequência dessas anomalias, os cílios não funcionam normalmente e, dessa forma, o sistema de transporte mucociliar é prejudicado, causando estase de muco e inibindo a função de minimizar a entrada de microrganismos e partículas para dentro dos órgãos (Rubbo & Lucas, 2017). A estase do muco no trato respiratório de indivíduos com SK resulta no desenvolvimento de inflamação, lesão tecidual, bronquiectasia e pansinusite (McCormick et al., 2019; Ciancio et al., 2015). A ocorrência de infecções nas vias aéreas superiores e

inferiores se tornam frequentes, causando problemas respiratórios desde a infância. Publicações recentes mostram que adultos com problemas ciliares geralmente possuem infecções pulmonares crônicas por *Pseudomonas spp.* (Goutaki et al., 2016). Ademais, otite média com perda auditiva, infertilidade masculina e subfertilidade em mulheres também são achados na SK (Olm, Caldini, & Mauad, 2015).

O *situs inversus totalis* (SIT), situação em que os órgãos se encontram do lado oposto de sua topografia original e designado quando há a dextrocardia, condição pela qual o coração está virado para o lado direito do corpo, geralmente ocorre em quem possui a SK (Souza Junior, Silva, & Martins, 2011). Durante a gastrulação, cada célula da placa notocordal do embrião dispõe de um único cílio de arranjo 9+0 (monocílio) (Olm et al., 2015). Observações em embriões de camundongos mostraram que o monocílio possui movimento e gera um fluxo para a esquerda do fluido extraembrionário, chamado fluxo nodal. Tal fluxo é responsável por rotacionar as vísceras para sua posição correta, defeitos nesse sistema podem causar o SIT (Liu et al., 2020; Odate, Takeda, Narita, & Kawahara, 2015).

Para o diagnóstico da SK, investigações minuciosas e exigentes são necessárias. Essas investigações muitas vezes não estão disponíveis em centros especializados (Lucas & Leigh, 2014). É preciso que o paciente apresente certos fenótipos, como o desconforto respiratório em recém-nascidos, defeitos de lateralidade (*situs inversus*), congestão nasal crônica, tosse produtiva, infecções recorrentes do trato respiratório inferior, bronquiectasia, otite média crônica com efusão maior de 6 meses, pansinusite crônica, infertilidade masculina e, principalmente, a história de discinesia ciliar em um familiar próximo (Leigh et al., 2009).

Posto a isso, alguns exames são imprescindíveis para um melhor diagnóstico de SK, tal como a triagem feita através de teste de sacarina e da medida de Óxido Nitroso (NO) nasal inalado, de maneira que busque medir os níveis de NO absorvido. Pacientes com SK apresentam um resultado extremamente baixo para estes testes (Leigh et al., 2013). Exames complementares como a microscopia eletrônica de transmissão (MET), para a análise detalhada da ultraestrutura ciliar, são necessários, permitindo um melhor diagnóstico (Shoemark, Dixon, Corrin, & Dewar, 2011).

A MET, no entanto, possui limitações, uma vez que há a possibilidade de ocorrer dificuldade na fixação das células ciliadas e dano ciliar secundário devido às infecções recorrentes. Além disso, em função da heterogeneidade genética da síndrome, a ultraestrutura normal dos cílios não descarta a presença de SK, assim, são necessários testes adicionais, como o diagnóstico genético, o qual possibilita identificar mutações nos genes codificadores de proteínas e estrutura ciliar, proporcionando resultados eficazes (Leigh, O'callaghan, &

Knowles, 2011). Testes complementares também podem ser realizados, como a marcação por imunofluorescência de proteínas ciliares (Shoemark et al., 2017), a avaliação *in vivo* da depuração mucociliar do aerossol radiomarcado (Vali et al., 2019) e a investigação por imagem, através de radiografia e tomografia computadorizada (TC) de tórax e seio paranasal (Liu et al., 2020).

É estimada uma incidência de 1/16.000 de indivíduos no mundo com DCP, contudo, acredita-se que o valor predominante atualmente é muito subestimado, haja vista os poucos casos relatados, já que muitas das vezes a ciliopatia passa despercebida pelos médicos, culminando em diagnósticos errados. Aproximadamente 50% dos pacientes com DCP possuem arranjo espelhado de seus órgãos internos (*situs inversus*), resultando SK (Ciancio et al., 2015).

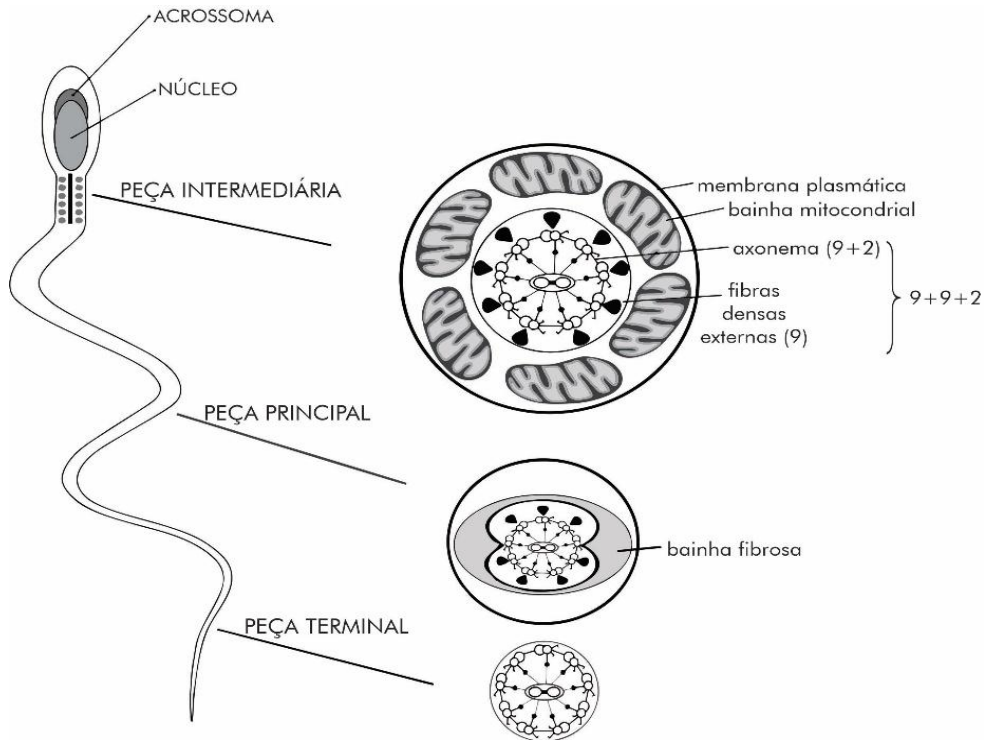
### 3.2. Síndrome de Kartagener x Infertilidade Masculina

A organização do espermatozoide é dividida em dois segmentos: a cabeça e a cauda. Na cabeça, estão o núcleo e o acrossoma, enquanto a cauda é composta pela peça de conexão, intermediária, principal e terminal (Mortimer, 2018). A peça de conexão possui o corpo basal e liga a cabeça ao flagelo. A peça intermediária se localiza na porção anterior, onde estão presentes a Bainha Mitocondrial (BM) e as 9 Fibras Densas Externas (FDE) que contornam o axonema. As FDE impõem a redução da flexão axonemal. Na peça principal, situada no meio do flagelo, duas FDE são substituídas por colunas de Bainha Fibrosa (BF), importante para o suporte rígido do movimento do gameta (Zhao et al., 2017). No que se refere à porção posterior da cauda, é também conhecida por peça terminal ou final e possui apenas o axonema, circundado pela membrana plasmática, demonstrada na Figura 2 (Mortimer, 2018).

O axonema ou complexo de filamentos axiais possui 50µm de comprimento, análoga à arquitetura interior dos cílios das células epiteliais ciliadas (Linck, Chemes, & Albertini, 2016). A estrutura axonemal começa a partir da última porção dos centríolos no núcleo e se estende por toda a cauda espermática, sendo circundado pelas FDE na peça intermediária e pela BF na peça principal. Todo esse arranjo é necessário para estabilizar o axonema e propiciar sustentação ao movimento do flagelo (Lehti & Sironen, 2017). A presença das 9 FDE, em formato de gota, nas quais rodeiam o complexo de filamentos axiais, cria um padrão “9+9+2”, como mostra a Figura 2 (Mortimer, 2018).



**Figura 2** - Morfologia do espermatozoide. É possível observar as três divisões do flagelo: peça intermediária, principal e terminal. Em cada uma dessas peças há a presença do axonema e estruturas adicionais que não são encontradas nos cílios, como a BM e FDE. Na peça intermediária, a estrutura axonemal é circundada pelas FDE e a BM. A peça principal é também envolta pela BF. Por fim, a peça terminal possui apenas o axonema.



Fonte: Autorial própria.

Os braços de dineína interior e exterior, conectadas às duplas de microtúbulos, são adenosinatrifosfatases (ATPase) que transformam energia química (ATP) em força mecânica, gerando um batimento em chicote característico do gameta masculino (Whitfield et al., 2019). Além disso, as dineínas possuem cadeias pesadas, intermediárias e leves que são codificadas por diferentes genes (Kobayashi & Takeda, 2012). Apesar da semelhança da estrutura axonemal dos cílios e flagelos, estudos sugerem que existem diferenças suficientes de genes e proteínas entre ambas. Isso é notório uma vez que nem todas as mutações genéticas da ciliopatia acarretam infertilidade masculina (Sironen, Shoemark, Patel, Loebinger, & Mitchison, 2019).

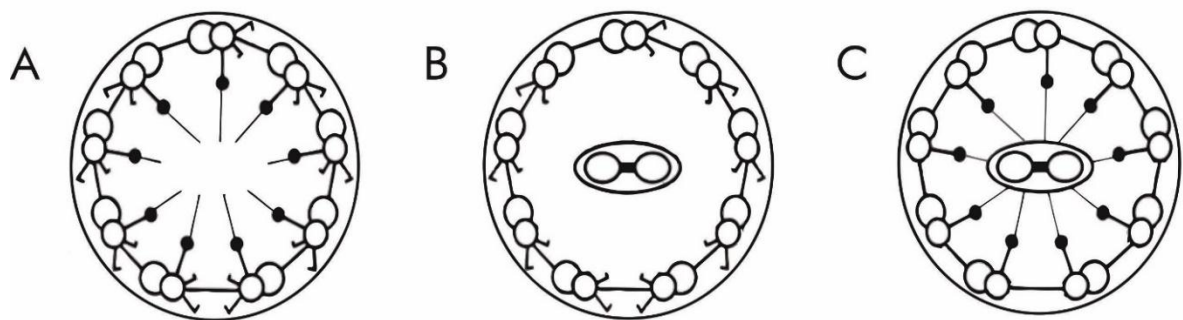
A fecundação ocorre na ampola da tuba uterina, e para isso acontecer, o gameta masculino precisa se movimentar até o local. Dessa forma, a morfologia e motilidade espermática são essenciais para um indivíduo ser dito fértil. Problemas na qualidade do espermatozoide podem impossibilitar a reprodução (García-Vázquez, Gadea, Matás, & Holt,

2016). A Organização Mundial de Saúde define a infertilidade como a incapacidade de um casal engravidar após pelo menos 12 meses de relações sexuais desprotegidas. Uma variedade de fatores etiológicos pode ocasionar a infertilidade masculina. Problemas de fertilidade decorrentes de defeitos na estrutura axonemal do espermatozoide são bastante comuns em homens acometidos pela SK. Entretanto, a infertilidade não é muito bem investigada nesses indivíduos, passando despercebido na maioria dos casos (Lehti & Sironen, 2017).

Nas análises de Afzelius, a partir de amostra seminal de dois irmãos com SK que não eram gêmeos, foi observado que a morfologia do espermatozoide estava dentro dos parâmetros normais, no entanto, a cauda se apresentava imóvel. A observação em microscopia eletrônica possibilitou a visualização interior da falta dos braços de dineína (Gunes et al., 2018). Os braços de dineína desempenham um papel importante na movimentação do espermatozoide, assim, defeitos nessa proteína resultam em flagelos inertes (Linck et al., 2016).

A característica mais comum da SK é a ausência parcial ou completa de braços de dineína, em 70% dos casos (Whitfield et al., 2019), todavia, outros problemas podem estar presentes. Diminuição do raio radial e anormalidades que acarretam desvio de microtúbulos centrais, ausência total ou incompleta dos pares centrais e anomalias no número de microtúbulos periféricos são resultados de diferentes mutações genéticas que impedem o movimento do flagelo (Sha et al., 2014), representada na Figura 3.

**Figura 3** - Defeitos axonemais recorrentes na SK. A) ausência de par de microtúbulo central, B) ausência de raios radiais e C) ausência dos braços de dineína exterior e interior.



Fonte: Autoria própria.

Os indivíduos inférteis devido a SK apresentam astenozoospermia total ou parcial, caracterizado por ausência ou redução dos espermatozoides móveis (Whitfield et al., 2019). Oligozoospermia, diminuição na quantidade de espermatozoides, e azoospermia, ausência de espermatozoides no sêmen, também são notificadas em relatos de casos, porém são mais

raros, como é visto em Mishra et al. (2012). Anteriormente, os autores propunham que a azoospermia em indivíduos com SK era resultado de problemas ciliares nos ductos deferentes. No entanto, estudos sugerem que a ausência completa de espermatozoides em indivíduos acometidos pela SK pode ser resultante de uma função ciliar prejudicada nos ductos eferentes do testículo humano, criando um bloqueio que impede a passagem do gameta masculino ao epidídimo. Pesquisas atuais comprovam a ausência de cílios no ducto deferente, com presença de células ciliadas apenas nos ductos eferentes (Yuan et al., 2019).

As diferentes características clínicas indicam que a síndrome é bastante heterogênea (Pereira et al., 2019). Diversas estruturas e proteínas reguladoras estão presentes nos flagelos. O axonema é composto por mais de 130 polipeptídios (Sha et al., 2014). Conseqüentemente, mutações em qualquer dos genes codificadores dessas proteínas podem resultar em anomalias que inviabilizam a motilidade espermática. Ademais, evidências encontradas na *Drosophila* apontam que a divergência na forma de movimentação entre cílios e flagelo espermático pode exigir tipos específicos de dineínas para cada organela (Zur Lage, Newton, & Jarman, 2019). Isso explica o porquê os indivíduos acometidos pela SK nem sempre são acompanhados de astenozoospermia (Ben-Khelifa et al., 2014).

Diante dessa perspectiva, foi visto que genes codificadores de dineína que se expressam no testículo, sem expressão em outros órgãos, quando mutados, podem causar infertilidade masculina, mas não ocasionam problema ciliar (Sironen et al., 2019). Segundo Ben-Khelifa et al. (2014), as mutações genéticas da SK além de causar a infertilidade, sempre vêm acompanhadas das outras manifestações clínicas da síndrome. No entanto, quando os defeitos axonemais provocam exclusivamente astenozoospermia sem nenhum outro sintoma ligado à SK, são chamados de Anormalidades Morfológicas Múltiplas do Flagelo (AMMF). Mutação no gene codificador de BDI, DNAH1 (*Dynein Axonemal Heavy Chain 1*), foi o primeiro a causar infertilidade masculina sem outros sinais geralmente vistos na SK. Esse acontecimento fortaleceu a hipótese de que a AMMF pode ser uma variação de fenótipo das formas clássicas de SK, com manifestações que se diversificam de homens inférteis com sintomas da síndrome a indivíduos com AMMF sem ou com baixa expressão das manifestações clínicas da SK (Coutton, Escoffier, Martinez, Arnoult, & Ray, 2015).

### **3.3. Condição genética em homens inférteis acometidos pela SK**

Estudos em *Chlamydomonas reinhardtii*, uma alga unicelular com estrutura axonemal similar aos cílios respiratórios humano e cauda espermática, foram essenciais para melhor

entender as mutações que afetam os cílios e flagelos (Inaba & Mizuno, 2016). Foram estudados, até o momento, cerca de 40 genes, que ao sofrerem mutações ocasionam a SK. Aproximadamente 70% dos indivíduos acometidos possuem alterações em genes já conhecidos, no entanto, ainda são necessários mais estudos sobre suas consequências na fertilidade masculina (Sironen et al., 2019). Uma pesquisa recente avaliou as variações genéticas em homens com SK e DCP e os relacionou com a infertilidade. Este estudo mostrou que pessoas com SK com defeitos de BDI associado a disfunção microtubular ou déficit de braços de dineína interna e externa são mais propensos à infertilidade. Tais anomalias acontecem nos genes CCDC39, CCDC40, DNAAF1 e LRRC6 (Vanaken et al, 2017).

Mutações bialélicas em CCDC39 ou CCDC40 causam redução ou ausência de BDI associada à desorganização axonemal, resultando em má localização dos microtúbulos periféricos, aumento do número (9+4), perda (9+0) ou posição incorreta dos pares centrais (9+2) e defeitos nos raios radiais (Antony et al, 2013). Pacientes com mutações em um desses genes são fenotipicamente idênticos em relação à estrutura e função axonemal (Blanchon et al, 2015).

Com a realização de varredura do genoma a partir de polimorfismo de nucleotídeo único (SNP, do inglês *Single Nucleotide Polymorphism*) em famílias consanguíneas, foi observado que o gene DNAAF1 (LRRC50) pode ocasionar defeitos de BDI e BDE. Nesse estudo, o paciente afetado apresentou mutações de perda de função, provocando a parada prematura de tradução. Perda de função recessiva, mutações pontuais e deleções no DNAAF1 acarretam SK com infertilidade. (Loges et al., 2009).

O LRRC6 (*Leucine Rich Repeat Containing 6*) é uma repetição rica em leucina, localizada no cromossomo 8q24.22. É expresso principalmente nos testículos, células epiteliais respiratórias e nodais embrionárias, desempenhando papel na montagem nos braços de dineína. A perda da função ou a diminuição da expressão de LRRC6 prejudica a formação dos braços de dineína, afetando a moção ciliar (Liu & Luo, 2018).

Ainda não se sabe a quantidade correta de genes que mutados podem ocasionar infertilidade em indivíduos com SK. Variações em diversos outros genes já foram relatados em casos de homens inférteis devido às consequências dessa síndrome, como o DNAH5, DNAI1 e DNAI2, porém, estudos ainda são necessários (Ji, Li, Sha, & Ding, 2017). O fenótipo de infertilidade masculina precisa ser sistematicamente explorado e casos mais detalhados são importantes para um maior entendimento sobre essa fisiopatologia.

### **3.4. Uso das técnicas de reprodução assistida para auxílio de indivíduos acometidos pela SK**

Com o desenvolvimento das técnicas de reprodução assistida (TRA), a infertilidade não configura mais um entrave para os casais com fertilidade comprometida. Dentre as TRA merece destaque a Fertilização *in vitro* (FIV), por meio da injeção intracitoplasmática de espermatozoides (ICSI) (Pereira, O’neill, Lu, Rosenwaks, & Palermo, 2017). A ICSI é uma biotécnica pela qual um oócito pode ser fecundado por um espermatozoide injetado com motilidade e morfologia fora dos padrões normais (Simopoulou et al., 2016). Dessa forma, a ICSI é dita como a melhor opção de tratamento para casais com fatores de infertilidade masculina, com azoospermia, grave oligozoospermia e astenozoospermia (Stegen, Van Rumste, Mol, & Koks, 2012). Estudos mostram que mesmo os espermatozoides imóveis são capazes de fertilizar oócitos e produzir uma gravidez de sucesso (Nordhoff, 2014).

Os homens com SK produzem espermatozoides incapazes de movimentação, impossibilitando a reprodução através de concepção natural. Por esse motivo, os espermatozoides imóveis desses indivíduos não conseguem fecundar os oócitos a partir da FIV convencional, na qual se faz uma inseminação com milhares de espermatozoides em uma gota contendo oócitos maduros. A FIV apropriada para esses indivíduos é através da ICSI (Kawasaki et al., 2015). Kawasaki et al. (2015), ao revisar relatos de casos da aplicação da ICSI com espermatozoides de indivíduos com SK, mostrou que poucos casos sucederam em nascidos vivos, no entanto, a taxa de fertilização se apresentou evidentemente alta. Ademais, estudos apresentaram que uma proporção inferior de nascidos vivos pode ocorrer devido aos problemas no desenvolvimento embrionário, por efeito da baixa qualidade espermática, resultando em embriões insatisfatórios (Sironen et al., 2019).

Além disso, acredita-se que outras técnicas seriam viáveis para contornar a falta de motilidade espermática na SK, como o uso do spermbot motorizado, um nanorrobô que usa campo magnético externo para segurar o espermatozoide e ajudar a levar até o oócito, possibilitando a fecundação. Apesar de promissora, estudos necessitam ser realizados para comprovar a eficácia dessa técnica em indivíduos com SK.

Para a realização da ICSI, métodos que diferenciam espermatozoides mortos de viáveis é imprescindível para a geração de uma gravidez bem-sucedida. A escolha de gametas masculinos adequados, mediante a realização de testes de seleção espermática é necessária na prática da ICSI. Para esse intuito, diferentes alternativas são realizadas na rotina laboratorial,

como o teste hipo-osmótico (THO), uso de pentoxifilina e a avaliação da viabilidade assistida por laser (AVSL) (Nordhoff, 2014).

A escolha aleatória dos gametas masculinos para a injeção em oócitos pode não resultar em fertilização (Ozkavukcu et al., 2018). Por outro lado, procedimentos da ICSI, em indivíduos com SK, com combinação de THO (Geber, Lemgruber, Taitson, Valle, & Sampaio, 2011), utilização de pentoxifilina (Montjean et al., 2014) e AVSL (Ozkavukcu et al., 2018) foram relatados de forma bem-sucedida na literatura e resultaram em nascidos vivos.

A utilização da ICSI em espermatozoides no ejaculado (EJ-ICSI) é um tratamento eficaz para pacientes com SK, porquanto é visto que a motilidade espermática não influencia na taxa de êxito da técnica. Esse método é feito com a amostra de sêmen, a fim de extrair apenas os espermatozoides mais viáveis para a fecundação dos oócitos (Simopoulou et al., 2016). Entretanto, quando há a presença de oligozoospermia severa e azoospermia, a prática da EJ-ICSI pode se tornar inviável, uma vez que é indispensável uma boa quantidade de espermatozoides no sêmen para a realização dessa técnica. Diante disto, a extração de espermatozoides testicular tem se mostrado ser uma boa alternativa para reverter essa deficiência no ejaculado, proporcionando melhor fertilização na ICSI com pacientes masculinos cujo espermatozoides são de baixa qualidade. Devido aos trabalhos clínicos com pacientes com SK ainda serem escassos, mais prática clínica é necessária para provar a verdadeira eficácia da extração de espermatozoides do testículo em pacientes com infertilidade severa devido a SK (Kawasaki et al., 2015).

#### **4. Considerações Finais**

O presente artigo mostra a importância dos microtúbulos e dineínas axonemais na organização espermática, bem como na geração de motilidade do flagelo. Relatos de casos mostram que, defeitos nessas estruturas, incapacitam a moção dos espermatozoides, ocasionando, assim, infertilidade masculina. Esses defeitos são resultados da Síndrome de Kartagener, também conhecida por Discinesia Ciliar Primária, quando as manifestações clínicas não estão associadas ao *situs inversus*.

A SK é uma condição heterogênea e pode ser causada por mutações em mais de 30 genes. Contudo, a função e os efeitos dessas mutações nas estruturas intrínsecas do flagelo ainda não foram bastante investigados. Estudos genéticos mais sistemáticos são necessários para que as causas da infertilidade nesses indivíduos sejam identificadas desde cedo. Além

disso, observa-se a necessidade por parte dos profissionais de saúde em conhecer o mecanismo da SK, haja vista que existem riscos de diagnósticos incorretos e, na maioria das vezes, a origem da infertilidade não é bem explorada.

O spermbot motorizado é uma nova biotécnica que tem se mostrado ser bastante promissora no potencial de contribuir na fertilidade de indivíduos com severa astenozoospermia. Maiores estudos visando a melhoria dessa técnica serão essenciais, visto que se tornaria mais uma opção na fertilização assistida, auxiliando os indivíduos acometidos pela SK que desejam ter filhos. Além disso, a busca por um método padrão ouro de diagnóstico, que proporcionasse uma identificação mais rápida e precoce da síndrome, poderia ampliar o tratamento das infecções recorrentes, como a pneumonia, aumentando a qualidade de vida dos indivíduos afetados pela SK. Outrossim, pesquisas genéticas mais sistemáticas também são imprescindíveis para uma compreensão geral da SK.

Dessa forma, considerando a complexidade fisiopatológica e as adversidades da SK, estudos que visem compreender a arquitetura interna dos cílios e flagelos, como também seu mecanismo de funcionamento e as características da SK, podem proporcionar uma maior facilidade em reconhecer as condições geralmente observadas na síndrome.

## Referências

Antony, D., Becker-Heck, A., Zariwala, M. A., Schmidts, M., Onoufriadis, A., Forouhan, M., Wilson, R., Taylor-Cox, T., Dewar, A., & Jackson, C. (2013). Mutations in CCDC39 and CCDC40 are the major cause of primary ciliary dyskinesia with axonemal disorganization and absent inner dynein arms. *Human Mutation*, 34(3), 462- 472.

Ben-Khelifa, M., Coutton, C., Zouari, R., Karaouzène, T., Rendu, J., Bidart, M., Yassine, S., Pierre, V., Delaroche, J., & Hennebicq, S. (2014). Mutations in DNAH1, which encodes an inner arm heavy chain dynein, lead to male infertility from multiple morphological abnormalities of the sperm flagella. *The American Journal of Human Genetics*, 94(1), 95-104.

Blanchon, S., Legendre, M., Copin, B., Duquesnoy, P., Montantin, G., Kott, E., Dastot, F., Jeanson, L., Cachanado, M., & Rousseau, A. (2012). Delineation of CCDC39/CCDC40 mutation spectrum and associated phenotypes in primary ciliary dyskinesia. *Journal of Medical Genetics*, 49(6), 410- 416.

Carter, A. P., Diamant, A. G., & Urnavinicius, L. (2016). How dynein and dynactin transport cargos: a structural perspective. *Current Opinion in Structural Biology*, 37, 62-70.

Ciancio, N., Santi, M. M. de, Campisi, R., Amato, L., Martino, G. di & Maria, G. di. (2015). Kartagener's syndrome: review of a case series. *Multidisciplinary Respiratory Medicine*, 10(1), 10-18.

Coutton, C., Escoffier, J., Martinez, G., Arnoult, C., & Ray, P.F. (2015). Teratozoospermia: spotlight on the main genetic actors in the human. *Human Reproduction Update*, 21(4), 455-485.

Crespo, M. R. P., Salto, M. F., Aguilar, R. C., Carretero, A. N., Morán, E. S., Rodríguez, S. A., & Agapito, B. P. M. (2019). Síndrome de Kartagener: diagnóstico neonatal. A propósito de un caso. *Archivos Argentinos de Pediatría*, 117(3), 292-296.

Ercole, F. F., Melo, L. S. D., & Alcoforado, C. L. G. C. (2014). Revisão integrativa versus revisão sistemática. *Revista Mineira de Enfermagem*, 18(1), 9-12.

García-Vázquez, F., Gadea, J., Matás, C., & Holt, W. (2016). Importance of sperm morphology during their transport and fertilization in mammals. *Asian Journal of Andrology*, 18(6), 844–850.

Geber, S., Lemgruber, M., Taitson, P. F., Valle, M., & Sampaio, M. (2011). Birth of healthy twins after intracytoplasmic sperm injection using ejaculated immotile spermatozoa from a patient with Kartagener's syndrome. *Andrologia*, 44, 842-844.

Gentile, R. C., & Iomini, C. (2015). Beating cilia and whipping flagella: more than meets the eye. *Journal of Pediatric Ophthalmology & Strabismus*, 52(3), 139-140.

Goutaki, M., Maurer, E., Halbeisen, F. S., Amirav, I., Barbato, A., Behan, L., Boon, M., Casaulta, C., Clement, A., & Crowley, S. (2016). The international primary ciliary dyskinesia cohort (iPCD Cohort): methods and first results. *European Respiratory Journal*, 49(1), 1-10.



Gunes, S., Sengupta, P., Henkel, R., Alguraigari, A., Sinigaglia, M. M., Kayal, M., Joumah, A., & Agarwal, A. (2018). Microtubular dysfunction and male infertility. *The World Journal of Men's Health*, 38(1), 1-15.

Inaba, K., & Mizuno, K. (2015). Sperm dysfunction and ciliopathy. *Reproductive Medicine and Biology*, 15(2), 77-94.

Ishikawa, T. (2017). Axoneme structure from motile cilia. *Cold Spring Harbor Perspectives in Biology*, 9(1), 1-17.

Ji, Z. Y., Li, P., Sha, Y. W., & Ding, L. (2017). Genetic factors contributing to human primary ciliary dyskinesia and male infertility. *Asian Journal of Andrology*, 19(5), 515-520.

Kawasaki, A., Okamoto, H., Wada, A., Ainoya, Y., Kita, N., Maeyama, T., Edamoto, N., Nishiyama, H., Tsukamoto, S., & Joraku, A. (2015). A case of primary ciliary dyskinesia treated with ICSI using testicular spermatozoa: case report and a review of the literature. *Reproductive Medicine and Biology*, 14(4), 195-200.

King, S. M. (2016). Axonemal dynein arms. *Cold Spring Harbor Perspectives in Biology*, 8(11), 1-11.

Kobayashi, D., & Takeda, H. (2012). Ciliary motility: the components and cytoplasmic preassembly mechanisms of the axonemal dyneins. *Differentiation*, 83(2), 23-29.

Lehti, M. S., & Sironen, A. (2017). Formation and function of sperm tail structures in association with sperm motility defects. *Biology of Reproduction*, 97(4), 522-536.

Leigh, M. W., O'callaghan, C., & Knowles, M. R. (2011). The challenges of diagnosing primary ciliary dyskinesia. *Proceedings of the American Thoracic Society*, 8(5), 434-437.

Leigh, M. W., Hazucha, M. J., Chawla, K. K., Baker, B. R., Shapiro, A. J., Brown, D. E., Lavange, L. M., Horton, B. J., Qaqish, B., & Carson, J. L. (2013). Standardizing nasal nitric oxide measurement as a test for primary ciliary dyskinesia. *Annals of the American Thoracic Society*, 10(6), 574-581.

Leigh, M. W., Pittman, J., Carson, J. L., Ferkol, T. W., Dell, S. D., Davis, S. D., Knowles, M. R., & Zariwala, M. (2009). Clinical and genetic aspects of primary ciliary dyskinesia/Kartagener syndrome. *Genetics in Medicine*, 11(7), 473-487.

Linck, R. W., Chemes, H., & Albertini, D. F. (2016). The axoneme: the propulsive engine of spermatozoa and cilia and associated ciliopathies leading to infertility. *Journal of Assisted Reproduction and Genetics*, 33(2), 141-156.

Liu, B., Huang, T., & Liu, C. (2020). Kartagener syndrome. *The American Journal of the Medical Sciences*, 359(6), 390-391.

Liu, L., & Luo, H. (2018). Whole-exome sequencing identified a novel compound heterozygous mutation of LRRC6 in a chinese primary ciliary dyskinesia patient. *Biomed Research International*, 2018, 1-5.

Loges, N. T., Olbrich, H., Becker-Heck, A., Häffner, K., Heer, A., Reinhard, C., Schmidts, M., Kispert, A., Zariwala, M. A., & Leigh, M. W. (2009). Deletions and point mutations of LRRC50 cause primary ciliary dyskinesia due to dynein arm defects. *The American Journal of Human Genetics*, 85(6), 883-889.

Lucas, J. S., Burgess, A., Mitchison, H. M., Moya, E., Williamson, M., & Hogg, C. (2014). Diagnosis and management of primary ciliary dyskinesia. *Archives of Disease in Childhood*, 99(9), 850-856.

Lucas, J. S., & Leigh, M. W. (2014). Diagnosis of primary ciliary dyskinesia: searching for a gold standard. *European Respiratory Journal*, 44(6), 1418-1422.

McCormick, J. P., Weeks, C. G., Rivers, N. J., Owen, J. D., Kelly, D. R., Rowe, S. M., Solomon, G. M., Woodworth, B. A., & Cho, D. (2019). Prevalence of chronic rhinosinusitis in bronchiectasis patients suspected of ciliary dyskinesia. *International Forum of Allergy & Rhinology*, 8(12), 1430-1435.

Mishra, M., Kant, S., Kumar, N., Jaiswal, A., & Verma, A. (2012). Kartagener's syndrome: a case series. *Lung India*, 29(4), 366-369.

Mitchison, H. M., & Valente, E. M. (2016). Motile and non-motile cilia in human pathology: from function to phenotypes. *The Journal of Pathology*, 241(2), 294-309.

Montjean, D., Courageot, J., Altié, A., Amar-Hoffet, A., Rossin, B., Geoffroy-Siraudin, C., Tourame, P., & Boyer, P. (2014). Normal live birth after vitrified/warmed oocytes intracytoplasmic sperm injection with immotile spermatozoa in a patient with Kartagener's syndrome. *Andrologia*, 47(7), 839-845.

Mortimer, D. (2018). The functional anatomy of the human spermatozoon: relating ultrastructure and function. *Mhr: Basic science of reproductive medicine*, 24(12), 567-592.

Nordhoff, V. (2014). How to select immotile but viable spermatozoa on the day of intracytoplasmic sperm injection? An embryologist's view. *Andrology*, 3(2), 156-162.

Odate, T., Takeda, S., Narita, K., & Kawahara, T. (2015). 9 + 0 and 9 + 2 cilia are randomly dispersed in the mouse node. *Microscopy*, 65(2), 119-126.

Olm, M. A. K., Caldini, E. G., & Mauad, T. (2015). Diagnóstico de discinesia ciliar primária. *Jornal Brasileiro de Pneumologia*, 41(3), 251-263.

Ozkavukcu, S., Celik-Ozenci, C., Konuk, E., & Atabekoglu, C. (2018). Live birth after Laser Assisted Viability Assessment (LAVA) to detect pentoxifylline resistant ejaculated immotile spermatozoa during ICSI in a couple with male Kartagener's syndrome. *Reproductive Biology and Endocrinology*, 16(1), 1-9.

Pennekamp, P., Menchen, T., Dworniczak, B., & Hamada, H. (2015). Situs inversus and ciliary abnormalities: 20 years later, what is the connection?. *Cilia*, 4(1), 1-12.

Pereira, N., O'Neill, C., Lu, V., Rosenwaks, Z., & Palermo, G. D. (2017). The safety of intracytoplasmic sperm injection and long-term outcomes. *Reproduction*, 154(6), 61-70.

Pereira, R., Barbosa, T., Gales, L., Oliveira, E., Santos, R., Oliveira, J., & Sousa, M. (2019). Clinical and genetic analysis of children with Kartagener syndrome. *Cells*, 8(8), 1-19.

Proetti, S. (2018). As pesquisas qualitativa e quantitativa como métodos de investigação científica: Um estudo comparativo e objetivo. *Revista Lumen-ISSN*, 2(4), 2447-8717.

Rubbo, B., & Lucas, J. S. (2017). Clinical care for primary ciliary dyskinesia: current challenges and future directions. *European Respiratory Review*, 26(145), 1-11.

Sha, Y. W., Ding, L., & Li, P. (2014). Management of primary ciliary dyskinesia/Kartagener's syndrome in infertile male patients and current progress in defining the underlying genetic mechanism. *Asian Journal of Andrology*, 16(1), 101-106.

Shoemark, A., Dixon, M., Corrin, B., & Dewar, A. (2011). Twenty-year review of quantitative transmission electron microscopy for the diagnosis of primary ciliary dyskinesia. *Journal of Clinical Pathology*, 65(3), 267-271.

Shoemark, A., Frost, E., Dixon, M., Ollosson, S., Kilpin, K., Patel, M., Scully, J., Rogers, A. V., Mitchison, H. M., & Bush, A. (2017). Accuracy of immunofluorescence in the diagnosis of primary ciliary dyskinesia. *American Journal of Respiratory and Critical Care Medicine*, 196(1), 94-101.

Simopoulou, M., Gkoles, L., Bakas, P., Giannelou, P., Kalampokas, T., Pantos, K., & Koutsilieris, M. (2016). Improving ICSI: a review from the spermatozoon perspective. *Systems Biology in Reproductive Medicine*, 62(6), 359-371.

Sironen, A., Shoemark, A., Patel, M., Loebinger, M. R., & Mitchison, H. M. (2019). Sperm defects in primary ciliary dyskinesia and related causes of male infertility. *Cellular and Molecular Life Sciences*, 1-20.

Souza Junior, P., Silva, S. S. R., & Martins, M. C. (2011). Síndrome de Kartagener em um cão (*Canis lupus familiaris*) da raça Cocker Spaniel Inglês. *Arquivo Brasileiro de Medicina Veterinária e Zootecnia*, 63(3), 768-772.

Stegen, Ç., Van Rumste, M. M. E., Mol, B. W. J., & Koks, C. A. M. (2012). The value of chromosomal analysis in oligozoospermic men. *Fertility and Sterility*, 98(6), 1438-1442.

Vali, R., Ghandourah, H., Charron, M., Nezhad, K. V., Omarkhail, Y., Khazaei, A., Shammas, A., & Dell, S. D. (2019). Evaluation of the pulmonary radioaerosol mucociliary clearance scan as an adjunctive test for the diagnosis of primary ciliary dyskinesia in children. *Pediatric Pulmonology*, 54(12), 2021-2027.

Vanaken, G. J., Bassinet, L., Boon, M., Mani, R., Honoré, I., Papon, J. F., Cuppens, H., Jaspers, M., Lorent, N., & Coste, A. (2017). Infertility in an adult cohort with primary ciliary dyskinesia: phenotype gene association. *European Respiratory Journal*, 50(5), 1-4.

Whitfield, M., Thomas, L., Bequignon, E., Schmitt, A., Stouvenel, L., Montantin, G., Tissier, S., Duquesnoy, P., Copin, B., & Chantot, S. (2019). Mutations in DNAH17, encoding a sperm-specific axonemal outer dynein arm heavy chain, cause isolated male infertility due to asthenozoospermia. *The American Journal of Human Genetics*, 105(1), 198-212.

Yuan, S., Liu, Y., Peng, H., Tang, C., Hennig, G. W., Wang, Z., Wang, L., Yu, T., Klukovich, R., & Zhang, Y. (2019). Motile cilia of the male reproductive system require miR-34/miR-449 for development and function to generate luminal turbulence. *Proceedings of the National Academy of Sciences*, 116(9), 3584-3593.

Zhao, W., Li, Z., Ping, P., Wang, G., Yuan, X., & Sun, F. (2017). Outer dense fibers stabilize the axoneme to maintain sperm motility. *Journal of Cellular and Molecular Medicine*, 22(3), 1755-1768.

Zur Lage, P., Newton, F. G., & Jarman, A. P. (2019). Survey of the ciliary motility machinery of *Drosophila* sperm and ciliated mechanosensory neurons reveals unexpected cell-type specific variations: a model for motile ciliopathies. *Frontiers in Genetics*, 10, 1-20.

**Porcentagem de contribuição de cada autor no manuscrito**

Arissa Stéphane Alves de Medeiros – 25%

Pedro Ivo Raimundo da Silva – 25%

Rodrigo Tenório Padilha – 25%

Deborah de Melo Magalhães Padilha – 25%