

**Movimentos mandibulares durante a fala antes e depois da frenectomia lingual**  
**Mandibular movements during the speech before and after lingual frenectomy**  
**Movimientos mandibulares durante el habla antes y después de la frenectomía lingual**

Recebido: 07/09/2020 | Revisado: 11/09/2020 | Aceito: 17/09/2020 | Publicado: 20/09/2020

**Patrícia Maria Barbosa Teixeira Canevassi**

ORCID: <https://orcid.org/0000-0003-0754-6375>

Universidade Federal de Pernambuco, Brasil

E-mail: [pati\\_olegal@yahoo.com.br](mailto:pati_olegal@yahoo.com.br)

**Hilton Justino da Silva**

ORCID: <https://orcid.org/0000-0002-6852-3233>

Universidade Federal de Pernambuco, Brasil

E-mail: [hiltonfono@hotmail.com](mailto:hiltonfono@hotmail.com)

**Gabriela Brito Vasconcelos**

ORCID: <https://orcid.org/0000-0002-5342-542X>

Associação Brasileira de Odontologia de Pernambuco, Brasil

E-mail: [gabibvasconcelos@hotmail.com](mailto:gabibvasconcelos@hotmail.com)

**Eduarda Lopes Honorato de Souza**

ORCID: <https://orcid.org/0000-0002-5431-5708>

Universidade Federal de Pernambuco, Brasil

E-mail: [eduarda\\_honorato@hotmail.com](mailto:eduarda_honorato@hotmail.com)

**Roberta Lopes de Castro Martinelli**

ORCID: <https://orcid.org/0000-0002-5791-2575>

Hospital Santa Terezinha, Brasil

E-mail: [robertalcm@gmail.com](mailto:robertalcm@gmail.com)

**Daniele Andrade da Cunha**

ORCID: <https://orcid.org/0000-0002-3987-9740>

Universidade Federal de Pernambuco, Brasil

E-mail: [dhanyfono@hotmail.com](mailto:dhanyfono@hotmail.com)

**Resumo**

O objetivo desse estudo foi analisar a velocidade e a amplitude dos movimentos mandibulares durante a fala, antes e depois da frenectomia lingual, em uma amostra composta por 10

sujeitos entre 15 e 21 anos, com diagnóstico de anquiloglossia. Inicialmente foi realizada a aferição da abertura máxima de boca com paquímetro, bem como, da velocidade de abertura e fechamento de boca e da amplitude dos movimentos mandibulares durante a fala, com eletrognatógrafo- BioEGN. Os sujeitos diagnosticados com anquiloglossia foram encaminhados para realização da frenectomia lingual. Após 30 dias do procedimento cirúrgico, novos registros foram obtidos. Para análise dos dados foram aplicados os testes Shapiro-Wilk e o teste t-Student. Quando comparados os movimentos mandibulares antes e depois da frenectomia lingual, a análise das variáveis mostrou que os sujeitos apresentaram diferença estatisticamente significativa dos movimentos mandibulares durante a fala, mostrando que a anquiloglossia interfere na realização desses movimentos. O presente estudo mostra que a velocidade e amplitude dos movimentos mandibulares durante a fala foram melhoradas após frenectomia lingual em pacientes com anquiloglossia.

**Palavras-chave:** Anquiloglossia; Freio lingual; Fonoaudiologia; Transtornos da articulação, Movimentos mandibulares.

### **Abstract**

To analyze the speed and amplitude of mandibular movements during speech before and after lingual frenectomy. Comparative, descriptive and cross-sectional study. Sample composed of 10 subjects with lingual frenulum alteration, between 15 and 21 years old. This study was started in October 2018 and ended in July 2019. Patients were taken to apply the Lingual Frenulum Evaluation Protocol, followed by measuring the maximum mouth opening with caliper; of mouth opening and closing speed and the range of mandibular movements during speech with a BioEGN electrognathograph. After 30 days, new records were obtained. Data were analyzed using the IBM SPSS version 23 statistical software. When comparing the subjects' mandibular movements before and after lingual frenectomy, the analysis of the variables showed that they presented statistically significant difference in the movements during the speech of Frontal Vertical Vertical Amplitude (AVPF). ) and Closing Speed (FV), as well as the variables Maximum Mouth Opening (AMB) and Maximum Mouth Opening with tongue touching the incisive papilla (AMBpi), conferring ankyloglossia interference on the performance of mandibular movements. The present study shows that the speed and amplitude of mandibular movements during speech were improved after lingual frenectomy in patients with ankyloglossia.

**Keywords:** Ankyloglossia; Lingual frenum; Speech; Articulation disorders; Jaw movement.

## Resumen

El objetivo de este estudio fue analizar la velocidad y amplitud de los movimientos mandibulares durante el habla, antes y después de la frenectomía lingual, en una muestra compuesta por 10 sujetos entre 15 y 21 años, diagnosticados de anquiloglosia. Inicialmente, se midió la apertura máxima de la boca con un calibre, así como la velocidad de apertura y cierre de la boca y el rango de movimientos mandibulares durante el habla, utilizando un electrognatógrafo-BioEGN. Los sujetos diagnosticados de anquiloglosia fueron remitidos para frenectomía lingual. A los 30 días del procedimiento quirúrgico se obtuvieron nuevos registros. Para el análisis de los datos se aplicó la prueba de Shapiro-Wilk y la prueba t de Student. Al comparar los movimientos mandibulares antes y después de la frenectomía lingual, el análisis de variables mostró que los sujetos mostraron una diferencia estadísticamente significativa en los movimientos mandibulares durante el habla, mostrando que la anquiloglosia interfiere en la realización de estos movimientos. El presente estudio muestra que la velocidad y amplitud de los movimientos mandibulares durante el habla mejoraron después de la frenectomía lingual en pacientes con anquiloglosia.

**Palabras Clave:** Anquiloglosia; Frenillo lingual; Fonoaudiología; Trastornos de la articulación; Movimiento de la mandíbula.

## 1. Introdução

A presença de qualquer frênulo no corpo humano ocorre quando há, originalmente, uma fusão embrionária de duas superfícies, que posteriormente serão separadas durante o crescimento (Schoenwolf et al., 2015). A língua e o assoalho da boca são inicialmente fundidos, sendo separados durante o desenvolvimento embrionário, originando o frênulo lingual (Schoenwolf et al., 2015). Assim, a anquiloglossia ocorre em decorrência de uma falha na separação da língua do assoalho da boca, podendo ocorrer de forma isolada ou associada a síndromes genéticas (Ganesan et al., 2019; Pakanati et al., 2014), sendo uma anomalia oral congênita que restringe os movimentos da língua, impactando nas funções exercidas por ela, dentre elas, a fala (Martinelli & Marchesan, 2019).

Os movimentos da língua durante a fala humana estão entre as atividades motoras mais complexas e parecem ser únicos entre os mamíferos (Sanders et al., 2013). Cada consoante e cada vocal exige um formato e uma posição diferente da língua no interior da cavidade oral. Isso significa que, durante a fala, a língua está em constante movimento na cavidade oral e deve ter agilidade e precisão suficientes para sua adequada produção (Xing et

al., 2016).

Estudos têm mostrado que indivíduos com anquiloglossia realizam movimentos atípicos de lábios, língua e mandíbula durante a produção da fala, tentando compensar a redução da mobilidade da língua, ainda que estas adaptações não interfiram na inteligibilidade da fala (Martinelli et al., 2019); (Ostapiuk, 2010).

Diante do exposto, a hipótese de que os movimentos mandibulares poderão estar alterados durante a produção da fala de sujeitos portadores de anquiloglossia foi levantada, sendo importante a sua análise por meio da eletrognatografia (EGN), exame que permite delinear e registrar de maneira objetiva os movimentos mandibulares, determinando sua amplitude e velocidade (Keith & Maureen, 2011); (Bianchini & de Andrade, 2006). Neste contexto, a eletrognatografia é um instrumento que aplica a tecnologia de rastreamento de movimentos por meio de sensores magnetorresistivos e pode ser um excelente instrumento para a obtenção desses dados (Farella et al., 2005).

Assim, visando trazer dados quantitativos, o objetivo deste estudo foi verificar a velocidade e a amplitude dos movimentos mandibulares durante a fala, por meio da eletrognatografia computadorizada, antes e depois da frenectomia lingual.

## **2. Metodologia**

Estudo comparativo, descritivo e transversal, realizado após aprovação pelo Comitê de Ética em Pesquisa da Universidade Federal de Pernambuco (CAAE: 91536418.8.0000.5208), sob parecer número 2.848.794, e assinatura do Termo de Consentimento Livre e Esclarecido de todos os participantes.

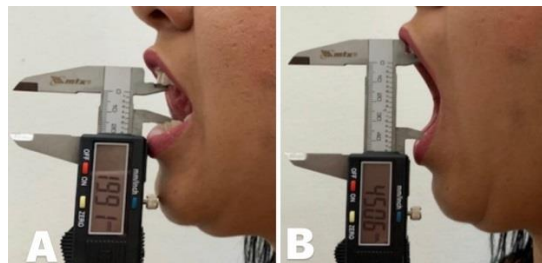
Participaram desse estudo 10 sujeitos de ambos os sexos, previamente diagnosticados com anquiloglossia por meio do Protocolo de avaliação do frênulo lingual proposto por Marchesan (Marchesan et al., 2014). Devido à falta de obras similares ao que foi realizada, foi feito um estudo piloto com amostra de 10 pacientes. A partir das informações por meio desse piloto, o tamanho amostral definitivo foi calculado considerando-se margem de erro utilizada na decisão dos testes estatísticos de 5%.

Foram incluídos sujeitos pareados quanto ao sexo, sendo 5 do sexo feminino e 5 do masculino, com idade entre 15 e 21 anos, por apresentarem arcada permanente e crescimento craniofacial completos, com estabilidade dimensional. Nessa faixa etária, já não há crescimento das dimensões dos arcos dentários, nem reabsorção óssea no ramo e corpo mandibulares (Ali Shah, 2003).

Os critérios de exclusão adotados foram: apresentar perdas dentárias, deformidades dentofaciais, maloclusões e/ou disfunções temporomandibulares; usar prótese dentária removível e/ou total; ter realizado tratamento fonoaudiológico anterior, ter sido submetido à frenectomia lingual; apresentar qualquer histórico de déficits comunicativos e/ou neurológicos.

Para esse estudo, foram utilizados os dados relativos às medidas de abertura máxima de boca (AMB) e abertura máxima de boca com a ponta da língua tocando a papila incisiva (AMBpi) realizada pela pesquisadora principal, utilizando um paquímetro digital de aço MTX® 150mm (Figura 1).

**Figura 1.** Aferição com Paquímetro Digital.



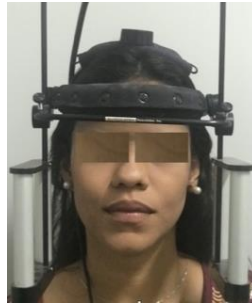Em A, medida de abertura máxima de boca com a ponta da língua tocando a papila incisiva; em B, abertura máxima de boca. Fonte: Autores.

Para registro dos movimentos mandibulares durante a fala foi realizada a eletrognatografia, sendo utilizado o equipamento BioEGN - Sistema BioPak. Para realização do exame, foi solicitada a remoção de todos os objetos metálicos como brincos e correntes, com a finalidade de evitar interferências no processo de captação dos sinais.

O teste foi realizado com o participante sentado em uma cadeira sem braços, com as mãos repousadas nas pernas e os pés apoiados no chão, previamente isolado com borracha.

Inicialmente, foi realizada a fixação de um magneto com a fita adesiva para dentaduras Corega® junto à gengiva vestibular dos incisivos inferiores, sendo centralizado na região do frênulo labial inferior, sem interferência na oclusão. Os sinais emitidos por esse magneto são captados por sensores acomodados em uma antena. O apoio da antena foi colocado junto ao suporte nasal na região da glabella, com a haste superior paralela à linha inter-pupilar. As hastes laterais foram posicionadas acima das orelhas e paralelas ao solo, sendo em seguida, ajustadas para melhor fixação do aparelho. Na sequência, o EGN foi ajustado e calibrado com uma régua calibradora para captação dos registros (Figura 2).

**Figura 2.** Eletrognatógrafo utilizado para análise dos movimentos mandibulares durante a fala.



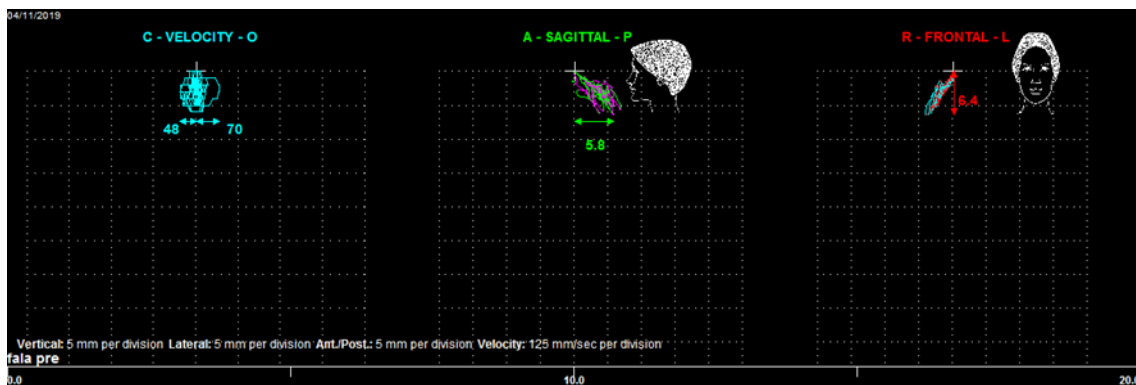
Fonte: Autores.

Após a instalação e calibração do aparelho, a prova específica de fala foi realizada com o auxílio de uma fonoaudióloga. Para a prova de nomeação foram utilizadas duas pranchas, sendo uma foneticamente balanceada, com figuras contendo todos os sons do Português Brasileiro, e outra contendo figuras com os sons [r], [l], [s], [z], [ʃ] e [ʒ], que podem estar alterados na presença da anquiloglossia.

A movimentação mandibular durante a nomeação de figuras foi captada pelo magneto e conduzida pela antena do eletrognatógrafo, sendo transmitida e registrada no computador por meio do Software BioPAKTM Program, possibilitando a visualização e análise de todos os movimentos mandibulares nos planos sagital, horizontal e frontal.

Os movimentos mandibulares foram registrados em gráficos com unidades de medidas em milímetros em diferentes planos. Os registros no plano sagital mostraram os movimentos mandibulares de abertura e fechamento mandibulares (escala vertical), associados aos movimentos de retrusão e protrusão (escala horizontal). Os registros no plano frontal mostraram os movimentos de abertura e fechamento mandibulares (escala vertical) associados aos movimentos laterais (escala horizontal), como pode ser visualizado na Figura 3.

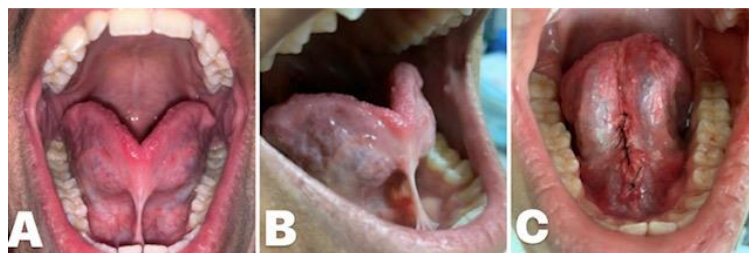**Figura 3.** Registro das velocidades de fechamento.



Velocidades: “VF” ou C-close e de abertura “VA” ou O-open (azul) e das amplitudes, durante a fala, nos planos sagital (verde) e frontal (vermelho). Fonte: Autores.

Após a realização de todos os exames, os sujeitos foram encaminhados para realização da frenectomia lingual, realizada sob anestesia local infiltrativa marginal, com lidocaína a 2%, sendo utilizada uma tentacânula para exposição do frênulo lingual. Em seguida, foi realizada a secção do frênulo com tesoura íris reta, e depois, a divulsão das fibras musculares para evitar recidiva. Por fim, foi realizada a sutura com fio nylon 3.0 (Figura 4). Todos os sujeitos receberam orientações pós-cirúrgicas de higienização com o enxaguatório bucal, Gluconato de Clorexidina a 0,12% sem álcool e uso do anti-inflamatório não-esteróide, Ibuprofeno 600mg com posologia de 8/8horas, durante 03 dias.

**Figura 4.** Frenectomia Lingual.



Em A, frênulo lingual antes do procedimento cirúrgico (vista frontal); em B, frênulo lingual antes do procedimento cirúrgico (vista lateral); em C, sutura após a incisão, secção do frênulo e divulsão das fibras. Fonte: Autores.

Trinta dias depois da realização do procedimento cirúrgico, os sujeitos foram reavaliados com os mesmos instrumentos utilizados na avaliação inicial.

Os dados foram inseridos em uma planilha eletrônica MS-Excel, tendo sido utilizado o programa estatístico IMB SPSS (Statistical Package for Social Sciences), em sua versão 23.0, para obtenção dos resultados. Foi aplicado o teste de aderência de Shapiro-Wilk para analisar a normalidade das amostras e o teste t-Student pareado para comparar as variáveis antes e o



depois da frenectomia lingual. Foi adotado o nível de significância de 5% para todos os testes estatísticos utilizados.

### 3. Resultados

A média de idade dos 10 sujeitos pareados quanto ao sexo foi de 19,70 anos, com desvio padrão de +/- 1,83 anos e mediana de 20 anos.

A Tabela 1 mostra que houve mudança nas características anatômicas da língua e do frênulo lingual após a frenectomia lingual.

**Tabela 1** - Características anatômicas da língua e do frênulo lingual de sujeitos diagnosticados com anquiloglossia, antes e depois da frenectomia lingual.

Características anatômicas	Avaliação			
	Antes (n = 10)		Depois (n = 10)	
	N	%	n	%
<b>No assoalho da boca</b>				
Visível a partir das carúnculas sublinguais	-	-	10	100,0
Visível a partir das cristas alveolares inferiores	10	100,0	-	-
<b>Na face ventral</b>				
No terço médio	2	20,0	8	80,0
Abaixo do terço médio	2	20,0	2	20,0
Entre o terço médio e o ápice	6	60,0	-	-
No ápice	-	-	-	-
<b>Forma da ponta da língua na elevação</b>				
Arredondada	0	0,00	10	100,0
Quadrada ou retangular	3	30,0		
Ligeira fenda no ápice	2	20,0		
Forma de coração	5	50,0		

Fonte: Autores.



Quando comparadas as medidas de abertura máxima de boca (AMB) e abertura máxima de boca com a língua tocando na papila incisiva (AMBpi) antes e após a cirurgia houve um aumento significativo de ambas as medidas após a realização do frenectomia lingual ( $p < 0,05$ ), conforme mostra a Tabela 2.

**Tabela 2** – Medidas de abertura máxima de boca com e sem a língua tocando a papila incisiva, antes e depois da frenectomia lingual. Fonte: Autores.

Variável	Amostra	Avaliação		Diferença	Valor de p
		Antes da cirurgia	Depois da cirurgia	Depois-Antes	
		Média ± DP (Mediana)	Média ± DP (Mediana)	Média ± DP (Mediana)	
AMB	n=10	47,82 ± 6,34 (46,25)	51,49 ± 6,41 (54,07)	3,67 ± 4,72 (4,40)	0,036*
AMBpi	n=10	16,24 ± 7,94 (18,07)	23,79 ± 9,56 (21,91)	7,55 ± 4,70 (8,67)	0,001*

Valores expressos em milímetros. Teste t-Student pareado. \*Significância estatística. Legenda: AMB- Abertura Máxima de Boca; AMBpi- Abertura Máxima de Boca com língua tocando a papila incisiva. Fonte: Autores.

Na Tabela 3 é possível observar que, ao correlacionar as medidas realizadas com paquímetro digital, com as medidas obtidas por meio da eletrognatografia foi observado que, quanto menor a abertura de boca com a língua tocando a papila incisiva (AMBpi), maior a ocorrência de desvios mandibulares (AVPF) e maior a velocidade de fechamento durante a fala ( $p < 0,005$ ) conferindo liberação das fibras musculares.

**Tabela 3** – Correlações entre as variações das medidas obtidas por meio do paquímetro e da eletrognatografia.

Medidas com Paquímetro	Medidas obtidas por meio da eletrognatografia			
	AVPF	AVPS	VA	VF
AMB	0,58 (0,078) <sup>(1)</sup>	0,08 (0,829) <sup>(2)</sup>	- 0,14 (0,706) <sup>(1)</sup>	0,36 (0,312) <sup>(1)</sup>
AMBpi	- 0,68 (0,031*) <sup>(1)</sup>	- 0,38 (0,276) <sup>(2)</sup>	-0,29 (0,425) <sup>(1)</sup>	-0,76 (0,011*) <sup>(1)</sup>

(1) Correlação de Pearson

(2) Correlação Spearman

\*Significância estatística

Legenda: AMB- Abertura Máxima de Boca; AMBpi- Abertura Máxima de Boca com língua tocando a papila incisiva; AVPF- Amplitude Vertical no Plano Frontal; AVPS-Amplitude Vertical no Plano Sagital; VA- Velocidade de Abertura; VF- Velocidade de Fechamento

Fonte: Autores.

A Tabela 4 mostra que, após a intervenção cirúrgica, todos os sujeitos modificaram seus movimentos mandibulares durante a fala, sendo observada uma melhora na Amplitude Vertical no Plano Frontal - AVPF, caracterizada pela diminuição dos desvios mandibulares, bem como, melhora na Velocidade de Fechamento -VF, mostrando diferenças estatisticamente significantes ( $p < 0,05$ ).

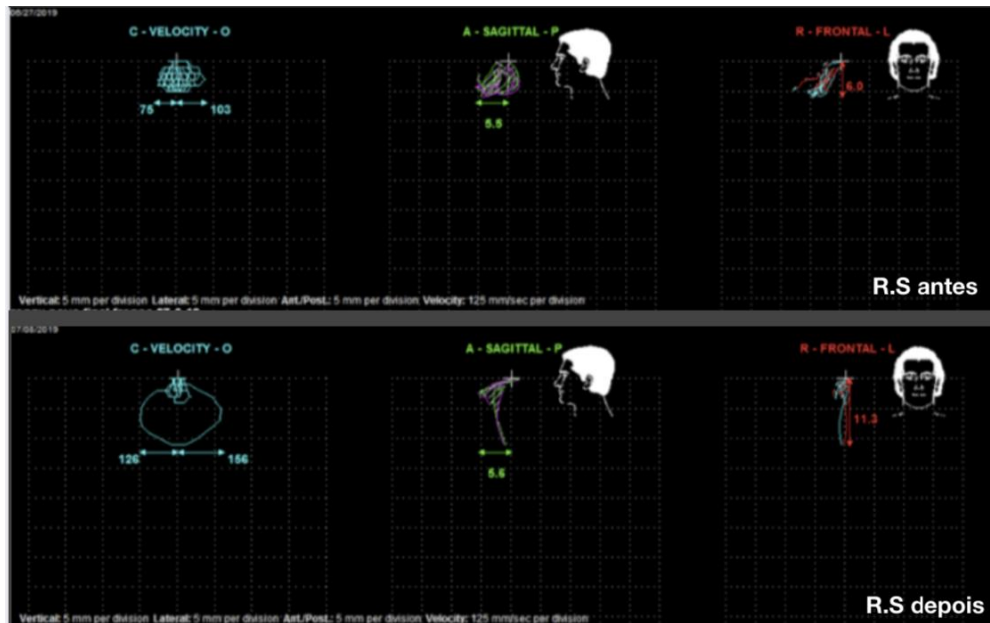**Tabela 4** – Medidas dos movimentos mandibulares obtidos por meio da eletrognatografia antes e depois da frenectomia lingual.

Variável	Amostra	Avaliação		Diferença	Valor de p
		Antes da cirurgia	Depois da cirurgia	Depois e Antes	
		Média±DP (Mediana)	Média±DP (Mediana)	Média±DP (Mediana)	
AVPF	(n=10)	5,86 ± 1,89 (6,20)	8,50 ± 2,62 (8,60)	2,64 ± 2,26 (2,95)	0,005*
AVPS	(n=10)	4,06 ± 2,36 (5,30)	5,37 ± 2,91 (5,45)	1,31 ± 3,06 (2,40)	0,208
VA	(n=10)	52,93± 27,89 (55,50)	59,96 ± 43,22 (55,00)	7,03±37,03 (11,00)	0,563
VF	(n=10)	51,30± 19,13 (48,00)	76,20 ± 25,21 (71,00)	24,90±16,04(24,5)	0,001*

Valores expressos em milímetros. Teste t-Student pareado. \*Significância estatística. Legenda: AVPF- Amplitude Vertical no Plano Frontal; AVPS-Amplitude Vertical no Plano Sagital; VA- Velocidade de Abertura; VF- Velocidade de Fechamento. Fonte: Autores.

Quanto aos achados da eletrognatografia, todos os sujeitos apresentaram, antes da cirurgia, movimentos mandibulares incoordenados, assimétricos e lentos durante a fala, com desvio predominante à direita, conforme Figura 5. Após a realização da frenectomia lingual foi observado movimentos mais coordenados, simétricos e acurados, com amplitudes maiores e desvios mais discretos.

**Figura 5.** Gráfico apresentando as incoordenações, assimetrias e desvio de lateralidade à direita.



Legenda: Velocidades de fechamento “VF” ou C-close e de abertura “VA” ou O-open (azul) e das amplitudes, durante a fala, antes e depois da frenectomia lingual, nos planos sagital (verde) e frontal (vermelho). Fonte: Autores.

#### 4. Discussão

Esse estudo foi conduzido com o objetivo de verificar a velocidade e a amplitude dos movimentos mandibulares durante a fala, antes e depois da frenectomia lingual, por meio da eletrognatografia computadorizada.

A análise da dinâmica mandibular é apontada em alguns estudos como um importante meio de avaliação do estado funcional do sistema estomatognático, assim como uma ferramenta auxiliar no diagnóstico correto de possíveis alterações (Okeson, 2008; Anelli, 1997). As pesquisas realizadas com o intuito de verificar a movimentação mandibular apresentam uma diversidade de situações clínicas estudadas, o que demonstra a confiabilidade do uso da eletrognatografia na obtenção de dados clínicos relativos à velocidade e à amplitude destes movimentos (Pinheiro et al., 2012).

Com relação aos resultados da presente pesquisa, houve uma mudança da forma da ponta da língua na elevação para arredondada (forma considerada normal), em todos os sujeitos após a realização da frenectomia lingual, conforme mostra a Tabela 1, corroborando com os achados de Marchesan e colaboradores (Marchesan et al., 2010/2012). Houve também mudanças na fixação do frênulo, tanto na língua quanto no assoalho da boca, liberando a parte

anterior da língua para a realização dos seus movimentos. A literatura aponta que, quando o frênulo lingual limita os movimentos da língua provoca várias modificações nos seus movimentos, assim como, na correta e precisa produção dos sons da fala (Benevides et al., 2016).

As medidas de abertura máxima de boca e abertura máxima de boca tocando a papila incisiva, aumentaram significativamente, evidenciando que a cirurgia melhora tanto a abertura de boca, quanto a elevação da língua. A abertura da boca é considerada um importante parâmetro para medir a mobilidade mandibular e, na presença de alterações, contribui também para o entendimento do grau de severidade de sua desordem funcional (Reicheneder et al., 2009).

A literatura refere que, em sujeitos com anquiloglossia, a boca fica mais fechada para que a língua possa alcançar o palato e produzir os sons que necessitem desse contato (Marcehsan, 2004/2010; Karabulut et al., 2008). Marchesan et al., 2012 mostraram que após a frenectomia lingual, sujeitos com anquiloglossia apresentaram aumento da abertura de boca, bem como, movimentos mais precisos de língua, melhorando a fala. Vários outros estudos também apontaram que a cirurgia para liberação do frênulo lingual melhora a produção da fala (Ostapiuk, 2010); (Camargo et al., 2013/2016).

As correlações entre as variações das medidas obtidas por meio do paquímetro e da eletrognatografia apresentam valores inversamente proporcionais, mostrando que, quanto menor a abertura de boca com a língua tocando a papila incisiva, maior a presença de desvios mandibulares e velocidade de fechamento durante a fala. A abertura máxima de boca com ponta de língua tocando a papila incisiva (AMBpi), recruta a língua em posição de elevação. A anquiloglossia restringe a elevação da parte anterior da língua, levando sujeitos portadores dessa anomalia oral a apresentarem estratégias compensatórias, como por exemplo, abertura de boca reduzida e desvios mandibulares durante a produção da fala, na tentativa de compensar essa limitação, embora não interfira na inteligibilidade da fala (Martinelli et al., 2019); (Ostapiuk, 2010); (Marchesan et al., 2010).

Ao analisarem os movimentos mandibulares durante a fala de indivíduos assintomáticos por meio da eletrognatografia, Bianchini & de Andrade, 2006 constataram que esses indivíduos apresentavam desvios mandibulares bilaterais, assim como, velocidade de abertura e fechamento mandibular semelhantes, diferindo dos achados da presente pesquisa, que encontrou uma velocidade maior de fechamento mandibular e desvios unilaterais em sujeitos portadores de anquiloglossia. Uma possível explicação para a maior velocidade de fechamento mandibular pode estar no fato desses sujeitos apresentarem abertura de boca

reduzida para que a língua consiga tocar no ponto articulatório durante a fala, favorecendo o fechamento mandibular.

Quanto às medidas dos movimentos mandibulares obtidos por meio da eletrognatografia antes e depois da frenectomia lingual, todos os sujeitos modificaram seus movimentos mandibulares, sendo observada uma melhora na amplitude vertical no plano frontal, com diminuição dos desvios de lateralidade e melhora na velocidade de fechamento após a realização da frenectomia lingual, mostrando que a anquiloglossia interfere na realização desses movimentos durante a fala.

Não foram encontrados na literatura, estudos analisando os movimentos mandibulares durante a fala por meio da eletrognatografia de indivíduos portadores de anquiloglossia para comparação dos achados, caracterizando o ineditismo dos resultados da presente pesquisa. Entretanto, Matsuo & Palmer, 2010 afirmaram que o movimento da porção anterior da língua está relacionado com o movimento vertical da mandíbula durante a ingestão de alimentos e durante a fala, confirmando a interferência da anquiloglossia no movimento mandibular no plano frontal.

Bianchini & de Andrade, 2006 relataram que os movimentos utilizados durante a fala ocorrem devido à integração das ações das estruturas do sistema estomatognático e, portanto, podem ser modificados por anormalidades nessas estruturas. Martinelli et al., 2019 mostraram que 50% dos sujeitos com anquiloglossia apresentam desvios mandibulares, 68,20% apresentam excesso de movimento vertical de mandíbula e 86,40% apresentam abertura de boca reduzida durante a fala, justificando os achados da presente pesquisa.

Devido à carência de obras semelhantes na literatura, a amostra do estudo piloto pode apresentar possíveis fragilidades. Adicionalmente, houve impossibilidade da visualização, em tempo real, dos movimentos da língua durante a produção da fala por meio da eletropalatografia, bem como, a reavaliação, por meio da eletrognatografia, dos sujeitos submetidos à frenectomia lingual, após terem sido submetidos à terapia fonoaudiológica, ficando ambas como sugestões para futuros estudos.

## **5. Conclusão**

O presente estudo mostra que a velocidade e amplitude dos movimentos mandibulares durante a fala foram melhoradas após frenectomia lingual em pacientes com anquiloglossia.

## Referências

- Ali Shah, A. (2003). Postretention changes in mandibular crowding: a review of the literature. *American Journal of Orthodontics and Dentofacial Orthopedics*, 124, 298-308.
- Anelli, W. (1997). Atuação fonoaudiológica na desordem temporomandibular. In Lopes, F.O.C. *Tratado de fonoaudiologia*, São Paulo: Editora Roca. 821-8.
- Benevides, S. D., Araujo, R. P., Ribeiro, C. O., & Mello, S. M. F. (2016). Movimentos mandibulares em crianças. *Revista CEFAC*, 18(1), 95-103.
- Bianchini, E. M., & de Andrade, C. R. (2006). A model of mandibular movements during speech: normative pilot study for the Brazilian Portuguese language. *Cranio*, 24(3), 197–206.
- Camargo, Z. A., Marchesan, I. Q., Oliveira, L. R., Svicero, M. A. F., Pereira, L. C. K., & Madureira, S. (2013). Lingual frenectomy and alveolar tap production: An acoustic and perceptual study. *Logopedics Phoniatrics Vocology*, 38(4), 157-66.
- Camargo, Z. A., Oliveira, L., Svicero, M. A. F., Marchesan, I. Q., & Madureira, S. (2016). The acoustic analysis of vowel productions pre- and post- lingual frenectomy. *The International Journal of Orofacial Myology*, 42, 55-60.
- Farella, M., Iodice, G., Michelotti, A., & Leonardi, R. (2005). The relationship between vertical craniofacial morphology and the sagittal path of mandibular movements. *Journal of Oral Rehabilitation*, 32(12), 857–62.
- Ganesan, K., Girgis, S., & Mitchell, S. (2019). Lingual frenotomy in neonates: past, present, and future. *Brasilian Journal of Oral and Maxillofacial Surgery*, Apr 57(3), 207-213.
- Karabulut, R., Sonmez, K., Türkyilmaz, Z., Demiroğullari, B., Ozen, I. O., Bağbanci, B., Kale, N., & Başaklar, A. C. (2008). Ankyloglossia and effects on breast-feeding, speech problems and mechanical/social issues in children. *B-ENT*, 4(2), 81-5.



Keith, A. M., & Maureen, S. (2011). Characterization of mandibular movement during speech in the presence of oral articulatory perturbation. *Archives of Oral Biology*, 56, 474-482.

Marchesan, I. Q. (2004). Lingual frenulum: classification and speech interference. *The International Journal of Orofacial Myology*, 30, 31-8.

Marchesan, I. Q. (2010). Protocolo de avaliação do frênulo da língua. *Revista CEFAC*, 12(6):977-989.

Marchesan, I. Q., Martinelli, R. L. C., & Gusmão, R. J. (2012). Frênulo lingual pré e pós frenectomia. *Jornal da Sociedade Brasileira de Fonoaudiologia*, 24(4), 409-12.

Marchesan, I. Q., Oliveira, L. R., Martinelli, R. L. C. (2014). Frênulo da língua - Controvérsias e Evidências. In Marchesan, I. Q., Silva, H. J., Tomé, M. C. (Org.). *Tratado das Especialidades em Fonoaudiologia*, 1ed. Rio de Janeiro: Editora gen/ROCCA, 1, 283-301.

Marchesan, I. Q., Teixeira, A. N., & Cattoni, D. M. (2010). Correlações entre diferentes frênuos linguais e alterações na fala. *Revista Distúrbios da Comunicação*, 22(3), 195-200.

Martinelli, R. L. C., & Marchesan, I. Q. (2019). Frênulo lingual. In Silva, H. J., Tessitore, A., Motta, A. R., Cunha, D. A., Berretin-Felix, G., & Marchesan, I. Q. (org). *Tratado de Motricidade Orofacial*, São José dos Campos: Pulso Editorial.

Martinelli, R. L. C., Marchesan, I. Q., & Berretin-Felix, G. (2019). Compensatory strategies for the alveolar flap [r] production in the presence of ankyloglossia. *Revista CEFAC*, 21(3), e10419.

Matsuo, K., & Palmer, J. B. (2010). Kinematic linkage of the tongue, jaw, and hyoid during eating and speech. *Archives of Oral Biolog*, April; 55(4), 325–331.

Okeson, J. P. (2008). História e exame das desordens temporomandibulares. In Okeson, J. P. *Tratamento das desordens temporomandibulares e oclusão*, 6ª ed. São Paulo: Elsevier Editora Ltda, 173-28.

Ostapiuk, B. (2010). Asymmetry in sound production in persons with ankyloglossia. *Logopedia*, 39/40, 113-37.

Pakanati, S. S. R., Anchery, V. A., & Moidu, F. (2014). Familial ankyloglossia, tongue tie. A rare case report. *Journal of Evolution of Medical and Dental Sciences*, 3(2), 303-5.

Pinheiro, P. F. Jr., Cunha, D. A., Filho, M. G., Caldas, A. S., Melo, T. M., & Silva, H. J. (2012). The use of electrognathography in jaw movement research: a literature review. *Cranio*, 30(4), 293-303.

Reicheneder, C. A., Peter, P., Baumert, U., & Gedrange, T. (2009). Growth-Related Differences in maximum laterotrusion and retrusion between children and adults. *Angle Society of Orthodontia*, 79(2), 265-70.

Sanders, I., Mu, L., Amirali, A., Su, H., & Sobotka, S. (2013). The human tongue slows down to speak: muscle fibers of the human tongue. *The Anatomical Record*, 296(10):1615-27.

Schoenwolf, G. C., Bleyl, S. B., Brauer, P. R., & Francis-West, P. H. (2015). Larsen's human embryology. *Churchill Livingstone*, (5th ed.).

Xing, F., Woo, J., Lee, J., Murano, E. Z., Stone, M., & Prince, J. L. (2016). Analysis of 3-D tongue motion from tagged and cine magnetic resonance images. *Journal of Speech Language and Hearing Research*, Jun 1;59(3),468-79.

#### **Porcentagem de contribuição de cada autor no manuscrito**

Patrícia Maria Barbosa Teixeira Canevassi– 50%

Hilton Justino da Silva–10%

Gabriela Brito Vasconcelos–10%

Eduarda Lopes Honorato de Souza–10%

Roberta Lopes de Castro Martinelli–10%

Daniele Andrade da Cunha–10%