

Tratamento precoce da hiperplasia condilar com condilectomia alta
Early treatment of condylar hyperplasia with high condylectomy
Tratamiento temprano de la hiperplasia condilar con condilectomía alta

Recebido: 22/09/2020 | Revisado: 23/09/2020 | Aceito: 25/09/2020 | Publicado: 26/09/2020

Nelson Studart Rocha

ORCID: <https://orcid.org/0000-0002-9754-3364>

Universidade de Pernambuco, Brasil

E-mail: nelson.studart@upe.br

Caio César Gonçalves Silva

ORCID: <https://orcid.org/0000-0002-7519-7894>

Universidade de Pernambuco, Brasil

E-mail: caio.cesar@upe.br

Bruno de Macedo Santana

ORCID: <https://orcid.org/0000-0001-6382-9690>

Universidade de Pernambuco, Brasil

E-mail: bruno_santana11@hotmail.com

Altamir Oliveira de Figueiredo Filho

ORCID: <https://orcid.org/0000-0002-6411-3894>

Universidade de Pernambuco, Brasil

E-mail: altamir.f@gmail.com

Fabício Souza Landim

ORCID: <https://orcid.org/0000-0001-5339-5243>

Universidade de Pernambuco, Brasil

E-mail: fabriciolandim@hotmail.com

José Rodrigues Laureano Filho

ORCID: <https://orcid.org/0000-0002-9645-2057>

Universidade de Pernambuco, Brasil

E-mail: laueano.filho@upe.br

Resumo

A hiperplasia condilar (HC) é caracterizada por um crescimento excessivo do côndilo mandibular provocando problemas estéticos e funcionais. O tratamento da HC ainda não é um

consenso na literatura, sendo possível encontrar diversos protocolos de manejo cirúrgico. Diante disso, esse estudo tem o objetivo de relatar o tratamento cirúrgico precoce da HC por meio de um estudo descritivo, qualitativo, do tipo relato de caso. Paciente sexo masculino, 13 anos de idade, com histórico de severa assimetria facial. Ao exame físico apresentava assimetria em terço inferior de face, desvio contralateral do mento, inclinação do plano oclusal e maloclusão. O exame tomográfico evidenciou uma hiperplasia em região condilar esquerda, com alongamento do processo condilar, aumento do corpo mandibular ipsilateral e desvio contralateral do mento. O procedimento cirúrgico de condilectomia alta por acesso pré auricular foi realizado com a ressecção de 7 mm do processo condilar esquerdo. Paciente em acompanhamento ambulatorial, há mais de dois anos do procedimento, apresentava simetria facial, boa abertura bucal, oclusão estável e ausência de queixa álgica. Dessa forma, a condilectomia alta pode ser considerada uma alternativa racional de tratamento precoce nos casos de HC ativa no início da puberdade, diminuindo o estímulo de crescimento do côndilo afetado e reduzindo a necessidade de cirurgia ortognática posterior.

Palavras-chaves: Côndilo mandibular; Hiperplasia condilar; Condilectomia.

Abstract

Condylar hyperplasia (CH) is characterized by an excessive growth of the mandibular condyle causing esthetic and functional problems. The treatment of CH is still not a consensus in the literature, and it is possible to find several surgical management protocols. Therefore, this study aims to report the early surgical treatment of CH through a descriptive, qualitative, case report type. Male patient, 13 years old, with a history of severe facial asymmetry. Physical examination revealed asymmetry in the lower third of the face, contralateral deviation of the chin, inclination of the occlusal plane and malocclusion. The tomographic examination showed hyperplasia in the left condylar region, with lengthening of the condylar process, enlargement of the ipsilateral mandibular body and contralateral deviation of the chin. The surgical procedure for high condylectomy through pre-auricular access was performed with a 7 mm resection of the left condylar process. An outpatient patient, more than two years after the procedure, presented facial symmetry, good mouth opening, stable occlusion and absence of pain complaints. Thus, high condylectomy can be considered a rational alternative for early treatment in cases of active CH at the beginning of puberty, reducing the growth stimulus of the affected condyle and reducing the need for posterior orthognathic surgery.

Keywords: Mandibular condyle; Condylar hyperplasia; Condylectomy.

Resumen

La hiperplasia condilar (HC) se caracteriza por un crecimiento excesivo del cóndilo mandibular provocando problemas estéticos y funcionales. El tratamiento de la HC aún no es un consenso en la literatura y es posible encontrar varios protocolos de manejo quirúrgico. Por tanto, este estudio tiene como objetivo reportar el tratamiento quirúrgico precoz del HC a través de un caso descriptivo, cualitativo, tipo reporte. Paciente masculino de 13 años con antecedente de asimetría facial severa. La exploración física reveló asimetría en el tercio inferior de la cara, desviación contralateral del mentón, inclinación del plano oclusal y maloclusión. El examen tomográfico mostró hiperplasia en la región condilar izquierda, con alargamiento de la apófisis condilar, agrandamiento del cuerpo mandibular ipsilateral y desviación contralateral del mentón. El procedimiento quirúrgico de condilectomía alta por acceso preauricular se realizó con resección de 7 mm de la apófisis condilar izquierda. Un paciente ambulatorio, más de dos años después del procedimiento, presentó simetría facial, buena apertura de boca, oclusión estable y ausencia de quejas de dolor. Así, la condilectomía alta puede considerarse una alternativa racional para el tratamiento precoz en casos de HC activa al inicio de la pubertad, reduciendo el estímulo de crecimiento del cóndilo afectado y reduciendo la necesidad de cirugía ortognática posterior.

Palabras clave: Cóndilo mandibular; Hiperplasia condilar; Condilectomía.

1. Introdução

A hiperplasia condilar (HC) é caracterizada por um crescimento excessivo do côndilo mandibular provocando problemas estéticos e funcionais. Esse é o distúrbio de desenvolvimento pós-natal mais comum da articulação têmporo-mandibular (ATM), sendo mais prevalente da 2ª a 4ª década de vida. Essa patologia condilar foi primeiramente descrita em 1836 por Robert Adams e vastamente abordada por diversos autores ao longo dos anos (Chan & Leung, 2018; Vernucci et al., 2018).

A etiologia da HC ainda é desconhecida, entretanto, têm sido apontados alguns fatores como traumatismo, infecção, distúrbio hormonal, hipervascularização, neoplasia e hereditariedade que podem ter alguma associação com o desenvolvimento dessa condição clínica. Os sinais começam a se manifestar no período pós-puberal e podem afetar adversamente o tamanho e a morfologia da mandíbula, provocando uma assimetria do terço inferior da face, desvio contralateral do mento, inclinação do plano oclusal, mordida aberta

posterior ipsilateral e mordida cruzada contralateral (Higginson et al., 2018; Karssemakers et al., 2014).

Várias classificações foram propostas para a HC. Uma das utilizadas é a de Obwegeser e Makek (1986) que classificaram a HC em 3 tipos. O tipo I que provoca um alongamento hemimandibular, resultando em assimetria no plano transversal; o tipo II que é uma hiperplasia hemimandibular, causando assimetria no plano vertical; e o tipo III que é uma combinação das 2 entidades. Enquanto Wolford, Movahed & Perez (2014) estabeleceu os seguintes tipos: HC tipo 1 (HC1), causando crescimento horizontal da mandíbula, que poderia ser bilateral (HC1A) ou unilateral (HC1B); HC tipo 2, causado por osteocondroma (HC 2A) ou osteocondroma exofítico (HC 2B); HC tipo 3, que inclui tumores benignos raros originários do côndilo mandibular; e HC tipo 4, incluindo tumores malignos originários do côndilo mandibular.

O diagnóstico dessa patologia condilar geralmente é feito por meio de avaliação clínica, exames imaginológicos e documentação fotográfica (Chan & Leung, 2018). A varredura óssea (cintilografia) demonstra bom desempenho nessa avaliação, fornecendo informações anatômicas detalhadas associadas à atividade de crescimento que em conjunto com um exame clínico detalhado contribui significativamente no estabelecimento do diagnóstico (Muñoz et al., 1999).

O tratamento da HC ainda não é um consenso na literatura, sendo possível encontrar diversos protocolos de manejo cirúrgico como a realização apenas da cirurgia ortognática, o tratamento cirúrgico exclusivo da ATM (condilectomia alta ou condilectomia proporcional) e uma combinação de cirurgia da ATM e cirurgia ortognática realizadas em um ou dois momentos cirúrgicos (Niño-Sandoval, Maia & Vasconcelos, 2019). Diante disso, esse estudo tem o objetivo de relatar o caso de tratamento cirúrgico precoce da HC por meio da condilectomia alta.

2. Metodologia

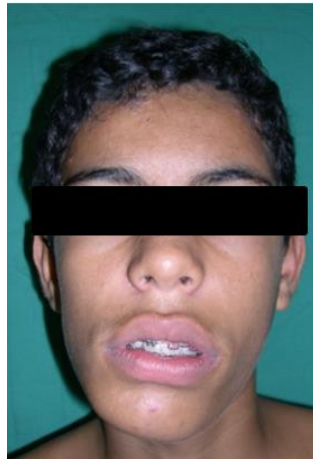Trata-se de um estudo descritivo, de natureza qualitativa, do tipo relato de caso, seguindo a ordem cronológica de ocorrência dos fatos. Segundo Pereira et al. (2028) o estudo de caso é uma descrição e análise, mais detalhada possível, de algum caso que apresente alguma particularidade que torna especial. No presente trabalho, apresenta-se o tratamento cirúrgico precoce da hiperplasia condilar num paciente jovem, trazendo uma discussão a respeito da temática. Em relação aos aspectos éticos, foram fornecidas informações ao

paciente e responsável legal por meio do Termo de Consentimento Livre e Esclarecido (TCLE) e a autorização do procedimento ocorreu mediante assinatura deste documento pelo responsável legal.

3. Relato de caso

Paciente sexo masculino, 13 anos de idade, feoderma, compareceu ao Departamento de Cirurgia e Traumatologia Bucomaxilofacial do Hospital Gétulio Vargas, Recife-PE, com histórico de severa assimetria facial como ilustrada na Figura 1.

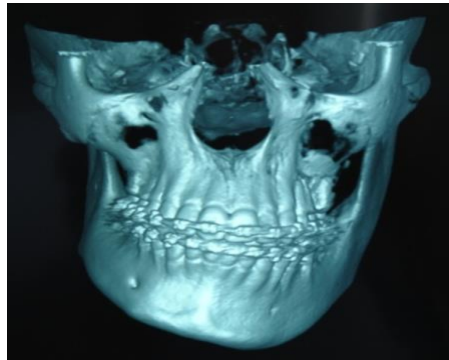
Figura 1 – Fotografia na vista frontal evidenciando assimetria facial.



Fonte: Autores.

Como pode ser observado na Figura 1, ao exame físico o paciente apresentava assimetria em terço inferior de face, desvio contralateral do mento, inclinação do plano oclusal e maloclusão. Sendo solicitado exame tomográfico, Figura 2, para complementar a avaliação inicial.

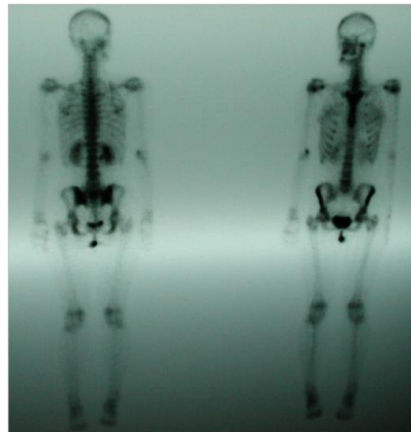
Figura 2 – Tomografia Computadorizada Convencional evidenciando hiperdesenvolvimento de região condilar esquerda associado a desvio contralateral do mento.



Fonte: Autores.

Na Figura 2, exame tomográfico, pode-se visualizar uma hiperplasia em região condilar esquerda, com alongamento do processo condilar, aumento do corpo mandibular ipsilateral e desvio contralateral do mento, sendo classificada como HC tipo III de Obwegeser & Makek (1986). Para auxiliar no diagnóstico, foram avaliadas fotografias e radiografias antigas do paciente, além de um exame de cintilografia óssea, mostrado na Figura 3.

Figura 3 – Exame de cintilografia óssea com Tecnécio-99m.

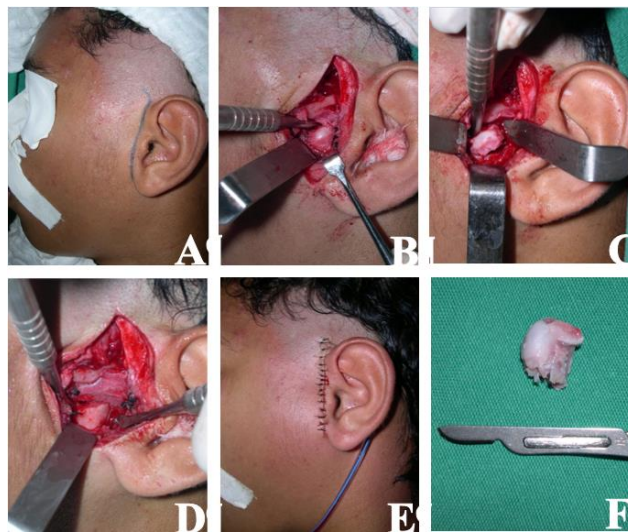


Fonte: Autores.

Na Figura 3, pode-se observar o exame de cintilografia óssea com Tecnécio-99m realizado pelo paciente que sugere zonas de crescimento ósseo ativo no corpo. Dentre essas zonas, a região condilar esquerda apresenta uma captação grande do Tecnécio-99m que indica um crescimento ativo da patologia condilar.

O procedimento cirúrgico de condilectomia alta por acesso pré-auricular foi realizado, a fim de cessar o crescimento condilar e minimizar o risco de uma nova cirurgia, tendo o paciente sido orientado a realizar o acompanhamento ortodôntico no pós-cirúrgico. A cirurgia procedeu sob anestesia geral, realizou-se a ressecção de 7 mm do processo condilar esquerdo. A Figura 4 ilustra a sequência cirúrgica adotada pela equipe de Cirurgia e Traumatologia Bucomaxilofacial.

Figura 4 – Sequência cirúrgica. A- demarcação do acesso pré-auricular; B- exposição cirúrgica do côndilo esquerdo; C- condilectomia alta esquerda; D- sítio cirúrgico após a remoção do côndilo esquerdo; E- sutura do acesso cirúrgico; F- fragmento condilar removido.

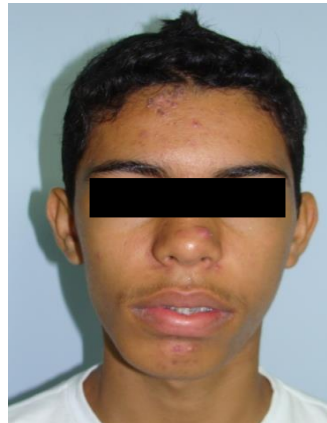

Fonte: Autores.

Na Figura 4 é importante observar a técnica operatória adotada. Acesso pré-auricular, com afastamento delicado dos tecidos moles, exposição cirúrgica do côndilo mandibular onde é possível observar aspectos de alteração de forma dessa estrutura anatômica. Seguida da condilectomia alta com remoção de 7mm de côndilo mandibular.

Paciente segue em acompanhamento ambulatorial (>2anos) e apresenta simetria facial, boa abertura bucal, oclusão estável e sem queixas álgicas. Até o momento sem necessidade de nova intervenção cirúrgica. A Figura 5 ilustra o retorno ambulatorial 7 meses após a cirurgia.

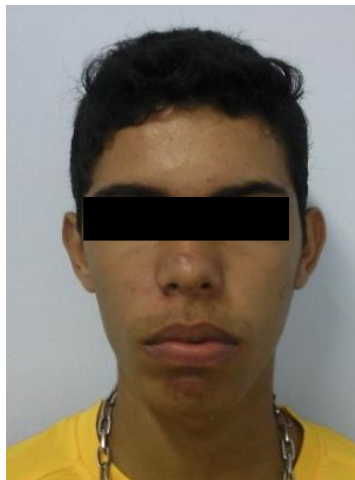Figura 5 – Fotografia na vista frontal após 7 meses da cirurgia.



Fonte: Autores.

Nessa Figura 5 é importante observar a simetria facial que foi proporcionada ao paciente com o procedimento cirúrgico. Melhorando, dessa forma, o contorno facial. A Figura 6 apresenta o retorno com 2 anos de pós-operatório.

Figura 6 – Fotografia na vista frontal após 2 anos da cirurgia.



Fonte: Autores.

Na Figura 6 é observada a manutenção da simetria facial, se indicativa de recidiva do aumento desproporcional do côndilo mandibular esquerdo. Conferindo ao paciente uma melhora estética e funcional.

4. Discussão

A HC é uma condição sem etiologia definida onde histologicamente tem sido relatado um aumento no número de condrócitos e com isso um aumento no número de ilhas de células produtoras de tecido conjuntivo. Esse tecido fica depositado na porção superior do côndilo e tem papel importante no excessivo crescimento ósseo na área. Assim, quando as camadas superiores do côndilo mostram-se comprometidas, uma condilectomia alta pode contribuir para limitar o crescimento anômalo da cabeça condilar (Meng et al., 2011).

Entretanto, para decidir sobre o tratamento adequado para a HC, é necessário primeiro determinar o padrão da atividade de crescimento, e assim determinar a progressão da assimetria. A comparação de radiografias seriadas e fotografias clínicas é considerada o padrão atualmente aceito para o diagnóstico de HC ativa em pacientes com assimetria facial. Esta técnica requer um período mínimo de tempo entre as observações (normalmente 6 meses a 1 ano) para determinar o estado. Os achados das comparações podem revelar apenas um histórico de crescimento anterior e não permitem que o potencial de crescimento condilar futuro seja determinado (Chan & Leung, 2018).

A cintilografia óssea tem sido usada para auxiliar na determinação da atividade de crescimento ósseo desde o início dos anos 1980. A vantagem desse exame ósseo por radionuclídeos é que ele oferece uma técnica para identificação imediata de crescimento anormal. O objetivo é distinguir o crescimento ósseo normal dentro do côndilo do aumento da atividade que pode ser a causa da assimetria. Uma captação percentual relativa de 55% ou mais no côndilo afetado é considerada anormal (Muñoz et al., 1999). Importante relacionar a avaliação clínica e radiográfica seriada com a cintilografia do côndilo já que esse é um exame muito sensível, no entanto pouco específico. Ou seja, consegue identificar o aumento da atividade celular na área e não necessariamente ser por uma hiperplasia condilar.

No presente trabalho, o diagnóstico foi estabelecido por meio de exame clínico e tomográfico do paciente associado à avaliação de radiografias e fotografias antigas que evidenciaram um agravamento da assimetria facial e maloclusão do paciente durante a puberdade. Além do exame de cintilografia óssea que ajudou no estabelecimento do diagnóstico de HC ativa.

Os procedimentos de tratamento da HC ainda não foram padronizados, sendo possível encontrar vários protocolos e algoritmos de manejo cirúrgico na literatura. Os métodos mais comuns relatados na literatura são: a realização apenas da cirurgia ortognática, o tratamento cirúrgico exclusivo da ATM (condilectomia alta ou condilectomia proporcional) e uma

combinação de cirurgia da ATM e cirurgia ortognática realizadas em um ou dois momentos cirúrgicos (Niño-Sandoval, Maia & Vasconcelos, 2019).

Em 1981, Jonck relatou através de um estudo de relato de caso, a importância do tratamento precoce da HC. Em seu trabalho, a operação foi realizada em um estágio em que a mandíbula estava no surto de crescimento mais ativo. O paciente tinha 7 anos de idade. Uma operação de condilectomia foi realizada, removendo o côndilo e a metade proximal do pescoço. O autor concluiu que para alcançar um resultado aceitável, o tratamento precoce da assimetria facial relacionado à HC deve ser considerado na fase de crescimento mais ativa da mandíbula (6-8 anos).

Wolford, Movahed & Perez (2014) publicaram sua classificação de HC e colocaram a condilectomia alta juntamente com o reposicionamento de disco e cirurgia ortognática como o tratamento de escolha para casos de HC. Jones & Tier (2012) também apresentaram 17 pacientes, todos com condilectomia alta, abordagem no disco e cirurgia ortognática em conjunto. Villanueva-Alcojol et al. (2011) apresentaram 36 pacientes com diagnóstico de HC que foram tratados com a técnica de condilectomia alta sem abordagem discal, dos quais apenas seis necessitaram de cirurgia ortognática secundária. Saridin et al. (2010) apresentaram 33 pacientes submetidos à cirurgia de condilectomia alta sem cirurgia no disco articular, embora a necessidade de cirurgia ortognática nesses pacientes não tenha sido abordada.

Algumas literaturas questionam a condilectomia unilateral precoce, no tocante a interromper um crescimento futuro da mandíbula e causar assimetrias já que o centro de crescimento do côndilo contralateral mantém-se intacto. Di Blasio et al. (2015) apresentaram um trabalho mostrando como ocorre o crescimento mandibular após condilectomia alta precoce. O estudo percorreu com 8 pacientes que foram acompanhados através de 3 radiografias panorâmicas: a primeira no pré operatório, a segunda no pós operatório imediato e a terceira como acompanhamento com um tempo médio de 5 anos. O resultado encontrado foi uma diminuição do crescimento do lado operado, quando comparou-se da primeira para a segunda radiografia panorâmica, o crescimento normalizou-se na comparação da segunda para a terceira panorâmica. Concluiu-se que o crescimento total do lado operado não foi estatisticamente diferente do crescimento do lado saudável. Esses resultados sugerem que o crescimento do lado operado pode continuar de maneira mais normal após a condilectomia. A radiografia panorâmica não é a melhor ferramenta para acompanhamento da simetria facial durante o crescimento, no entanto serve de parâmetro de acompanhamento da altura condilar durante o processo de pós-operatório.

Em nosso caso, foi optado por tratamento cirúrgico por meio de condilectomia alta precoce por acreditarmos que esse procedimento evita uma segunda intervenção cirúrgica. Além do período da intervenção, que foi durante o pico do crescimento do paciente, evitando um aumento da assimetria facial e maloclusão que poderiam agravar os aspectos funcionais e estéticos, interferindo no convívio social do adolescente. O acompanhamento do paciente foi realizado através de fotografias seriadas durante dois anos, o que mostrou uma melhora da simetria facial nesse período sem sinais de prejuízo do crescimento mandibular.

Outro aspecto importante no manejo da HC ativa é o acompanhamento ortodôntico. El.mozen et al. (2015) desenvolveram um estudo para comparar os efeitos da condilectomia alta com e sem tratamento ortodôntico pós-cirúrgico. Um total de 40 pacientes foram incluídos no estudo e divididos em dois grupos de acordo com a intervenção ortodôntica ou não. Concluiu-se que a condilectomia alta no tratamento do HC ativa melhorou a oclusão funcional e a estética facial. A terapia ortodôntica pós-cirúrgica pode melhorar de forma mais eficaz a remodelação alveolar maxilar e condilar, estabelecendo de forma mais rápida e meticulosa a estabilidade oclusal e posição normal do côndilo do que a remodelação espontânea.

Esse mesmo achado pode ser visto no presente relato, já que a mecânica ortodôntica pós-cirúrgica contribuiu para uma melhor oclusão pós-operatória e também como um estímulo positivo ao crescimento mandibular normal.

5. Considerações Finais

A condilectomia alta é uma alternativa racional de tratamento precoce nos casos de HC ativa no início da puberdade, diminuindo o estímulo de crescimento do côndilo afetado e reduzindo a necessidade de cirurgia ortognática posterior.

Entretanto, são necessários mais estudos prospectivos bem conduzidos com um tamanho amostral significativo e padronização de dados, permitindo uma melhor comparação entre estudos e reprodutibilidade das conclusões.

Referências

Chan B. H. & Leung Y. Y. (2018). SPECT bone scintigraphy for the assessment of condylar growth activity in mandibular asymmetry: is it accurate?. *Int J Oral Maxillofac Surg.* 47(4), 470-479.

Di Blasio, C. et al. (2015). How does the mandible grow after early high condylectomy?..*J Craniofac Surg.* 26(3), 764-771.

El.mozen, L. A., et al. (2015). Condylar and occlusal changes after high condylectomy and orthodontic treatment for condylar hyperplasia. *Journal of Huazhong University of Science and Technology.* 35(2), 265–270.

Higginson, J. A., et al. (2018). Condylar hyperplasia: current thinking. *Br J Oral Maxillofac Surg.* 56(8), 655-662.

Jonck L. M. (1981). Condylar hyperplasia. A case for early treatment. *Int J Oral Surg.* 10(3), 154-160.

Jones, R. H., & Tier, G. A. (2012). Correction of facial asymmetry as a result of unilateral condylar hyperplasia. *J Oral Maxillofac Surg.* 70(6), 1413–25.

Karssemakers, L. H. E., et al. (2014). Microcomputed tomographic analysis of human condyles in unilateral condylar hyperplasia: increased cortical porosity and trabecular bone volume fraction with reduced mineralisation. *Br J Oral Maxillofac Surg.* 52(10), 940-944.

Meng, Q., et al. (2011). The expressions of IGF-1, BMP-2 and TGF-beta1 in cartilage of condylar hyperplasia. *J Oral Rehabil.* 38(1), 34–40.

Muñoz, M. F., et al. (1999). Active condylar hyperplasia treated by high condylectomy: report of case. *J Oral Maxillofac Surg.* 57(12), 1455-1459.

Niño-Sandoval, T. C., Maia F. P. A., Vasconcelos B. C. E. (2019). Efficacy of proportional versus high condylectomy in active condylar hyperplasia - A systematic review. *J Craniomaxillofac Surg.* 47(8), 1222-1232.

Obwegeser, H., & Makek M. (1986). Hemimandibular hyperplasia-hemimandibular elongation. *J Max-fac Surg.* 14(4), 183–208.

Pereira, A. S., et al. (2018). *Metodologia da pesquisa científica*. [e-book]. Santa Maria. Ed. UAB/NTE/UFSM. Recuperado de https://repositorio.ufsm.br/bitstream/handle/1/15824/Lic_Computacao_Metodologia-Pesquisa-Cientifica.pdf?sequence=1.

Saridin, C. P., et al. Evaluation of temporomandibular function after high partial condylectomy because of unilateral condylar hyperactivity. *J Oral Maxillofac Surg.* 68(5), 1094–9.

Vernucci, R. A., et al. (2018). Unilateral hemimandibular hyperactivity: clinical features of a population of 128 patients. *J Cranio-Maxillofacial Surg.* 46(7), 1105-1110.

Villanueva-Alcojol, L., Monje, F., & GonzalezGarcia R. (2011). Hyperplasia of the mandibular condyle: clinical, histopathologic, and treatment considerations in a series of 36 patients. *J Oral Maxillofac Surg.* 69(2), 447–55.

Wolford, L. M., Movahed, R., & Perez, D. E. (2014). A classification system for conditions causing condylar hyperplasia. *J Oral Maxillofac Surg.* 72(3), 567-595.

Porcentagem de contribuição de cada autor no manuscrito

Nelson Studart Rocha – 16,65 %

Caio César Gonçalves Silva – 16,65 %

Bruno de Macedo Santana – 16,65 %

Altamir Oliveira de Figueiredo Filho – 16,65%

Fabício Souza Landim – 16,65%

José Rodrigues Laureano Filho – 16,65 %