

**Apendagite epiploica: um diagnóstico diferencial: relato de caso**

**Epiplonic appendagitis: a differential diagnosis: case report**

**Apendagitis epiploica: un diagnóstico diferencial: reporte de caso**

Recebido: 26/09/2020 | Revisado: 27/09/2020 | Aceito: 10/10/2020 | Publicado: 11/10/2020

**Gabriela Vellano de Andrade**

ORCID: <https://orcid.org/0000-0003-2519-5337>

Centro Universitário Tocantinense Presidente Antônio Carlos, Brasil

E-mail: [gabivellano@gmail.com](mailto:gabivellano@gmail.com)

**Marcela Araujo Pereira**

ORCID: <https://orcid.org/0000-0002-8377-7610>

Centro Universitário Tocantinense Presidente Antônio Carlos, Brasil

E-mail: [marcelaacruvinel@gmail.com](mailto:marcelaacruvinel@gmail.com)

**Rone Antônio Alves de Abreu**

ORCID: <https://orcid.org/0000-0002-7821-2463>

Centro Universitário Tocantinense Presidente Antônio Carlos, Brasil

E-mail: [roneantonioabreu@gmail.com](mailto:roneantonioabreu@gmail.com)

**Rebeca Fontoura Morais Abreu**

ORCID: <https://orcid.org/0000-0001-9932-0861>

Centro Universitário Tocantinense Presidente Antônio Carlos, Brasil

E-mail: [rebeca.fontoura@hotmail.com](mailto:rebeca.fontoura@hotmail.com)

**Mayra Carneiro de Brito Quinta**

ORCID: <https://orcid.org/0000-0003-1480-6681>

Centro Universitário Tocantinense Presidente Antônio Carlos, Brasil

E-mail: [mayracbb@hotmail.com](mailto:mayracbb@hotmail.com)

**Fabiana Gallo**

ORCID: <https://orcid.org/0000-0002-8526-1538>

Centro Universitário Tocantinense Presidente Antônio Carlos, Brasil

E-mail: [fabiana-gallo@hotmail.com](mailto:fabiana-gallo@hotmail.com)

**Janduí Diniz Araújo Filho**

ORCID: <https://orcid.org/0000-0001-7494-6649>

Centro Universitário Tocantinense Presidente Antônio Carlos, Brasil

E-mail: [jandui.diniz@gmail.com](mailto:jandui.diniz@gmail.com)

## Resumo

**Objetivo:** Descrever um caso de apendagite epiploica em paciente atendido na Clínica Gastromed, enfatizando os aspectos clínicos, propedêuticos e o tratamento adotado. **Metodologia:** Trata-se de um estudo retrospectivo que irá abordar o caso de paciente com apendagite epiploica, utilizando para isso o prontuário do paciente em questão. Será realizada durante todo período de estudo consultas a literatura disponível e pertinente ao assunto, tais como: artigos científicos, livros, revistas, etc. **Resultados:** Paciente masculino, 38 anos, procura atendimento em 20/05/2019 com queixa de diarreia, febre não aferida e mialgia. Ao exame do abdome, desconforto a palpação superficial e profunda em fossa ilíaca esquerda, não apresentando dor à descompressão brusca, sem outras alterações. A tomografia computadorizada de abdome inferior revelou estrutura ovoide com densidade de gordura, com a dimensão de 1,5 x 0,8 cm, com a região central hiperdensa, na porção antimesentérica do colón, sugerindo apendagite epiploica incipiente, no colón esquerdo. Foi submetido a acompanhamento domiciliar com antiinflamatório não esteroideal e antiespasmódico, com evolução favorável. **Conclusão:** Nas condições que foram realizados o presente estudo podemos concluir que apendagite epiploica é uma condição clínica incomum que inclui em seu diagnóstico diferencial diversas patologias cujo tratamento é cirúrgico ilustrando a importância do raciocínio clínico adequado.

**Palavras-chave:** Abdomen agudo inflamatório; Apendagite epiploica; Dor abdominal; Diagnóstico diferencial.

## Abstract

**Objective:** To report a case of epiploic appendangitis in a patient treated at Clínica Gastromed, emphasizing the clinical, propaedeutic aspects and the treatment adopted. **Methodology:** This is a retrospective study that will address the case of a patient with epiploic appendangitis, using the patient's medical record for this purpose. Consultations will be carried out throughout the study period on available and pertinent literature, such as: scientific articles, books, magazines, etc. **Results:** Male patient, 38 years old, seeks care on May 20, 2019 with complaints of diarrhea, unverified fever and myalgia. Upon examination of the abdomen, pain on superficial and deep palpation in the left iliac fossa, with no pain on sudden decompression, without other changes. Computed tomography of the lower abdomen revealed an ovoid structure with fat density, measuring 1.5 x 0.8 cm, with a hyperdense central point, on the colon's antimesenteric border suggesting incipient epiploic appendangitis in the left colon. He underwent home monitoring with non-steroidal anti-inflammatory and

antispasmodic drugs, with a favorable evolution. Conclusion: In the conditions that were carried out in the present study, we can conclude that epiploic appendicitis is an unusual clinical condition that includes in its differential diagnosis several pathologies whose treatment is surgical illustrating the importance of adequate clinical reasoning.

**Keywords:** Acute inflammatory abdomen; Epiploic appendangitis; Abdominal pain; Differential diagnosis.

## Resumen

**Objetivo:** Informar un caso de apendangitis epiploica en un paciente atendido en Clínica Gastromed, destacando los aspectos clínicos, propedéuticos y el tratamiento adoptado. **Metodología:** se trata de un estudio retrospectivo que abordará el caso de un paciente con apendangitis epiploica, utilizando para ello la historia clínica del paciente. Se realizarán consultas durante todo el período de estudio sobre la literatura disponible y pertinente, tales como: artículos científicos, libros, revistas, etc. **Resultados:** Paciente masculino, 38 años, busca atención el 20 de mayo de 2019 con quejas de diarrea, fiebre no verificada y mialgia. Al examen del abdomen, dolor a la palpación superficial y profunda en la fosa ilíaca izquierda, sin dolor a la descompresión brusca, sin otros cambios. Una tomografía computarizada de abdomen inferior reveló una estructura ovoide con densidad grasa, de 1,5 x 0,8 cm, con un punto central hiperdenso, en el borde antimesentérico del colon, sugiriendo una apendangitis epiploica incipiente en el colon izquierdo. Se le realizó seguimiento domiciliario con antiinflamatorios no esteroideos y antiespasmódicos, con evolución favorable. **Conclusión:** En las condiciones que se llevaron a cabo en el presente estudio, podemos concluir que la apendangitis epiploica es una condición clínica inusual que incluye en su diagnóstico diferencial varias patologías cuyo tratamiento es quirúrgico ilustrando la importancia de un adecuado razonamiento clínico.

**Palabras clave:** Abdomen inflamatorio agudo; Apendangitis epiploica; Dolor abdominal; Diagnóstico diferencial.

## 1. Introdução

A apendagite epiplóica é uma entidade clínica, benigna, inflamatória incomum, resultante da torção, isquemia e inflamação espontânea de um apêndice epiplóico. Manifesta-se por dor abdominal aguda, localizada sobretudo em quadrante inferior esquerdo. O diagnóstico é feito por tomografia computadorizada de abdome, em função de não haver

sinais e sintomas que permitam sua diferenciação de outras afecções inflamatórias abdominais. O tratamento é conservador na maior parte das vezes, caso não haja complicações.

## **2. Metodologia**

Trata-se de um estudo de caso, retrospectivo e qualitativo, que aborda o caso de um paciente com apendagite epiploica, utilizando para isso o prontuário do paciente em questão. Pereira A.S. et al. (2018) fornece o suporte metodológico para esse tipo de pesquisa, segundo o autor, este método de estudo busca descrever e analisar de modo mais aprofundado e detalhado o possível as informações disponíveis, além da interpretação do fenômeno em estudo por parte do pesquisador, caracterizando-o qualitativo, logo, tudo isso leva a uma riqueza de dados que podem trazer grande contribuição com o saber na área de conhecimento em que a pesquisa está inserida, sendo esta em pauta, na área da saúde. Será realizada durante todo o período de estudo consultas a literatura disponível e pertinente ao assunto, tais como: artigos científicos, livros, revistas, etc.

Para coleta de dados será utilizada análise do prontuário, demonstrando a atuação do médico diante dos diagnósticos diferenciais para essa infrequente patologia com escassos estudos comparando esta atuação com a literatura disponível. Serão analisados os exames de imagem disponíveis junto ao prontuário do paciente juntamente com os métodos terapêuticos empregados no tratamento da patologia.

Após a coleta, os dados serão transcritos, analisados e discutidos. A pesquisa bibliográfica será realizada utilizando os bancos de dados MEDLINE, LILACS-BIREME, PUBMED e COCHRANE, além de livros e revistas que contenham o assunto pertinente ao trabalho e que tenham sido publicados nos últimos anos. Os seguintes termos de pesquisa (palavras-chaves e delimitadores) serão utilizados em várias combinações: 1) abdome agudo inflamatório ; 2) apendagite epiploica; 3) dor abdominal; 4) diagnóstico diferencial. A pesquisa bibliográfica também inclui livros e periódicos analisados na biblioteca do Instituto Tocantinense Presidente Antônio Carlos.

## **3. Resultado**

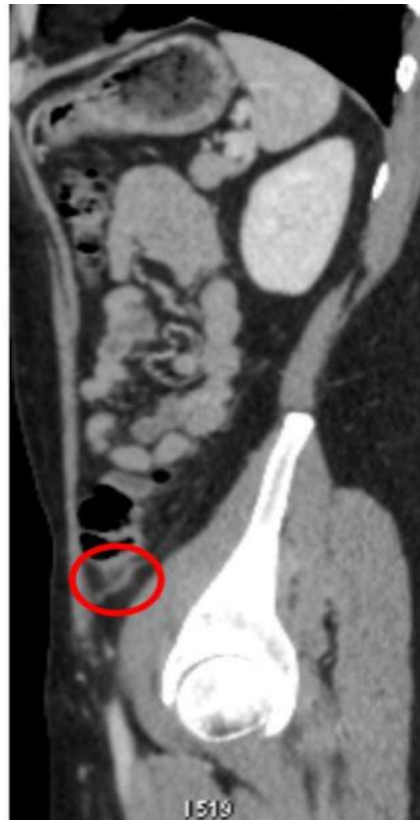Paciente masculino, 38 anos, comparece em atendimento no dia 20/05/2019 com queixa de diarreia aquosa, sem restos alimentares, sangue ou muco associada a febre não

aferida e mialgia de início agudo. Negou vômitos. Ao exame do abdome não houve alterações relevantes. Diante disso, adotou-se como conduta primária a solicitação de um hemograma completo, que não apresentou anormalidades.

Durante o retorno para apresentação dos resultados dos exames, em 24/05/2019, paciente relatou dor em fossa ilíaca esquerda, contudo negou febre. Ao exame do abdome, desconforto a palpação superficial e profunda em fossa ilíaca esquerda, não referindo dor à descompressão brusca, sem mais alterações.

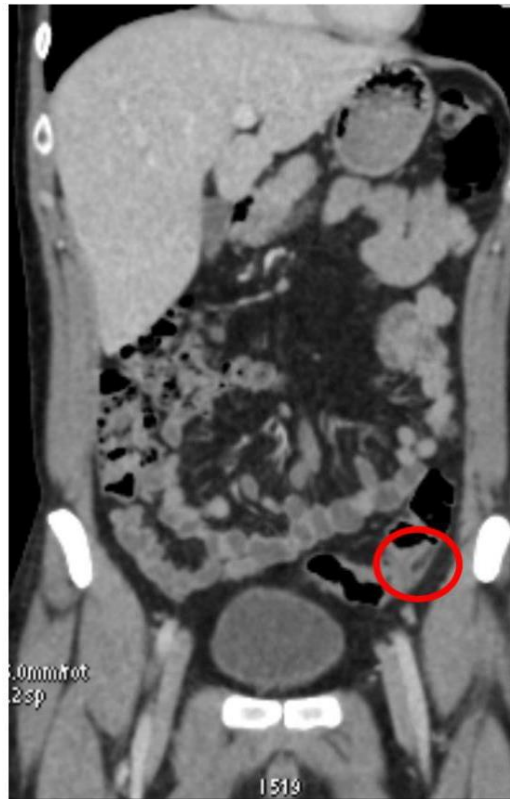
Assim sendo foram solicitados exames laboratoriais, tomografia computadorizada de abdome total e colonoscopia. A tomografia computadorizada de abdome inferior demonstrou um achado ovoide com densidade adiposa, com a dimensão de 1,5 x 0,8 cm, com região central hiperdensa, na porção antimesentérica do colón descendente, associada à discreta densificação dos planos adiposos adjacentes, espessamento da parede do colón justaposta e espessamento da fásia lateroconal esquerda, sugerindo Apendagite Epiploica incipiente, no colón esquerdo, demonstrado nas Figuras 1, 2 e 3. Os demais exames não apresentaram anormalidades.

**Figura 1.** Corte sagital de TC de abdome total com contraste endovenoso, na fase porta.



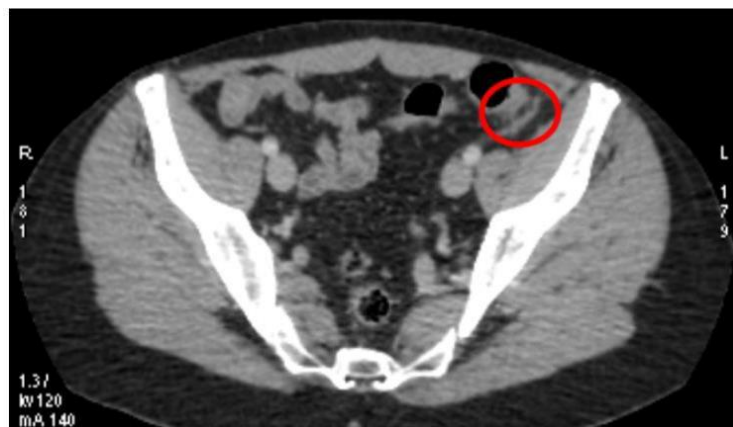
Fonte: Arquivo Pessoal.

**Figura 2.** Corte coronal de TC de abdômen total com contraste endovenoso, na fase porta..



Fonte: Arquivo Pessoal.

**Figura 3.** Corte axial de TC de abdômen total com contraste endovenoso, na fase porta.



Fonte: Arquivo Pessoal.

Nas Figuras 1, 2 e 3, é possível observar uma imagem localizada na borda antimesentérica do cólon esquerdo, ovalada com densidade de gordura, discreto realce periférico, associado a borramento da gordura adjacente e espessamento da fásia lateroconal esquerda.

À vista do diagnóstico clínico radiológico instituiu-se terapêutica conservadora com antiinflamatório não esteroidal e antiespasmódico, com resolução completa das queixas em quatro dias. Realizado o seguimento, o paciente não manifestou recidiva dos sintomas ou complicações.

#### **4. Discussão**

Os apêndices epiploicos foram descritos pela primeira vez em 1543 por Vesalius, entretanto, a entidade apendagite foi identificada apenas em 1956, por Lynn. Seu desenvolvimento começa durante o segundo trimestre da vida intrauterina, porém apenas atinge tamanho significativo após a puberdade (Freitas, et al., 2008; Rodríguez, et al., 2017).

Por volta de 50 a 100 apêndices epiploicos são dispostos em duas fileiras, do apêndice cecal ao reto. Eles são encontrados em todos os segmentos colônicos, no entanto, no cólon transversal e sigmóide são mais numerosos e proeminentes. São mais abundantes e maiores em obesos e em indivíduos com história de emagrecimento recente (Vicente Aguila Gómez et al., 2018). Essas estruturas são constituídas por tecido adiposo, revestidas por uma capa serosa e mais externamente por gordura peritoneal. O suprimento sanguíneo de cada apêndice epiploico ocorre por uma ou duas endartérias e a drenagem por uma delgada e tortuosa veia. Tal suprimento sanguíneo, associado à sua forma pedunculada e excessiva mobilidade, faz com que essas estruturas sejam propensas à torção e isquemia ou mesmo ao infarto hemorrágico (Rodríguez, et al., 2015)

A apendagite epiploica (AE) é uma entidade clínica benigna resultante da torção ou da trombose venosa espontânea das veias que drenam tais estruturas (Pignaton et al., 2008; Accetta et al., 2008), com subsequentes inflamação e isquemia do apêndice acometido, levando ou não ao infarto. Acomete indivíduos entre a segunda e quinta décadas de vida, com incidência entre homens e mulheres semelhante. Em relação à AE primária há autores que consideram a obesidade fator de risco, já outros julgam que menos da metade de seus casos ocorreu em obesos. Não há, ainda, outros fatores de risco conhecidos para a ocorrência primária dessa patologia (Prieto, et al., 2016).

A manifestação clínica usual é de dor abdominal aguda localizada em quadrante inferior esquerdo, contínua e intensa, de caráter não migratório, em paciente com bom estado geral e afebril (Severo Alves de Melo et al., 2002). Porém, pode mimetizar quadro de abdome agudo, levando ao diagnóstico errôneo de diverticulite ou apendicite agudas. Sintomas associados como náusea, vômitos ou febre (acompanhada de discreta leucocitose)

podem estar presentes em até 40% dos pacientes, no entanto perturbações intestinais como diarreia e obstrução não são frequentes (Morales, et al., 2016).

Os achados do exame físico frequentemente mostram abdome flácido, com sensibilidade local. Massa palpável é presenciada em 10% a 30% dos casos na região da dor (Melo, et al., 2002; Estudillo, et al., 2019).

Um estudo que contou com 31 pacientes constatou que não era possível realizar o diagnóstico de AE somente através da história clínica e do exame físico, antes do exame de imagem ser realizado. Com o aumento da precisão diagnóstica fornecida pelos métodos de imagem, o diagnóstico de AE tornou-se possível antes da indicação cirúrgica, possibilitando a adoção de uma conduta conservadora. (Martinez, et al., 2013).

O diagnóstico de AE atualmente é feito por TC de abdome, com o achado de massa paracólica, oval, de 1 a 5 cm, com densidade de gordura, acompanhando-se de espessamento do revestimento peritoneal e atenuação da gordura periapendicular (Amaral, et al., 2011; Estudillo, et al., 2019). Eventualmente, observa-se alça intestinal com parede levemente espessada adjacente, efeito compressivo sobre alça intestinal e um foco central hiperdenso no apêndice epilóico, que corresponde à trombose da veia de drenagem (Melo, et al., 2002; Silva, et al., 2005). Em condições normais os apêndices epilóicos não são vistos por métodos de imagem, a menos que haja suficiente quantidade de líquido intraperitoneal “contrastando” essas estruturas, como, por exemplo, a ascite. Na avaliação laboratorial pode-se observar a contagem de leucócitos e velocidade de hemossedimentação normais ou pouco aumentados (Curbelo, et al., 2010).

Há uma extensa gama de diagnósticos diferenciais, dentre eles: diverticulite, apendicite, ruptura de cisto ovariano, torção de ovário, doenças de vesícula biliar, gravidez ectópica, abscesso, ileíte por Crohn, câncer de cólon, adenite mesentérica, cisto de úraco. Na perspectiva estritamente radiológica, outras afecções podem mimetizar apendagite, entre elas: paniculite mesentérica, infarto omental e processos inflamatórios agudos primários ou secundários (diverticulite ou apendicite) (Vázquez, et al., 2014).

Por ser uma condição benigna, autolimitada e de resolução espontânea, a conduta terapêutica deve ser expectante (Oliveira Freire Filho et al., 2006). Sendo assim, o tratamento é conservador e ambulatorial. Consiste na administração de antiinflamatórios e analgésicos, com a resolução do quadro em torno de 3 a 14 dias. O diagnóstico incorreto pode levar a intervenções desnecessárias, sejam elas antibioticoterapia, hospitalizações e até procedimentos cirúrgicos (Pignaton, et al., 2008; Prieto, et al., 2016).



A AE ocasionalmente pode complicar, pois o apêndice inflamado pode aderir à parede abdominal ou a outras vísceras, causando, assim, obstrução intestinal ou intussuscepção. Nestes casos, a conduta cirúrgica é mandatória, com bons resultados e sem complicações pós-operatórias. A cirurgia também está indicada quando não há possibilidade de confirmação diagnóstica, pela indisponibilidade de recursos diagnósticos avançados (Amaral et al., 2011, Sousa et al., 2016).

Com o seguimento dos pacientes, as lesões tendem a reduzir de volume e assumir um aspecto irregular, o que decorre da absorção do tecido necrótico, própria do processo de cura (Melo et al., 2002).

## 5. Considerações Finais

A apendagite epiplóica é uma entidade clínica incomum que inclui em seu diagnóstico diferencial diversas afecções cirúrgicas. O conhecimento da moléstia aliado ao aperfeiçoamento dos recursos de diagnóstico por imagem, em especial a tomografia computadorizada, possibilita reduzir o erro diagnóstico e procedimentos invasivos desnecessários, além de identificar a condição benigna e autolimitada em questão no presente trabalho e realizar o seguimento clínico apropriado.

Em função da indisponibilidade de algumas informações, recomenda-se, para trabalhos futuros, a pesquisa de dados que melhor quantifiquem a real incidência de apendangite na população brasileira e sua proporção como diagnóstico diferencial de abdome agudo inflamatório, o que corroborará com a melhor suspeição diagnóstica e menor índice de laparotomias brancas principalmente em locais de baixa densidade tecnológica onde a tomografia computadorizada de abdome não é amplamente disponível.

## Referências

Accetta, I., Accetta, P., Figueiredo Acceta, A., Jorge Vasconcellos Duarte, A., & Torres, W. (2008). Apendicite epiploica com comprometimento da serosa e estreitamento da luz do sigmoide. Relato de caso. In *Revista Brasileira de Coloproctologia* (28th ed.). 474 a 476.

Germán Prieto, R., David Carvajal, G., Hernán Santos, J., Upegui, D., & Rendón, J. (2016). Causas inesperadas de abdomen agudo. In *Revista Colombiana de Cirugía* (31st ed., pp. 269 a 275).

Iriarte-Rodríguez, A., Gõni-Esarte, S., Manuel Zozaya-Urmeneta, J., Bolado-Concejo, F., & Laura Álvarez-Gigli, M. (2015). Descripción de un caso de evolución inusual de apendicitis epiploica. In *Revista Española de Enfermedades Digestivas* (100th ed., pp. 707 a 708).

M. Vázquez, G., E. Manzotti, M., Alessandrini, G., Lemos, S., Clara Perret, M., & N. Catalano, H. (2014). Apendangitis epiploica primaria. Clínica y evolución de 73 casos. In *Medicina (Buenos Aires)* (74a ed.), 448 a 450.

Monzón Rodríguez, M., Hernández Cabrera, Y., & Sed Pérez, A. (2017). Apendicitis epiploica en una embarazada. Presentación de un caso. In *MediSur* (15a ed.), 409 a 413.

Noel Mederos Curbelo, O., Manuel Da Costa Fernández, J., Jeuín Savariego, E., & Ulises Ramos Hernández, R. (2010). Apendicitis epiploica primaria y hallazgos de la ecografía. In *Revista Cubana de Cirugía* (49a ed.), 10 a 17.

Oliveira Freire Filho, E., Eduardo Marinho de Jesus, P., D'Ippolito, G., & Szejnfeld, J. (2006). Tomografia computadorizada sem contraste intravenoso no abdome agudo: quando e por que usar. In *Radiologia Brasileira* (39a ed.), 51 a 62.

Oliveira Pinto, I., Marcenes Gonçalves de Souza, L., Santos Pessoa, L., Andrade do Amaral, L., Alberoni Neves de Assis, L., & Guimarães Ribeiro, N. et al. (2011). Apendicite epiploica, uma breve revisão de literatura. In *Revista Médica Mineira* (21a ed.), 15 a 17.

Soares Pereira A., Soares Pereira, A., Moreira Shitsuka, D., José Parreira, F. & Shitsuka R.(2018). Metodologia da pesquisa científica. [e-book]. Santa Maria. Ed. UAB/NTE/UFSM. Recuperado de [https://repositorio.ufsm.br/bitstream/handle/1/15824/Lic\\_Computacao\\_Metodologia-Pesquisa-Cientifica.pdf?sequence=1](https://repositorio.ufsm.br/bitstream/handle/1/15824/Lic_Computacao_Metodologia-Pesquisa-Cientifica.pdf?sequence=1).

Pignaton de Freitas, G., de Almeida Borges, A., Mendonça, R., Ribeiro, C. & Chiara Chindamo, M., (2008). Apendagite epiplóica: tratamento conservador. In: *Revista Brasileira de Coloproctologia* (28a ed.), 350 a 352.

Pignaton de Freitas, G., de Almeida Borges, A., Mendonça, R., Ribeiro, C. and Chiara Chindamo, M., (2008). Apendagite epiplóica: aspectos clínicos e radiológicos. In: *Arquivos de Gastroenterologia* (45a ed.), 163 a 165.

Real Martinez, C., Tadeu Palma, R., Pedroso Silveira Júnior, P., Tiemi Sato, Daniela., Rocha Rodrigues, M., Cabral de Resende Júnior, H. And Crepaldi Filho, H., (2013). Apendagite epiplóica primária. In: *Jornal de Coloproctologia* (33a ed.), 161 a 166.

Severo Alves de Melo, A., Melo Moreira, L., Andrade Pinheiro, R., Noro, F., Duarte Alves, J., & Beber Machado, B. (2002). Apendicite epiploica - Aspectos na ultrassonografia e na tomografia computadorizada. In *Radiologia Brasileira* (35a ed.), 171 a 174.

Solórzano-Morales, S., Castillo-Rodríguez, S., Laurindo-Mariano de Oliveira, G., Arrendondo-Villanueva, J., & Riadura-Sanz, C. (2016). Apendicitis epiploica. Causa poco común de abdomen agudo em niños. Presentación de un caso y revisión de la literatura. In *Acta pediátrica de México* (37a ed.), 88 a 93.

Sousa, D., Ferreira, A., Cruz, A., Marinho, D., Mateus, A., Allen, M., & Martins, J. (2016). Apendangite epiploica - diagnóstico diferencial da apendicite aguda. In *Revista Portuguesa de Cirurgia* (36a ed.), 29 a 32.

Tramujas da Costa e Silva, I., Rodrigues da Costa Neto, R., & Liberato Guimarães, É. (2005). Apendicite epiploica - resolução videolaparoscópica. In *Revista do Colégio Brasileiro de Cirurgiões* (32a ed.), 108 e 109.

Vázquez-Estudillo, G., Símon-Mendoza, A., Larracilla-Salazar, I., & Josefina Rosas-Nicolás, B. (2019). Apendagitis: causa de dolor abdominal agudo no quirúrgico. Reporte de caso. In *Revista de sanidad militar* (72a ed.), 58 a 61.

Vicente Aguila Gómez, M., Higorre Escalante, M., & Blanco Autilio, L. (2018). Apendagitis Aguda Epiploica: un nuevo reto diagnóstico para el cirujano de emergencias - presentación de un caso y revisión de la literatura. In *Revista Médica de La Paz* (24a ed.), 39 a 45.

**Porcentagem de contribuição de cada autor no manuscrito**

Marcela Araujo Pereira – 18%  
Rebeca Fontoura Morais Abreu – 18%  
Fabiana Gallo – 18%  
Gabriela Vellano de Andrade – 18%  
Rone Antônio Alves de Abreu – 10%  
Mayra Carneiro de Brito Quinta – 10%  
Janduí Dniz Araújo Filho – 8%