

Visagismo: a construção de um sorriso único - Relato de caso clínico

Visagism: the construction of a unique smile - Clinical case report

Visagismo: la construcción de una sonrisa única - Reporte de caso clínico

Recebido: 30/10/2020 | Revisado: 03/11/2020 | Aceito: 07/11/2020 | Publicado: 12/11/2020

Emilly Alves da Silva

ORCID: <http://orcid.org/0000-0001-8080-6175>

Centro Universitário Tiradentes, Brasil

E-mail: emillyalves06@gmail.com

Maria Clara Vasconcelos Brandão

ORCID: <https://orcid.org/0000-0002-2139-6273>

Centro Universitário Tiradentes, Brasil

E-mail: mariaclarabrandaao@gmail.com

Felipe Brêda Carneiro de Albuquerque

ORCID: <https://orcid.org/0000-0002-9651-3163>

Universidade Federal de Pernambuco, Brasil

E-mail: felipebreda20@gmail.com

Raphaela Farias Rodrigues

ORCID: <https://orcid.org/0000-0001-6917-1113>

Universidade Federal de Alagoas, Brasil

E-mail: raphaelarodriguesf@gmail.com

Fernanda Carvalho de Rezende Lins

ORCID: <https://orcid.org/0000-0001-6304-4148>

Centro Universitário Newton Paiva, Brasil

Centro Universitário Tiradentes, Brasil

E-mail: fecarvalhorezende@hotmail.com

Lais Lemos Cabral

ORCID: <https://orcid.org/0000-0002-1202-6422>

Centro Universitário CESMAC, Brasil

Centro Universitário Tiradentes, Brasil

E-mail: laiscabral@hotmail.com

Danilo Cavalcante Fernandes

ORCID: <https://orcid.org/0000-0001-7408-4567>

Universidade Federal de Alagoas, Brasil

Centro Universitário Tiradentes, Brasil

E-mail: drdcf82@gmail.com

Sarah Lerner Hora

ORCID: <https://orcid.org/0000-0003-1613-329X>

Centro de Estudos Superiores de Maceió, Brasil

Centro Universitário Tiradentes, Brasil

E-mail: sarahlerner@hotmail.com

Resumo

Objetivo: Desta forma, o objetivo do presente trabalho é relatar um caso clínico de reabilitação oral estética baseado na integralização dos conceitos de visagismo, através de laminados cerâmicos. Metodologia: Partindo da permissão da paciente por meio do Termo de Consentimento Livre e Esclarecido (TCLE) em partilhar sua imagem para devido fim, o presente estudo trata de um relato de caso clínico de cunho analítico descritivo (Pereira et al., 2018), realizado em uma clínica particular na cidade de Maceió-AL. Relato de caso: Paciente C.A.S., gênero feminino, 30 anos, apresentou-se à clínica, insatisfeita com seu sorriso e como ele se harmonizava com sua face. Considerações Finais: O caso da paciente foi concluído de forma satisfatória atendendo aos seus objetivos e partindo dos pressupostos estéticos e de harmonia do sorriso pregados pela odontologia restauradora e estética e pelo visagismo. Sendo assim, quando bem planejado o tratamento odontológico associado aos recursos tecnológicos e a arte do visagismo confere ao paciente melhorias em seu convívio social, um sorriso único e que transmite valores humanos.

Palavras-chave: Estética dental; Facetas dentárias; Personalidade.

Abstract

Objective: In this way, the objective of the present work is to report a clinical case of oral aesthetic rehabilitation based on the integration of visagism concepts, through ceramic laminates. Methodology: Based on the patient's permission through the Free and Informed Consent Term (ICF) to share her image for due purpose, the present study deals with a clinical case report of a descriptive analytical nature (Pereira et al., 2018), performed at a

private clinic in the city of Maceió-AL. Case report: Patient C.A.S., female, 30 years old, came to the clinic, dissatisfied with her smile and how it harmonized with her face. Final considerations: The patient's case was concluded satisfactorily in view of her objectives and based on the aesthetic and harmony assumptions of the smile preached by restorative and aesthetic dentistry and visagism. Therefore, when well-planned dental treatment associated with technological resources and the art of visagism gives the patient improvements in his social life, a unique smile that conveys human values.

Keywords: Dental aesthetics; Dental facets; Personality.

Resumen

Objetivo: De esta manera, el objetivo del presente trabajo es reportar un caso clínico de rehabilitación estética oral basado en la integración de conceptos de visagismo, a través de laminados cerámicos. Metodología: Con base en el permiso de la paciente a través del Término de Consentimiento Libre e Informado (FICT) para compartir su imagen con el debido propósito, este estudio aborda el reporte de un caso clínico de naturaleza analítica descriptiva (Pereira et al., 2018), realizado en una clínica privada de la ciudad de Maceió-AL. Reporte de caso: Paciente C.A.S., mujer, 30 años, acudió a la clínica insatisfecha con su sonrisa y cómo armonizaba con su rostro. Consideraciones finales: El caso de la paciente se concluyó satisfactoriamente de acuerdo con sus objetivos y en base a los supuestos estéticos y armónicos de la sonrisa predicados por la odontología restauradora y estética y el visagismo. Por tanto, cuando un tratamiento dental bien planificado asociado a los recursos tecnológicos y al arte del visagismo le otorga al paciente mejoras en su vida social, una sonrisa única que transmite valores humanos.

Palabras clave: Estética dental; Carillas dentales; Personalidad.

1. Introdução

O visagismo é considerado a arte de criar uma imagem individual, expressando a personalidade e o estilo de vida com harmonia e estética. Esse conceito é trabalhado na odontologia através da integração das formas faciais, dentais e a personalidade do paciente fundamentado em teorias e pesquisas desenvolvidas para tal fim (Paolucci et al., 2011; Leite, 2017).

A priori, para entender melhor o processo de visagismo é fundamental ter em mente que a formação da personalidade de um indivíduo ocorre por meio da prevalência de um perfil

temperamental ou de uma combinação de dois dos seguintes perfis, são eles: melancólico, sanguíneo, colérico e fleumático (Paolucci et al., 2011; Moraes, 2016).

Dessa forma, o profissional busca estudar e identificar junto ao paciente, sua personalidade, aspecto facial/dental, desejos e objetivos, sendo o grande desafio transformar o sorriso de maneira a preservar a naturalidade, e concomitantemente alcançar uma harmonia psico-dentofacial ao projetar um sorriso estético (Swileh et al., 2019).

Para isso, é necessário compreender que um sorriso não limita-se aos dentes, existindo outros fatores associados, dentre eles, gengiva, lábios, a ação da musculatura peri-oral que em conjunto com os elementos dentários comunicam-se com os perfis emocionais (Paolucci et al., 2011; Leite, 2017).

A atratividade facial interfere então na promoção da personalidade e na interação social. Dentre os elementos influentes na atratividade facial, o terço inferior da face é extremamente relevante, visto que se articula tanto a comunicação verbal e a não verbal. Quando este setor não se apresenta em estado de saúde e harmonia um transtorno psicológico de baixa autoestima pode-se instituir no paciente, interferindo negativamente em suas relações sociais (Couto, 2016; Rambabu et al., 2018).

Sendo assim, existem diversos artifícios odontológicos que podem ser utilizados em busca da harmonia do sorriso. Dentre eles o visagismo, que pode ser planejado abrangendo desde pequenos procedimentos, considerados não invasivos, como o clareamento dental, até grandes procedimentos como um aumento de coroa clínica, reanatomização de elementos dentários, laminados cerâmicos e harmonização orofacial (Moraes, 2016; Abrantes et al., 2019).

Desta forma, o objetivo do presente trabalho é relatar um caso clínico de reabilitação oral estética baseado na integralização dos conceitos de visagismo, através de laminados cerâmicos.

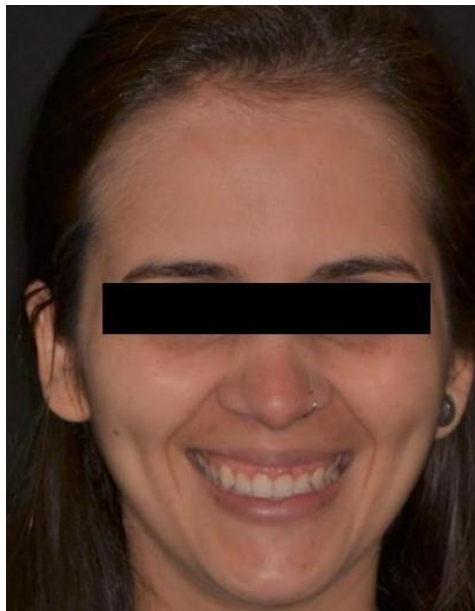2. Metodologia

Partindo da permissão da paciente por meio do Termo de Consentimento Livre e Esclarecido (TCLE) em partilhar sua imagem para devido fim, o presente estudo trata de um relato de caso clínico de cunho analítico descritivo (Pereira et al., 2018), realizado em uma clínica particular na cidade de Maceió - AL.

3. Relato de Caso

Paciente C.A.S., gênero feminino, 30 anos, apresentou-se à clínica, insatisfeita com seu sorriso e como ele se harmonizava com sua face. Na análise facial, constatou-se um formato facial oval com paralelismo entre a linha média facial e dental (Figura 1).

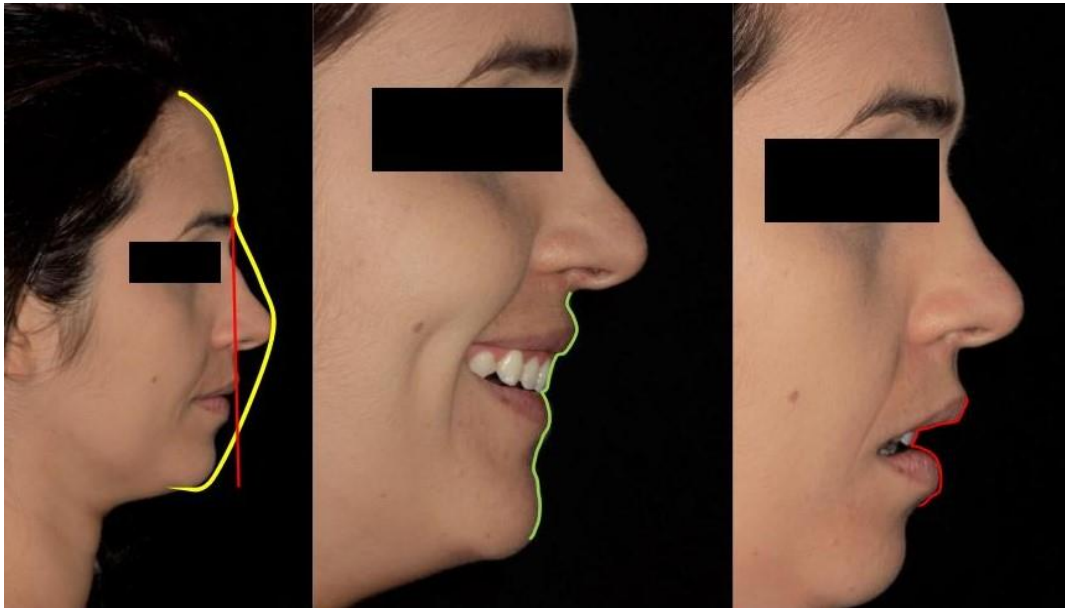Figura 1 - Fotografia inicial.



Fonte: Autores.

Foi observado um sorriso com dentes superiores palatinizados, dando assim um aspecto de brilho e textura insatisfatórios devido à deficiência da incidência luminosa nessa região (Figura 2).

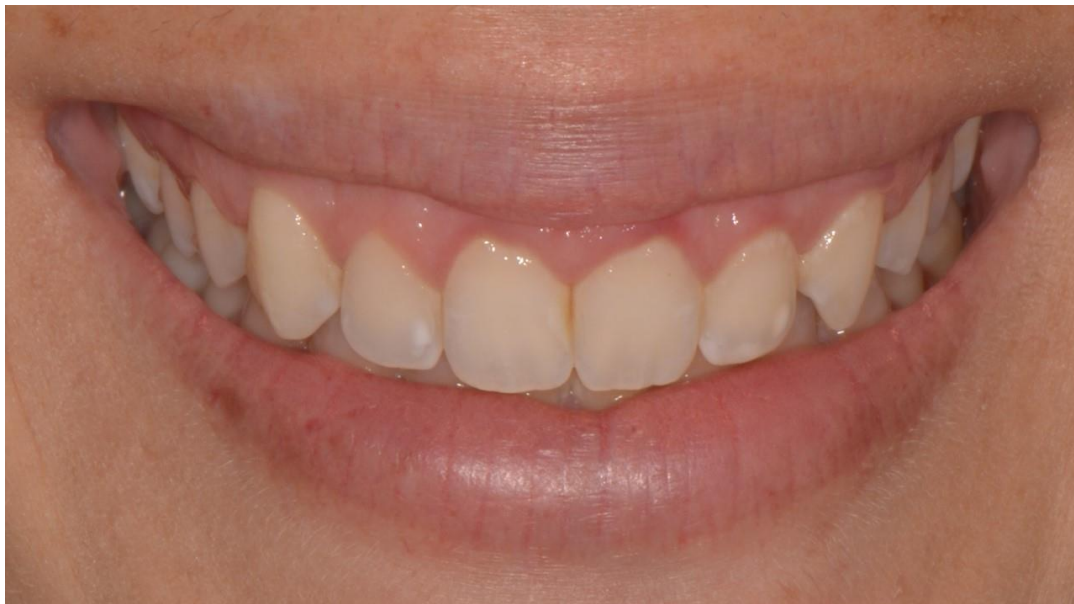Figura 2 - Análise do rosto e do perfil.



Fonte: Autores.

Em uma análise intra oral, observou-se como principais deficiências estéticas, dentes pequenos, pequenos defeitos de esmalte e grande exposição gengival conferindo a paciente um sorriso com aparência juvenil (Figura 3).

Figura 3 - Sorriso da paciente evidenciando deficiências estéticas.

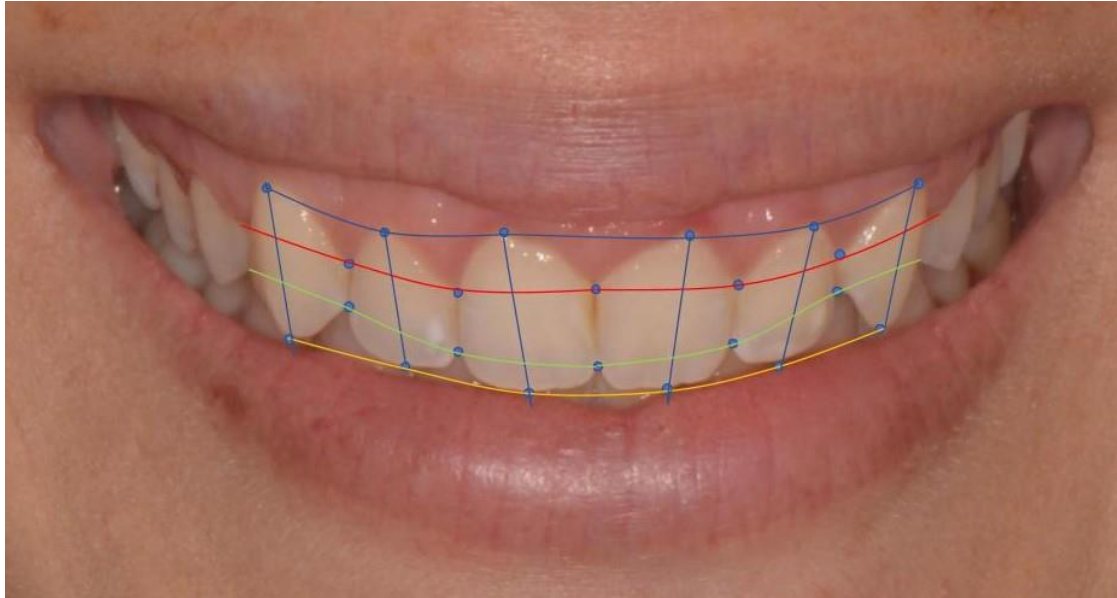


Fonte: Autores.

Constatou-se que apesar de os eixos dentários estarem simétricos, apresentavam-se mais distalizados, conferindo pouca força e estabilidade e mais passividade ao sorriso da

paciente. Observou-se também, zênites gengivais e bordas incisais planos (linhas horizontais azul e amarela, respectivamente) e linha de conexão das ameias cervicais dos incisivos centrais, ligeiramente invertida (Figura 4).

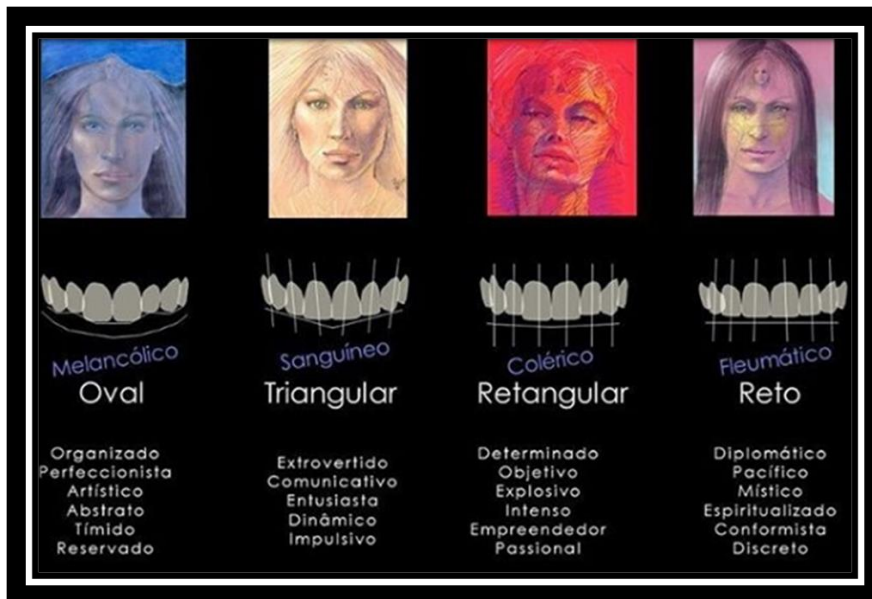
Figura 4 - Evidenciação de dentes pequenos e grande exposição gengival.



Fonte: Autores.

Após a análise facial, dentária e de uma conversa sobre os objetivos estéticos e emocionais da paciente que foram obtidos por um questionário que segue o que é descrito por Paolucci et al., 2011, chegou-se à conclusão que ela possui um perfil temperamental com características melancólicas, comuns em pessoas com rosto oval e características fleumáticas, comuns em pessoas com sorriso plano e reto, dentes quadrados ou redondos (Figura 5). As características temperamentais marcantes da paciente foram timidez, perfil artístico, mística, espiritualizada, organizada e pacífica. No entanto, a paciente buscava transmitir mais confiança e determinação, que são características de um sorriso mais colérico.

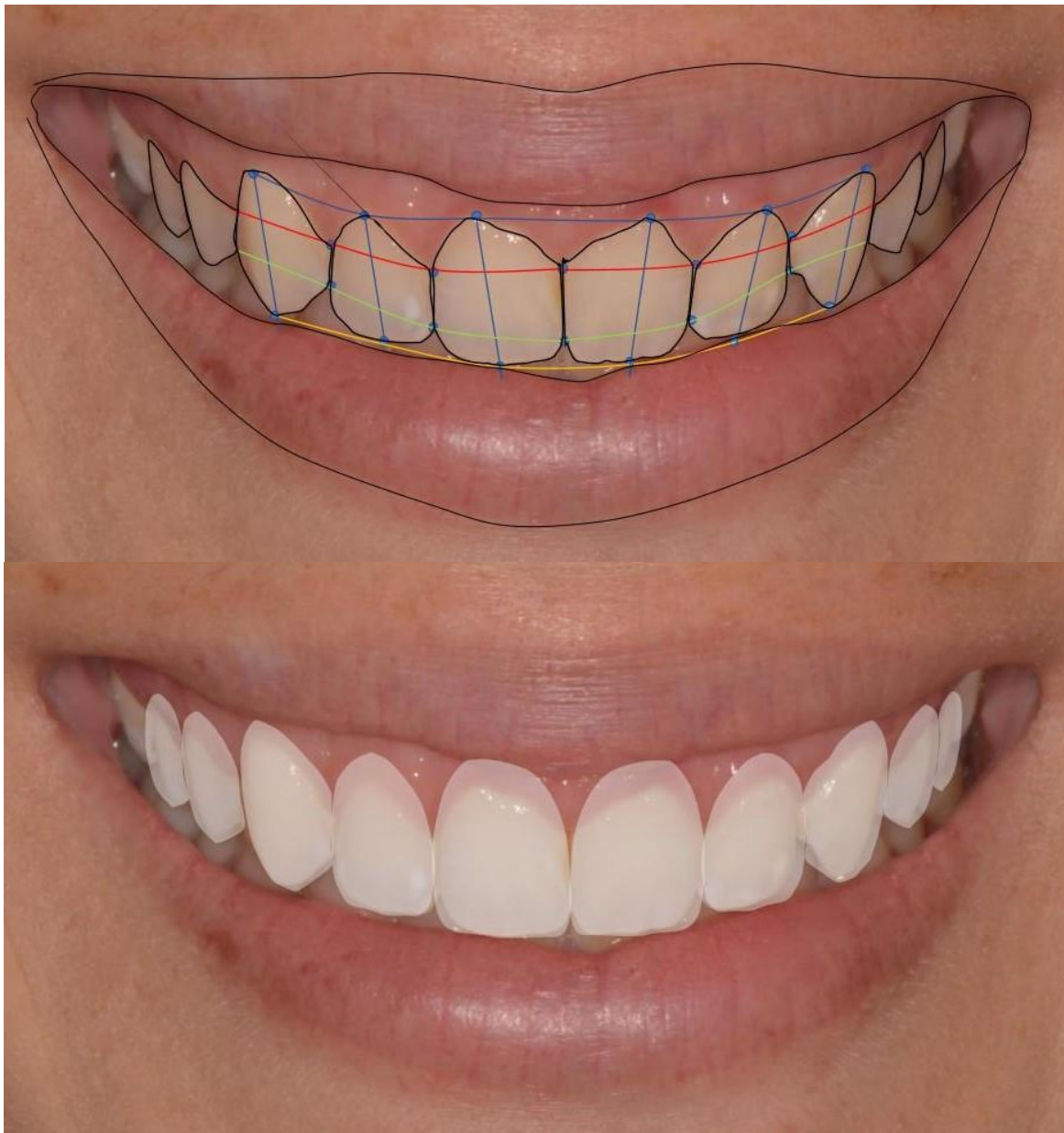Figura 5 - Características do sorriso através da análise da face (melancólico) e dos dentes (fleumático) e a demonstração do perfil requerido pela paciente (colérico).



Fonte: Paulocci et al., 2011.

Partindo dessa premissa, foi realizado um projeto digital desenvolvido no Microsoft PowerPoint. O planejamento auxilia na realização de procedimentos estéticos, proporcionando uma previsibilidade do tratamento para o cirurgião-dentista e o paciente, permitindo assim uma segurança maior ao profissional e com isso diminuindo os riscos de erros, principalmente em casos considerados complexos, onde ocorre a necessidade de várias alterações. Dessa forma, o planejamento envolveu o aumento vertical e horizontal dos incisivos centrais e laterais superiores, tornando-os mais retangulares, modificando os eixos dentais no sentido vertical e as conexões de ameias e bordas incisais um pouco mais ascendentes (Figuras 6 e 7).

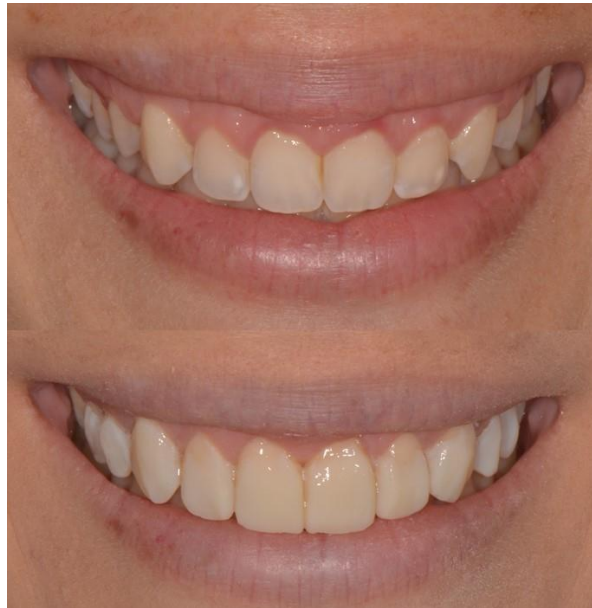Figuras 6 e 7 - Desenho realizado através do Microsoft PowerPoint.



Fonte: Autores.

Foi realizado o mockup - um ensaio restaurador intra oral, considerado um mecanismo de simulação do planejamento proposto inicialmente, sendo realizado de maneira provisória, dando uma previsibilidade do resultado final-. Neste caso foi utilizada a resina bisacrílica (Protemp 4 - 3M ESPE, Sumaré/SP, Brasil), para observar as alterações propostas e ouvir a opinião da paciente quanto ao resultado planejado, e esta aprovou o projeto por atender seus objetivos (Figura 8).

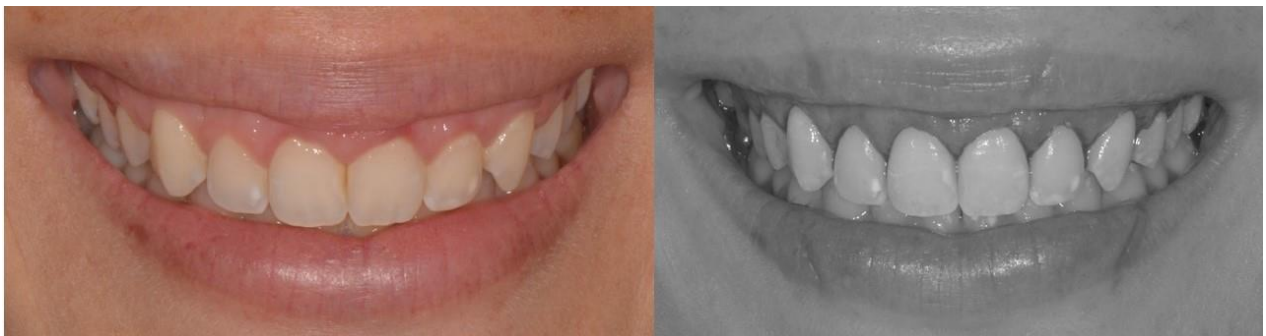Figura 8 - Antes e depois do mock up.



Fonte: Autores.

Após a análise facial e planejamento do caso, foi realizado o aumento de coroa clínica com finalidade estética dos dentes anteriores superiores, através de gengivoplastia e osteotomia flapless. Com este procedimento foi possível aumentar o comprimento dos dentes e harmonizar os zênites gengivais (Figura 9).

Figura 9 - Antes da cirurgia periodontal e pós cirúrgico imediato.

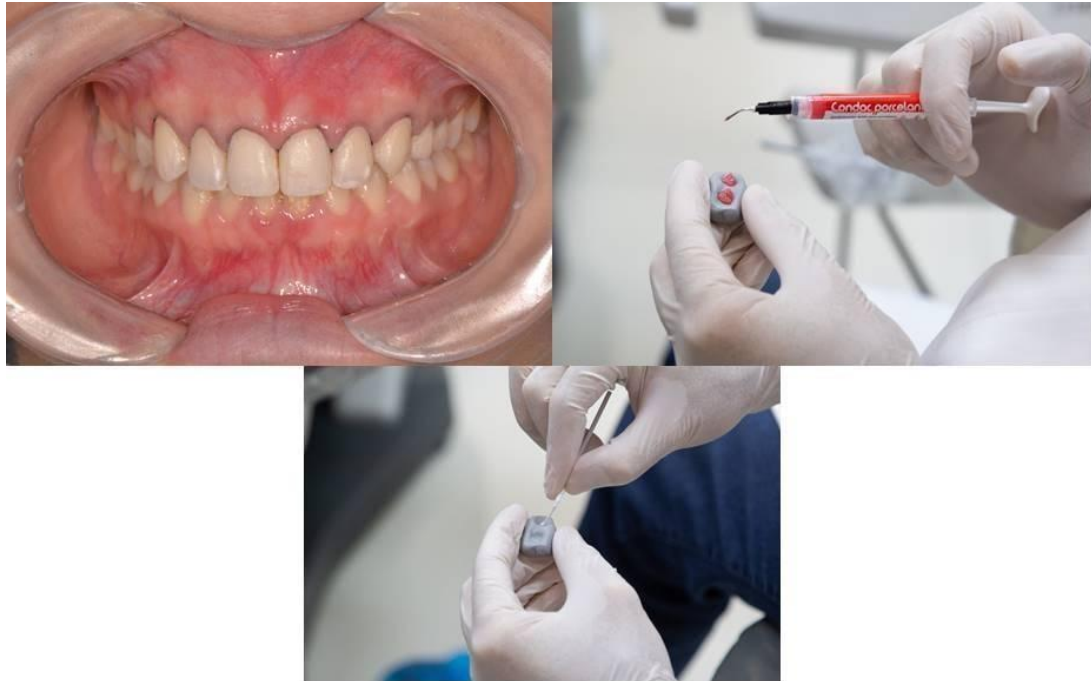

Fonte: Autores.

Após 45 dias da cirurgia, deu-se início a fase final do tratamento, que consistiu no preparo dental com a ponta diamantada troncocônica 2135 (KG Sorensen, Cotia/SP, Brasil) e pontas de acabamento piezo (CVDentus, São José dos Campos/SP, Brasil). Após os preparos, os dentes foram moldados com silicona de adição (Virtual Light Body - Ivoclar Vivadent, Barueri/SP, Brasil) para confecção laboratorial, de forma artesanal, dos laminados cerâmicos

(E-max, Ivoclar Vivadent, Barueri/SP, Brasil) com a cor BL4. Nas imagens é possível verificar algumas etapas do processo de prova e cimentação dos laminados (Figura 10).

Figura 10 - Preparo do dente e da peça para cimentação.



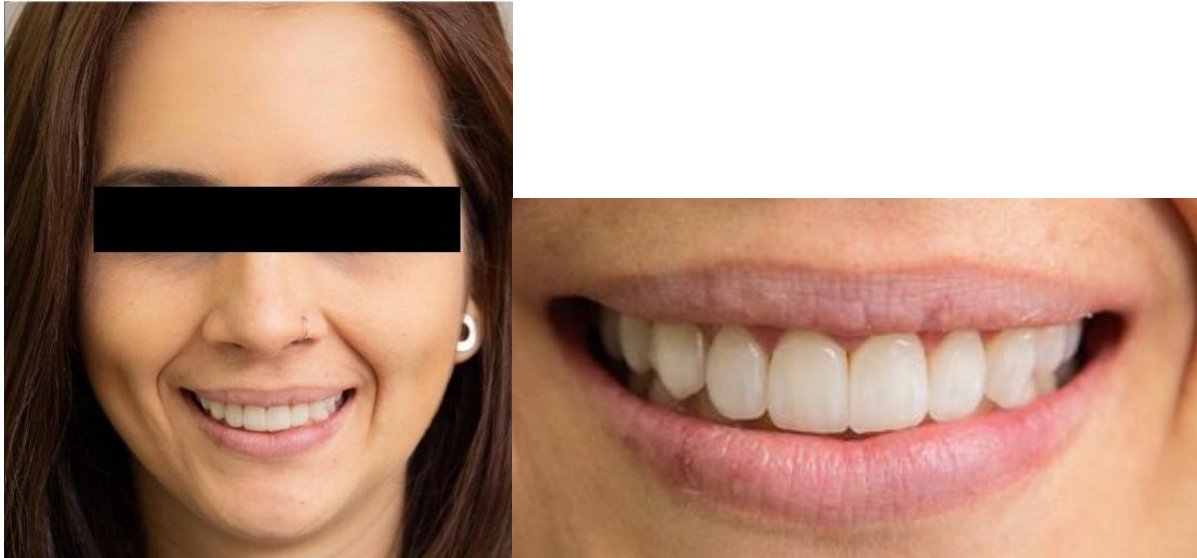Fonte: Autores.

Por conseguinte, a etapa final consistiu na anestesia infiltrativa com lidocaína a 2% com epinefrina 1:100.000 (DFL, Taquara/RJ, Brasil) e inserção do fio retrator #00 e #000 (Ultrapac, Ultradent, Utah, EUA). O preparo da peça compreendeu na lavagem da mesma com água, aplicação de ácido fluorídrico 5% (Condac porcelana - FGM, Joinville/SC, Brasil) por 20 segundos, retirada do ácido fluorídrico com água e aplicação do silano (Monobond - Ivoclar Vivadent, Barueri/SP, Brasil) por 1 min, seguido da secagem. Após a aplicação do agente de união na peça, o processo seguiu com a limpeza dos elementos dentários com pedra pomes (Biodinâmica, Ibiporã/PR, Brasil), seguida do isolamento dos mesmos com teflon (Tigre, Joinville/SC, Brasil). Na sequência, os dentes foram condicionados com ácido fosfórico ultra-etch 35% (Ultradent, Utah, EUA) por 30 segundos, seguido da remoção do excesso com algodão e limpeza com água e aplicação do adesivo nos dentes e nas peças protéticas (Ambar - FGM, Joinville/SC, Brasil). Por fim, o cimento resinoso (Variolink Esthetic LC - Ivoclar Vivadent, Barueri/SP, Brasil).

Ao final, o sorriso foi construído baseado na interpretação do perfil temperamental e físico da paciente. Além disso, consideramos seus objetivos em busca de uma harmonia

estética sem esquecer da naturalidade (Figuras 11 e 12). A paciente, agora, manteve um sorriso natural, que transmite mais confiança, estabilidade e dominância com um sorriso vistoso e alinhado com sua face e seu temperamento.

Figuras 11 e 12 - Sorriso final com laminados cerâmicos.



Fonte: Autores.

4. Discussão

A busca por um padrão de beleza ganhou enfoque na Grécia antiga onde o povo grego demonstrava inquietudes quanto a origem e a motivação dessa busca. A partir daí, o visagismo foi criado como o estudo dos aspectos que levam o ser humano a sentir e apreciar a beleza das coisas, sendo R.E. Lombardi o primeiro a fazer relação desses com a odontologia (Paolucci et al., 2011; Leite, 2017).

Sendo assim, com a busca constante pela estética, o conceito de visagismo, definido em 2003 pelo artista plástico Philip Hallawell baseia-se na arte de criar uma imagem individualizada que busca expressar a identidade e o estilo de vida do paciente fundamentado em estética e de forma harmoniosa. Dentro da prática odontológica esse conceito é a arte de criar um desenho de um sorriso único de acordo com a personalidade do paciente. O visagismo tem como base a concepção de James Joyce sobre a arte pura onde esta, segundo ele, tratava-se de algo verídico, com estética e harmonia e em contra partida a arte impura limitava a busca da aparência estética se apoiando em formas e regras, gerando um trabalho carente de expressão (Paolucci et al., 2011; Leite, 2017).

Logo, o visagismo trabalha com quatro perfis temperamentais, traçados de acordo com a classificação mais antiga do Ocidente por Hipócrates e com isso, no planejamento é indicado que o profissional aplique uma entrevista conhecida como “consultoria” descrita por Hallawell, em busca de traçar o perfil temperamental do paciente. Esses perfis são: Colérico, sanguíneo, melancólico e fleumático, acredita-se então, que um desses tipos predomina o perfil do paciente (Paolucci et al., 2011; Kao et al., 2014; Moraes, 2016; Couto, 2016).

Através da análise facial da paciente, o perfil melancólico foi perceptível pois remete a traços suave, sensível, organizado, tímido, detalhista, artístico, perfeccionista, ansioso e conservador. Seu desenho de sorriso é considerado suave com dentes posicionados com seus longos eixos retilíneos ou discretamente inclinados para distal, linha de união dos zênites ascendente a partir da linha média em forma de parábola, incisivos centrais ovalados, caninos com limite vestibular curvo e inclinado para mesial, arco superior e rosto ovalados, e, em vista oclusal os dentes ântero superiores são bem alinhados em uma curva ou parábola (Paolucci et al., 2011; Kao et al., 2014; Moraes, 2016).

O fleumático foi o perfil que se encaixava no formato dos dentes da paciente do presente caso, se caracterizando por um perfil conservador, estável, seguro, emocionalmente calmo, tranquilo, ação e ritmo de vida é lento e apático, não se impõe, aceita condições impostas, apresentando comodismo e submissão. O desenho do seu sorriso é plano, os dentes ântero superiores apresentam seus longos eixos perpendiculares ao plano horizontal, com exceção do canino, que pode estar rotacionado para lateral, os incisivos centrais são maiores na largura do que na altura. Os caninos se mostram com limite vestibular curvo, o arco é largo e circular, e o rosto tem formato quadrado ou redondo (Paolucci et al., 2011; Kao et al., 2014; Moraes, 2016).

O indivíduo colérico é considerado como o que possui grande força intelectual, sendo também prático e objetivo, emocionalmente intenso, porém discreto, persistente e determinado, capacidade de liderança, intolerante, autoritário. Partindo dessa premissa, esse perfil foi o almejado e algumas de suas características alcançadas através do trabalho na paciente do caso proposto sendo, o desenho de seu sorriso associado a um sorriso forte com os dentes ântero superiores com o longo eixo perpendicular ao plano horizontal e incisivos centrais retangulares - transmitindo mais dominância e confiabilidade (Paolucci et al., 2011; Kao et al., 2014; Moraes, 2016).

Dessa forma, o visagismo na odontologia é o conjunto de procedimentos que podem englobar a microabrasão para manchamentos dentários, o clareamento dental, movimentação ortodôntica visando correção na posição dos dentes na arcada, reanatomização dos elementos

dentários por meio de restaurações diretas e/ou indiretas, harmonização orofacial e também por meio de cirurgias periodontais. O visagismo atua então estabelecendo um direcionamento claro para os procedimentos, acarretando ganhos de caráter estético, concomitantemente, criando um sorriso que representa melhor a personalidade do ser, auxiliando o profissional a assegurar os resultados, não apenas os funcionais e bonitos, mas também os que refletem de forma natural as particularidades do paciente e em casos onde a configuração original é alterada ou em situações em que os traumatismos e o envelhecimento requeiram uma reabilitação total ou parcial da dentição (Kao et al., 2014; Moraes, 2016; Abrantes et al., 2019; Albert et al., 2019).

Desse modo, ao definir o perfil temperamental do paciente, se faz necessário atentar-se às alterações que os procedimentos odontológicos trazem consigo, à vista disso, variações no tamanho, cor e/ou forma dos dentes podem modificar a imagem pessoal e visual, podendo gerar danos à autoestima do paciente. Sendo assim, o êxito dos procedimentos apenas é contemplado quando estes estão em harmonia com a personalidade individual e única do paciente trazendo uma inter-relação entre as características individuais e a forma das estruturas anatômicas da face, fato esse de extrema importância para a valorização pessoal e modo de agir do indivíduo (Paolucci et al., 2011; Kao et al., 2014; Leite, 2017).

Assim, para que a atratividade do sorriso seja alcançada se faz necessário que o profissional efetue análises fotográficas que auxiliem nas avaliações odontológicas e faciais de forma detalhada objetivando a análise do sorriso e do rosto de forma padronizada e objetiva, tratando das preocupações e inseguranças do paciente. Ademais, o entendimento dos requisitos estéticos bem como as maneiras de resolução destes é imprescindível antes do início de qualquer tratamento. Na concepção de estética do sorriso aspectos como forma, cor, textura, alinhamento dentário, contorno gengival e a relação desses elementos com a face devem ser considerados (Melo et al., 2019; Zavanelli et al., 2019).

Surge então, com os avanços na tecnologia, a necessidade da utilização destas para aprimorar o diagnóstico e prognóstico no tratamento odontológico estético. No presente caso clínico o projeto digital se deu por meio do planejamento digital do sorriso/ digital smile design (DSD), sendo uma ferramenta de extrema importância visto que, utiliza fotografias extra e intrabucais com o objetivo de avaliar detalhadamente os padrões estético dento faciais que serão efetivados, proporcionando orientação e previsibilidade aos tratamentos (Melo et al., 2019; Zavanelli et al., 2019).

Contendo as alterações propostas pelo DSD, a fim de se obter resultados desejados e que seja passível de correção em algum ponto, a técnica de *mock up* consiste na prova do

protótipo do trabalho em boca, sendo assim um ensaio restaurador. Essa técnica é extremamente importante para a aceitação do tratamento por parte do paciente, pois com ele fotografias e vídeos podem ser realizados e o paciente pode comparar os resultados promovendo dessa forma, a previsibilidade de resultados estéticos e funcionais. Além da motivação do paciente e uma maior confiança de ambas as partes, como ocorreu no presente caso clínico, onde a visualização do *mock up* em boca trouxe melhorias imediatas na autoestima da paciente e a tornou motivada com o resultado final de seu tratamento (Reis et al., 2018; Melo et al., 2019).

Como apresentado no relato de caso, uma das etapas planejadas foi o aumento de coroa clínica. Tratando-se de um sorriso gengival existem opções terapêuticas que podem ser adotadas de acordo com sua etiologia. Dessa forma, as cirurgias periodontais tem como propósito estético corrigir o contorno do tecido gengival que seja irregular e eliminar também excesso de gengiva que recobre as superfícies coronárias que promovem um aspecto de coroas clínicas pequenas. A anatomia do periodonto é então ponto chave na aparência estética do sorriso visto que um sorriso dito como gengival pode trazer comprometimentos insatisfatórios a estética do sorriso (Vieira et al., 2018; Zavanelli et al., 2019).

A cirurgia periodontal relatada no caso clínico é denominada sem retalho ou Flapless sendo uma técnica minimamente invasiva quando comparada às demais, onde não existe elevação de retalho e conseqüente exposição ampla do tecido ósseo, sendo indicada para pacientes com biotipo periodontal intermediário e fino apresentando como vantagem um tempo de recuperação mais hábil em comparação às técnicas de levantamento de retalho. Dessa forma, o equilíbrio entre os dentes e a gengiva é chave crucial para o sucesso de um tratamento estético e harmonioso. Diante disso, a relação entre a periodontia e a dentística restauradora é imprescindível para o planejamento e execução desses tratamentos (Vieira et al., 2018; Lemes et al., 2018).

A reabilitação oral do caso clínico em questão englobou também a utilização dos laminados cerâmicos, que vem sendo uma abordagem indireta constantemente designada por sua característica de semelhança com a estrutura natural dos dentes. Eles se estendem por toda face vestibular dos dentes (com espessura ultra fina de 0.1 a 0.7 mm) por meio de união com cimentos e tem excelente resistência ao desgaste da estrutura dentária, fazendo com que o mesmo seja conservador e minimamente invasivo, biocompatíveis, com estabilidade de cor e boas propriedades ópticas além de apresentar ótimo prognóstico (Vieira et al., 2018; Abrantes et al., 2019; Martins et al., 2019). Porém, o cuidado em sua indicação é de extrema importância para o sucesso do tratamento partindo da premissa de que a espessura dos

laminados é fina e a cor do substrato dentário pode ter repercussão negativa no resultado estético. Sendo assim, a seleção adequada da técnica com cerâmicas deve englobar a avaliação do substrato dental e a espessura do material que será necessário para determinada reabilitação (Vieira et al., 2018; Abrantes et al., 2019).

Cabe então ao profissional ter domínio de toda a técnica restauradora para a realização do procedimento assim como o correto diagnóstico e o planejamento mais apropriado para o paciente, baseando-se em sua estética facial e obedecendo seus objetivos funcionais e estéticos buscando preservar estrutura dentária e permitindo uma melhora positiva na autoestima do paciente (Vieira et al., 2018; Abrantes et al., 2019).

5. Considerações Finais

O caso da paciente foi concluído de forma satisfatória atendendo aos seus objetivos e partindo dos pressupostos estéticos e de harmonia do sorriso pregados pela odontologia restauradora e estética e pelo visagismo. Sendo assim, quando bem planejado o tratamento odontológico associado aos recursos tecnológicos e a arte do visagismo confere ao paciente melhorias em seu convívio social, um sorriso único e que transmite valores humanos.

Referências

Albert, G. T., Mioso, F. V., & Cesero, L. (2019) Reabilitação estética de paciente com sorriso gengival: Relato de caso clínico. *Revista Odontológica de Araçatuba*, 40 (1), 19-24.

Abrantes, P. S., Araújo, I. D. T., Borges, B. C. D., & Assunção, I. V. (2019) Restabelecimento da estética do sorriso com laminados cerâmicos: Relato de caso. *Revista Ciência Plural.*, 5(3), 120-131.

Couto, V. C. (2016) *Personalização e previsibilidade do sorriso digital smile design*. Dissertação (Mestrado em Medicina Dentária na Faculdade Ciências da Saúde da Universidade Fernando Pessoa) - Universidade Fernando Pessoa.

Kao, C. M. S., Rodrigues, D. D., Araújo, C. S. A., & Salomão, F. M. (2014) Visagismo na odontologia: a personalização do sorriso. *Revista Odontológica de Araçatuba*, 35(2), 67-70.

Leite, C. P. V. (2017) *A arte do visagismo na dentisteria*. Relatório (Mestrado Integrado em Medicina Dentária do Instituto Universitário de Ciências da Saúde) - Instituto Universitário de Ciências da Saúde.

Lemes, L. T. O., Laufer, E., Reckziegel, M., Montenegro, M. M., & Kampits, C. (2018) Aumento de coroa clínica com a técnica flapless: relato de caso / Clinical crown lengthning with flapless technique: case report. *Periodontia*, 28(3), 73-78.

Martins, J. D., Lima, C. M., Miranda, J. S., Leite, F. P. P., Tanaka, R., & Miyashita, E. (2019) Digital smile designing, pressing and stratifying ceramic lithium disilicate veneers to rehabilitate dental agenesis: a clinical report. *Revista Gaúcha de Odontologia (Porto Alegre)*, 67(20190047), 1-8.

Melo, A. K. V., Vasconcelos, M. G., & Vasconcelos, R. G. (2019) A importância do ensaio restaurador (mockup) e do planejamento digital por meio do digital smile design (DSD) na obtenção de procedimentos estéticos odontológicos previsíveis e harmoniosos: Revisão de literatura. *Revista Salusvita (Online)*, 38(3), 795-810.

Moraes, D. S. F. (2016) *Planejamento digital do sorriso: protocolo de tratamento clínico passo a passo aplicado a um relato de caso*. Trabalho de Conclusão de Curso (Faculdade de Odontologia de Araçatuba da Universidade Estadual Paulista “Júlio de Mesquita Filho” – UNESP) - UNESP.

Paolucci, B., et al. (2011) *Visagismo – a arte de personalizar o desenho do sorriso* (1. ed.) São Paulo: Vm Cultural Editora Ltda.

Pereira, A. S., Shitsuka, D. M., Parreira, F. J., & Shitsuka, R. (2018). *Metodologia da pesquisa científica*. Santa Maria, RS: UFSM, NTE.

Rambabu, T., Gayatri, C., Sajjan, G. S., Varma, P. V. K., & Srikanth, V. (2018) Correlation between dentofacial esthetics and mental temperament: a clinical photographic analysis using visagism. *Contemporary Clinical Dentistry*., 9(1), 83-87.

Reis, G. R., Oliveira, L. P. M., Vilela, A. L. R., & Menezes, M. S. (2018) Mock-up: previsibilidade e facilitador das restaurações estéticas em resina composta. *Revista Odontológica do Brasil Central.*, 27(81), 105-111.

Swileh, M. A., Amal H. A., & Alhajj, M. N. (2019) Evaluation of the golden proportion and golden standard of maxillary anterior teeth in relation to smile attractiveness. *Brazilian dental Science*, 22(2), 178-189.

Vieira, A. C., Oliveira, M. C. S., Andrade, A. C. V., Gnoatto, N., Santos, E. F., & Medeiros Netto, M. L. P. (2018) Abordagem interdisciplinar na reabilitação estética do sorriso. *Revista Odontológica de Araçatuba.*, 39(2), 54-59.

Zavanelli, A. C., Alexandre, R. S., Bordignon, L. S., Silva, A. O., Santos Neto, O. M., & Mazaro, J. V. Q. (2019) Reconstrução estética anterior baseada no planejamento digital do sorriso. *Revista Odontológica de Araçatuba.*, 40(2), 9-14.

Porcentagem de contribuição de cada autor no manuscrito

Emilly Alves da Silva – 12,5%

Maria Clara Vasconcelos Brandão – 12,5%

Felipe Brêda Carneiro de Albuquerque – 12,5%

Raphaela Farias Rodrigues – 12,5%

Fernanda Carvalho de Rezende Lins – 12,5%

Lais Lemos Cabral – 12,5%

Danilo Cavalcante Fernandes – 12,5%

Sarah Lerner Hora – 12,5%