

## **Abordagem terapêutica da síndrome obstrutiva braquicefálica: revisão de literatura**

### **Therapeutic approach to brachycephalic obstructive syndrome: literature review**

### **Abordaje terapéutico del síndrome obstructivo braquicefálico: revisión de la literatura**

Recebido: 04/09/2021 | Revisado: 13/09/2021 | Aceito: 15/09/2021 | Publicado: 17/09/2021

#### **Aguinaldo Francisco Mendes Junior**

ORCID: <https://orcid.org/0000-0002-2780-9294>  
Universidade Federal Fluminense, Brasil  
E-mail: [aguinaldo\\_zootec@hotmail.com](mailto:aguinaldo_zootec@hotmail.com)

#### **Joyce Mergulhao de Araujo**

ORCID: <https://orcid.org/0000-0002-8325-6452>  
Universidade Federal Fluminense, Brasil  
E-mail: [joycemergulhao@id.uff.br](mailto:joycemergulhao@id.uff.br)

#### **Karina Ferreira Vaz**

ORCID: <https://orcid.org/0000-0003-4240-4225>  
Universidade Federal Fluminense, Brasil  
E-mail: [karinavaz@id.uff.br](mailto:karinavaz@id.uff.br)

#### **Bruna Maria Begami Sanches Tanaka**

ORCID: <https://orcid.org/0000-0003-0019-0986>  
Universidade Santa Úrsula, Brasil  
E-mail: [bruna.tanaka@souusu.com.br](mailto:bruna.tanaka@souusu.com.br)

#### **Gabriele Barros Mothé**

ORCID: <https://orcid.org/0000-0003-0835-5239>  
Universidade Federal Fluminense, Brasil  
E-mail: [gabimothé2@hotmail.com](mailto:gabimothé2@hotmail.com)

#### **Ana Maria Barros Soares**

ORCID: <https://orcid.org/0000-0001-8757-1946>  
Universidade Federal Fluminense, Brasil  
E-mail: [anasoaresvet@gmail.com](mailto:anasoaresvet@gmail.com)

#### **Nádia Regina Pereira Almosny**

ORCID: <https://orcid.org/0000-0001-7043-0717>  
Universidade Federal Fluminense, Brasil  
E-mail: [nadiaalmosny@id.uff.br](mailto:nadiaalmosny@id.uff.br)

#### **Resumo**

A síndrome dos braquicéfalos em cães e gatos está diretamente ligada a processos obstrutivos que ocorrem em função de importantes deformidades anatômicas das vias aéreas anteriores comumente encontradas nesses animais. Essas alterações impactam as funções fisiológicas dos sistemas respiratório, cardiovascular digestório entre outros, comprometendo de forma relevante o bem-estar e a qualidade de vida desses animais. O presente trabalho visa apresentar uma revisão bibliográfica evidenciando o tratamento clínico e cirúrgico da síndrome braquicefálica, onde pôde-se concluir que apesar da gravidade desta doença existe a possibilidade de tratamento clínico e cirúrgico com indicação das correções das múltiplas alterações anatômicas obstrutivas, sendo o prognóstico favorável, especialmente para os cães que tiveram seu tratamento iniciado precocemente, melhorando de forma significativa o bem estar e qualidade de vida desses animais.

**Palavras-chave:** Síndrome braquicefálica; Rinoplastia; Palatoplastia; Laser cirúrgico.

#### **Abstract**

Brachycephalic syndrome in dogs and cats is directly linked to obstructive processes that occur as a result of important anatomical deformities of the anterior airways commonly found in these animals. These changes impact the physiological functions of the respiratory and digestive cardiovascular systems, among others, significantly compromising the well-being and quality of life of these animals. The present work aims to present a literature review showing the clinical and surgical treatment of brachycephalic syndrome, where it could be concluded that despite the severity of this disease there is the possibility of clinical and surgical treatment with indication of corrections of multiple obstructive anatomical changes, being the prognosis favorable, especially for dogs that had their treatment started early, significantly improving the welfare and quality of life of these animals.

**Keywords:** Brachycephalic syndrome; Rhinoplasty; Palatoplasty; Surgical laser.

## Resumen

El síndrome braquicefálico en perros y gatos está directamente relacionado con procesos obstructivos que ocurren como resultado de importantes deformidades anatómicas de las vías respiratorias anteriores que se encuentran comúnmente en estos animales. Estos cambios impactan las funciones fisiológicas de los sistemas cardiovascular, respiratorio y digestivo, entre otros, comprometiendo significativamente el bienestar y la calidad de vida de estos animales. El presente trabajo tiene como objetivo presentar una revisión de la literatura que muestre el tratamiento clínico y quirúrgico del síndrome braquicefálico, donde se podría concluir que a pesar de la gravedad de esta enfermedad existe la posibilidad de tratamiento clínico y quirúrgico con indicación de correcciones de múltiples alteraciones anatómicas obstructivas, siendo el pronóstico favorable, especialmente para perros que tuvieron su tratamiento iniciado temprano, mejorando significativamente el bienestar y la calidad de vida de estos animales.

**Palabras clave:** Síndrome del braquicefálico; Rinoplastia; Palatoplastia; Láser quirúrgico.

## 1. Introdução

É frequente nos serviços veterinários de clínica médica e cirúrgica de pequenos animais o atendimento de cães portadores da síndrome obstrutiva dos cães braquicefálicos (SB). O aumento na frequência se deve provavelmente, à intensa seleção genética a que esses animais vêm sendo submetidos, submetidos em busca de algumas características anatómicas que conferem uma aparência mais humanizada e infantilizada despertando maior anseio dos tutores por essas raças. Sendo assim é imprescindível que o médico veterinário conheça as alterações obstrutivas comuns nos braquicefálicos para o manejo terapêutico adequado da SB (Packer, O'Neill, Fletcher, & Farnworth, 2019).

Narinas estenosadas, prolongamento e espessamento de palato mole, turbinados nasais aberrantes e traqueia hipoplásica são classificadas como alterações primárias, sendo que estas podem suscitar variações secundárias como sáculos laríngeos evertidos, paralisia e colapso laríngeo entre outras (Dupré & Heidenreich, 2016). Sinais clínicos que diminuem de forma marcante a qualidade de vida dos animais podem surgir em função da síndrome, sendo frequentemente relatados dispneia inspiratória, ronco dormindo e acordado, distúrbios de sono, cansaço fácil, intermação e em casos graves, o óbito (Dupré & Heidenreich, 2016). Isto posto o objetivo deste trabalho foi realizar uma revisão bibliográfica abordando as alternativas de tratamento bem como o prognóstico deste relevante doença na clínica médica e cirúrgica de pequenos animais.

## 2. Metodologia

O estudo ora conduzido refere-se de uma revisão de literatura narrativa (Pereira, Shitsuka, Parreira & Shitsuka 2018), incluindo artigos científicos publicados e disponíveis nas bases de dados: Capes (Coordenação de Aperfeiçoamento de Pessoal de Nível Superior), Scielo (Scientific Electronic Library Online), Sistema Latino Americano e do Caribe de Informação em Ciências da Saúde (LILACS), PUBMED e Google acadêmico.

Para critérios de inclusão, foram utilizados 53 artigos publicados entre o ano de 1949 e 2021, nas línguas portuguesa e inglesa, com títulos e resumos relacionados à síndrome braquicefálica utilizando os seguintes descritores: síndrome braquicefálica, estenose de narinas, cirurgia e laser cirúrgico.

Foram excluídos artigos que não apresentavam o resumo, e não abordavam a temática em estudo, bem como artigos de opinião que não estavam apoiados em dados de pesquisa científica ou que não apresentavam suporte de uma coleta sistemática de dados.

Os dados foram coletados através da leitura inicial dos artigos selecionados, sendo em seguida destacadas as informações de maior interesse em cada artigo. Posteriormente foi feita a leitura na íntegra dos artigos referentes ao tema proposto, obtendo-se um conjunto de informações, na qual foram relacionadas com o objetivo, permitindo o desenvolvimento do atual estudo.

### 3. Revisão de Literatura

É frequente nos serviços veterinários de clínica médica e cirúrgica de pequenos animais o atendimento de cães portadores da SB. O aumento na frequência do número de casos se deve à intensa seleção genética a que esses animais foram submetidos em busca de algumas características, como uma aparência mais humanizada e infantilizada, que despertam maior anseio dos tutores por essas raças. É imprescindível que o médico veterinário conheça as alterações de vias aéreas anteriores para o correto diagnóstico e manejo terapêutico da SB (Packer, Hendricks, Tivers & Burn, 2015).

Narinas estenosadas, palato mole alongado, turbinados nasais aberrantes e traqueia hipoplásica são classificadas como alterações primárias, sendo que estas podem suscitar alterações secundárias como sáculos laríngeos evertidos, paralisia e colapso laríngeo entre outras (Dupré & Heidenreich, 2016). Essas anormalidades obstruem o trato respiratório cranial diminuindo o fluxo adequado do ar até os pulmões levando conseqüentemente a um aumento ponderoso da pressão negativa no interior dessas vias e na cavidade torácica, fazendo com que os cães acometidos desenvolvam importantes alterações respiratórias, gastrintestinais e cardiovasculares que podem causar o óbito desses animais (Dupré & Heidenreich, 2016).

São importantes raças braquicefálicas: Buldogue francês, Buldogue inglês, Pug, Shih-tzu, Pequinês, Cavalier King Charles e American bully, entre outras (Schoenebeck & Ostrander, 2013; Packer & Tivers, 2015; Packer et al., 2019; Fawcett et al., 2019). Nessas raças, a excessiva seleção genética reduz a cavidade nasal, aumentando a resistência do fluxo do ar e dificultando a respiração e a termorregulação (Auger, Alexander, Beauchamp & Dunn, 2016; Oechtering, Pohl, Schlueter & Schuenemann, 2016).

Em função de sua etiologia, a síndrome respiratória leva à ocorrência de importantes sinais clínicos, como ronco, estertor, estridor, dispnéia, intolerância ao exercício, cianose, dificuldade de recuperação pós-exercício, intermação, perturbações do sono e edema pulmonar pós-obstrutivo, além de alterações gastrintestinais e cardíacas. Os sinais intensificam-se quando os animais são submetidos a exercícios físicos extenuantes e altas temperaturas (Trappler & Moore, 2011). Desta forma, apresentam grande potencial perda do bem estar e, em muitos casos, alto risco de morte, sendo extremamente importante a instituição correta do tratamento visando qualidade de vida e diminuir o risco eminente de morte nestes animais (Emmerson, 2014).

#### *Tratamento*

##### *Tratamento clínico*

O estabelecimento precoce do tratamento clínico e cirúrgico é essencial visando um melhor prognóstico para os animais acometidos (Lodato & Hedlund 2012).

Sabe-se que um significativo processo inflamatório local, secundário ao esforço inspiratório, acontece nos braquicéfalos em função do incremento pressórico e da turbulência do ar na região que levam à agudização e progressão da sintomatologia clínica e ao surgimento de alterações secundárias (Trappler & Moore, 2011)

O manejo farmacológico pode auxiliar na atenuação da intensidade dos sinais, agindo na redução da inflamação, no edema da faringe e nas lesões no sistema digestório. Para esse objetivo, são recomendados a administração de glicocorticóides em doses anti-inflamatórias, inibidores da bomba de prótons, fármacos procinéticos e antieméticos (Packer & Tivers, 2015; Dupré & Heidenreich, 2016). Recomenda-se a associação do suporte medicamentoso às correções cirúrgicas de eleição, com o objetivo de minimizar a inflamação e o edema e promover o controle das lesões gastrintestinais (Trappler & Moore, 2011; Lodato; & Hedlund, 2012, Ree, Milovancev, MacIntyre & Townsend, 2016).

Melhores resultados e uma taxa menor de complicações pós-cirúrgicas foram obtidos com a combinação das múltiplas cirurgias, fármacos anti-inflamatórios e o controle de alterações gastrintestinais. A administração de inibidores da bomba de

prótons, de fármacos procinéticos e de antieméticos é altamente indicado no momento pré-cirúrgico para o controle de êmese, refluxo gastrintestinal e regurgitação (Poncet, Dupré, Freiche & Bouvy 2006; Dupré & Heidenrich, 2016).

Os sinais clínicos da SB podem ocorrer de forma aguda, suscitando um quadro emergencial, com o desenvolvimento principalmente de síndrome da angústia respiratória aguda e da intermação. A conduta terapêutica visa à estabilização da dispneia e da hipóxia, além do controle da temperatura (Trappler & Moore, 2011). Para isso, deve-se realizar oferta imediata de oxigênio, a punção do vaso para acesso venoso, controle da temperatura ambiental, resfriamento do paciente, administração de glicocorticóides, sedação ou tranquilização e, caso seja necessário, intubação endotraqueal (Dupré & Heidenrich, 2016). Existe uma forte correlação entre sobrepeso e a gravidade do quadro gastrintestinal (Poncet et al., 2005). Recomenda-se a manutenção de um peso corporal adequado para os pacientes portadores da síndrome obstrutiva (Liu, Oechtering, Adams, Kalmar, Sargan, Ladlow & 2017).

### ***Tratamento cirúrgico***

A intervenção cirúrgica das alterações obstrutivas das vias aéreas anteriores é o tratamento de eleição para a doença (Trappler & Moore, 2011, Dupré & Heidenreich, 2016; Tarricone, Hayes, Singh, Davis, 2019).

É conhecido o potencial de evolução da síndrome com o avançar da idade dos animais causando o surgimento de alterações secundárias que levam ao agravamento do estado clínico do paciente. Considerando esse fato, preconiza-se a realização das correções cirúrgicas dos componentes da síndrome o mais precocemente possível, a partir dos seis meses de idade, o que proporciona melhor prognóstico e maior bem estar na vida adulta (Trappler & Moore, 2011; Dupré & Heidenreich, 2016). Entretanto boa resposta pós-operatória também são obtidos por pacientes mais velhos, conferindo-lhes melhores condições de vida (Haimel & Dupré, 2015; Tarricone, Hayes, Singh, & Davis, 2019).

A rinoplastia é o procedimento cirúrgico que objetiva modificar a forma ou o tamanho do nariz (Lodato & Hedlund, 2012). Nos cães braquicefálicos acometidos, esse procedimento visa excisão da asa da narina que causa a obstrução (Tarricone, Hayes, Singh, & Davis, 2019).

A palatoplastia, outro procedimento cirúrgico fortemente indicado, visando a excisão da porção do palato mole que oblitera com a da ponta epiglote causando obstrução. Os limites utilizados como referência para a retirada desse segmento são a extremidade cranial da epiglote e a região final das tonsilas palatinas (Koch, Arnold, Hubler, & Montavon, 2003).

Em função do maior conhecimento a respeito das raças braquicefálicas, outros defeitos obstrutivos estão sendo considerados. Baseado neste esse fato, novas estratégias cirúrgicas, como a tonsilectomia, a saculectomia, a turbinectomia e a lateralização das aritenóides têm sido mais propostas (Schuenemann & Oechtering; 2014; Cook, Moses & Mackie, 2015; Auger, Alexander, Beauchamp, & Dunn, 2016; Schuenemann, Pohl & Oechtering, 2017; Liu, Genain, Kalmar, Sargan, & Ladlow, 2019).

Ao longo dos anos, diferentes opções terapêuticas vêm sendo propostas para a correção cirúrgicas das alterações obstrutivas. Dentre elas, destaca-se a utilização do laser cirúrgico (Emmerson, 2014), com inúmeras vantagens em comparação aos métodos tradicionais (Dunié-Mérigot, Bouvy, & Poncet, 2010; Keats, 2012; Core, 2013; Tambella, Vullo, Dini, Piccionello, & Atili, 2013; Lodato & Mauterer, 2014; Liu, Genain, Kalmar, Sargan, & Ladlow, 2019).

Tanto a rinoplastia quanto a palatoplastia, quando realizadas a laser, demonstram melhores resultados estéticos e funcionais, com melhor controle hemostático, melhor analgesia, menor tempo cirúrgico e anestésico (Eeg, 2003; Dunié-Mérigot, Bouvy & Poncet, 2010; Lodato & Mauterer, 2014; Ree, Milovancev, MacIntyre, & Townsend, 2016).

A rinoplastia é um procedimento cirúrgico corretivo de narinas estenosadas, de fácil realização, e que pode promover importante redução da sintomatologia e o aumento da qualidade de vida dos animais (Lodato & Hedlund, 2012).

Sabe-se que, quanto mais cranial a obstrução, maior é a resistência à passagem que esta causa (Ohnishi & Ogura, 1969; Hoffman, 2007), o que confere grande destaque ao estreitamento das narinas na fisiopatogênia desta enfermidade. Isso posto, fica evidente que a rinoplastia se torna imprescindível na terapêutica da doença e no prognóstico dos pacientes braquicefálicos (Koch, Arnold, Hubler, & Montavon, 2003, Dupré & Heidenreich, 2016).

Demonstrando a importância da rinoplastia no prognóstico, Slawuta, Nicpon e Domanska (2011) realizaram hemogasometria arterial em Buldogue Franceses, antes e depois do procedimento, e constataram melhora na capacidade de ventilação desses animais pós-cirurgia, o que reforça a eficácia da rinoplastia. Resultados corroborados por Mendes Junior et al. (2019), que, ao realizarem somente a rinoplastia, avaliaram os mesmos parâmetros hemogasométricos em cães com narinas estenosadas de diferentes raças braquicefálicas, e constataram significativa melhora no componente respiratório pós-intervenção cirúrgica.

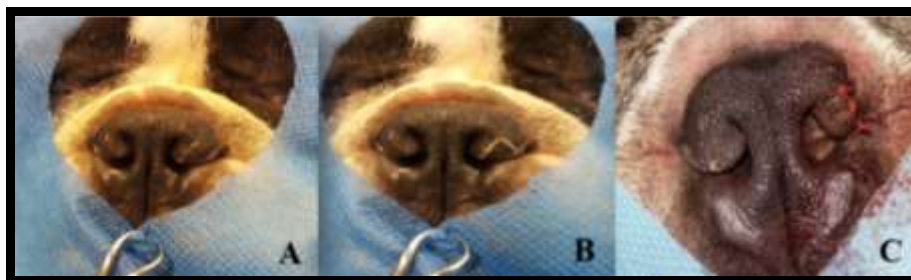
Mendes Junior, Silva, Soares e Almosny (2017) mostraram ainda uma relevante diminuição dos principais sinais clínicos apresentados pelos cães braquicefálicos portadores da síndrome após correção da estenose, atingindo apenas a ala e o vestíbulo nasal. Desse modo, os autores concluíram que a rinoplastia foi efetiva na redução dos sinais clínicos em cães portadores da síndrome respiratória, propiciando melhora na qualidade de vida.

Melhoras significativas em alterações cardiovasculares comuns aos braquicéfalos foram observadas pós-rinoplastia. Santos Filho et al. (2020) observaram 60 dias após o procedimento corretivo de estenoses de narinas uma redução da ocorrência de bradiarritmias, com aumento da frequência cardíaca média e redução da ocorrência de arritmia sinusal respiratória, com tendência ao estabelecimento do ritmo sinusal.

Diferentes técnicas são descritas para a realização da rinoplastia em cães e gatos (Poncet, Dupre, Freiche, & Bouvy, 2006; Dupré & Heidenreich, 2016). A primeira técnica empregada, descrita por Trader (1949), consistia na ressecção da asa medial da narina (aloplastia), sem o uso de suturas, e realizando a hemostasia por compressão. Rapidamente, essa técnica caiu em desuso em função de sua baixa aplicabilidade com grande possibilidade de hemorragia principalmente em animais adultos, quando comparada às demais possibilidades cirúrgicas (Dupré & Findji, 2004).

Amplamente empregada, a técnica de ressecção em cunha (Figura 1) mostra bons resultados estéticos e clínicos. Isso porque, diferentemente da aloplastia anteriormente indicada, a alavestibuloplastia confere um melhor fluxo de ar, pois se realiza a ablação das porções dorsomedial e caudal da asa da narina que levam à obstrução, propiciando igualmente a abertura do vestíbulo nasal (Oechtering, 2010; Dupré & Heidenreich, 2016). O procedimento é feito com o auxílio de uma pinça, ao redor da qual se faz uma incisão em forma de “V”, com uma lâmina de bisturi. Remove-se a cunha tecidual e reaproxima-se a área incisionada com suturas interrompidas simples, com material de sutura absorvível (Hedlund, 2007; Oechtering, 2010).

**Figura 1** - Rinoplastia em Buldogue Francês pela técnica de Ressecção em Cunha. A e B – Marcação da porção da asa da narina a ser ressecada. C – Sutura para aproximação das bordas após ressecção da asa da narina.

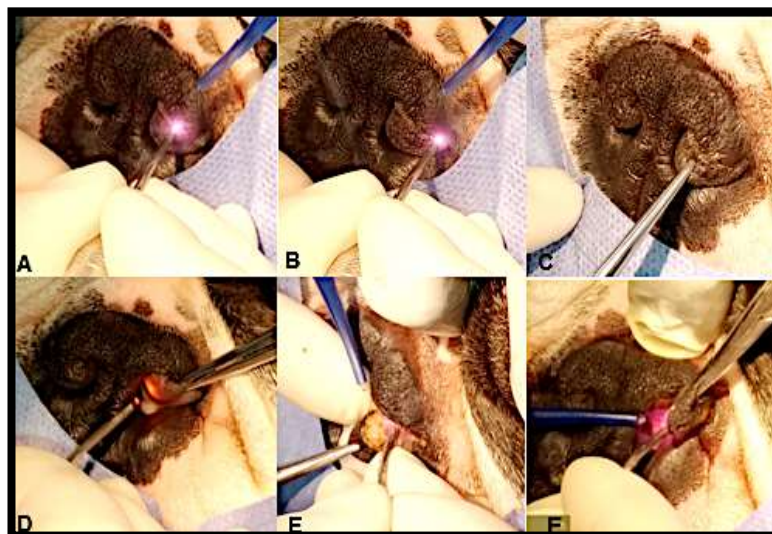


Fonte: Projeto Narizinho – UFF (2017).

A técnica de rinoplastia a laser é pouco descrita na literatura científica. Lodato e Mauterer (2014). realizaram a ressecção da porção medioventral e dorsolateral da cartilagem nasal, utilizando o laser de CO2 no modo contínuo e potência de 4 a 5 watts, alcançando bons resultados. Além disso, aconselham que se faça angulação do feixe de laser na direção medial-lateral, de forma a evitar que o laser afete o tecido fora da narina, evitando a despigmentação.

No método descrito por Mendes Junior et al. (2021) (Figura 2), faz-se a alavestibuloplastia, utilizando o laser de diodo com excisão da asa hipertrofiada com abertura da ala e vestibulo nasal e liberação do orifício nasal obstruído.

**Figura 2** - Realização de rinoplastia com Laser de diodo de alta potência em canino da raça Buldogue francês. Marcações das áreas a serem incisadas (A, B, C, D). Realização da fotoablação das porções externa (E) e interna (F).



Fonte: Mendes Junior et al. (2021).

A palatoplastia (estafiectomia) consiste na ressecção do tecido em excesso do palato mole, que contribui para a obstrução das vias aéreas superiores (Riecks, Birchard & Stephens, 2007). A técnica convencional é baseada na excisão com lâmina de bisturi ou tesoura Metzenbaum. O palato mole deve ser manuseado o menos possível a fim de evitar edema excessivo da mucosa (Bowl & Moore, 2009).

Apreende-se transversalmente o palato mole com um par de pinças do tipo Allis ou thumb, evitando a retração tecidual (Hupples, Andriago, Uscategui, & Moriais, 2013) e realiza a ressecção dentro dos limites de referência citados anteriormente (Koch, Arnold, Hubler, & Montavon, 2003). Suturas de fixação de padrão contínuo simples com fio monofilamentar absorvível 4-0 são colocadas no local da ressecção e nas extremidades do palato mole.

As suturas são presas com pinças hemostáticas e uma tração lateral é aplicada. Um terço à metade do palato mole é transecionado com tesouras Metzenbaum curvas e cada porção ressecionada é suturada de forma a aproximar as mucosas orofaríngeas e nasofaríngeas até que a ressecção esteja completa (Hupples, Andriago, Uscategui, & Moriais, 2013).

A quantidade de palato mole removido pode influenciar no resultado pós-operatório. A ressecção de pouco tecido não alivia a angústia respiratória e a remoção de muito tecido pode ocasionar quadros de pneumonia por aspiração, regurgitação nasal, rinite e sinusite (Riecks, Birchard & Stephens 2007; Torrez & Hunt, 2006). Nesse caso, é preferível que se remova uma porção mínima e que o paciente seja submetido a um segundo procedimento, conforme necessidade. (Bowl & Moore, 2009).

A presença de sáculos laríngeos evertidos é considerada o primeiro estágio do colapso de laringe (Caccamo, Buracco, La Rosa, Cantatore, & Romussi, 2014) e tem sido amplamente divulgado como um importante componente da síndrome obstrutiva das vias aéreas braquicéfalos (Cantatore et al., 2012).

Trabalhos anteriores relatam uma prevalência de 54,1% a 66% de presença de sáculos laríngeos evertidos juntamente com as anormalidades primárias da síndrome braquicefálica (Poncet, Dupre, Freiche, & Bouvy, 2006; Torrez & Hunt 2006; Riecks, Birchard & Stephens, 2007; Fasanella, Shivley, Wardlaw, & Givaruangsawat, 2010).

A saculectomia consiste na ressecção dos sáculos evertidos. O procedimento é realizado de acordo com o grau de obstrução da luz laríngea causado pela eversão dos sáculos (Hughes, Kaye, Beswick, & Ter Haar, 2017). Os sáculos podem ser alcançados com uma pinça de cabo longo e excisados com tesouras Metzenbaum curvas e hemorragias controladas por pressão direta com uma esponja umedecida (Pink, Doyle, Hughes, Tobin, & Bellenger, 2006).

A ressecção dos sáculos pode aliviar a obstrução da rima glótica ventral, no entanto, a cicatrização por segunda intenção pode ocasionalmente resultar na recorrência da obstrução (Cantatorre et al., 2012). Recentemente Hughes, Kaye, Beswick e Ter Haar (2017), em um estudo, demonstrou que cães que realizaram saculectomia tiveram um risco maior de desenvolver complicações moderadas a graves no pós-operatório, entretanto, mais estudos são necessários para avaliar se a diferença entre as raças interfere sobre o desenvolvimento de complicações específicas.

É alta a prevalência de cornetos nasais aberrantes em cães braquicefálicos que exibem sinais clínicos de doença respiratória superior (Bowl & Moore, 2009). Um estudo onde foram avaliados 132 cães braquicefálicos com sinais clínicos aparentes de dificuldade respiratória, através de rinoscopia e tomografia computadorizada, apurou que todos os cães apresentaram crescimento anormal das conchas nasais obstruindo as vias aéreas intranasais (Oechtering, Pohl, Schlueter & Schuenemann, 2016).

A turbinectomia é o procedimento cirúrgico que visa a remoção do tecido turbinado intranasais, cujo crescimento anormal obstrui a passagem de ar. Para a realização do procedimento cirúrgico é necessário, classificar o turbinado displásico em aberrante rostral ou aberrante caudal para, enfim, realizar o planejamento da técnica cirúrgica (Oechtering, Pohl, Schlueter & Schuenemann, 2016).

Melhores resultados são alcançados quando a turbinectomia é realizada com uso do laser cirúrgico que consiste na introdução na narina de um endoscópio rígido com três vias, por onde passam o laser, uma descarga de ar contínua para irrigar a fumaça e uma descarga intermitente de solução salina. A partir daí, pode-se dividir a técnica da turbinectomia em três momentos: a turbinectomia da concha nasal ventral, seguida da turbinectomia do turbinado aberrante rostral, e, por fim, a turbinectomia do turbinado aberrante caudal; sendo removidos aqueles turbinados aberrantes de acordo com a necessidade de cada caso (Oechtering, Pohl, Schlueter & Schuenemann, 2016b).

Complicações relatadas no procedimento foram o sangramento transoperatório, especialmente no momento em que se faz necessário o corte de ramos da artéria esfenopalatina. Assim como contato do laser com tecidos adjacentes causando lesões (Oechtering, Pohl, Schlueter & Schuenemann, 2016).

A turbinectomia por laser diodo, em comparação com a técnica convencional, em pacientes humanos, mostrou melhores resultados em termos de redução da obstrução nasal, menores níveis de dor nos cinco dias seguintes à cirurgia, redução significativa de sangramento intraoperatório e menor tempo de recuperação. A comparação entre as técnicas cirúrgicas de turbinectomia para redução de obstrução nasal em cães braquicefálicos, ainda necessita de estudos, porém as pesquisas realizadas com pacientes humanos têm favorecido a escolha da técnica que se utiliza do laser (Doreyaware, Gadag, Manjunath, Javali, Maradi & Shetty, 2018).

### ***Prognóstico***

O prognóstico pós-cirúrgico a longo prazo é de bom a ótimo e visa promover uma melhora na qualidade de vida e bem estar dos animais (Lodato & Hedlund, 2012; Ree, Milovancev, MacIntyre, & Townsend, 2016). Relata-se melhora clínica de 52 a 96% de redução na sintomatologia clínica, variando individualmente em função de fatores como idade, alterações

anatômicas obstrutivas e a condição geral do animal (Torrez & Hunt, 2006). A obesidade, a idade avançada e a presença de alterações na laringe são condições complicantes no tratamento da SB (Liu, Adams, Kalmar, Ladlow, & Sargan, 2016).

Constataram uma taxa de mortalidade perioperatória entre 3,2 e 6,8%, cuja causa principal foi a obstrução das vias aéreas secundárias a edema e pneumonia por aspiração, que constitui a complicação mais grave e de maior risco. Os autores citaram também complicações menos graves, como a deiscência das suturas das narinas, e a persistência de alterações em ausculta pulmonar e de sinais clínicos associados às vias aéreas anteriores (Torrez & Hunt, 2006; Fenner, Quinn & Demetriou, 2019).

#### 4. Conclusão

Os dados levantados mostram a importância do diagnóstico correto da doença em cães braquicefálicos, para indicação da abordagem terapêutica adequada, sendo o tratamento cirúrgico a principal indicação.

Múltiplas correções cirúrgicas são indicadas, entre elas tonsilectomia, saculectomia, turbinectomia, e principalmente a palatoplastia e a rinoplastia.

Melhores resultados estéticos e funcionais e menos complicações são alcançados com o laser cirúrgico nas correções, assim como em animais mais jovens.

A presente revisão possibilitou comparar os resultados dos mais diversos autores buscando uma maior compreensão acerca do assunto, para melhor abordagem diagnóstica e terapêutica do paciente acometido por esta síndrome.

Sugere-se desta forma a produção de trabalhos que avaliem a resposta pós operatória dos cães submetidos à procedimentos cirúrgicos corretivos da síndrome braquicefálica.

#### Referências

- Auger, M., Alexander, K., Beauchamp, G., & Dunn, M. (2016). Use of CT to evaluate and compare intranasal features in brachycephalic and normocephalic dogs. *The Journal of small animal practice*, 57(10), 529–536. <https://doi.org/10.1111/jsap.12541>
- Bowlit, K. & Moore, A. H. (2009). Surgery of the upper respiratory tract Part 2: Brachycephalic obstructive airway syndrome (BOAS). *Companion Animal*, 14: 19-26. <https://doi.org/10.1111/j.2044-3862.2009.tb00408.x>
- Caccamo, R., Buracco, P., La Rosa, G., Cantatore, M., & Romussi, S. (2014). Glottic and skull indices in canine brachycephalic airway obstructive syndrome. *BMC veterinary research*, 10, 12. <https://doi.org/10.1186/1746-6148-10-12>
- Cantatore, M., Gobetti, M., Romussi, S., Brambilla, G., Giudice, C., Grieco, V., & Stefanello, D. (2012). Medium term endoscopic assessment of the surgical outcome following laryngeal saccule resection in brachycephalic dogs. *The Veterinary record*, 170(20), 518. <https://doi.org/10.1136/vr.100289>
- Cook, D. A., Moses, P. A., & Mackie, J. T. (2015). Clinical effects of the use of a bipolar vessel sealing device for soft palate resection and tonsillectomy in dogs, with histological assessment of resected tonsillar tissue. *Australian veterinary journal*, 93(12), 445–451. <https://doi.org/10.1111/avj.12384>
- Core, B. D. M. (2013). CO2 laser allows bloodless repair of stenotic nares. *Aesculight* 1-2.
- Doreyawar, V., Gadag, R. P., Manjunath, D. N., Javali, S. B., Maradi, N., & Shetty, D. (2018). Inferior turbinate reduction: Diode laser or conventional partial turbinectomy?. *Ear, nose, & throat journal*, 97(1-2), E15–E19. <https://doi.org/10.1177/0145561318097001-204>
- Dunié-Mérigot, A., Bouvy, B., & Poncet, C. (2010). Comparative use of CO<sub>2</sub> laser, diode laser and monopolar electrocautery for resection of the soft palate in dogs with brachycephalic airway obstructive syndrome. *The Veterinary record*, 167(18), 700–704. <https://doi.org/10.1136/vr.c5107>
- Dupré, G., & Findji, L. (2004). La palatoplastie modifiée chez le chien. *Le Nouveau Praticien Vétérinaire*, 553–556.
- Dupré, G., & Heidenreich, D. (2016). Brachycephalic Syndrome. *The Veterinary clinics of North America. Small animal practice*, 46(4), 691–707. <https://doi.org/10.1016/j.cvsm.2016.02.002>
- Eeg, P. H. (2003). Laser technology offers wide range of surgical applications. *DVM in focus*, 11, 22–26.
- Emmerson T. (2014). Brachycephalic obstructive airway syndrome: a growing problem. *The Journal of small animal practice*, 55(11), 543–544. <https://doi.org/10.1111/jsap.12286>
- Fasanella, F. J., Shivley, J. M., Wardlaw, J. L., & Givaruangawat, S. (2010). Brachycephalic airway obstructive syndrome in dogs: 90 cases (1991-2008). *Journal of the American Veterinary Medical Association*, 237(9), 1048–1051. <https://doi.org/10.2460/javma.237.9.1048>

- Fawcett, A., Barrs, V., Awad, M., Child, G., Brunel, L., Mooney, E., Martinez-Taboada, F., McDonald, B., & McGreevy, P. (2018). Consequences and Management of Canine Brachycephaly in Veterinary Practice: Perspectives from Australian Veterinarians and Veterinary Specialists. *Animals: an open access journal from MDPI*, 9(1), 3. <https://doi.org/10.3390/ani9010003>
- Fenner, J., Quinn, R. J., & Demetriou, J. L. (2019). Postoperative regurgitation in dogs after upper airway surgery to treat brachycephalic obstructive airway syndrome: 258 cases (2013-2017). *Veterinary surgery: VS*, 49(1), 53-60. <https://doi.org/10.1111/vsu.13297>
- Filho, M. dos S., Hainfellner, D. C., Lemos, N. M. de O., Macambira, K. D. da S. M. B., Do Carmo, J. S., Alberigi, B. R. S. A. da S., Aben Athar, C. do V., Mendes Junior, A. F., da Veiga, C. C. P., Soares, A. M. B., Botteon, P. de T. L., Fernandes, J. I., & Paiva, J. P. (2021). Study of the heart rate variability in dogs with brachycephalic syndrome submitted to rhinoplasty surgery. *Brazilian Journal of Veterinary Medicine*, 42(1), e104919. <https://doi.org/10.29374/10.29374/2527-2179.bjvm104920>
- Haimel, G., & Dupré, G. (2015). Brachycephalic airway syndrome: a comparative study between pugs and French bulldogs. *The Journal of small animal practice*, 56(12), 714-719. <https://doi.org/10.1111/jsap.12408>
- Hedlund, C. (2007). Surgery of the upper respiratory system. *Small Animal Surgery*. 817-866.
- Hoffman A. M. (2007). Airway physiology and clinical function testing. *The Veterinary clinics of North America. Small animal practice*, 37(5), 829-v. <https://doi.org/10.1016/j.cvsm.2007.05.013>
- Keats, M. M. (2012). Brachycephalic airway syndrome, part 1: Correcting stenotic nares. *DVM New Magazine*, 6S-8S.
- Koch, D., Arnold, S., Hubler, M. & Montavon, P. (2003). Brachycephalic syndrome in dogs. *Compendium on Continuing Education for the Practising Veterinarian -North American Edition-*. 55. 48-55.
- Hughes, J. R., Kaye, B. M., Beswick, A. R., & Ter Haar, G. (2017). *Complications following laryngeal saccullectomy in brachycephalic dogs. Journal of Small Animal Practice*, 59(1), 16-21. doi:10.1111/jsap.12763
- Huppes, R., Andriago, N., Uscategui, R & Moriais, J. (2013). *Tratamento Cirúrgico na Correção de Prolongamento de Palato Mole e Estenose Nasal em um Cão*. *Revista Colombiana de Ciencia Animal*. 5. 234-42. 10.24188/recia.v5.n1.2013.489.
- Liu, N. C., Genain, M. A., Kalmar, L., Sargan, D. R., & Ladlow, J. F. (2019). Objective effectiveness of and indications for laser-assisted turbinectomy in brachycephalic obstructive airway syndrome. *Veterinary surgery VS*, 48(1), 79-87. <https://doi.org/10.1111/vsu.13107>
- Liu, N. C., Oechtering, G. U., Adams, V. J., Kalmar, L., Sargan, D. R., & Ladlow, J. F. (2017). Outcomes and prognostic factors of surgical treatments for brachycephalic obstructive airway syndrome in 3 breeds. *Veterinary surgery VS*, 46(2), 271-280. <https://doi.org/10.1111/vsu.12608>
- Liu, N. C., Adams, V. J., Kalmar, L., Ladlow, J. F., & Sargan, D. R. (2016). Whole-Body Barometric Plethysmography Characterizes Upper Airway Obstruction in 3 Brachycephalic Breeds of Dogs. *Journal of veterinary internal medicine*, 30(3), 853-865. <https://doi.org/10.1111/jvim.13933>
- Lodato, D. L., & Hedlund, C. S. (2012). Brachycephalic airway syndrome: management. *Compendium (Yardley, PA)*, 34(8), E4.
- Lodato, D., & Mauterer, J. V. (2014). Techniques for performing corrective surgery: dogs with brachycephalic airway syndrome. *Today's Veterinary Practice*, 34, 8.
- Mendes Junior, A. F., Silva, G. S., Soares, A. M., & Almosny, N. R. (2017). Percepção de tutores quanto aos sinais clínicos em cães braquicefálicos portadores de estenose de narina. *Enciclopédia Biosfera*, 14(26).
- Mendes Junior, A. F., Silva, G. S. O. D., Silva, V. M., Silva, S. C. G., Braga, S. P., Leite, C. R., Soares, A. M. B., & Almosny, N. R. P. (2019). Hemogasometria arterial pré e pós-rinoplastia em cães braquicefálicos portadores de estenose de narina. *Arquivo Brasileiro de Medicina Veterinária e Zootecnia*, 71(1), 137-142. <https://doi.org/10.1590/1678-4162-10203>
- Mendes Junior, A. F., Hotz, M. R., Duarte, P. C. de S., Santos, G. S. L. B. dos., Sanches Neto, A. P., Mothé, G. B., Soares, A. M. B., & Almosny, N. R. P. (2021). Use of laser diode for surgical correction of stenosis of nostrils and elongated soft palate in dog with brachycephalic syndrome - case report. *Research, Society and Development*, 10(2), e33410212630. <https://doi.org/10.33448/rsd-v10i2.12630>
- Oechtering, G. U. (2010). Síndrome braquicefálica – novas informações sobre uma antiga doença congênita. *Veterinary Focus*. 20(2), 2-8.
- Oechtering, G. U., Pohl, S., Schlueter, C., & Schuenemann, R. (2016). A Novel Approach to Brachycephalic Syndrome. 2. Laser-Assisted Turbinectomy (LATE). *Veterinary surgery: VS*, 45(2), 173-181. <https://doi.org/10.1111/vsu.12447>
- Oechtering, G. U., Pohl, S., Schlueter, C., Lippert, J. P., Alef, M., Kiefer, I., Ludewig, E., & Schuenemann, R. (2016). A Novel Approach to Brachycephalic Syndrome. 1. Evaluation of Anatomical Intranasal Airway Obstruction. *Veterinary surgery : VS*, 45(2), 165-172. <https://doi.org/10.1111/vsu.12446>
- Ohnishi, T., & Ogura, J. H. (1969). Partitioning of pulmonary resistance in the dog. *The Laryngoscope*, 79(11), 1847-1878. <https://doi.org/10.1288/00005537-196911000-00001>
- Packer, R. M., & Tivers, M. S. (2015). Strategies for the management and prevention of conformation-related respiratory disorders in brachycephalic dogs. *Veterinary medicine (Auckland, N.Z.)*, 6, 219-232. <https://doi.org/10.2147/VMRR.S60475>
- Packer, R. M., Hendricks, A., Tivers, M. S., & Burn, C. C. (2015). Impact of Facial Conformation on Canine Health: Brachycephalic Obstructive Airway Syndrome. *PLoS one*, 10(10), e0137496. <https://doi.org/10.1371/journal.pone.0137496>
- Packer, R. M., O'Neill, D. G., Fletcher, F., & Farnworth, M. J. (2019). Great expectations, inconvenient truths, and the paradoxes of the dog-owner relationship for owners of brachycephalic dogs. *PLoS one*, 14(7), e0219918. <https://doi.org/10.1371/journal.pone.0219918>
- Pereira S. A., Shitsuka, M. D., Parreira, J. F., Shitsuka, R. (2018). *Metodologia da pesquisa científica*. UFSM.

- Pink, J. J., Doyle, R. S., Hughes, J. M. L., Tobin, E., & Bellenger, C. R. (2006). Laryngeal collapse in seven brachycephalic puppies. *Journal of Small Animal Practice*, 47(3), 131–135. doi:10.1111/j.1748-5827.2006.00056.x
- Poncet, C. M., Dupre, G. P., Freiche, V. G., & Bouvy, B. M. (2006). Long-term results of upper respiratory syndrome surgery and gastrointestinal tract medical treatment in 51 brachycephalic dogs. *The Journal of small animal practice*, 47(3), 137–142. <https://doi.org/10.1111/j.1748-5827.2006.00057.x>
- Poncet, C. M., Dupre, G. P., Freiche, V. G., Estrada, M. M., Poubanne, Y. A., & Bouvy, B. M. (2005). Prevalence of gastrointestinal tract lesions in 73 brachycephalic dogs with upper respiratory syndrome. *The Journal of small animal practice*, 46(6), 273–279. <https://doi.org/10.1111/j.1748-5827.2005.tb00320.x>
- Ree, J. J., Milovancev, M., MacIntyre, L. A., & Townsend, K. L. (2016). Factors associated with major complications in the short-term postoperative period in dogs undergoing surgery for brachycephalic airway syndrome. *The Canadian veterinary journal = La revue veterinaire canadienne*, 57(9), 976–980.
- Riecks, T. W., Birchard, S. J., & Stephens, J. A. (2007). Surgical correction of brachycephalic syndrome in dogs: 62 cases (1991-2004). *Journal of the American Veterinary Medical Association*, 230(9), 1324–1328. <https://doi.org/10.2460/javma.230.9.1324>
- Schoenebeck, J. J., & Ostrander, E. A. (2013). The genetics of canine skull shape variation. *Genetics*, 193(2), 317–325. <https://doi.org/10.1534/genetics.112.145284>
- Schuenemann, R., & Oechtering, G. (2014). Inside the brachycephalic nose: conchal regrowth and mucosal contact points after laser-assisted turbinectomy. *Journal of the American Animal Hospital Association*, 50(4), 237–246. <https://doi.org/10.5326/JAAHA-MS-6086>
- Schuenemann, R., Pohl, S., & Oechtering, G. U. (2017). A novel approach to brachycephalic syndrome. 3. Isolated laser-assisted turbinectomy of caudal aberrant turbinates (CAT LATE). *Veterinary surgery: VS*, 46(1), 32–38. <https://doi.org/10.1111/vsu.12587>
- Sławuta, P., Nicpoń, J., & Domańska, S. (2011). Influence of the wing-of-the-nostrils correction procedure on the change of the acid-base balance parameters and oxygen concentration in the arterial blood in French bulldogs. *Polish journal of veterinary sciences*, 14(1), 77–80. <https://doi.org/10.2478/v10181-011-0011-1>
- Tambella, A. M., Vullo, C., Dini, F., Piccionello, P. A., & Attili, A. (2013). Carbon dioxide laser-assisted staphylectomy in brachycephalic and non-brachycephalic dogs. *Turkish Journal of Veterinary and Animal Sciences*. 37. 734-742. 10.3906/vet-1210-47.
- Tarricone, J., Hayes, G. M., Singh, A., & Davis, G. (2019). Development and validation of a brachycephalic risk (BRisk) score to predict the risk of complications in dogs presenting for surgical treatment of brachycephalic obstructive airway syndrome. *Veterinary surgery: VS*, 48(7), 1253–1261. <https://doi.org/10.1111/vsu.13291>
- Torrez, C. V., & Hunt, G. B. (2006). Results of surgical correction of abnormalities associated with brachycephalic airway obstruction syndrome in dogs in Australia. *The Journal of small animal practice*, 47(3), 150–154. <https://doi.org/10.1111/j.1748-5827.2006.00059.x>
- Trader, R. L. (1949). Nose operation. *Journal American Veterinary Medicine Association*, 114, 210-211.
- Trappler, M., & Moore, K. (2011). Canine brachycephalic airway syndrome: surgical management. *Compendium (Yardley, PA)*, 33(5), E1–E8.