

Manifestações orais e COVID-19: uma revisão de literatura

Oral manifestations and COVID-19: a literature review

Manifestaciones orales y COVID-19: una revisión de la literatura

Recebido: 06/09/2022 | Revisado: 18/09/2022 | Aceitado: 20/09/2022 | Publicado: 27/09/2022

Jéssica Karine Abrantes Avelino

ORCID: <https://orcid.org/0000-0002-1146-9002>
Faculdade São Francisco de Cajazeiras, Brasil
E-mail: jkarinhy20@gmail.com

Anna Caroline Monteiro Pinto

ORCID: <https://orcid.org/0000-0002-7069-9641>
Faculdade São Francisco de Cajazeiras, Brasil
E-mail: anna-monteiro18@hotmail.com

Claudia Batista Vieira de Lima

ORCID: <https://orcid.org/0000-0002-5160-7836>
Faculdade São Francisco de Cajazeiras, Brasil
E-mail: claudiabclima@fsf.edu.br

Sara Vitoriano de Sousa Roberto

ORCID: <https://orcid.org/0000-0002-3175-7853>
Faculdade São Francisco de Cajazeiras, Brasil
E-mail: saravitoriano@hotmail.com

Mirella de Fátima Liberato de Moura

ORCID: <https://orcid.org/0000-0001-7200-7920>
Faculdade São Francisco de Cajazeiras, Brasil
E-mail: mirellaliberato@fsf.com.br

Resumo

Objetivo: Descrever as manifestações orais em pacientes acometidos por COVID-19. **Metodologia:** Realizou-se uma revisão de literatura a partir das bases de dados Pubmed, Lilacs e Scopus a fim de obter estudos publicados de dezembro/2019 até fevereiro/2021. Foram incluídos estudos sem restrição de idiomas, com qualquer relato de manifestação oral, estudos observacionais, relatos de casos, revisões sistemáticas/literaturas e carta ao editor. Resultaram 18 estudos para extração de dados, envolvendo 81 pacientes com manifestações orais. **Resultados:** O aparecimento das lesões foi maior no sexo masculino (53%), em indivíduos com mais de 60 anos (43%), sem comorbidades (48%) e com sintomatologia (44%). A maioria dos indivíduos receberam tratamento medicamentoso para COVID-19 (88%) e não precisaram de internação/intubação (69%). As lesões orais incluíram ulcerações aftosas (65%), máculas (16%), lesões vesículo-bolhosas (11%), petéquias (6%) e placas (6%), além das alterações como augeusia/disgeusia (21%), queimação na boca (20%) e xerostomia/hipossalivação (7%). **Conclusão:** Ainda não foi possível afirmar que as manifestações orais foram diretamente relacionadas ao SARS-CoV-2 ou relacionadas a efeitos secundários ao tratamento da doença.

Palavras-chave: COVID-19; Mucosa bucal; Patologia bucal.

Abstract

Objective: To describe the oral manifestations in patients affected by COVID-19. **Methodology:** A literature review was carried out from Pubmed, Lilacs and Scopus databases in order to obtain studies published from December/2019 to February/2021. Studies without language restriction, with any report of oral manifestation, observational studies, case reports, systematic reviews/literature and letter to the editor were included. Eighteen studies resulted for data extraction, involving 81 patients with oral manifestations. **Results:** The appearance of lesions was higher in males (53%), in individuals over 60 years of age (43%), without comorbidities (48%) and with symptoms (44%). Most subjects received drug treatment for COVID-19 (88%) and did not require hospitalization/intubation (69%). Oral lesions included aphthous ulcerations (65%), macules (16%), vesicular-bullous lesions (11%), petechiae (6%) and plaques (6%), in addition to alterations such as augeusia/dysgeusia (21%), burning in the mouth (20%) and xerostomia/hyposalivation (7%). **Conclusion:** It was still not possible to state that the oral manifestations were directly related to SARS-CoV-2 or related to secondary effects of the treatment of the disease.

Keywords: COVID-19; Oral mucosa; Oral pathology.

Resumen

Objetivo: Describir las manifestaciones orales en pacientes afectados por COVID-19. **Metodología:** Se realizó una revisión bibliográfica a partir de las bases de datos Pubmed, Lilacs y Scopus para obtener estudios publicados desde diciembre/2019

hasta febrero/2021. Se incluyeron estudios sin restricción de idioma, con algún reporte de manifestación oral, estudios observacionales, reportes de casos, revisiones sistemáticas/literatura y carta al editor. Dieciocho estudios resultaron para la extracción de datos, con 81 pacientes con manifestaciones orales. **Resultados:** La aparición de lesiones fue mayor en el sexo masculino (53%), en mayores de 60 años (43%), sin comorbilidades (48%) y con síntomas (44%). La mayoría de los sujetos recibieron tratamiento farmacológico para COVID-19 (88 %) y no requirieron hospitalización/intubación (69 %). Las lesiones orales incluyeron ulceraciones aftosas (65%), máculas (16%), lesiones vesículo-ampollosas (11%), petequias (6%) y placas (6%), además de alteraciones como augeusia/disgeusia (21%), ardor en la boca (20%) y xerostomía/hiposalivación (7%). **Conclusión:** Aún no fue posible afirmar que las manifestaciones bucales estuvieran directamente relacionadas con el SARS-CoV-2 o relacionadas con efectos secundarios del tratamiento de la enfermedad. **Palabras clave:** COVID-19; Mucosa oral; Patología bucal.

1. Introdução

No final do ano de 2019 foi identificado pela primeira vez na cidade de Wuhan, na China, um novo tipo de coronavírus que foi denominado de SARS-CoV-2 (Síndrome Respiratória Aguda Severa Coronavírus 2), cuja doença causada foi conhecida mundialmente por COVID-19 (Xiao, 2021). Em virtude da rápida disseminação da doença, a Organização Mundial de Saúde (OMS) declarou em março de 2020 estado de pandemia, em que o número de casos confirmados da doença e casos de óbitos atingiram proporções alarmantes, estando o Brasil entre os países mais acometidos (Sohrabi, *et al.*, 2020).

Em relação as manifestações clínicas da COVID-19, destacam-se os sintomas como febre, tosse, falta de ar, dor de garganta, congestão nasal, mialgia, cefaléia, dor abdominal, diarreia, entre outros (Faria, *et al.*, 2020; Huang & Tsai, 2020) e com os avanços das pesquisas referentes à COVID-19, foram incluídos como sintomas comuns os distúrbios gustatórios (disgeusia) e olfativos (Passarelli, *et al.*, 2020).

A cavidade oral é um sítio de manifestação de diferentes condições sistêmicas, assim como pode ser considerada a porta de entrada de inúmeras infecções. Atualmente a COVID-19 demonstra possuir uma íntima relação do vírus SARS-CoV-2 com a cavidade oral, através da alta concentração de receptores da enzima conversora de angiotensina (ECA2) em seus órgãos e tecidos. Essa afinidade acontece devido ao vírus do SARS-CoV-2 expressar proteínas em sua superfície externa que facilitam a sua ligação às células hospedeiras através da ECA2 (Díaz, *et al.*, 2020) e, desta forma, os órgãos e tecidos que expressam grande quantidade de ECA2 podem ser alvo do SARS-CoV-2 e desenvolver uma resposta inflamatória associada à presença viral (Xu, 2020). A grande expressão dos receptores de ECA2 na cavidade oral podem ser encontrados nas glândulas salivares, na mucosa bucal e nas células epiteliais da língua (Faria, *et al.*, 2020; Xu, 2020).

Algumas manifestações orais que estão relacionadas à COVID-19, como alterações nas características das mucosas, modificação na produção e qualidade da saliva, estomatites, úlceras, alterações sensoriais, pigmentação, dentre outras, podem acontecer devido a efeitos colaterais dos protocolos de tratamento farmacológico adotados para a COVID-19, além de outras manifestações orais que acontecem em decorrência do tratamento sob ventilação mecânica e em unidades de terapia intensiva (UTI), como hipossalivação, modificação da microbiota, infecções oportunistas e respiração bucal (Dziedzic & Wojtyczka, 2021).

A idade avançada e a gravidade da doença COVID-19 podem conferir uma maior gravidade das lesões (Riad³, *et al.*, 2021). Outros fatores podem ser importantes para o desenvolvimento das lesões, como a falta/ redução da higiene oral, o estresse, as doenças sistêmicas (diabetes mellitus, imunossupressores), o trauma (secundário à intubação), o comprometimento vascular e a resposta hiper inflamatória secundária à COVID-19 (Iranmanesh, *et al.*, 2021).

Diante deste contexto, a literatura ainda é inconclusiva sobre a relação direta da COVID-19 com as manifestações orais, visto que ainda não há terapia medicamentosa estabelecida, e desta forma, os pacientes podem apresentar manifestações bucais decorrentes dos efeitos colaterais dos diversos medicamentos relacionados a infecção por SARS-CoV-2, pelo trauma resultante da intubação, dentre outros, e não pela relação direta da COVID-19 com a cavidade oral *et al.*, 2020; Jimenez, *et al.*, 2020).

Assim, faz necessário o entendimento sobre as manifestações orais e a COVID-19, para dar suporte a tomada de decisão e na melhoria da prática clínica dos profissionais de saúde. Desta forma, o objetivo deste trabalho é realizar uma revisão de literatura para descrever as manifestações orais em pacientes acometidos com COVID-19, respondendo a seguinte pergunta de pesquisa: “As manifestações orais são decorrentes da alta carga viral do SARS-CoV-2 nas células da mucosa oral ou de fatores secundários à COVID-19?”

2. Metodologia

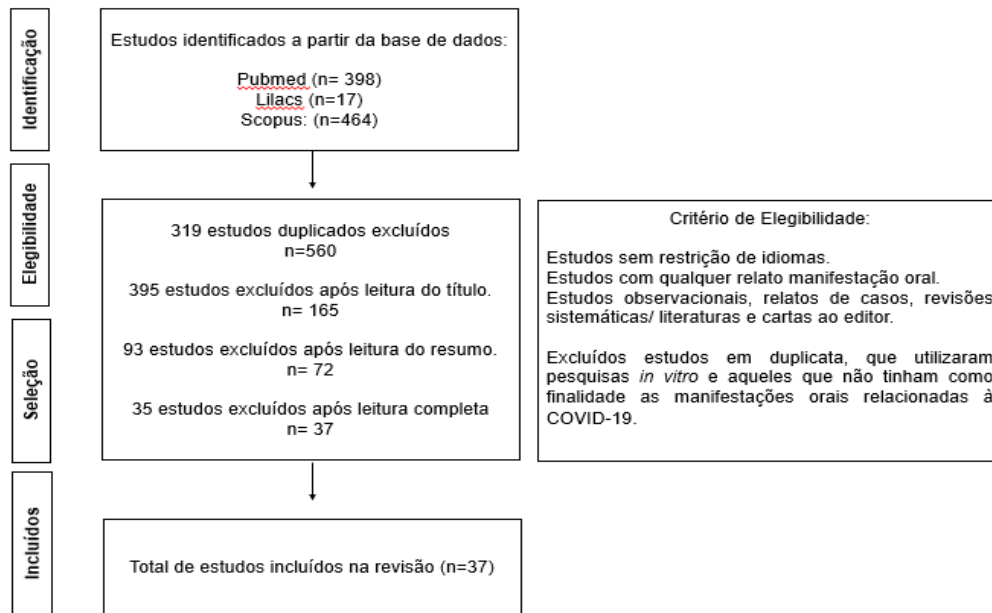
Trata-se de uma revisão integrativa de literatura, desenvolvida seguindo os preceitos de uma leitura descritiva por meio de pesquisa bibliográfica dividida em etapas, segundo Mendes, et al. (2008): identificação do tema e seleção da hipótese, estabelecimento dos critérios de inclusão e de exclusão, seleção dos estudos, coleta de dados, análise e interpretação dos resultados e discussão. Inicialmente, realizou-se em março de 2022 uma busca na literatura em três bases de dados: Pubmed (*U. S. National Library of Medicine*), Lilacs (Literatura Latino-americana e do Caribe em Ciências da Saúde), e Scopus (Banco de dados de referências e citações de artigos para jornais/revistas acadêmicos), em busca de literatura publicada usando os descritores “Manifestações orais”, “*Oral manifestation*”, “Mucosa oral”, “*Mouth mucosa*”, “Infecções por coronavírus”, “*Coronavirus infection*”, “COVID - 19”, com o auxílio dos operadores booleanos “AND” e “OR”, com recorte temporal de dezembro de 2019 até março de 2022.

Para a seleção dos estudos, foram consideradas como critério de inclusão as bibliografias sem restrição de idiomas, que relatassem qualquer tipo de manifestação oral, estudos observacionais, relatos de casos, revisões sistemáticas/ literaturas e cartas ao editor. Foram excluídos aqueles que utilizaram pesquisas *in vitro* e aqueles estudos que não tinham como finalidade as manifestações orais relacionadas à COVID-19. A coleta de dados consistiu em leitura explanatória e seletiva de todo o material, com o registro das informações extraídas dos artigos em uma planilha específica elaborada para este fim. Na etapa de análise e interpretação dos resultados, foi realizada uma leitura analítica com a finalidade de ordenar e resumir as informações contidas nos estudos, de forma que estas possibilitassem a obtenção das respostas ao problema de pesquisa.

3. Resultados

Após o resultado da busca inicial, foram encontrados 398 estudos na base de dados Pubmed, 17 estudos na Lilacs e 464 estudos no Scopus, totalizando 879 estudos. Após verificação de publicações duplicadas, o número totalizou 560 estudos para leitura e seleção dos critérios de elegibilidade. Após a seleção dos critérios de inclusão e exclusão, resultaram 37 estudos para leitura na íntegra dos textos e extração dos dados para a realização desta revisão, como pode ser observado na Figura 1. As publicações incluídas foram organizadas no Quadro 1, de acordo com as informações pertinentes à pesquisa e ao desenho metodológico.

Figura 1 – Fluxograma de identificação e seleção dos estudos para revisão.



Fonte: Autoria própria.

Quadro 1 – Descrição dos trabalhos incluídos na revisão, que relacionam as manifestações orais à COVID- 19.

AUTOR/ANO	OBJETIVO	METODOLOGIA	RESULTADOS E CONCLUSÕES
Brandão <i>et al.</i> (2021)	Uma breve revisão da literatura sobre o importante papel da ACE2 na entrada celular do SARS-CoV-2.	Relato de Caso	Série de 8 casos de infecção por COVID-19, com úlceras necróticas orais e ulcerações aftosas que se desenvolveram no início do curso da doença após o desenvolvimento de disgeusia e afetaram a língua, os lábios, o palato e a orofaringe. Os resultados desta série de casos destacaram possível desenvolvimento de disgeusia e anosmia no início do curso da infecção por SARS-CoV-2.
Diáz, Romere & Villarroel (2020)	Apresentar 3 casos com confirmação para SARS-CoV-2 com manifestações orais.	Carta ao editor	Os casos estão relacionados ao estado de imunossupressão. O estresse pode desempenhar um papel importante no aparecimento dessas condições bucais. É importante considerar que um exame intraoral exaustivo deve ser realizado em pacientes com diagnóstico de COVID-19, a fim de encontrar qualquer manifestação oral que possa estar relacionada a Covid-19.
Eghbali & Hosseinzadeh (2021)	Resumir as publicações incluindo a manifestação oral dos casos COVID-19.	Revisão de Literatura	Resultaram em 17 estudos de mais de 170 casos confirmados entre as idades de 9 e 90 anos. A manifestação oral mais comum foi boca seca seguida de disgeusia e estrutura fúngica pseudomembranosa. Alteração na sensação e ulceração da língua, dor muscular durante a mastigação, inchaço na cavidade oral e lesões herpéticas foram outros sintomas comuns. Os sintomas orais geralmente aparecem após sintomas gerais, como febre e astenia, mas ainda podem ser o sinal inicial ou único de COVID-19.
Cebeci, Kahraman & Çaskurlu (2020)	Relatar casos de envolvimento orofaríngeo com a COVID-19 e descrição das lesões orais.	Relato de Caso	A descrição indica que as lesões da mucosa não são apenas pequenos exantemas, mas são compostas por eritema orofaríngeo difuso, petéquias e formação de pústula. O envolvimento da mucosa oral deve ser lembrado como um sintoma potencial de infecções por COVID-19 e o exame da mucosa oral não deve ser negligenciado.
Jiminez <i>et al.</i> (2020)	Relatar a observação de um novo padrão com lesões semelhantes a eritema multiforme (EM) em quatro pacientes hospitalizados por COVID-19.	Carta ao Editor	O exantema semelhante a EM pode ser outro padrão de exantema associado com a infecção da COVID-19. No entanto, não podemos excluir positivamente o envolvimento dos vários medicamentos administrados aos pacientes.
Indu (2020)	Relatar uma experiência pessoal de duas pequenas úlceras bem circunscritas na cavidade oral, que pode estar associada a manifestação inicial do processo da doença por coronavírus.	Relato de Caso	As úlceras eram superficiais, de formato redondo a oval, doloridas e circundadas por um halo inflamatório, semelhante a qualquer úlcera conhecida que se desenvolve como consequência de uma infecção viral. Portanto, as lesões orais podem ser alguns dos sinais e sintomas iniciais que um paciente suspeito por COVID 19 pode apresentar.
Tapia <i>et al.</i> (2020)	Descrever as lesões clínico-patológicas da mucosa oral em quatro pacientes com	Relatos de Casos	Infecção por SARS-CoV-2 pode resultar em manifestações orais com várias apresentações clínicas, que presumivelmente apoiam a hipótese de formação de trombos e vasculite. No entanto, esses achados precisam de

	infecção confirmada por SARS-CoV-2.		mais evidências e um acompanhamento de longo prazo dos pacientes para estabelecer com precisão o significado do acometimento da mucosa oral na doença COVID-19.
Riad ¹ <i>et al.</i> (2020)	Descrever um caso não grave de COVID-19 com candidíase oral de acordo com as diretrizes do CARE.	Relato de Caso	O caso relata a possibilidade de uma infecção oral oportunista potencialmente fatal que foi causada pela prescrição empírica de antibióticos de amplo espectro em um caso moderado de COVID-19.
Hocková <i>et al.</i> (2021)	Avaliar a prevalência e características dos pacientes criticamente enfermos com COVID-19 com complicações orais.	Relato de caso	Três de nove pacientes gravemente enfermos (33,3%) no departamento de UTI apresentaram complicações orais, incluindo úlceras hemorrágicas e úlceras necróticas afetando os lábios e a língua. O posicionamento prono prolongado e os dispositivos de ventilação mecânica foram os principais fatores de risco para essas complicações orais, além dos imunossupressores.
Riad ² <i>et al.</i> (2020)	Demonstrar as características de 26 pacientes COVID-19 confirmados em laboratório com úlceras de língua de acordo com as diretrizes do CARE.	Carta ao Editor	A suscetibilidade precoce da mucosa oral, especialmente na língua, para infecção por SARS-CoV-2 devido à alta expressão da enzima conversora de angiotensina 2 (ECA2) em células epiteliais da língua. As úlceras da língua podem ser uma manifestação direta da infecção por SARS-CoV-2 ou como uma coinfeção devido à desregulação imunológica.
Ramires <i>et al.</i> (2021)	Relatar um caso clínico em que uma combinação de terapia fotodinâmica antimicrobiana (PDT) e terapia de fotobiomodulação (PBMT) em um paciente com a COVID-19.	Relato de Caso	As lesões labiais foram completamente curadas com a combinação de a PDT e PBMT e a paciente recuperou suas funções orofaciais de forma satisfatória. Esta combinação de modalidades de fototerapia parece ser uma ferramenta promissora para o tratamento de lesões labiais relacionadas a COVID-19, no entanto, mais estudos são necessários.
Sinjari <i>et al.</i> (2020)	Determinar a manifestação oral dos pacientes hospitalizados para COVID-19.	Estudo Observacional	Observou-se uma diminuição da higiene bucal durante a internação, onde 25% dos pacientes relataram prejuízo no paladar, 15% com sensação de queimação e 20% com dificuldade de engolir. Os resultados sugerem que é difícil identificar se as condições clínicas que se manifestam são devido a presença do SARS-COV-2.
Soares <i>et al.</i> (2020)	Descrever as características clínicas e microscópicas das lesões orais avermelhadas e ulcerações que ocorreram em um paciente com COVID-19.	Carta ao Editor	As mudanças microscópicas podem sugerir uma seleção primária ao SARS-CoV-2, pois o paciente não havia sido submetido a intubação ou qualquer outro evento traumático. O SARS-COV-2 pode causar lesões orais e, portanto, todos os pacientes positivos para o vírus devem fazer um exame completo da boca para entender melhor a patologia dessas mudanças orais.
Bordard, Deneuve & Desoutter (2020)	Descrever uma lesão em paciente com Covid-19.	Carta ao Editor	A doença por coronavírus está associada a uma reação inflamatória variável que pode induzir inflamação vascular. A erupção eritematosa foi descrita e também pode ser explicada por uma reação inflamatória. Portanto, essa úlcera oral irregular pode ser um sintoma inaugural de Covid-19, que precisa ser comprovado em coortes maiores de pacientes.
Ciccarese <i>et al.</i> (2021)	Descrever um paciente apresentando lesões cutâneas e orais associadas a uma infecção por SARS-CoV-2.	Carta ao Editor	As lesões cutâneas e mucosas da paciente à sua trombocitopenia grave, desencadeada pela infecção por SARS-CoV-2 e potencialmente agravada pelo tratamento com cefixima. O exame intraoral deve ser sempre realizado em pacientes com suspeita ou confirmação de infecção por SARS-CoV-2.
Labé <i>et al.</i> (2020)	Relatar dois casos com risco de vida de crianças apresentando febre e erupções com envolvimento da membrana mucosa - eritema multiforme e doença de Kawasaki - associados com COVID-19.	Carta ao Editor	O teste de PCR foi realizado o primeiro caso foi positivo, e nos levou ao diagnóstico final de eritema multiforme associado a COVID-19, o segundo caso mesmo que tenha sido negativo, os resultados da tomografia computadorizada foram muito sugestivos de pneumonia por COVID-19, este caso sugere fortemente que o SARS-CoV-2 é um gatilho para a doença de Kawasaki. Finalmente, é interessante notar que nenhuma das duas crianças com COVID-19 descritas neste relatório tinha sintomas respiratórios e que as manifestações cutâneas estavam na vanguarda do quadro clínico.
Santos <i>et al.</i> (2020)	Relatar um caso relevante de manifestações orais em um paciente com COVID-19.	Relato de Caso	As lesões são altamente sugestivas de resultados secundários da deterioração da saúde sistêmica ou devido a tratamentos para COVID-19.
Dominguez <i>et al.</i> (2020)	Reconhecer as aftas menores como um novo achado mucoso possivelmente relacionado ao COVID-19.	Carta ao editor	Como as úlceras aftosas orais são ocorrências comuns e podem surgir de várias causas, e devido ao pequeno número de pacientes em nosso relatório, a associação causal de úlceras aftosas orais com infecção por COVID-19 não pode ser demonstrada. Mais estudos são necessários para elucidar a relação entre SARS-CoV-2 e aftas orais.
Patel <i>et al.</i> (2020)	Apresentar o caso de um paciente atendido no King's Hospital Universitário com NPD e suspeita de COVID-19.	Relato de caso	Há uma necessidade urgente de estudar co-infecções no COVID-19 para pacientes e incentivar os médicos a diagnosticar essas condições precocemente, devido à sua contribuição para a mortalidade e aumento da doença se verdade em pandemias históricas de infecções virais respiratórias. Rotina exames intraorais para pacientes com COVID-19 devem ser fornecidos em todas as disciplinas de saúde.
Aceil <i>et al.</i> (2020)	Descrever três pacientes que desenvolveram lesões ulcerativas orais durante o Período de confinamento COVID-19.	Relato de caso	O atual corpo de conhecimento apoia a evidência de que a úlcera oral ações e lesões vesiculobolhosas não são manifestações de COVID-19 ou infecção com SARS-CoV-2. É importante compartilhar essas informações de modo a evitar a ansiedade entre os pacientes e educar os dentistas decisões de tratamento podem ser impactadas sob a suposição errônea ção de que ulcerações ou bolhas orais são manifestações de COVID-19.

Halepas <i>et al.</i> (2021)	Relatar as taxas de manifestações orais e orofaríngeas documentadas entre pacientes com COVID 19 e determinar a associação desses achados com outros sintomas de Síndrome Inflamatória Multissistêmica (MIS-C).	Relato de caso	Alterações orais entre os pacientes com MIS-C diagnosticada foram observadas com relativa frequência (aproximadamente metade de nossa coorte de pacientes) e foram positivamente associadas a outros critérios diagnósticos extraorais para MIS-C, incluindo febre e conjuntivite. Portanto, a determinação precisa das alterações orais em pacientes com MIS-C pode ter importantes implicações diagnósticas. Dada a prevalência e o significado clínico aparente das alterações orais e orofaríngeas, a odontologia pode desempenhar um papel fundamental tanto na detecção precoce de manifestações orais de MIS-C quanto na identificação de lesões orais em pacientes hospitalizados com MIS-C confirmada. Os prestadores de cuidados odontológicos devem estar cientes das possíveis manifestações orais da MIS-C e, no cenário clínico apropriado, estar dispostos a avaliar pacientes de alto risco.
Bardellini <i>et al.</i> (2021)	Investigar as manifestações orais e cutâneas em crianças acometidas por COVID-19.	Estudo transversal	Pode-se especular que não há manifestações orais específicas em crianças durante uma infecção por COVID-19. Em vez disso, é possível encontrar lesões consistentes com aquelas normalmente encontradas durante uma infecção comum pelo vírus influenza.
Subramaniam <i>et al.</i> (2021)	Relatar os achados orais de um estudo observacional de 713 pacientes diagnosticados com COVID 19.	Estudo observacional	Entre 713 pacientes positivos para coronavírus, que foram rastreados para lesões orais, apenas nove pacientes tiveram queixas. Este estudo apoia o argumento de que as manifestações bucais podem ser lesões secundárias decorrentes da deterioração da saúde sistêmica, ou devido a tratamentos para COVID-19, ou podem ser apenas condições coexistentes. Nenhum padrão específico ou lesões orais características foram observados em um estudo de 713 pacientes positivos para COVID.
Dorrego <i>et al.</i> (2022)	Caracterizar lesões orais e achados clínicos associados em pacientes com COVID-19.	Relato de caso	As alterações na percepção do paladar e ardor ou dor oral foram muito frequentes, e também foram associadas ao aparecimento de lesões orais. Os distúrbios do paladar podem ser um sinal clínico significativo e específico da COVID-19 e podem até constituir um marcador precoce de infecção viral.
Natto <i>et al.</i> (2021)	Investigar diferentes tipos de manifestações bucais em pacientes com COVID-19, bem como sua prevalência.	Estudo transversal	A perda do paladar foi a manifestação oral específica relatada mais prevalente. Outras lesões/sintomas orais inespecíficos são controversos. Tem sido sugerido que exames orais de pacientes com COVID-19 devem ser realizados como parte dos exames de rotina para investigar qualquer possível correlação entre a doença e a cavidade oral.
Saleh ¹ <i>et al.</i> (2021)	Apresentar um caso de aparecimento rápido da lesão oral como manifestação de herpes zoster associada à infecção por COVID-19.	Relato de caso	Dentistas, dermatologistas e otorrinolaringologistas devem se preocupar com o provável aumento da incidência de HZ durante a pandemia de COVID-19 e considerar medidas terapêuticas e de proteção adequadas contra ele.
Saleh ² <i>et al.</i> (2021)	Descrever um caso único de apresentação oral de líquen plano erosivo após infecção por COVID-19.	Relato de caso	Nosso caso sugere a possível associação entre COVID-19 e líquen plano oral. Este relatório destaca o papel dos profissionais de saúde em se preocupar com a incidência provavelmente crescente de líquen plano durante a pandemia de COVID-19 e considerar medidas terapêuticas e de proteção adequadas contra a infecção.
Nejabi <i>et al.</i> (2021)	Destacar a importância do exame completo da boca para entender melhor a fisiopatologia dessas alterações orais.	Relato de caso	Em conclusão, afirmamos que os problemas que surgem na mucosa oral em pacientes com suspeita ou confirmação de infecção por SARS-CoV-2 devem ser monitorados durante a pandemia, como demonstrado em nosso caso de úlcera dorsal de língua em paciente COVID-19 positivo. Para evitar tal desfecho, programas de conscientização precisam ser implementados para o diagnóstico e manejo dos sintomas clínicos entre os pacientes.
Khodavirdipour <i>et al.</i> (2021)	Relatar achados significativos em pacientes diagnosticados com COVID-19 relatados à nossa clínica em maio de 2021, queixando-se de manifestações orais.	Relato de caso	A idade dos indivíduos, a quantidade de vírus inalado e a gravidade da doença são os principais fatores que determinam a gravidade do COVID-19. Infecção oportunista, falta de higiene bucal, comorbidades como insuficiência renal e diabetes mellitus, estresse, respostas hiperinflamatórias e anomalias vasculares são os principais elementos que determinam a gravidade da manifestação oral em pacientes com COVID-19. A principal via genética para tal manifestação é a abundância de receptores ACE2 e a viabilidade do vírus de inserir seu material genético nas células da língua do hospedeiro
Dalipi <i>et al.</i> (2021)	Relatar um caso de eritema multiforme oral (EM) manifestando-se como lesões orais, labiais e cutâneas em um paciente com COVID-19.	Relato de caso	O exame clínico oral deve ser uma parte padrão do protocolo para pacientes com infecção confirmada por SARS-CoV-2. No entanto, mais estudos são necessários para determinar se a infecção por SARS-CoV-2 é a causa ou um fator predisponente para o desenvolvimento de sintomas e lesões orais.
Goldrick <i>et al.</i> (2021)	Apresentar uma possível associação entre COVID-19 e inchaço da língua que não foi relatada anteriormente.	Relato de caso	Acreditamos que esses casos podem representar uma manifestação rara de COVID-19, que deve ser lembrada em pacientes que apresentam edema de língua ou assoalho da boca, especialmente na ausência de uma fonte clara.
Riad ³ <i>et al.</i> (2021)	Relatar, de acordo com as diretrizes da CARE, três casos de COVID-19 que procuraram teleconsultas em nosso consultório particular.	Relato de caso	A candidíase oral tem sido consistentemente registrada em pacientes gravemente afetados com COVID-19, especialmente aqueles com comorbidades predisponentes e ingestão de antibióticos, justificada ou injustificada. A idade avançada e o sexo feminino parecem ser os fatores de risco demográficos mais proeminentes para esta infecção oportunista, que tende a ter início tardio e requer uma intervenção terapêutica imediata, sistêmica ou tópica, para impedir a progressão para candidemia letal.

Gherlone <i>et al.</i> (2021)	Investigar se as manifestações orais podem ocorrer como parte do COVID-19 e se persistem após a eliminação viral e a recuperação clínica.	Estudo de coorte	A cavidade oral é um possível alvo da COVID-19, com alterações persistindo na grande maioria dos sobreviventes bem após a recuperação clínica.
Emelyanova <i>et al.</i> (2021)	Analisar um caso clínico com manifestações na cavidade oral em um paciente após acometimento de COVID-19.	Relato de caso	Para os pacientes que estão atualmente com COVID-19 e aqueles que já se recuperaram, deve-se considerar a presença de sinais e sintomas bucais, incluindo disgeusia, petéquias, didíase da lata, aftas, xerostomia, glossite descamativa, entre outros. Também é necessário sublinhar a importância de um dentista como parte de uma equipe multidisciplinar para apoiar a saúde e a qualidade de vida dos pacientes durante e após o COVID-19. O acompanhamento odontológico a longo prazo após um paciente ter sofrido de COVID-19 deve ser assegurado. Assim, entender melhor o curso dessa doença infecciosa pandêmica requer mais pesquisas, incluindo estudos de manifestações odontológicas em pacientes com COVID-19.
Kady <i>et al.</i> (2021)	Estudar as manifestações associadas à infecção por COVID-19 e relata a superioridade dos sinais e sintomas orais em pacientes com COVID-19.	Relato de caso	Nosso estudo indica um impacto significativo do COVID-19 na cavidade oral com base no tamanho limitado da amostra. Sintomas relacionados às glândulas salivares e distúrbios do paladar são de alta prevalência em pacientes com COVID-19, enquanto as manifestações orais detalhadas associadas ao COVID-19 e suas fisiopatologias exigiu mais investigação. Outros estudos clínicos com tamanhos de amostra maiores e histórico detalhado do paciente, são necessários para confirmar nossos resultados e esclarecer o impacto total do COVID-19 na cavidade e glândulas salivares.
Ansar <i>et al.</i> (2020)	Descrever a histopatologia das lesões, para ajudar a identificar manifestações menos conhecidas do COVID-19.	Relato do caso	Pode-se esperar que o COVID-19 cause lesões nas mucosas além de lesões de pele. Mas uma investigação mais aprofundada destas manifestações clínicas parece ajudar a compreender melhor a doença.
Abubakr <i>et al.</i> (2021)	Destacar as manifestações orais que podem ser relatadas em casos leves a moderados de COVID-19. Além disso, nosso objetivo foi conscientizar médicos, clínicos gerais e dentistas sobre esses sintomas bucais para que o diagnóstico precoce pudesse ser realizado, mantendo assim a saúde e o bem-estar do paciente	Relato de caso	Ficou comprovado que casos leves a moderados de infecção por COVID-19 estavam associados a manifestações bucais, com incidência variável. A manifestação oral mais frequente para os participantes incluídos foi a xerostomia, enquanto o sintoma menos expresso foi a halitose. Verificou-se que houve um aumento significativo na expressão de ulcerações em pacientes do sexo masculino. No entanto, a dor no osso da mandíbula/articulação foi significativamente aumentada em pacientes do sexo feminino. Além disso, uma diferença. Observou-se as medidas de higiene bucal realizadas pelos pacientes durante a infecção pelo COVID-19, com maior percentual de ulcerações e dor bucal observada em pacientes com medidas de higiene diminuídas.

Fonte: Autoria própria.

Em relação as lesões orais, a frequência de aparecimento em relação ao sexo foi de 56,2% no sexo feminino e 43,8% no sexo masculino, sendo mais frequentes na faixa etária entre 20 a 39 anos (37,1%). Mais da metade dos indivíduos (85%) não relataram se houve ou não presença de comorbidades e apenas 8,8% relatam a presença de comorbidades, dentre as mais citadas foram a hipertensão arterial, diabetes mellitus, doença vascular e artrite reumatoide. Outras comorbidades foram destacadas em menor frequência, como o hipertireoidismo, a osteoartrite, a depressão gástrica, o cisto renal e a colicistite crônica.

Em relação aos sintomas referentes à Covid-19, a maioria dos indivíduos (78,9%) apresentaram sintomas, dentre os mais citados foram febres, ageusia/disgeusia, anosmia, mal-estar, cefaléia, tosse e dispnéia. A minoria dos pacientes (19,9%) recebeu terapia medicamentosa para Covid-19, dentre elas destacaram-se antibióticos, corticóides e analgésicos, sendo que a maioria (80,1%) não relatou ter recebido tratamento medicamentoso para sintomas da Covid-19.

Em relação ao tratamento medicamentoso para lesões orais, a maioria dos pacientes (83,5%) não informaram terem recebido o tratamento medicamentoso. Praticamente um terço dos pacientes (26,4%) necessitaram de internação/ intubação (Tabela 1).

As lesões orais mais frequentes foram ulcerações aftosas (65%), lesões vesículo-bolhosas (11%), máculas (16%), petéquias (6%) e placas (6%), sendo a maioria sintomática, com localização na língua (53%), palato (30%), lábio (23%) e gengiva (5%). Outras alterações orais relatadas foram ageusia/ disgeusia (21%), queimação na boca (20%) e xerostomia/ hipossalivação (7%) (Tabela 2). Os diagnósticos definitivos das lesões foram úlceras aftosas, candidíase, herpes zoster e queilite angular.

Tabela 1 – Características dos pacientes com manifestações orais.

Variável	Frequência	
	n	%
Sexo		
Feminino	596	56,2
Masculino	465	43,8
Idade		
< 19 anos	41	3,9
20-39 anos	394	37,1
40- 59 anos	368	34,7
> 60 anos	258	24,3
Comorbidades		
Sim	94	8,8
Não	66	6,2
Não relatado	901	85
Sintomas referentes à COVID-19		
Sim	837	78,9
Não	56	5,3
Não relatado	168	15,8
Tratamento medicamentoso para COVID-19		
Sim	211	19,9
Não relatado	850	80,1
Tratamento medicamentoso das lesões orais		
Sim	175	16,5
Não relatado	886	83,5
Internação/ Intubação		
Sim	281	26,4
Não	780	73,6

Fonte: Autoria própria.

Portanto é importante destacar na tabela 1 que, dos 1.061 pacientes que compõem o estudo, 837 apresentaram sintomas referentes a covid-19, destes 211 realizaram tratamento medicamento em contrapartida 281 necessitaram de internação/intubação. Evidencia-se também no estudo que, 175 necessitaram de tratamento medicamentoso das presentes lesões orais, porém não foi possível identificar se as alterações bucais se manifestaram antes ou depois dos devidos tratamentos. 7

Tabela 2 – Principais alterações bucais e sintomas observados em pacientes com COVID-19.

Alterações bucais/ sintomas	Frequência	
	n	%
Ulcerações aftosas	694	65
Lesões vesículo- bolhosas	117	11
Máculas	170	16
Petéquias	65	6
Placas	65	6
Queimação na boca	209	20
Ageusia/ disgeusia	222	21
Xerostomia/ hipossalivação	78	7

Fonte: Autoria própria.

É relevante considerar as principais alterações bucais e sintomas observados em pacientes com COVID-19 destacadas na tabela 2, uma vez que de forma benéfica os pacientes e profissionais da saúde possam identificá-las de forma precoce e tratá-las o mais rápido possível, a fim de evitar danos a qualidade de vida dos pacientes com covid-19.

4. Discussão

O presente estudo relata sobre as manifestações orais em pacientes acometidos por COVID-19 e os fatores predisponentes que podem influenciar o desenvolvimento destas lesões. A mucosa oral contém o receptor ECA2 que é responsável por facilitar a entrada do vírus SARS-CoV-2 nas células e desta forma ocasionar o desenvolvimento de uma resposta inflamatória associada à presença viral (Xu, 2020).

Cerca de 37,1% dos pacientes com COVID-19 tinham idade entre 20 e 39 anos e eram sintomáticos em relação à doença (78,9%). Colaborando com o achado, o estudo de Kady *et al.* (2021) realizado com adultos jovens com idade entre 18 a 46 anos, pode observar que a maioria (67,2%) dos pacientes tiveram pelo menos uma manifestação clínica relacionada a cavidade oral e glândulas salivares. Em concordância com este estudo, Mendonça *et al.* (2020) também pôde evidenciar uma incidência maior da infecção pela COVID-19 em adultos jovens. Além disso, o agravamento da doença pode acontecer quando os indivíduos apresentam fatores de risco como doenças cardiovasculares (hipertensão), diabetes, tabagismo e obesidade. Esses fatores de risco são comorbidades que foram relatadas nos pacientes com COVID-19 neste estudo.

Pesquisas apontam que comorbidades como doenças cardiovasculares e diabetes são as condições subjacentes mais comuns ao aparecimento das lesões orais, além de outros fatores de risco, como admissão em UTI, antibióticos de amplo espectro e corticosteróides (Riad¹, *et al.*, 2020; Riad³, *et al.*, 2021; Salehi, *et al.*, 2020). Em apoio a esse achado, o estudo Subramaniam, Nikalje e Jadhav (2021) ressalta que algumas condições bucais relatadas podem ser apresentações coincidentes devido a causas locais ou outras razões, como condições sistêmicas ou devido ao estresse, portanto as manifestações bucais podem ser lesões secundárias decorrentes da deterioração da saúde sistêmica, ou devido a tratamentos para COVID-19, ou podem ser apenas condições coexistentes. Dessa forma, vale ressaltar que, idade e doença de base estão fortemente correlacionadas e podem interferir entre si no surgimento das lesões orais (Yi, 2020).

Assim como outras doenças virais, o envolvimento da mucosa oral caracteriza-se como uma alteração potencial nas infecções por COVID-19. Nesse estudo as manifestações orais mais comuns foram ulcerações aftosas, queimação na boca, ageusia/disgeusia, máculas, lesões vesículo-bolhosas e xerostomia/ hipossalivação. Petrescu, *et al.*, (2020) observaram que as disfunções de ageusia foram observadas como sintomas induzidos pela inflamação causada pela COVID-19 e que ocorrem frequentemente a partir do 4º dia de sintoma e desaparecem em torno do 15º dia. Brandão *et al.* (2021) relataram que a duração da ageusia nos pacientes com COVID-19 internados na UTI não poderiam ser caracterizadas completamente devido ao seu estado clínico crítico, o que prejudicaria a percepção dos pacientes em relação aos sinais e sintomas.

Em relação as ulcerações orais, elas surgem após um tempo de latência de 4 a 14 dias e têm remissão entre 5 a 21 dias. Em alguns estudos, estas ulcerações orais aparecem após a admissão hospitalar em UTI (Brandão, *et al.*, 2021; Hocková, *et al.*, 2021; Ramires, *et al.*, 2020) e em outros elas surgem concomitantemente ao início da sintomatologia clínica para COVID-19 (Brandão, *et al.*, 2021; Diáz, *et al.*, 2020), sendo tratadas com antivirais e terapia de fotobiomodulação (Brandão, *et al.*, 2021). Algumas placas brancas (diagnóstico de candidíase) relatadas podem ser devido à terapia antibiótica de longo prazo, alteração do estado de saúde geral e até mesmo do declínio na higiene oral (Santos *et al.*, 2020; Riad³ *et al.*, 2021). Já as máculas com pigmentação marrom podem ser explicadas pela relação dos diferentes fatores produzidos durante o estado inflamatório (prostaglandinas, leucotrienos, citocinas e mediadores inflamatórios) e podem desempenhar um papel no aumento da melatogênese (Jimenez, *et al.*, 2020; Tang, *et al.*, 2020). As lesões do tipo vesículo-bolhosas (herpertiformes) podem estar relacionadas ao estresse e imunossupressão decorrentes da COVID-19 (Carreias, *et al.*, 2021; Tapia, *et al.*, 2020).

A localização mais comum destas lesões encontra-se na língua, seguido pelo palato, lábio e gengiva. Isto pode ser explicado devido a presença dos receptores ACE2 nas células epiteliais da língua e nas glândulas salivares, favorecendo a ligação do vírus SARS-CoV-2 e o desenvolvimento das lesões orais (Brandão, *et al.*, 2021; Xu, 2020). Riad² *et al.* (2020) observaram que as úlceras na língua podem ser uma manifestação direta da infecção por SARS-CoV-2 ou uma coinfeção devido à

desregulação imunológica. Desta forma, torna-se importante ressaltar que as lesões da mucosa oral em indivíduos com COVID-19 podem mimetizar outras doenças bucais, como distúrbios reativos, vasculares e imunológicos, sendo necessário diferenciá-los para estabelecer o diagnóstico correto e o manejo clínico em pacientes com infecções por SARS-CoV-2 (Tapia, *et al.*, 2020).

Alguns pacientes apresentaram sintomatologia dolorosa em relação as lesões orais (Indu, 2020; Riad, *et al.*, 2020; Soares, *et al.*, 2020). Essa sintomatologia é explicada pelo rompimento que ocorre nas células epiteliais orais (queratinócitos) e nas células do revestimento epitelial dos ductos das glândulas salivares quando é feita a interação entre o vírus SARS-CoV-2 e os receptores celulares ACE2, resultando assim em úlceras dolorosas (Brandão, *et al.*, 2021).

Um grande desafio para definir as manifestações orais em pacientes com COVID-19 é a falta de dimensão temporal da lesão, a falta de biópsias incisionais das lesões seguida de teste viral direto para SARS-CoV-2 e a ausência de investigação da imunexpressão do receptor ACE2 nas células da mucosa (Brandão, *et al.*, 2021; Halboub, *et al.*, 2020). Desta forma, existe uma lacuna na literatura se essas alterações orais são reais e estão relacionadas diretamente à COVID-19 ou se são manifestações indiretas como resultado de outros fatores, como estresse, trauma da ventilação mecânica, imunossupressão e/ou medicamentos.

Riad¹ *et al.* (2020) e Jimenez *et al.* (2020) acreditam que o uso prolongado de antibióticos tenha piorado as manifestações orais e relatam a possibilidade de uma infecção oral oportunista potencialmente fatal causada pela prescrição empírica de antibióticos de amplo espectro. Hocková *et al.* (2021) relatam que as complicações muco-cutâneas orais foram causadas pelo posicionamento prolongado dos dispositivos de ventilação mecânica em ambiente de UTI, além dos tratamentos imunossupressores. Já Brandão *et al.* (2021) afirmam que as lesões foram desencadeadas pela admissão na UTI e pelos antibióticos pré-admissão, o que pode ter causado desregulação imunológica. Santos *et al.* (2020) asseguram que as lesões são sugestivas de efeitos secundários a deterioração da saúde sistêmica ou devido a tratamentos medicamentosos para COVID-19.

Os resultados desta pesquisa apontam que 19,9% das pessoas passaram por terapia medicamentosa para COVID-19 e que 26,4% dos pacientes foram internados/ intubados. Embora a porcentagem do resultado não seja tão considerável para o uso de medicamentos, não podemos afirmar que as lesões orais foram provenientes diretamente da expressão do vírus SARS-CoV-2, da terapia medicamentosa, admissão em UTI ou imunossupressão imunológica, pois em alguns estudos (Jimenez, *et al.*, 2020; Díaz, *et al.*, 2020; Sinjari, *et al.*, 2020) existem a falta de informações sobre a etiopatogenia das lesões orais, que pode ser em decorrência da falta de acesso ao cirurgião-dentista em virtude do isolamento ou até mesmo pela situação clínica desfavorável do paciente. Além disso, as limitações metodológicas dos estudos em não relatar as informações referentes a medicações e comorbidades associadas podem ter interferido também neste resultado.

Sabendo destas limitações e o fato das alterações bucais referentes à COVID-19 ainda ser um assunto recente na literatura, fica claro que ainda não é possível afirmar que os achados orais em pacientes infectados por SARS-CoV-2 se trate de manifestações diretas ou indiretas da COVID-19. Desta forma, a abordagem multidisciplinar é fortemente defendida para o monitoramento e manejo dos pacientes com COVID-19, o que implica que os especialistas em dermatologia, dentistas e enfermeiros devem estar integrados nas equipes da UTI (Hocková, *et al.*, 2021; Sinjari, *et al.*, 2020).

É de suma importância a presença dos cirurgiões-dentistas em ambiente hospitalar ou em UTIs, no intuito de realizar exames orais e orofaríngeos cuidadosos e documentar as lesões orais suspeitas em pacientes com COVID-19, especialmente naqueles que se queixam de perda de paladar e olfato (Brandão, *et al.*, 2021). Além disso é de suma importância a realização rotineira de um exame oral completo para todos os casos suspeitos de COVID-19, assim como o desenvolvimento de novos estudos que caracterizem essas lesões orais através de biópsias incisionais e inclusão de teste viral direto para SARS-CoV-2 em amostras de tecido oral, assim como a investigação da imunexpressão do receptor ACE2 nas células epiteliais da mucosa oral.

5. Considerações Finais

As manifestações orais mais frequentes foram ulcerações aftosas, lesões versículo-bolhosas, máculas, petéquias e placas, em sua grande maioria sintomáticas e com localização na língua, palato, lábio e gengiva. Não foi possível afirmar que as manifestações orais foram diretamente relacionadas ao vírus SARS-CoV-2 ou foram efeitos secundários pertinentes ao estresse, trauma da ventilação mecânica, imunossupressão e/ou terapia medicamentosa para COVID-19.

Portanto, trabalhos futuros precisam ser realizados com metodologias específicas a fim de evidenciar quais as manifestações orais se relacionam diretamente e somente ao vírus SARS-CoV-2. Além disso, é importante avaliar se a presença de efeitos secundários são os fatores mais pertinentes para o aparecimento de manifestações orais do que a presença isolada do vírus SARS-CoV-2.

Referências

- Abubakr, N., Salem, Z. A., & Kamel, A. H. M. (2021). Oral manifestations in mild-to-moderate cases of COVID-19 viral infection in the adult population. *Dent Med Probl.* 58(1), 7-15.
- Ansari, R., Gheithani, M., Heidari, F., & Heidari, F. (2021). Oral cavity lesions as a manifestation of the novel virus (COVID-19). *Oral Dis.* 27 (3), 771-772.
- Bardellini, E., Bondioni, M. P., Amadori, F., Veneri, F., Lougaris, V., Meini, A., Plebani, A., & Majorana, A. (2021). Non-specific oral and cutaneous manifestations of Coronavirus Disease 2019 in children. *Med Oral Patol Oral Cir Bucal.* 26(5), 549-553.
- Bodard, C. A. G., Deneuve, S., & Desoutter, A. (2020). Oral manifestation of Covid-19 as an inaugural symptom?. *Journal of Oral Medicine and Oral Surgery.* 26 (2), 18.
- Brandão, T. B., Gueiros, L. A., Melo, T.S., Prado, R. A. C., Nesrallah, A. C. F. A., Prado, G.V. B., & Migliorati, C. A. (2021). Lesões orais em pacientes com infecção por SARS-CoV-2: a cavidade oral pode ser um órgão alvo?. *Cirurgia oral, medicina oral, patologia oral e radiologia oral.* 131 (2), 45-51.
- Cebeci, K. F., & Çaşkurlu, H. (2020). Mucosal involvement in a COVID-19-positive patient: A case report. *Dermatol Ther.* 33(4), 13797.
- Carreras, P. C. M., Sánchez, J.A., López, S. A. F., Jané, S. E., & Pérez, M. L. S. (2020). Lesões vesiculobolhosas orais associadas à infecção por SARS-CoV-2. *Doenças bucais.* 27 (3), 710.
- Ciccarese, G., Drago, F., Boatti, M., Porro, A., Muzic, I. S., & Parodi, A. (2021). Oral erosions and petechiae during SARS-CoV-2 infection. *Journal of Medical Virology.* 93 (1), 129-132.
- Dalipi, Z. S., Dragidella, F., & Dragidella, D. K. (2021). Oral Manifestations of Exudative Erythema Multiforme in a Patient with COVID-19. *Case Rep Dent.* 2021, 1-8.
- Díaz, R. M., Romera, A. J., & Villarroell, M. Oral manifestations associated with COVID-19. (2022). *Oral Diseases.* 28(1), 960.
- Dominguez, S. M., Diaz, G. B., Fernandez, N. D., Jimenez, C. J., Ortega, Q. D., & Suarez, V. A. (2020). Aftas menores associadas à infecção por SARS-CoV-2. *Revista Internacional de Dermatologia.* 59 (8), 1022-1023.
- Dorrego, V. M., Chacón, L., Rosas, R., Barrios, V., Pernía, Y., & Vélez, H. (2021). Oral Findings in Patients With COVID-19. *Actas Dermosifiliogr.* 113 (2), 183-186.
- Dziedzic, A., & Wojtyczka, R. (2021). O impacto da doença infecciosa por coronavírus 19 (COVID-19) na saúde bucal. *Doenças orais.* 27 (3), 703-706.
- Eghbali, Z. R., & Hosseinzadeh, P. (2021). COVID-19 from the perspective of dentists: A case report and brief review of more than 170 cases. *Dermatol Ther.* 34(1),14717.
- Emelyanova, N., Isayeva, G., Komir, I., Shalimova, A., Buriakovska, O., & Vovchenko, M. (2021). Changes in the oral cavity of a patient after suffering from coronavirus infection COVID-19: A clinical case. *Acta Medica Mediterranea.* 37(2), 827-831.
- Faria, M. H. D., Pereira, L. D., Limeira, A. B. P., Dantas, A. B. S., de Oliveira Moura, J. M. B., & de Almeida, G. C. M. (2020). Biossegurança em odontologia e covid-19: uma revisão integrativa. *Cadernos ESP.* 14 (1), 53-60.
- Goldrick, D. M., Sarai, R., & Green, J. (2021). Tongue and floor of mouth swelling: a potential rare manifestation of COVID-19. *Br J Oral Maxillofac Surg.* 59(4), 500-501.
- Gherlone, E. F., Polizzi, E., Tetè, G., Lorenzo, R., Magnaghi, C., Rovere, Q. P., & Ciceri, F. (2021). Frequent and Persistent Salivary Gland Ectasia and Oral Disease After COVID-19. *J Dent Res.* 100(5), 464-471.
- Halepas, S., Lee, K. C., Myers, A., Yoon, R. K., Chung, W., & Peters, S. M. (2021). Oral manifestations of COVID-2019-related multisystem inflammatory syndrome in children: a review of 47 pediatric patients. *J Am Dent Assoc.* 152(3), 202-208.
- Halboub, E., Al-Maweri, S. A., Alanazi, R. H., Qaid, N. M., & Abdulrab, S. (2020). Manifestações orofaciais do COVID-19: uma breve revisão da literatura publicada. *Pesquisa oral brasileira.* 34 (124), 1-10.

- Hocková, B., Riad, A., Valky, J., Šulajová, Z., Stebel, A., Slávik, R., & Klugar, M. (2021). Complicações bucais de pacientes internados em UTI com COVID-19: série de casos e revisão de duzentos e dez casos. *Jornal de medicina clínica*. 10 (4), 581.
- Huang, Y. W., & Tsai, T. F. (2020). Manifestação cutânea e diagnóstico de doenças febris por COVID-19 e outros vírus do ácido ribonucleico: As pistas diagnósticas. *Dermatologica Sinica*. 38 (3), 131.
- Indu, S. (2020). Múltiplas ulcerações orais – uma manifestação inicial da infecção por COVID 19: uma experiência pessoal. *Journal of Oral and Maxillofacial Pathology: JOMFP*. 24 (2), 227.
- Iranmanesh, B., Khalili, M., Amiri, R., Zartab, H., & Aflatoonian, M. (2021). Manifestações orais da doença COVID-19: Um artigo de revisão. *Terapia dermatológica*, 34 (1), e14578.
- Jimenez, C. J., Ortega, Q. D., Carretero, B. I., Suarez, V. A., Saceda, C. D., Del, R. C. M. G., & Fernandez, N. D. (2020). Erupção do tipo eritema multiforme em pacientes com infecção por COVID-19: achados clínicos e histológicos. *Dermatologia clínica e experimental*. 47 (7), 892-895.
- Kady, D. M., Goma, E. A., Abdella, W. S., Ashraf, H. R., Abd, E., R. H., & Khater, A. G. (2021). Manifestações orais de pacientes com COVID-19: uma pesquisa online da população egípcia. *Pesquisa odontológica clínica e experimental*. 7 (5), 852-860.
- Khatib, A. A. (2021). Manifestações bucais em pacientes com Covid-19. *Doenças Bucais*. 27(3), 779-780.
- Khodavirdipour, A., Asadimanesh, M., & Masoumi, S. A. (2021). Impact of SARS-CoV-2 Genetic Blueprints on the Oral Manifestation of COVID-19: A Case Report. *Glob Med Genet*. 8(4), 183-185.
- Labé, P. Ly, A., Sin, C., Nasser, M., Chapelon, F. E., Bem, S. P., & Mahé, E. (2020). Erythema multiforme and Kawasaki disease associated with COVID-19 infection in children. *Journal of the European Academy of Dermatology and Venereology*. 34, 10.
- Mendes, K. D. S., Silveira, R. C. D. C. P., & Galvão, C. M. (2008). Revisão integrativa: método de pesquisa para a incorporação de evidências na saúde e na enfermagem. *Texto & contexto-enfermagem*, 17, 758-764.
- Mendonça, K. D. S., Silva, D. T. D., Dantas, H. L. D. L., Oliveira, K. C. P. D. N., & Santana, V. V. R. D. S. (2020). Fatores de risco para o agravamento da COVID-19 em indivíduos jovens. *Enferm. foco (Brasília)*. 11 (2), 37-45.
- Natto, Z. S., Afeef, M., Khalil, D., Kutubaldin, D., Dehahem, M., Alzahrani, A., & Ashi, H. (2021). Characteristics of Oral Manifestations in Symptomatic Non-Hospitalized COVID-19 Patients: A Cross-Sectional Study on a Sample of the Saudi Population. *Int J Gen Med*. 14, 9547-9553.
- Nejabi, M. B., Noor, N. A. S., Raufi, N., Essar, M. Y., Ehsan, E., Shah, J., Shah, A., & Nemat, A. (2021). Tongue ulcer in a patient with COVID-19: a case presentation. *BMC Oral Health*. 21(1), 273.
- Passarelli, P. C., Santacroce, L., D'Addona, A., & Garcia-Godoy, F. (2020). A infecção por coronavírus-19 e a mucosa oral. *Open Access Macedonian Journal of Medical Sciences*. 8 (1), 126-128.
- Patel, J., & Woolley, J. (2021). Necrotizing periodontal disease: Oral manifestation of COVID-19. *Oral Dis*. 27(3), 768-769.
- Petrescu, N., Lucaciu, O., & Roman, A. (2020). Lesões da mucosa oral em COVID-19. *Doenças Bucais*. 28 (1), 935-936.
- Ramires, M. C. C. H., Mattia, M. B., Tateno, R. Y., Palma, L. F., & Campos, L. (2021). Uma combinação de modalidades de fototerapia para lesões labiais extensas em um paciente com infecção por SARS-CoV-2. *Fotodiagnóstico e Terapia Fotodinâmica*. 33, 102-196.
- Riad¹, A., Gad, A., Hockova, B., & Klugar, M. (2020). Candidíase oral em pacientes não graves com COVID-19: chamada para administração de antibióticos. *Cirurgia bucal*. 15 (3), 1-4.
- Riad², A., Kassem, M., Hockova, B., Badrah, M., & Klugar, M. (2020). Úlceras de língua associadas à infecção por SARS-CoV-2: um caso de séries. *Oral diseases*. 00,1-3.
- Riad³, A., Goma, E., Hockova, B., & Klugar, M. (2021). Oral candidiasis of COVID-19 patients: Case report and review of evidence. *J Cosmet Dermatol*. 20 (6), 1580-1584.
- Saleh¹, W., Ata, F., & Elashry, M. M. (2021). Is COVID-19 infection triggering oral herpes zoster? A case report. *SAGE Open Med Cas*. 16 (9), 2050313-211065793.
- Saleh², W., SHawky, E., Halim, G. A., & Ata, F. (2021). Oral lichen planus after COVID-19, a case report. *Ann Med Surg (Lond)*. 72, 103051.
- Salehi, S., Abedi, A., Balakrishnan, S., & Gholamrezanezhad, A. (2020). Doença de coronavírus 2019 (COVID-19): uma revisão sistemática dos achados de imagem em 919 pacientes. *Ajr Am J Roentgenol*. 215 (1), 87-93.
- Santos, J. A., Normando, A. G. C., Silva, R. L. C., Paula, R. M., Cembranel, A. C., Santos, S. A. R., & Guerra, E. N. S. (2020). Lesões da mucosa oral em paciente com COVID-19: Novos sinais ou manifestações secundárias?. *Jornal Internacional de Doenças Infecciosas*. 97, 326-328.
- Sinjari, B., D'Ardes, D., Santilli, M., Rexhepi, I., D'Addazio, G., Di Carlo, P., & Cipollone, F. (2020). SARS-CoV-2 e manifestação oral: um estudo observacional em humanos. *Journal of Clinical Medicine*. 9 (10), 3218.
- Soares, C. D., Carvalho, R. A., Carvalho, K. A., Carvalho, M. G. F., & Almeida, O. P. (2020). Carta ao Editor: Lesões orais em paciente com Covid-19. *Medicina oral, patologia oral e cirurgia bucal*. 25 (4), 563.
- Sohrabi, C., Alsafi, Z., O'Neill, N., Khan, M., Kerwan, A., Al-Jabir, A., & Agha, R. (2020). Organização Mundial da Saúde declara emergência global: uma revisão do novo coronavírus de 2019 (COVID-19). *Revista Internacional de Cirurgia*. 76, 71-76.

- Subramaniam T., Nikalje M. R., & Jadhav S. (2021). Oral manifestations among COVID-19: An observational study of 713 patients. *Dent Res J (Isfahan)*. 18, 18-67.
- Tang, K. (2020) Cutaneous manifestations of the Coronavirus Disease 2019 (COVID-19): A brief review. *Dermatologic Therapy*. 33 (4), 1–7.
- Tapia, R. O. C. (2020). Oral mucosal lesions in patients with SARS-CoV-2 infection. Report of four cases. Are they a true sign of COVID-19 disease? *Special Care in Dentistry*. 40 (6), 555–560.
- Xiao, S. (2021). Prediction on the number of confirmed Covid-19 with the FUDAN-CCDC mathematical model and its epidemiology, clinical manifestations, and prevention and treatment effects. *Results in Physics*. 20, 103-618.
- Xu, H. (2020). High expression of ACE2 receptor of 2019-nCoV on the epithelial cells of oral mucosa. *International Journal of Oral Science*. 12 (1), 8.
- Yi, Y. (2020). “COVID-19: o que foi aprendido e a ser aprendido sobre a nova doença de coronavírus.” *Revista Internacional de Ciências Biológicas*. 16 (10) 1753-1766.