

Sistema computacional para identificar sinusite em Tomografia Computadorizada (TC)

Computational system for identifying sinusitis in Computed Tomography (CT) scans

Sistema computacional para identificar sinusitis en Tomografía Computarizada (TC)

Recebido: 30/08/2025 | Revisado: 04/09/2025 | Aceitado: 04/09/2025 | Publicado: 04/09/2025

Clayton Moreira Marques

ORCID: <https://orcid.org/0000-0001-7117-943X>
Universidade Paulista UNIP, Brasil
E-mail: claytonmmarques@gmail.com

Cláudio Boghi

ORCID: <https://orcid.org/0000-0002-7974-6416>
Universidade Paulista UNIP, Brasil
E-mail: cboghi@uol.com.br

Pedro Leal Iglesias

ORCID: <https://orcid.org/0009-0009-0705-8735>
Universidade Paulista UNIP, Brasil
E-mail: lealipsp@gmail.com

Resumo

Introdução: A sinusite é uma inflamação dos seios paranasais, com alta incidência e potencial para complicações quando associada a outras doenças respiratórias. Durante a pandemia de Covid-19, houve redução nos casos, mas aumento na letalidade dessas doenças. O aumento da poluição, especialmente em áreas industriais, agrava a incidência. **Objetivo:** Desenvolver técnicas avançadas de imagenologia para melhorar o diagnóstico da sinusite a partir da análise de tomografias computadorizadas. **Métodos:** Aplicação de inteligência artificial, especialmente Machine Learning, e técnicas de detecção de objetos para identificar alterações estruturais em exames de tomografia axial dos seios paranasais. **Resultados esperados:** Diagnóstico mais ágil e preciso, contribuindo para a otimização do processo diagnóstico e redução de complicações clínicas associadas. **Conclusão:** O uso de métodos baseados em inteligência artificial representa uma importante ferramenta para aprimorar o diagnóstico da sinusite, facilitando intervenções precoces e melhor manejo clínico.

Palavras-chave: Tomografia computadorizada; Sinusite; Inteligência artificial; Imagenologia.

Abstract

Introduction: Sinusitis is an inflammation of the paranasal sinuses, with high incidence and potential complications when associated with other respiratory diseases. During the Covid-19 pandemic, case numbers decreased but lethality increased. Pollution, especially in industrial areas, exacerbates the incidence. **Objective:** To develop advanced imaging techniques to improve sinusitis diagnosis through the analysis of computed tomography scans. **Methods:** Application of artificial intelligence, particularly Machine Learning, and object detection techniques to identify structural changes in axial computed tomography images of the paranasal sinuses. **Expected Results:** Faster and more accurate diagnosis, contributing to the optimization of the diagnostic process and reduction of associated clinical complications. **Conclusion:** AI-based methods represent an important tool to enhance sinusitis diagnosis, enabling early interventions and better clinical management.

Keywords: Computed tomography; Sinusitis; Artificial intelligence; Imaging.

Resumen

Introducción: La sinusitis es una inflamación de los senos paranasales, con alta incidencia y potencial para complicaciones cuando se asocia a otras enfermedades respiratorias. Durante la pandemia de Covid-19, hubo una reducción en los casos, pero un aumento en la letalidad de estas enfermedades. El aumento de la contaminación, especialmente en áreas industriales, agrava la incidencia. **Objetivo:** Desarrollar técnicas avanzadas de imagenología para mejorar el diagnóstico de la sinusitis a partir del análisis de tomografías computarizadas. **Métodos:** Aplicación de inteligencia artificial, especialmente Machine Learning, y técnicas de detección de objetos para identificar alteraciones estructurales en exámenes de tomografía axial de los senos paranasales. **Resultados esperados:** Diagnóstico más ágil y preciso, contribuyendo a la optimización del proceso diagnóstico y reducción de complicaciones clínicas asociadas. **Conclusión:** El uso de métodos basados en inteligencia artificial representa una

importante ferramenta para melhorar el diagnóstico de la sinusitis, facilitando intervenciones tempranas y un mejor manejo clínico.

Palabras clave: Tomografias computarizada; Sinusitis; Inteligencia artificial; Imagenología.

1. Introdução

A sinusite é caracterizada por uma inflamação na região dos seios paranasais da face, os quais são revestidos por uma mucosa responsável pela secreção de muco. Apesar de sua elevada incidência na população, a doença isoladamente não apresenta uma taxa de mortalidade significativa. No entanto, quando associada a outras enfermidades do trato respiratório, como a asma brônquica e a rinite alérgica, pode resultar em complicações clínicas mais graves, aumentando tanto o risco de hospitalização quanto o de óbito.

Durante o período da pandemia de Covid-19, foi possível observar uma redução no número de casos de outras doenças respiratórias, com exceção da própria Covid-19. Contudo, registrou-se um aumento de 60% na letalidade dessas doenças em comparação ao período anterior à pandemia. Segundo dados da A Revista da Associação Médica Americana, em 2025, as doenças respiratórias foram responsáveis por aproximadamente 23% das mortes anuais no mundo. No Brasil, essa taxa tem apresentado crescimento nos últimos anos, especialmente na região Sudeste, que concentra o maior número de óbitos e de gastos públicos relacionados a essas enfermidades.

Estudos demonstram uma forte correlação entre o aumento de poluentes atmosféricos e a incidência de doenças respiratórias, com destaque para regiões altamente industrializadas, como o município de Cubatão, no estado de São Paulo, historicamente conhecido como uma das cidades mais poluídas do mundo.

Por se tratar de uma condição de natureza multifatorial, o tratamento da sinusite configura-se como um desafio clínico, mesmo diante da disponibilidade de diversas abordagens terapêuticas, sejam elas medicamentosas ou cirúrgicas. Dentre os recursos terapêuticos empregados, observa-se o uso crescente de plantas medicinais e práticas fitoterápicas como complemento no manejo de doenças respiratórias. Diante desse contexto, torna-se imprescindível a realização de um diagnóstico precoce, com o intuito de evitar complicações adicionais, tanto respiratórias quanto na região dos seios paranasais.

Atualmente, técnicas baseadas em inteligência artificial, como o **Machine Learning** (aprendizado de máquina), têm sido amplamente empregadas em diferentes áreas da medicina. Tais técnicas contribuem significativamente para a redução do tempo de análise diagnóstica, além de promoverem maior precisão nos resultados obtidos. O aprendizado de máquina é um dos pilares fundamentais no desenvolvimento de sistemas de inteligência artificial.

Aliado a esse método, destaca-se a técnica de **Object Detection** (detecção de objetos) da empresa Roboflow Inc (2025), a qual é capaz de identificar e diferenciar objetos em imagens digitais, sendo aplicada, neste caso, à identificação de alterações estruturais em exames de tomografia computadorizada. Essa metodologia tem sido testada em diversas situações clínicas, buscando-se, assim, otimizar os resultados diagnósticos.

O objetivo do presente estudo é desenvolver técnicas avançadas de imagenologia para melhorar o diagnóstico da sinusite a partir da análise de tomografias computadorizadas. Nele procura-se desenvolver as técnicas de imagenologia, buscando um diagnóstico mais ágil e preciso a partir da análise de tomografias computadorizadas da região dos seios paranasais, em corte axial, contribuindo para a otimização de uma das etapas cruciais no processo diagnóstico.

O desenvolvimento deste projeto visa aprimorar as técnicas de imagenologia, permitindo um diagnóstico mais rápido e eficaz ao analisar tomografias computadorizadas, em plano axial, da região dos seios sinoviais, agilizando assim, uma das etapas no diagnóstico.

2. Metodologia

Realizou-se uma pesquisa bibliográfica de natureza qualitativa (Pereira et al., 2018) e, do tipo específico de revisão narrativa da literatura que é um tipo mais simples e com menos requisitos (Rother, 2007).

Utilizou-se pesquisa em bases de dados como é o caso da Radiopaedia e, Google Acadêmico com termos de busca: Tomografia computadorizada; Sinusite; Inteligência artificial; Imagenologia. Buscou-se por estudos envolvendo a aplicação de inteligência artificial, especialmente Machine Learning, e técnicas de detecção de objetos para identificar alterações estruturais em exames de tomografia axial dos seios paranasais.

3. Resultados e Discussão

Um dos principais desafios enfrentados pela população brasileira no acesso ao sistema público de saúde é a ocorrência de longas filas. Estas se estendem por diversas áreas, como cirurgias, exames diagnósticos, atendimentos médicos e outros serviços essenciais. De acordo com pesquisa realizada pelo Sindicato dos Hospitais, Clínicas e Laboratórios do Estado de São Paulo (SindHosp), apresentada pelo Secretário de Saúde do Estado de São Paulo, 83% dos entrevistados afirmaram já ter enfrentado algum tipo de problema com o Sistema Único de Saúde (SUS), sendo que 54% dessas reclamações estavam relacionadas à demora em filas e 38% à dificuldade de encaminhamento para exames.

Visando acelerar os processos, a automatização de determinadas etapas pode se mostrar uma solução viável. Em se tratando de exames de imagem, como as tomografias computadorizadas, a análise de um profissional especializado continua sendo indispensável para o diagnóstico conclusivo. Contudo, a utilização de sistemas baseados em inteligência artificial pode otimizar o trabalho desses profissionais. A tecnologia possibilita que o médico receba a imagem já pré-analisada, com destaque para as regiões que apresentam alterações, o que contribui para maior agilidade e precisão na interpretação clínica.

Outra vantagem da aplicação dessas ferramentas tecnológicas é a priorização automática de pacientes. Com base nas análises da inteligência artificial, os casos com suspeitas de alterações podem ser classificados com maior urgência, permitindo ao médico saber previamente quais exames exigem maior atenção. Para os pacientes, essa automação também representa benefícios diretos: aqueles com alterações detectadas podem ser orientados a retornar mais rapidamente ao profissional de saúde, enquanto os casos normais poderiam receber um laudo simplificado em menor tempo.

As possibilidades de aplicação da inteligência artificial na área da saúde são amplas e promissoras. No entanto, é fundamental destacar que, na atualidade, tais tecnologias devem atuar como ferramentas de apoio à atuação médica, e não como substitutos aos profissionais da saúde. Projetos já em uso, como os voltados à detecção precoce do câncer de mama, demonstram que diagnósticos mais precoces estão diretamente associados ao aumento da taxa de sucesso no tratamento.

A base tecnológica desse sistema é o **Machine Learning** (aprendizado de máquina), cuja aplicação no campo da imagem médica envolve o fornecimento de uma grande quantidade de imagens para que o algoritmo aprenda padrões e consiga identificar alterações. Todavia, essa técnica isoladamente apresenta limitações, especialmente devido à variabilidade anatômica do corpo humano, que pode ser interpretada equivocadamente como anomalia patológica.

Para contornar essa limitação, é utilizada a técnica de **Deep Learning**, um desdobramento do *Machine Learning*. No *Deep Learning*, é necessário que as alterações a serem analisadas sejam previamente indicadas por um especialista, de forma a treinar o modelo de maneira mais precisa. Neste projeto, foi possível definir duas classificações principais: “obstruído” e “desobstruído”.

O banco de dados utilizado para o treinamento do modelo contém imagens de pacientes com sinusite crônica e aguda, bem como de indivíduos saudáveis. A técnica de **data augmentation** (aumento de dados) foi aplicada para gerar variações das

imagens originais, simulando diferentes condições de qualidade e perspectiva. Essa abordagem visa abranger a diversidade de cenários possíveis em exames realizados por pacientes reais.

O modelo já se encontra funcional tanto para dispositivos móveis quanto para computadores. Contudo, recomenda-se seu uso preferencial em computadores, uma vez que a versão para celulares depende da qualidade da câmera do dispositivo. Fatores como resolução, estabilidade e iluminação podem impactar negativamente a acurácia dos resultados.

Banco de Dados – Ampliação e Contextualização

Utilizou-se banco de dados públicos de imagens tomográficas como o *The Cancer Imaging Archive* (TCIA) e o *Radiopaedia* em plano axial dos seios paranasais (sinusal) que oferecem imagens clínicas rotuladas e acessíveis para fins acadêmicos. O uso dessas fontes permite um volume maior de dados, o que é crucial para evitar o viés de amostragem no treinamento da inteligência artificial (Esteve et al., 2019).

Também pode-se mencionar que a diversidade de dados — incluindo diferentes idades, sexos e variações anatômicas — contribui para o desenvolvimento de um modelo com maior poder de generalização. Estudos indicam que IA treinada com dados heterogêneos apresenta melhor performance em ambientes clínicos reais (Shen et al., 2017).

Pré-processamento de dados – Ampliação e Contextualização

O redimensionamento das imagens não é apenas uma técnica de padronização visual, mas também uma estratégia para reduzir a dimensionalidade e, com isso, o custo computacional. Normalmente, utiliza-se a resolução de 224x224 ou 256x256 pixels em redes convolucionais padrão (Krizhevsky et al., 2012).

O uso da *Data Augmentation* é particularmente essencial em *datasets* médicos, que muitas vezes são limitados devido à privacidade dos dados e à dificuldade de anotação especializada. Técnicas mais sofisticadas como *Elastic Deformation* e *Contrast Limited Adaptive Histogram Equalization* (CLAHE) também podem ser exploradas, especialmente para simular artefatos reais e variações de contraste (Perez & Wang, 2017).

Detecção Automática da Patologia – Ampliação e Contextualização

As redes neurais convolucionais (CNNs) utilizadas na detecção de objetos, como YOLOv5 e SSD, têm apresentado resultados promissores em aplicações biomédicas. Além dessas, pode-se considerar também a Mask R-CNN, que, além de detectar, é capaz de segmentar estruturas anatômicas com alta precisão (He et al., 2017).

O uso da ferramenta de *annotation* é fundamental para criar rótulos confiáveis. Ferramentas como *LabelImg*, *VGG Image Annotator* (VIA) ou plataformas como *Roboflow* facilitam essa tarefa, garantindo que as marcações sigam um padrão unificado.

Para avaliação do desempenho, além de precisão, *recall* e *F1-score*, pode-se usar métricas como *Intersection over Union* (IoU) e *Average Precision* (AP), especialmente úteis na avaliação da exatidão da detecção espacial (Zhao et al., 2019).

Elaborou-se uma comparação de referência dentro do modelo Roboflow que permite analisar melhor as informações das imagens geradas por meio de Detecção de Objetos.

Os dados da Tabela 1 indicam os dois melhores resultados alcançados com a metodologia de Detecção de Objetos. Foi possível obter uma precisão média (pm) de 85,4% no modelo mais recente do Roboflow, para isso foram utilizadas 355 imagens tomográficas distribuídas em 80% para treinamento, 10% para validação e 10% para teste. Esse modelo apresenta como referência sempre o padrão anterior a ele, que apresentava 82,70% de precisão média com 215 imagens do banco de dados público Microsoft COCO (*Common Objects in Context*) distribuídas em 80% para treinamento, 10% para validação e 10% para teste, isso quer dizer que o modelo atual utilizou o anterior como base para aprendizado, e assim conseguiu-se um aumento aproximadamente 3% em sua precisão média.

Tabela 1 - Resultados Prévios dos Modelos.

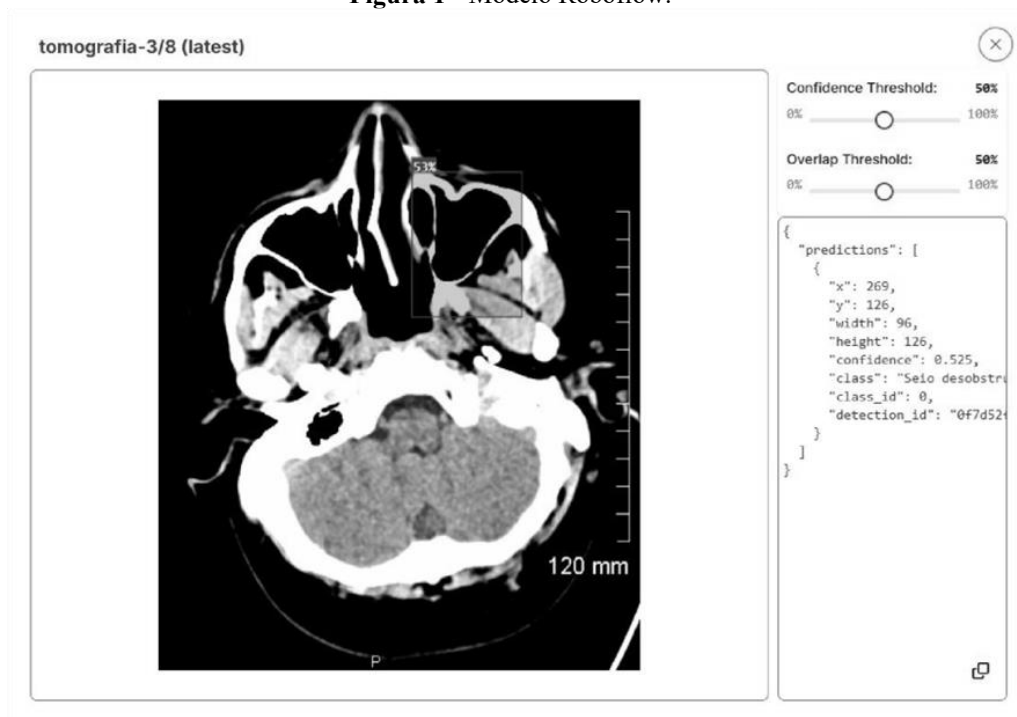
Modelo	Divisão	Imagens	Precisão Média (pm)	Precisão	Recuperação	Referência
Roboflow 3.0 Object Detection	80/10/10	355	85,4%	83,5%	84,7%	Modelo utilizado previamente treinado pm = 82.7%
Roboflow 3.0 Object Detection	80/10/10	215	82,70%	82,4%	70,0%	Microsoft COCO

Fonte: Autores (2025).

A seguir, nas Figuras 1, 2 e 3, pode-se avaliar um modelo em diferentes imagens tomográficas com várias alterações.

Na Figura 1, foi feita uma análise pelo modelo Roboflow para imagem tomográfica que não apresentava alterações relevantes no seio sinusal.

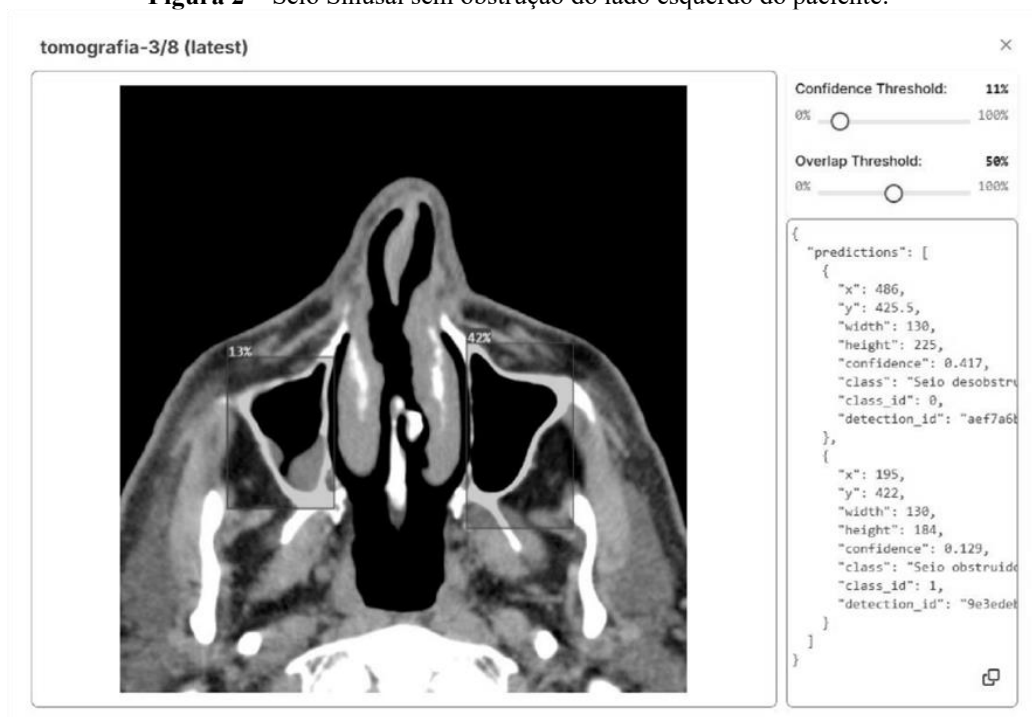
Figura 1 - Modelo Roboflow.



Fonte: Acervo dos Autores (2025).

Na Figura 2 é feita uma análise pelo mesmo modelo de software para imagem tomográfica que apresentava um seio sinusal, levemente obstruído (lado direito do paciente), e o outro desobstruído (lado esquerdo do paciente).

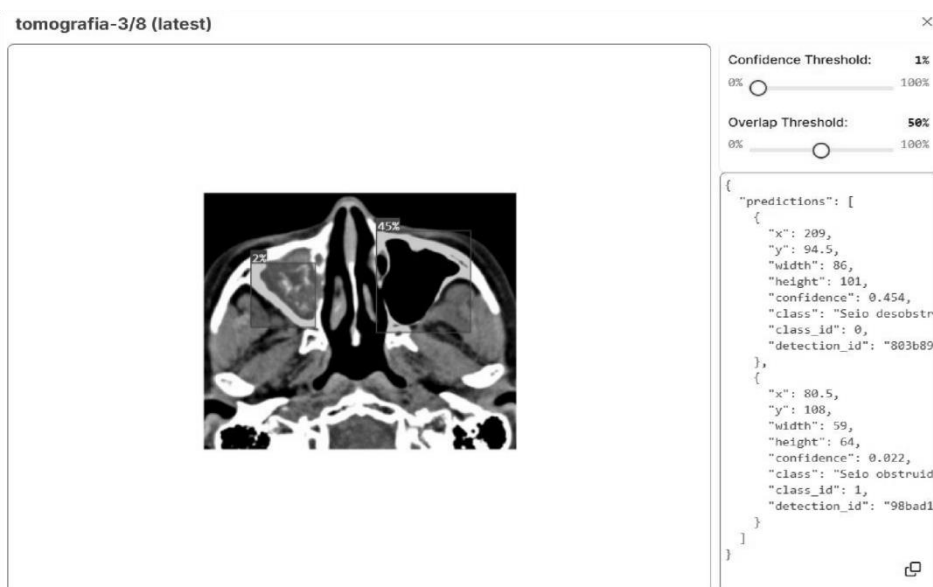
Figura 2 – Seio Sinusal sem obstrução do lado esquerdo do paciente.



Fonte: Acervo dos Autores (2025).

A seguir, a Figura 3 apresenta o modelo Roboflow que identificou uma imagem tomográfica do seio sinusal com o lado direito do paciente totalmente obstruído e o lado esquerdo sem nenhuma obstrução.

Figura 3 – Seio Sinusal sem obstrução do lado esquerdo do paciente.



Fonte: Acervo dos Autores (2025).

4. Conclusão

A análise das imagens tomográficas realizadas durante a fase de testes demonstrou que o índice de confiabilidade (*confidence threshold*) do modelo proposto tende a variar de acordo com a gravidade e a morfologia das lesões detectadas. Nos casos em que há obstruções claras e bem definidas, os algoritmos de detecção apresentaram bons níveis de acurácia.

Entretanto, em imagens com alterações sutis ou com variações anatômicas mais marcantes, a confiança na predição foi inferior, o que impacta diretamente na segurança clínica do uso do modelo sem supervisão.

Esses resultados reforçam a necessidade de ampliar e diversificar os bancos de dados utilizados no treinamento. A inclusão de imagens com uma variedade maior de condições patológicas e variações anatômicas é essencial para que o modelo baseado em aprendizado de máquina seja capaz de identificar padrões com maior robustez e generalização. Dessa forma, é possível otimizar o desempenho do sistema e aumentar a confiabilidade dos laudos gerados com o apoio da inteligência artificial.

Portanto, os dados aqui apresentados indicam que, embora o modelo desenvolvido já demonstre funcionalidade promissora, sua aplicação clínica deve ocorrer com cautela e sempre em associação à avaliação de profissionais de saúde capacitados. A inteligência artificial deve ser compreendida como uma ferramenta de apoio diagnóstico, e não como um substituto da análise humana. Para aplicações futuras, sugere-se o investimento em estratégias de aumento de dados mais avançadas e o uso de técnicas de *machine learning*, além da expansão contínua do banco de dados com casos clinicamente validados.

Referências

- Abdel-Halim, A. & Luijkx, T. (2014). Isolated sphenothmoidal pattern sinusitis. https://www.researchgate.net/publication/355604639_Isolated_sphenothmoidal_pattern_sinusitis. <https://doi.org/10.53347/rID-31665>.
- Asadov, D. (2022). Chronic maxillary sinusitis with a foreign body - dental filling material. Doi: <https://doi.org/10.53347/rID-7811>.
- Ashraf, A. (2024). Skull bone fracture mimic. Case study, Radiopaedia.org. <https://doi.org/10.53347/rID-160172>.
- Boers, E., Barrett, M., Su, J. G. et al. (2023). Global Burden of Chronic Obstructive Pulmonary Disease Through 2050. *JAMA Netw Open*. 6(12):e2346598. doi:10.1001/jamanetworkopen.2023.46598.
- Borji, A. et al. (2019). Salient object detection: A survey. *Computational Visual Media*. 5(2), 117–50. Doi: <https://doi.org/10.48550/arXiv.1411.5878>.
- Braga, A. V., Lins, A. F., Soares, L. S., Fleury, L. G., Carvalho, J. C. & Prado, R. S. (2019). Machine learning: O Uso da Inteligência Artificial na Medicina/ Machine learning: The Use of Artificial Intelligence in Medicine. *Braz. J. Develop*. 2019 Sep. 27.
- BVS. (2024). Sinusite. Biblioteca Virtual em Saúde (BVS). <https://bvsmis.saude.gov.br/sinusite/>.
- Cuete, D. (2014). Chronic maxillary sinusitis. Case study. Radiopaedia.org <https://doi.org/10.53347/rID-27879>.
- Di Muzio, B. (2015) Allergic fungal sinusitis. Case study, Radiopaedia.org. <https://doi.org/10.53347/rID-41382>.
- Dixon A. (2014). Chronic maxillary sinusitis. Case study. Radiopaedia.org. <https://doi.org/10.53347/rID-32524>.
- Dwyer, B., Nelson, J., Hansen, T., et al. (2024). Roboflow (Version 1.0) [Software]. <https://roboflow.com>. computer vision.
- Elfeky, M. (2019). Chronic rhinosinusitis. Case study, Radiopaedia.org <https://doi.org/10.53347/rID-65079>.
- Esteva, A. et al. (2019). A guide to deep learning in healthcare. *Nature Medicine*. 25, 24–9.
- Fernandes Neulls, T. et al. (2022). Plantas medicinais utilizadas para tratamento da sinusite no brasil: uma revisão de literatura. *SciGen*. 3(1). <https://scientiageneralis.com.br/index.php/SG/article/view/389>.
- Gaillard F. (2008). Mucoperiosteal hypertrophy: chronic sinusitis. Case study. <https://doi.org/10.53347/rID-4868>.
- Hafiz, A. M., & Bhat, G. M. (2020). A survey on instance segmentation: state of the art. *International Journal of Multimedia Information Retrieval*. doi:10.1007/s13735-02000195-x.
- He, K. et al. (2017). Mask R-CNN. In: *Proceedings of the IEEE International Conference on Computer Vision (ICCV)*. <https://ieeexplore.ieee.org/document/8237584>.
- Krizhevsky, A., Sutskever, I. & Hinton, G. E. (2012). ImageNet classification with deep convolutional neural networks. *Advances in Neural Information Processing Systems*. 60(6), 84-90. <https://doi.org/10.1145/3065386>.

- Marques, C. P. C. et al. (2022). Epidemiologia da Sinusite Crônica no Brasil, de 2016 a 2020. *Research, Society and Development*. 11(11), e203111132072.
- Maurici, R. (2023). What happened to non-SARS-CoV-2 respiratory diseases during the pandemic? *Jornal Brasileiro de Pneumologia*. 49(1).
- Nardocci, A. C. et al. (2013). Poluição do ar e doenças respiratórias e cardiovasculares: Estudo de séries temporais em Cubatão, São Paulo, Brasil. *Cadernos de Saude Publica*. 29(9), 1867–76.
- Nemattalla, W., Guan, H., Kumar, K. et al. (2012). Allergic fungal sinusitis. Reference article, *Radiopaedia.org*. <https://doi.org/10.53347/rID-18487>.
- O'Donnell, C. (2014). Posterior frontal sinus erosion following chronic sinusitis. Case study, *Radiopaedia.org*. <https://doi.org/10.53347/rID-30169>.
- Oliveira, M. C. et al. (2024). O uso da inteligência artificial na detecção precoce do câncer de mama: uma revisão de literatura. *Revista Ibero-Americana de Humanidades, Ciências e Educação — REASE*. 10(10). Doi: <https://doi.org/10.51891/rease.v10i10>.
- Pereira, A. S. et al. (2018). Metodologia da pesquisa científica. [free ebook]. Santa Maria. Editora da UFSM.
- Perez, L. & Wang, J. (2017). The effectiveness of data augmentation in image classification using deep learning. *arXiv preprint arXiv:1712.04621*.
- Roboflow. (2025). *Everything you need to build and deploy computer vision applications*. Website Roboflow Inc. <https://roboflow.com/>.
- Rother, E. T. (2007). Revisão sistemática X revisão narrativa. *Acta paul. enferm.* 20 (2). <https://doi.org/10.1590/S0103-21002007000200001>,
- Rodrigues Santos, J., Drummond Vieira da Silva, F., Trindade Marinho Santana, H. & Santos, S. A. (2021). Tratamento das doenças do trato respiratório: o uso das plantas medicinais. *Scientia Generalis*. 3(1). <https://scientiageneralis.com.br/index.php/SG/article/view/389>
- Shen, D., Wu, G. & Suzuki, K. (2017). Deep Learning in Medical Image Analysis. *Annual Review of Biomedical Engineering*. 19, 221–48.
- SindInfo. (2023). SindHosp lança o Mapa do Acesso da Saúde de São Paulo. <http://sindhosp.org.br/sindhosp-lanca-mapa-acesso-saude-sao-paulo/>.
- Soares, R. A., Pereira, I. S., Frazão, M. P., Duque, M. G. C., Santos, J. V. F. S., Duque, R. G. C., Pádua, D. M., Martins, J. K. G. R., Peixoto, J. O., Acácio, M. S, Galvão, A. A. C. B. & Araújo, S. L. S. (2023). The use of artificial intelligence in medicine: applications and benefits. *Research, Society and Development*. 12(4), e5012440856. Doi: <https://doi.org/10.33448/rsd-v12i4.40856>.
- Zhao, Z. et al. (2019). Object detection with deep learning: A review. *IEEE Transactions on Neural Networks and Learning Systems*. 30(11), 3212–32.